·菁英论坛·

消化道早期癌的内镜病理还原方法进展

刘揆亮[1]　孟凡冬[1]　陈光勇[2]　王拥军[1]　李鹏[1]　吴静[1]　张澍田[1]
[1]首都医科大学附属北京友谊医院消化内科 消化健康全国重点实验室 国家消化系统疾病临床医学研究中心 消化疾病癌前病变北京市重点实验室，北京 100050；[2]首都医科大学附属北京友谊医院病理科，北京 100050
通信作者：张澍田，Email：zhangshutian@ccmu.edu.cn

【提要】 实现消化道肿瘤早诊早治的关键是早期筛查发现消化道早期癌并给予规范的内镜治疗。早期发现需要对早期癌的形态特征具备充分认识，对于内镜医师来说，需要建立内镜表现与病理改变之间的联系。通过比较内镜图像与病理组织学图像的对应关系，完成内镜病理还原，对于提高消化道早期癌的诊治水平具有极为重要的意义。现简述内镜病理还原的基本方法和新进展，以期提高内镜医师对于内镜病理还原的认识。

【关键词】 胃肠肿瘤；　早期诊断；　内镜检查；　病理学；　多相筛查

Research advancements in endoscopy pathology correspondence methods for early gastrointestinal cancer

Liu Kuiliang[1], Meng Fandong[1], Chen Guangyong[2], Wang Yongjun[1], Li Peng[1], Wu Jing[1], Zhang Shutian[1]
[1]Department of Gastroenterology, Beijing Friendship Hospital, Capital Medical University, State Key Laboratory of Digestive Health, National Clinical Research Center for Digestive Diseases, Beijing Key Laboratory for Precancerous Lesion of Digestive Diseases, Beijing 100050, China; [2]Department of Pathology, Beijing Friendship Hospital, Capital Medical University, Beijing 100050, China
Corresponding author: Zhang Shutian, Email: zhangshutian@ccmu.edu.cn

消化道肿瘤的早诊早治对于降低死亡率具有重要意义，实现早诊早治的关键是早期筛查发现消化道早期癌并给予规范的内镜治疗[1]。内镜下发现消化道早期癌，尤其是早期胃癌，需要对早期癌的形态特征具备充分认识。针对早期癌进行规范的内镜治疗也需要在术前进行规范的病变性质、组织类型、边界、浸润深度的诊断，评估是否具有内镜治疗适应证。除白光及色素内镜外，放大内镜对于镜下明确病变性质，评估内镜黏膜下剥离术（endoscopic submucosal dissection，ESD）适应证具有关键作用[2-3]。

无论是发现病变的存在诊断，还是对于内镜治疗适应证判断的范围及组织类型等诊断，都需要病理的最后确认。病理组织学改变是诊断消化道早期癌的金标准。无论是白光内镜、色素内镜还是放大内镜与各种图像强调技术，均仅能从表面观察病变的色调、形态、表面结构及距黏膜表面一定深度的微血管的改变，内镜诊断的实质是根据这些内镜表现来推测其背后的病理组织学改变。因此，内镜医师需要学习内镜表现与病理改变之间的联系，构建通过内镜表现预测病理形态的思维方式。

虽然通过学习资料可以获得很多经典内镜表现的病理改变的知识，然而病变的内镜表现与病理改变千变万化，也存在许多不典型的少见情况，只有通过对病变的内镜表现与病理改变进行反复地对应，方能不断提高内镜诊断水平。通过比较内镜图像与病理组织学图像的对应关系，完成内镜还原图，以在内镜图片上显示相应部位的病理详情，这一对应过程，就是内镜病理还原[4]。这种学习过程对于提高消化道早期癌的诊治水平具有极为重要的意义。有研究通过问卷调查显示，内镜医师与病理医师均认为对 ESD 切除的大体标本进行详细观察与内镜病理还原对自身的内镜诊断与病理诊断水平有明显的提升[5]。

一、内镜病理还原的类型

内镜病理还原通常可分为区域还原与点对点还原。前

DOI：10.3760/cma.j.cn321463-20241017-00465
收稿日期　2024-10-17　　**本文编辑**　周昊
引用本文：刘揆亮，孟凡冬，陈光勇，等. 消化道早期癌的内镜病理还原方法进展[J]. 中华消化内镜杂志，2025，42(6)：443-447. DOI：10.3760/cma.j.cn321463-20241017-00465.

者较为常用，适用于对所关注的局部区域的组织学改变的粗略判断，或是对非高倍放大内镜下关注区域的病理表现进行对应。如针对ESD术后切缘阳性的部位进行还原，了解其在内镜下的大致位置。另外，术后病理结果与术前诊断不符时，也需要通过内镜病理还原来进行复盘（图1）。相比之下，点对点还原则可对所关注的高倍放大下的精细改变进行对应，较区域还原更具精确性，十分有益于提高放大内镜的诊断水平，但点对点还原极为费时，也需要完善的相关准备，各环节的缺失都可能导致还原失败。

二、点对点还原方法的进展

日本学者详细报道了内镜病理还原的京都点对点还原（Kyoto one to one correspondence，KOTO）方法[6]。其核心内容是，借助大体标本为桥梁，利用图像处理软件，先将关注区域的组织条扫描图片与大体标本照片上改刀线附近的结构进行重叠比对，再调整内镜图片的大小，与大体标本图片进行比对，之后直接比对内镜图片与组织切片，通过调整图层透明度，达到同时观察组织切片下与内镜下表面结构的目的。然而，由于体内内镜摄片时黏膜的状态不同于固定后的大体标本，因此内镜下图片中的表面结构存在不可避免的一定程度的扭曲。之后，日本学者又报道了升级版的KOTO Ⅱ方法[7]，旨在达成“单一腺管水平”的还原。为此，一方面要选取尽可能垂直黏膜面，放大到最高倍数的内镜图片，以期与实体标本的表面结构尽可能吻合，另一方面通过溶解蜡块，取出组织条进行结晶紫染色和摄片观察，明确实际的组织标本制作线在组织条上黏膜面的具体位置，以达成组织切片上的腺管开口结构与内镜以及大体标本图片上表面结构的高度对应。

三、内镜病理还原的准备工作

进行内镜病理还原需要做好以下准备工作：清晰，具有一定逻辑性的内镜图片（包括远-中-近不同层次）；规范的标本处理（良好的术后标本处理是进行还原的必备条件，需要进行规范的标本固定、改刀、包埋和切片）；留取大体标本的清晰图片（需观察到表面腺管结构，使用实体显微镜拍照最佳）；制作病理谱系图（由病理科医生根据组织切片的显微镜下表现在大体标本上标示癌变范围及分化程度、浸润深度等信息）。因此内镜病理还原需要病理与临床的紧密配合和协作。内镜病理还原并不是一项单纯程序化的工作，目的是通过病理组织改变确认的结果与内镜下表现进行对照，提高内镜医师的诊断水平。因此，复原不是盲目的，没有必要对所有病例均进行完全复原。需要有的放矢，进行有针对性的复原。复原前，需确定病变内的关注区域，通过病理的还原来回答所关注的问题。

四、内镜病理还原的具体步骤

首先，在内镜图像上确定关注区域。然后，将内镜图像与大体标本的图像进行比对，确定关注区域在大体标本上的位置。接着，将组织条与大体标本进行比对，确定关注区域的组织图像。最后，将内镜下关注区域与组织图像建立联系，明确内镜下表现的组织学成因（图2）。

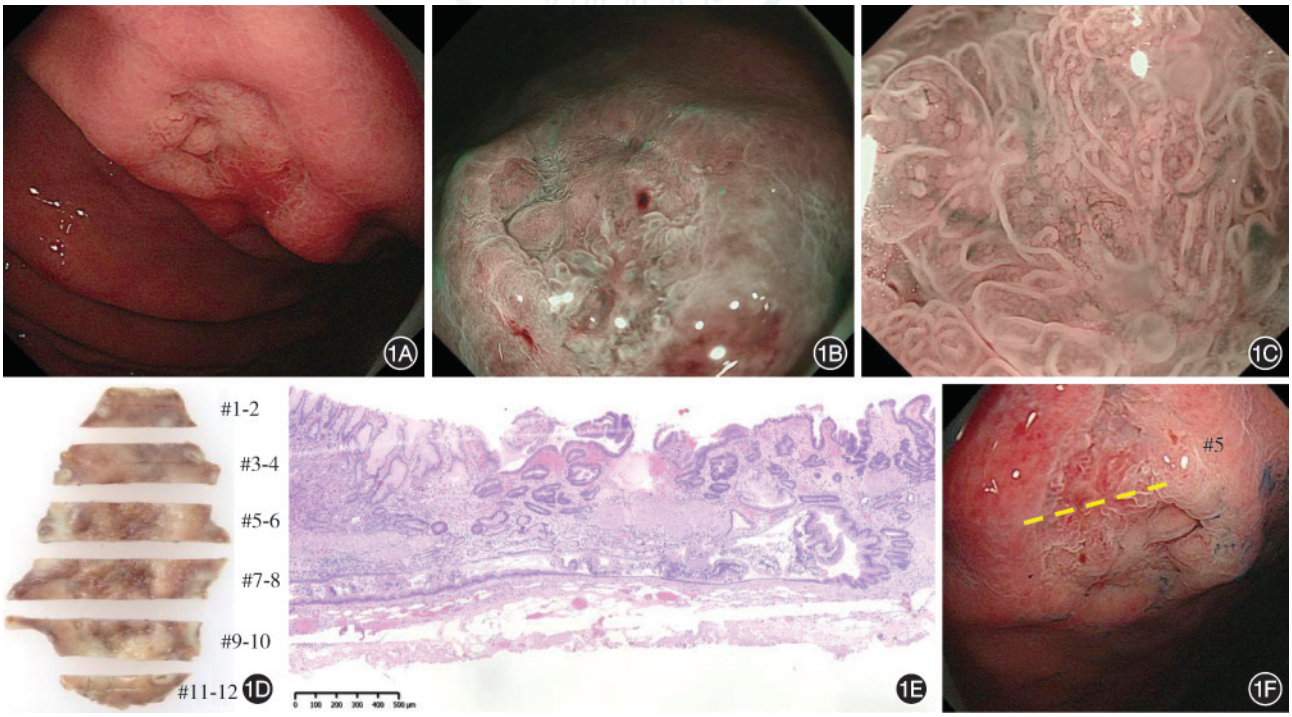

图1　胃体上段前壁病变　1A：白光下可见病变稍凹陷，边缘呈轻度黏膜下隆起样改变，病变以褪色调为主，局部稍发红；1B：窄带光成像下可见边界线，边界内表面结构轻度不规则；1C：窄带光成像联合放大内镜见血管异型性不明显，活检病理提示局灶腺上皮细胞具非典型性，不能完全除外肿瘤性病变；1D：行诊断性内镜黏膜下剥离术治疗，规范处理术后标本，病理提示胃底腺胃黏膜组织，局部呈慢性萎缩性炎伴肠上皮化生，局灶胃黏膜呈深在性囊性胃炎改变；1E：#5组织条中黏膜内小凹及腺体正常，深处见深在性囊性胃炎改变　HE　×100；1F：黏膜内翻性生长及黏膜下异位的胃腺体形成了内镜下的凹陷及边缘的轻度黏膜下隆起样改变

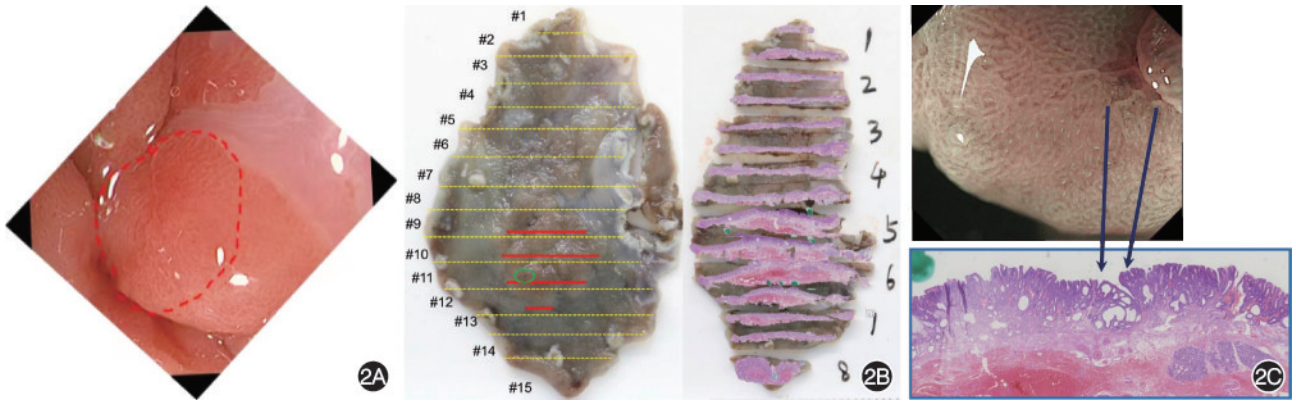

图 2　贲门处 0-Ⅱb 型病变　2A：病变轻微发红，内镜下边界欠清晰；2B：内镜黏膜下剥离术后，对大体标本与组织条进行对应，在大体标本上完成复原图，再与内镜图片进行对应，确认病变边界；2C：病变内见一浅沟样凹陷，沿凹陷处放大观察，可见凹陷终止处窝间部扩张，内见不规则微血管，可见白色球状物表现，在大体标本上确认该关注区域位置（图 2B 绿圈处），确认该处对应 11 号组织条，在 11 号组织条上该区域可见不规则囊状扩张的肿瘤性腺管，表面的肿瘤性小凹上皮间见凹陷形成

五、内镜病理还原的注意事项

由于体外的大体标本拍照时方向通常固定，而体内的内镜图像是从不同角度拍摄的，内镜图像与大体标本图像进行比对时，通常需要通过旋转来实现二者的对应（图 3），在大体标本上确定关注区域的位置时，可通过隆起、凹陷等特征来进行识别，ESD 时的标记点往往可作为定位的重要标志。常用方法为按顺时针顺序将标记点进行编号，进而实现内镜图像与大体标本图像上病变的对应，以编号的特定标记点作为参照物来确定内镜下关注区域在大体标本上的位置。对于病变内的特殊关注区域，也可在镜下对关注区域用电刀特意给予标记。

在食管与结直肠中，由于管腔较为狭小，内镜摄片角度受限，在内镜病理还原时通常不需要过多旋转内镜图片。竹内学[8]提出，在食管中进行还原时可以采用两点法，由于食管标本的方向比较固定，仅通过设置两点间的连线即可基本完成内镜图片与大体标本上组织条位置的对应。

六、大体标本的观察处理及其意义

进行内镜病理还原时，大体标本的处理具有关键作用，在大体标本上识别关注区域是必不可少的环节。大体标本是衔接内镜图像与病理组织学改变之间的桥梁。大体标本处理的欠缺和观察的缺失将影响大体标本上关注区域的确定，导致无法进行准确的内镜病理还原。目前国内外使用较多的观察方法是采用体外结晶紫染色结合实体显微镜或单反相机拍摄的图片进行大体标本的细致观察。Chen 等[9]在国际上首次在实体显微镜下应用透光法进行大体标本的观察，除可快速确定病变区域，边界线，观察表面结构以外，还可对微血管进行观察。应用 Diff-quick 染色液对大体标本染色后再进行透光观察，能更清楚地观察到标本黏膜面的表面结构（图 4）。通过观察黏膜表面的细微结构，对完成内镜病理还原具有极大帮助，其具体应用尚待进一步探索。

Wang 等[5]在采用放大内镜对 ESD 切除的大体标本进行离体观察，应用不同颜色的组织标记染料对内镜下不同微结构与微血管表现的区域进行标记，再与组织病理结果进行对比，与常规病理处理的非标记组进行比较，发现病理处理前对大体标本进行观察，并应用染料标记者深切比例更高，且标记组有 6 例（15.8%，6/38）病变经深切后诊断由治愈性切除变更为非治愈切除，非标记组仅为 2.3%（1/43），标记组对于浸润深度的诊断升级明显增加［26.3%（10/38）比 4.7%（2/43）］，对于淋巴管和血管浸润的诊断升级也明显增加（淋巴管浸润为 10.5% 与 2.3%，血管浸润为 7.9% 与 2.3%）。提示详细的大体标本观察及内镜病理沟通与复原可实质性提升 ESD 切除标本病理诊断的精准性。

七、内镜病理还原的局限性

内镜病理还原仍有一些难以规避的问题，比如，内镜图片与大体标本图片观察均为病变表面的平面结构，而组织切片观察的是病变在另一维度上的结构，二者间的完美衔接仍有困难。Ueda 等[10]报道了对组织切片进行三维重建，再与内镜图片比对，进行内镜病理还原的方法，即研究者对病理标本采用 CD34 与 CAM5.2 免疫组化染色，分别标记血管和上皮，对薄切的组织切片在专用软件中进行三维重建，再将三维重建图像的表层图片与放大内镜图片进行点对点对应。此方法克服了内镜图片与组织切片在不同维度下的对应困难，对内镜病理还原的理解有很大帮助。

八、超声内镜病理还原

超声内镜扫查可针对消化道早期癌的诊断提供一些有价值的信息，比如小探头超声内镜的扫查图像接近于病变的垂直切面，与病理切片的维度一致，因此，将超声探头的扫查图像与病理切片进行对比，有助于我们提高超声内镜的诊断水平（图 5）。但超声内镜在早期癌诊断中的应用价值尚不明确[11]，比如由于超声内镜显示的信息为灰度值，信息不如白光内镜充分，会存在无法对肿瘤的黏膜下层浸润与黏膜下层的血管及淋巴滤泡进行准确区分的情况；小探头超声内镜在消化道早期癌的浸润深度诊断中应用较多，但由于超声内镜扫查层面的确切位置确定困难，超声内镜图像与病理图像亦无法精确对应。

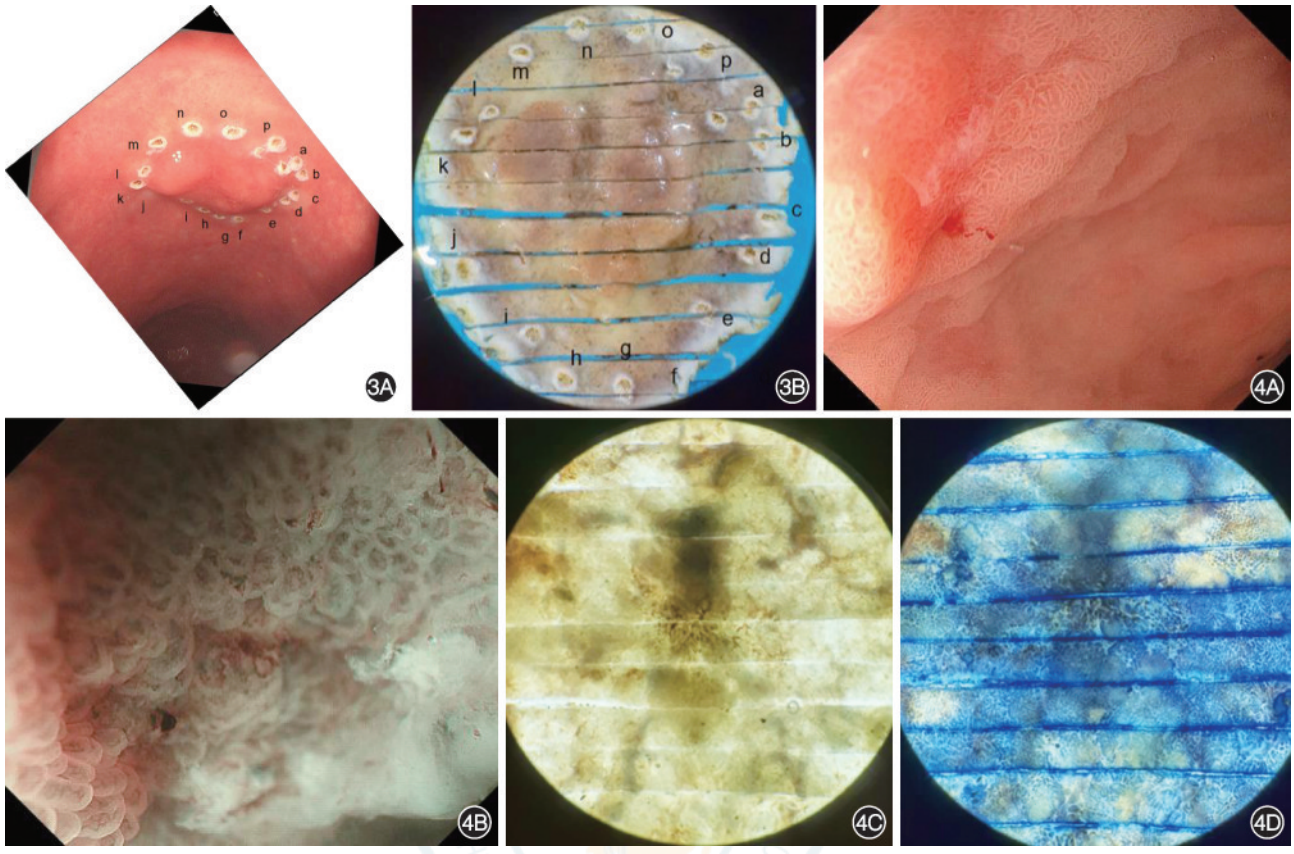

图 3　胃窦体交界处 0-Ⅱa 型病变（内镜黏膜下剥离术后病理为高分化管状腺癌）　3A：内镜病理还原前将标记点进行编号，旋转内镜图片；3B：与大体标本图片上的标记点进行对应，该病变口侧可见双标，亦可据此旋转标本进行对应　**图 4**　胃窦前壁 0-Ⅱc 型病变　4A：边界不规则，不均匀发红；4B：窄带光成像+放大观察可见中央的不规则微腺管，内镜黏膜下剥离术后诊断为高分化管状腺癌；4C：大体标本透光下行实体显微镜观察，凹陷边界大部清楚，可见凹陷内的不规则血管；4D：Diff-quick 染色液染色后透光观察可见不规则的腺窝开口

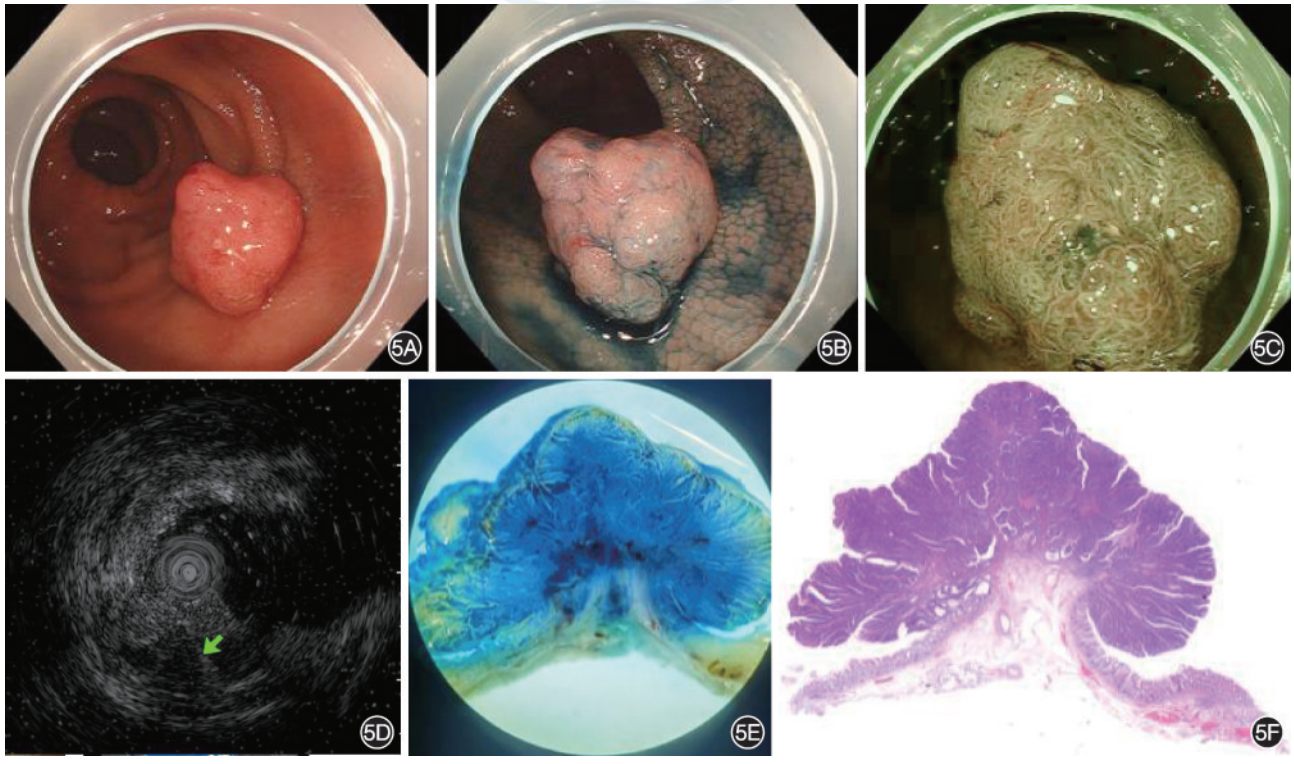

图 5　直肠 0-Ⅰsp 型病变　5A：表面粗糙发红；5B：靛胭脂染色后可见肛侧中央轻度凹陷；5C：窄带光成像联合放大内镜观察见表面结构局部呈 JNET 2B 型，考虑局部可能存在癌变；5D：小探头超声见蒂部黏膜下层完整；5E：内镜黏膜下剥离术后大体标本切面见蒂部黏膜下层完整；5F：组织切片见蒂部黏膜下层完整，最终病理诊断为直肠腺瘤，局部黏膜内癌　HE　×100

总之，尽管目前内镜病理还原的步骤较为繁琐，但学习内镜病理还原对于提高内镜医师的消化道早期癌诊治水平具有重要意义。随着内镜技术的发展，细胞内镜、共聚焦内镜等设备上可以提供更为接近病理组织学水平的内镜图片，而随着病理图像处理技术和三维重建技术的发展，有望获得更加接近内镜图像的病理图像。相信相关研究的进一步深入会不断缩小内镜与病理之间的鸿沟。

利益冲突　所有作者声明不存在利益冲突

参 考 文 献

[1] 赫捷, 陈万青, 李兆申, 等. 中国胃癌筛查与早诊早治指南(2022,北京)[J]. 中华消化外科杂志, 2022, 21(7):827-851. DOI: 10.3760/cma.j.cn115610-20220624-00370.

[2] 廖专, 孙涛, 吴浩, 等. 中国早期胃癌筛查及内镜诊治共识意见(2014年4月·长沙)[J]. 胃肠病学, 2014, 19(7):408-427.

[3] 中华医学会消化内镜学分会消化系早癌内镜诊断与治疗协作组. 上消化道肿瘤高危人群放大内镜检查中西部专家意见[J]. 中华消化内镜杂志, 2023, 40(11):857-874. DOI: 10.3760/cma.j.cn321463-20231019-00443.

[4] 土山寿志,中西宏佳,吉田尚弘,他.画像所見と病理所見の対比法のコツ:胃——関心領域における目印マーキング法[J].胃と腸,2016,51(9):1203-1210,2016.

[5] Wang J, Zeng Z, Zhang S, et al. Targeted labeling with tissue marking dyes guided by magnifying endoscopy of endoscopic submucosal dissection specimen improves the accuracy of endoscopic and histopathological diagnosis of early gastric cancer: a before-after study[J]. Surg Endosc, 2023, 37(4): 2897-2907. DOI: 10.1007/s00464-022-09792-9.

[6] Fujita Y, Kishimoto M, Dohi O, et al. How to adjust endoscopic findings to histopathological findings of the stomach: a "histopathology-oriented" correspondence method helps to understand endoscopic findings[J]. Gastric Cancer, 2018, 21(3):573-577. DOI: 10.1007/s10120-017-0762-1.

[7] Majima A, Kishimoto M, Dohi O, et al. Complete one-to-one correspondence between magnifying endoscopic and histopathologic images: the KOTO method II[J]. Gastric Cancer, 2021, 24(6): 1365-1369. DOI: 10.1007/s10120-021-01214-4.

[8] 竹内学. 画像所見と病理所見の対比法のコツ:食道-関心領域における2点マーキング法[J]. 胃と腸, 2016, 51(9):1197-1202.

[9] Chen G, Xu R, Yue B, et al. A parallel comparison method of early gastric cancer: the light transmission-assisted pathological examination of specimens of endoscopic submucosal dissection[J]. Front Oncol, 2021, 11: 705418. DOI: 10.3389/fonc.2021.705418.

[10] Ueda T, Morita K, Koyama F, et al. A detailed comparison between the endoscopic images using blue laser imaging and three-dimensional reconstructed pathological images of colonic lesions[J]. PLoS One, 2020, 15(6): e0235279. DOI: 10.1371/journal.pone.0235279.

[11] Yao K, Uedo N, Kamada T, et al. Guidelines for endoscopic diagnosis of early gastric cancer[J]. Dig Endosc, 2020, 32(5): 663-698. DOI: 10.1111/den.13684.

·读者·作者·编者·

《中华消化内镜杂志》对来稿中统计学处理的有关要求

1.统计研究设计：应交代统计研究设计的名称和主要做法。如调查设计(分为前瞻性、回顾性或横断面调查研究)；实验设计(应交代具体的设计类型，如自身配对设计、成组设计、交叉设计、析因设计、正交设计等)；临床试验设计(应交代属于第几期临床试验，采用了何种盲法措施等)。主要做法应围绕4个基本原则(随机、对照、重复、均衡)概要说明，尤其要交代如何控制重要非试验因素的干扰和影响。

2.资料的表达与描述：用$\bar{x}\pm s$表达近似服从正态分布的定量资料，用$M(Q_1,Q_3)$或M(IQR)表达呈偏态分布的定量资料；用统计表时，要合理安排纵横标目，并将数据的含义表达清楚；用统计图时，所用统计图的类型应与资料性质相匹配，并使数轴上刻度值的标法符合数学原则；用相对数时，分母不宜小于20，要注意区分百分率与百分比。

3.统计学分析方法的选择：对于定量资料，应根据所采用的设计类型、资料所具备的条件和分析目的，选用合适的统计学分析方法，不应盲目套用t检验和单因素方差分析；对于定性资料，应根据所采用的设计类型、定性变量的性质和频数所具备的条件以及分析目的，选用合适的统计学分析方法，不应盲目套用χ^2检验。对于回归分析，应结合专业知识和散布图，选用合适的回归类型，不应盲目套用简单直线回归分析，对具有重复实验数据的回归分析资料，不应简单化处理；对于多因素、多指标资料，要在一元分析的基础上，尽可能运用多元统计学分析方法，以便对因素之间的交互作用和多指标之间的内在联系进行全面、合理的解释和评价。

4.统计结果的解释和表达：当$P<0.05$(或$P<0.01$)时，应说明对比组之间的差异有统计学意义，而不应说对比组之间具有显著性(或非常显著性)的差别；应写明所用统计学分析方法的具体名称(如：成组设计资料的t检验、两因素析因设计资料的方差分析、多个均数之间两两比较的q检验等)，统计量的具体值(如t值，χ^2值，F值等)应尽可能给出具体的P值；当涉及总体参数(如总体均数、总体率等)时，在给出显著性检验结果的同时，再给出95%可信区间。

(本刊编辑部)