中华医学会系列杂志

ISSN 1007-5232
CN 32-1463/R

中华消化内镜杂志®

ZHONGHUA XIAOHUA NEIJING ZAZHI

2025年2月 第42卷 第2期

CHINESE JOURNAL OF DIGESTIVE ENDOSCOPY

Volume 42 Number 2
February 2025

ISSN 1007-5232
02
9 771007 523250

中华消化内镜杂志®

CHINESE JOURNAL OF DIGESTIVE ENDOSCOPY

月刊　1996年8月改刊　第42卷　第2期　2025年2月20日出版


微信:xhnjxw


新浪微博

主　管
中国科学技术协会

主　办
中华医学会
100710,北京市东四西大街42号

编　辑
中华消化内镜杂志编辑委员会
210003,南京市紫竹林3号
电话:(025)83472831,83478997
传真:(025)83472821
Email:xhnj@xhnj.com
http://www.zhxhnjzz.com
http://www.medjournals.cn

总编辑
张澍田

编辑部主任
唐涌进

出　版
《中华医学杂志》社有限责任公司
100710,北京市东四西大街42号
电话(传真):(010)51322059
Email:office@cmaph.org

广告发布登记号
广登32010000093号

印　刷
江苏省地质测绘大队

发　行
范围:公开
国内:南京报刊发行局
国外:中国国际图书贸易集团有限公司
(北京399信箱,100048)
代号 M4676

订　购
全国各地邮政局
邮发代号 28-105

邮　购
中华消化内镜杂志编辑部
210003,南京市紫竹林3号
电话:(025)83472831
Email:xhnj@xhnj.com

定　价
每期25.00元,全年300.00元

中国标准连续出版物号
ISSN 1007-5232
CN 32-1463/R

2025年版权归中华医学会所有

未经授权,不得转载、摘编本刊文章,不得使用本刊的版式设计

除非特别声明,本刊刊出的所有文章不代表中华医学会和本刊编委会的观点

本刊如有印装质量问题,请向本刊编辑部调换

目　　次

述　　评

教练理论:一套临床人工智能系统开发与验证理论体系 …… 85
于红刚　蔺蓉

共识与指南

超声内镜人工智能系统临床应用专家共识(2024,武汉) …… 94
中华医学会消化内镜学分会大数据协作组

专家论坛

《胰腺体外震波碎石术专家共识》要点解读 …… 104
衣津慧　胡良峰

论　　著

基于深度学习的人工智能技术在肠道准备评估中的应用 …… 109
王雯　姚理文　熊慧珍　李秋成　陈泓磊　于红刚

肠道准备过程中不良反应的相关危险因素分析 …… 115
苏巧玉　张英杰　王泽宇　康晓宇　潘阳林

利那洛肽联合复方聚乙二醇电解质散肠道准备改良方案的随机对照研究 …… 120
唐丽欣　郭雨栋　李士学　唐秀芬

早期食管癌合并多原发癌的内镜和病理特征及危险因素分析 …… 125
刘昊玺　张倩　张阳　张昌昊　邢洁　李鹏　张澍田

内镜治疗Ⅰ~Ⅲ度内痔的双中心随机对照研究 …… 131
何安玲　马超　肖勇　朱珂　刘书中　陈明锴

床旁胶囊内镜在急重症消化道出血患者中的应用价值 …… 137
张琪琦　张洁　陈路　林壁涛　陈振煜　王馨珂　万田漠　丰希成　王振疆　李爱民　吴保平　刘思德　罗晓蓓

剪状刀内镜黏膜下剥离术治疗无蒂隆起型结直肠上皮源性肿瘤的有效性及安全性 …… 142
高岩　王叶　蓝宇　贾纯增

短篇论著

双镜联合精准穿刺引导扩张治疗结直肠癌术后吻合口闭锁初探(含视频) …… 148
王东洋　陈明　张昊　李浩　翟会专　孙明娟　王海鹏　李增军

病例报道

附加通道辅助内镜黏膜切除术治疗直肠神经内分泌瘤1例(含视频) …… 151
刘朝晖　吴瑞暖　黄伟英　邢艳杰　孙大勇　李锐
内镜黏膜下剥离术治疗跨越幽门环的早期胃癌1例 …… 154
李劼　郑庆芬　赵丽霞　刘冰熔
内镜下食管肌层切开联合主动脉带膜支架隔绝术治疗食管异物穿孔伴主动脉损伤1例 …… 156
詹磊磊　陈桂权　梁瑞茵

综　　述

超声内镜在血管介入诊疗方面的研究进展 …… 159
万笑雨　刘萍　曹新广　郭长青
粪菌移植的发展趋势、适应证领域、移植途径和政策管理:基于CiteSpace分析 …… 164
赵睿　董晨　鲍艳凤　孙驰　顾志峰

读者·作者·编者

《中华消化内镜杂志》对来稿中统计学处理的有关要求 …… 130
《中华消化内镜杂志》2025年可直接使用英文缩写的常用词汇 …… 147
《中华消化内镜杂志》2025年征订启事 …… 147
中华医学会杂志社关于在论文写作过程中使用生成式人工智能技术的有关规定 …… 163
插页目次 …… 103

本刊稿约见第42卷第1期第82页

本期责任编辑　顾文景　唐涌进

本刊编辑部工作人员联系方式

唐涌进,Email:tang@xhnj.com　　朱　悦,Email:zhuyue@xhnj.com
周　昊,Email:zhou@xhnj.com　　钱　程,Email:qian@xhnj.com
顾文景,Email:gwj@xhnj.com　　许文立,Email:xwl@xhnj.com

本刊投稿方式

登录《中华消化内镜杂志》官方网站http://www.zhxhnjzz.com进行在线投稿。


唐涌进


周　昊


顾文景


朱　悦


钱　程


许文立

(扫码添加编辑企业微信)

·病例报道·

内镜黏膜下剥离术治疗跨越幽门环的早期胃癌1例

李劼　郑庆芬　赵丽霞　刘冰熔
郑州大学第一附属医院消化内科，郑州 450052
通信作者：刘冰熔，Email：bingrongliu@qq.com

【提要】 报道了1例累及胃窦、幽门及十二指肠的早期胃癌的内镜诊治过程，采用于十二指肠降部完成内镜翻转再回拉至球腔的翻转技术，将十二指肠球内病变完整切除。

【关键词】 胃肿瘤；　早期胃癌；　累及幽门；　内镜黏膜下剥离术
基金项目：中原英才计划（ZYYCYU202012113）

Endoscopic submucosal dissection for early gastric cancer involving the pyloric ring: a case report

Li Jie, Zheng Qingfen, Zhao Lixia, Liu Bingrong
Department of Gastroenterology, The First Affiliated Hospital of Zhengzhou University, Zhengzhou 450052, China
Corresponding author: Liu Bingrong, Email: bingrongliu@qq.com

患者男，69岁，主因“间断腹胀3个月余”就诊。患者3个余月前无明显诱因出现进食后腹胀不适。胃镜检查：胃窦黏膜红斑性改变，胃窦小弯侧近幽门可见黏膜隆起，表面有凹陷，病变跨越幽门口至十二指肠球腔黏膜，内镜窄带光成像加放大可见局部腺管缺失，微血管增粗、扭曲、排列不规则，幽门圆、开闭好（图1）。病灶活检诊断：幽门黏膜腺体低级别腺上皮内瘤变，局部符合高级别上皮内瘤变。^{13}C呼气试验阳性。腹部CT示：幽门管局部黏膜稍厚，最厚处约5 mm，十二指肠降段内侧肠壁见不规则软组织影，较大截面约14 mm×22 mm，强化不均匀，邻近管腔缩窄，病灶局部与邻近胰腺头部实质分界欠清；胃体远端黏膜皱襞局限性增厚，呈欠均匀轻中度强化。患者术前2周内未使用过非甾体抗炎药及抗凝药物，且无凝血障碍性疾病。完善术前检查，排除手术禁忌，签署手术知情同意书后，行ESD治疗。

首先在内镜前端安置透明帽，用电刀于胃窦部及幽门管沿病灶外缘环周标记，因内镜经幽门进入十二指肠球部无法看清球内病变及边缘，故将内镜于十二指肠降部翻转镜身，缓慢回拉内镜至球腔内，沿球腔内病变边缘环周标记，随后黏膜下注射生理盐水，见抬举征阳性后，先在十二指肠球腔内用Dual刀从肛侧开始切开病变周围黏膜，切口呈线形，再以Dual刀或IT刀紧贴病变，将病变与固有肌层完全分离，分离至幽门环附近，再正镜至胃窦病变处用Dual刀从口侧开始切开病变周围黏膜，再以Dual刀或IT刀紧贴病变，在直视下由病变近端向远端将病变与固有肌层完全分离，过程中用圈套器辅助牵拉，剥离至病变完全脱落，电凝钳柔凝止血，采用止血夹夹闭肌层薄弱切开处，取出标本固定送病理，再次进镜，观察创面，无出血，无穿孔（图2）。术后病理检查：（幽门）标本大小约4.5 cm×2.5 cm×0.3 cm，幽门周围黏膜萎缩肠化，局部符合高级别腺上皮内瘤变（病灶大小1.6 cm×1.2 cm），水平及垂直切缘未见病灶残留（图3）。术后禁食3 d，给予抑酸、营养支持治疗，复查血常规、炎症指标均正常，患者无发热、腹痛；进食后无不适，术后6 d出院。患者术后3个月第1次内镜随访未见复发，胃窦近幽门处瘢痕性改变，且无幽门狭窄，食物可顺利通过。术后1年电话随访患者无特殊不适，期间无胃潴留发生。

讨论　ESD是直径大于2 cm的早期癌的首选治疗方法，整体切除率高，局部复发率低，从而避免了外科手术[1]。然而，当肿瘤累及幽门通道时被认为很难实现整体切除，因为幽门通道是消化道最狭窄的部分，使肿瘤边缘的精确评估和手术操作均十分困难[2]。对于十二指肠球腔内的病变，由于十二指肠球部由幽门狭窄处扩大，且球腔内空间有限、常规内镜正视方法不能完全显示病变、手术器械无法触

DOI：10.3760/cma.j.cn321463-20231107-00457
收稿日期　2023-11-07　　**本文编辑**　唐涌进
引用本文：李劼, 郑庆芬, 赵丽霞, 等. 内镜黏膜下剥离术治疗跨越幽门环的早期胃癌1例[J]. 中华消化内镜杂志, 2025, 42(2): 154-156. DOI: 10.3760/cma.j.cn321463-20231107-00457.

www.zhxhnjzz.com

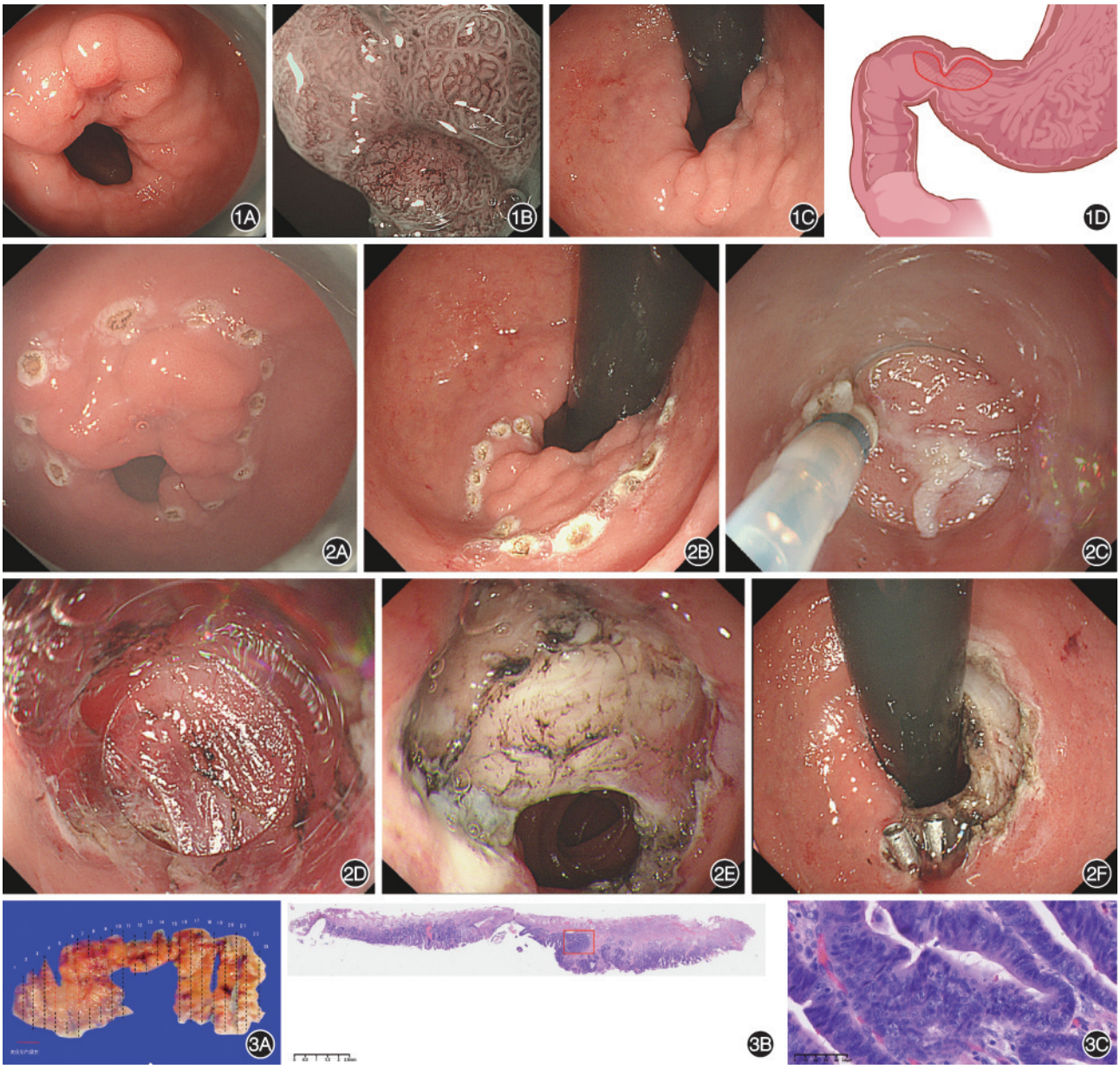

图1　内镜检查　1A：正镜在胃窦幽门环上见黏膜隆起病灶，边界清，表面有凹陷，幽门圆、开闭好；1B：窄带光成像加放大可见局部腺管缺失，微血管增粗、扭曲、排列不规则，且无法看到远端边缘；1C：病灶跨越幽门环至十二指肠球腔黏膜，反屈内镜后显示十二指肠球腔内病变；1D：病变部位的示意图　**图2**　早期胃癌内镜黏膜下剥离术　2A：分别于胃窦、幽门管沿病灶外缘环周标记；2B：十二指肠球腔内沿病灶外缘环周标记；2C：在十二指肠球腔内用Dual刀从肛侧开始切开病变周围黏膜，切口呈线形；2D：透明帽辅助下进行剥离，尽量保持良好的手术视野，以免穿孔；2E：剥离后胃窦幽门环侧创面，无出血及穿孔；2F：剥离后十二指肠球腔内侧创面，用止血夹夹闭肌层薄弱处　**图3**　内镜黏膜下剥离术后病理　3A：病理复原图提示病变局灶符合高级别腺上皮内瘤变（大小1.6 cm×1.2 cm）；3B：5号组织条　HE　×10；3C：图3B红框对应部位　HE　×40

及病变、十二指肠壁较薄易于穿孔，导致幽门和十二指肠球部是进行ESD极具挑战性的部位，尤其对同时侵及胃窦、幽门及十二指肠的面积大的病变[3]，在行ESD治疗时需要内镜在十二指肠球腔内翻转才能看清并触及病变，这需要更高的内镜操作技能和丰富的经验，大多很难完成。

幽门部病变的位置根据病变与幽门环的距离进行分类。（1）幽门前：病变中心位于胃窦，病变远端位于幽门前；（2）幽门：病变主要位于幽门前，病变远端位于幽门环的胃窦侧，并可以看见；（3）幽门后：病变远端边缘在幽门环胃窦侧看不见，包括幽门环以外的十二指肠侵犯的病变[4]。本例早期胃癌属于幽门后病变，同时侵及胃窦、幽门及十二指肠的病变，行ESD需要于十二指肠球腔内翻转内镜，我们将内镜送入十二指肠降部于较宽敞的肠腔内完成内镜翻转，再将内镜向外拉出至球腔内，从而使内镜球内翻转操作变得更加容易且安全。

由于十二指肠球腔内操作空间有限和其独特的生理解

www.zhxhnjzz.com

剖特征，幽门后病变的内镜下切除在操作上是非常困难的。这些操作上的困难可能会导致肿瘤的不完全切除，从而增加局部复发、穿孔的可能性。由于球腔内空间狭窄，球腔内翻转内镜并非总能可行，而盲目尝试可能会增加穿孔的风险[4]。当切除累及十二指肠球部的病变时，于十二指肠降部宽阔的肠腔内完成内镜翻转再回拉至球腔内的翻转技术是一种安全、有效、便捷且损伤较小的技术，将此翻转技术与ESD相结合可以使这些具有挑战性的涉及幽门通道的肿瘤完整切除成为可能，这一方式有较好的推广价值。不过，球后翻转再拉镜仍需谨慎开展，以免对十二指肠乳头、胰腺造成损伤，且目前也还存在对手术医师水平要求高及操作难度较高等问题，仍需进一步研究及探讨。

利益冲突　所有作者声明不存在利益冲突

参 考 文 献

[1] Kim GH, Jung HY. Endoscopic resection of gastric cancer[J]. Gastrointest Endosc Clin N Am, 2021, 31(3): 563-579. DOI: 10.1016/j.giec.2021.03.008.

[2] Lim CH, Park JM, Park CH, et al. Endoscopic submucosal dissection of gastric neoplasia involving the pyloric channel by retroflexion in the duodenum[J]. Dig Dis Sci, 2012, 57(1): 148-154. DOI: 10.1007/s10620-011-1863-z.

[3] Bae JH, Kim GH, Lee BE, et al. Factors associated with the outcomes of endoscopic submucosal dissection in pyloric neoplasms[J]. Gastrointest Endosc, 2015, 81(2):303-311. DOI: 10.1016/j.gie.2014.06.002.

[4] Gong EJ, Kim DH, Jung HY, et al. Clinical outcomes of endoscopic resection for gastric neoplasms in the pylorus[J]. Surg Endosc, 2015, 29(12): 3491-3498. DOI: 10.1007/s00464-015-4099-8.

www.zhxhnjzz.com

VedVision唯视
胆道子镜直视系统

Vedkang唯德康

一次性使用胆胰管成像导管



电子内窥镜图像处理器

观入微，术无限，应于手

开启胆胰疾病诊治的直视操作时代

江苏唯德康医疗科技有限公司
Jiangsu Vedkang Medical Science and Technology Co., Ltd.

Ⓐ地址：江苏省武进经济开发区果香路52号
Ⓣ电话：0519-69877755, 69877756
Ⓕ传真：0519-69877753
Ⓔ邮箱：sales@vedkang.com

生产企业：江苏图云医疗科技有限公司
产品注册证及名称：
苏械注准 20222061594（电子内窥镜图像处理器）
苏械注准 20222061739（一次性使用胆胰管成像导管）
苏械广审（文）第 270803-07238 号

⚠禁忌内容或注意事项详见说明书
以上仅指本公司产品

广告

南微医学 | 洞察™



一次性使用成像导管

规格型号	导管直径	器械通道直径	有效工作长度	最大视场角
CDS22001	2.9±0.2 mm	⩾1.0mm	2200 mm	120°
CDS11001	3.7±0.2 mm	⩾1.8 mm		

成像控制器

BS-W-100



器械通道直径
⩾1.0mm



四向转角



器械通道直径
⩾1.8mm



手术诊疗
提供成像

2 即用即抛弃，
无需清洗消毒



广告

苏械广审（文）250226-24752号
苏械注准 20212061554 苏械注准 20212061309
南微医学科技股份有限公司生产 Version:CY-240815
禁忌内容或注意事项详见说明书 仅限专业医疗人员使用

400 025 3000 全国服务电话
www.micro-tech.com.cn

南微医学科技股份有限公司
南京高新开发区高科三路10号
025 5874 4269
info@micro-tech.com.cn