中华医学会系列杂志

ISSN 1007-5232
CN 32-1463/R

中华消化内镜杂志®

ZHONGHUA XIAOHUA NEIJING ZAZHI

2024年5月 第41卷 第5期

CHINESE JOURNAL OF DIGESTIVE ENDOSCOPY

Volume 41 Number 5
May 2024

CHINESE MEDICAL ASSOCIATION

ISSN 1007-5232
05>

中华消化内镜杂志®

CHINESE JOURNAL OF DIGESTIVE ENDOSCOPY

月刊　1996年8月改刊　第41卷　第5期　2024年5月20日出版

微信：xhnjxw　新浪微博

主　管
中国科学技术协会

主　办
中华医学会
100710，北京市东四西大街42号

编　辑
中华消化内镜杂志编辑委员会
210003，南京市紫竹林3号
电话：(025)83472831，83478997
传真：(025)83472821
Email：xhnj@xhnj.com
http://www.zhxhnjzz.com
http://www.medjournals.cn

总编辑
张澍田

编辑部主任
唐涌进

出　版
《中华医学杂志》社有限责任公司
100710，北京市东四西大街42号
电话(传真)：(010)51322059
Email：office@cmaph.org

广告发布登记号
广登32010000093号

印　刷
江苏省地质测绘院

发　行
范围：公开
国内：南京报刊发行局
国外：中国国际图书贸易集团有限公司
(北京399信箱，100048)
代号 M4676

订　购
全国各地邮政局
邮发代号 28-105

邮　购
中华消化内镜杂志编辑部
210003，南京市紫竹林3号
电话：(025)83472831
Email：xhnj@xhnj.com

定　价
每期25.00元，全年300.00元

中国标准连续出版物号
ISSN 1007-5232
CN 32-1463/R

2024年版权归中华医学会所有

未经授权，不得转载、摘编本刊文章，不得使用本刊的版式设计

除非特别声明，本刊刊出的所有文章不代表中华医学会和本刊编委会的观点

本刊如有印装质量问题，请向本刊编辑部调换

目　次

共识与指南

中国经内镜消化系统常见恶性肿瘤组织取样及类器官培养专家共识(2024，成都)…… 337
中华医学会消化病学分会医工交叉协作组

论　著

国产上消化道超声内镜有效性及安全性评估的随机、开放、平行对照、非劣性试验…… 351
葛楠　杨鑫　张凯　胡金龙　王晟　郭瑾陶　刘香　王国鑫　陈云亮　孙思予

硫酸镁钠钾口服液用于成人结肠镜检查前肠道准备有效性和安全性的Ⅲ期临床多中心随机对照研究 …… 359
周艳华　宗晔　庞姝　许乐　张振玉　王玫　吴咏冬

富马酸伏诺拉生与雷贝拉唑联合黏膜保护剂对内镜黏膜下剥离术后人工溃疡疗效的随机对照研究 …… 366
高欣　李璇　王云　钱海声　张国新

AB分型联合Arima分型对食管表浅鳞状细胞癌浸润深度判定的价值 …… 372
陆宏娜　许丰　张学松　王瑶　王耀辉　邓茜　郭雯莹　翁烃　张良舜　凌亭生

十二指肠乳头腺癌危险因素分析 …… 379
詹展　刘昆　李雯　张松　汤蓓　蔡薇　黎琪　陈骏　王雷　沈珊珊

不同长度胰管支架对内镜逆行胰胆管造影术后胰腺炎发生率的影响分析 …… 384
李西娴　张恬恬　罗辉　任贵　王向平　张林慧　梁树辉　潘阳林

监测上消化道盲区智能内镜影像分析系统的构建及验证 …… 391
曾晓铨　董泽华　吴练练　李艳霞　邓云超　于红刚

盐酸达克罗宁胶浆用于内镜逆行胰胆管造影术中不适合解痉剂患者的探讨 …… 397
李士学　唐秀芬　张彬彬　李淑芹

短篇论著

三通联合三明治注射法在超声内镜引导下弹簧圈联合组织胶栓塞治疗胃底静脉曲张出血的临床应用研究 …… 401
陈琨　李纯
一种简易牵引装置在结肠内镜黏膜下剥离术中的临床应用(含视频) …… 405
王文平　冷霞　仓慧　刘华敏　刘鹏飞　孙岳军　王芳军

病例报道

小肠镜治疗肥厚型梗阻性心肌病合并回肠血管畸形出血1例 …… 408
刘爱玲　任琳琳　闵丛丛　孟品　陈浩　刘华　毛涛　丁雪丽　田宇彬
静脉硬化性结肠炎诊治1例 …… 410
李进宇　武曼群　叶婷　闪明海　张丽娜　侍明海　王芳　杨少奇
早期胃印戒细胞癌内镜黏膜下剥离术后全身转移1例(含视频) …… 412
徐桂林　张观坡　江传燊　李达周　王雯

综　　述

超声内镜造影在消化系统疾病诊断中的应用及研究进展 …… 415
邱煜婷　乔新伟　李鹏　吴静　张澍田

读者·作者·编者

《中华消化内镜杂志》对来稿中统计学处理的有关要求 …… 350
《中华消化内镜杂志》2024年可直接使用英文缩写的常用词汇 …… 365
插页目次 …… 396

本刊稿约见第41卷第1期第82页

本期责任编辑　周昊

本刊编辑部工作人员联系方式

唐涌进，Email：tang@xhnj.com
朱　悦，Email：zhuyue@xhnj.com
周　昊，Email：zhou@xhnj.com
钱　程，Email：qian@xhnj.com
顾文景，Email：gwj@xhnj.com
许文立，Email：xwl@xhnj.com

本刊投稿方式

登录《中华消化内镜杂志》官方网站http://www.zhxhnjzz.com进行在线投稿。



（扫码添加编辑企业微信）

·论著·

国产上消化道超声内镜有效性及安全性评估的随机、开放、平行对照、非劣性试验

葛楠[1,2]　杨鑫[1,2]　张凯[1,2]　胡金龙[1,2]　王晟[1,2]　郭瑾陶[1,2]　刘香[1,2]　王国鑫[1,2]　陈云亮[2]　孙思予[1,2]

[1]中国医科大学附属盛京医院消化内科，沈阳 110004；[2]国家教育部消化内镜工程研究中心，沈阳 110004

通信作者：孙思予，Email：sunsy@sj-hospital.org

【摘要】 目的　探究国产上消化道超声内镜的有效性及安全性。**方法**　采用分层区组随机化方法，选取2021年3月至7月中国医科大学附属盛京医院（中心1）和深圳市人民医院（中心2）的160例需要进行超声内镜诊治的患者作为研究对象，试验组使用中国开立EG-UC5T超声内镜，对照组使用日本富士EG-580UT超声内镜。有效性主要评价指标为超声图像质量优良率，比较采用非劣性验证；次要评价指标为内镜图像质量优良率、操作性能优良率和系统稳定性评价。安全性评价指标为患者术中、术后的不良事件发生情况。**结果**　在意向治疗分析集，试验组与对照组的超声图像质量优良率分别为100.0%（78/78）和100.0%（77/77），率差为0.0%（95%*CI*：-4.7%~4.8%）；在符合方案分析集，试验组与对照组的超声图像质量优良率分别为100.0%（78/78）和100.0%（75/75），率差为0.0%（95%*CI*：-4.7%~4.9%），两个数据集的超声图像质量优良率置信区间下限均大于非劣效界值-8%，可推断试验机非劣于对照机的非劣效假设成立。试验组与对照组的内镜图像质量优良率和操作性能优良率在意向治疗和符合方案分析中均为100.0%，差异无统计学意义（*P*=1.000）。系统不稳定事件发生率试验组为0.0%（0/78），对照组为3.9%（3/77），差异无统计学意义（*P*=0.120）。两组均无不良事件发生。**结论**　国产上消化道超声内镜在正常条件使用下有效性、安全性和稳定性均满足临床应用的要求。

【关键词】 上胃肠道；　超声内镜；　非劣效性研究

Effectiveness and safety of the domestic upper gastrointestinal endoscopic ultrasound: a randomized open label non-inferiority controlled clinical trial

Ge Nan[1,2], Yang Xin[1,2], Zhang Kai[1,2], Hu Jinlong[1,2], Wang Sheng[1,2], Guo Jintao[1,2], Liu Xiang[1,2], Wang Guoxin[1,2], Chen Yunliang[2], Sun Siyu[1,2]

[1]Department of Gastroenterology, Shengjing Hospital of China Medical University, Shenyang 110004, China; [2]National Engineering Research Center for Gastrointestinal Endoscopy, Ministry of Education, Shenyang 110004, China

Corresponding author: Sun Siyu, Email: sunsy@sj-hospital.org

【Abstract】　Objective　To investigate the effectiveness and safety of domestic upper gastrointestinal endoscopic ultrasound (EUS). **Methods**　A total of 160 patients undergoing EUS at Shengjing Hospital of China Medical University (Center1) and Shenzhen People′s Hospital (Center 2) from March to July 2021 were randomly selected by stratified blocked randomization, and were treated with SonoScape EG-UG5T (the test group) or Fujifilm EG-580UT (the control group). The primary outcome was the ultrasound image quality excellence rate, and the comparison was verified by non-inferiority. The secondary outcomes were the endoscopic image quality excellence rate, the operational performance

DOI：10.3760/cma.j.cn321463-20231025-00433

收稿日期　2023-10-25　　**本文编辑**　朱悦

引用本文：葛楠, 杨鑫, 张凯, 等. 国产上消化道超声内镜有效性及安全性评估的随机、开放、平行对照、非劣性试验[J]. 中华消化内镜杂志, 2024, 41(5): 351-358. DOI: 10.3760/cma.j.cn321463-20231025-00433.

www.zhxhnjzz.com

excellence rate, and the system stability evaluation. The safety evaluation was based on the occurrence of intraoperative and postoperative adverse events in the subjects. **Results**　In the intention-to-treat analysis set (ITT), the excellence rate of ultrasound image quality in the test group and the control group was 100.0% (78/78) and 100.0% (77/77), respectively. The rate difference between the two groups was 0.0% (95%*CI*: −4.7%-4.8%). In the per protocol analysis set (PPS), the excellence rate of ultrasound image quality in the test group and the control group was 100.0% (78/78) and 100.0% (75/75), respectively. The rate difference between the two groups was 0.0% (95%*CI*: −4.7%-4.9%). The lower limit of the confidence interval of ultrasound image quality excellence rate of both data sets was greater than the non-inferiority threshold value of −8%, which inferred that the non-inferiority hypothesis of the test machine non-inferior to the control machine was valid. The endoscopic image quality excellence rate and the operational performance excellence rate of the test group and the control group was 100.0% in both the ITT and PPS analyses, and there was no statistically significant difference between the two groups (*P*=1.000). The system instability event rate was 0.0% (0/78) in the test group and 3.9% (3/77) in the control group (*P*=0.120). No adverse event occurred in either group. **Conclusion**　The domestic upper gastrointestinal endoscopic ultrasound is standard-compliant for clinical application under normal conditions in terms of effectiveness, safety, and stability.

【**Key words**】　Upper gastrointestinal tract;　Endoscopic ultrasound;　Noninferiority research

上消化道超声内镜是一种在头端部装有图像传感器和超声探头的内镜，通过视频显示器提供光学影像进行上消化道（包括食管、胃内腔、十二指肠）观察、诊断和治疗[1-2]，同时可对上消化道及周边器官进行超声检查和诊断，可用于判断局部病变的组织学特征，分析病变部位与邻近器官或组织的关系，是目前技术先进和临床应用较成熟的上消化道超声内镜检查设备[3]。超声内镜检查是上消化道疾病临床诊断和治疗的重要手段，已在临床上广泛应用[4]，并且可与细针抽吸活检等诊断性穿刺同时进行，为疾病提供组织病理学等样本[5]。超声内镜最初以诊断为目的开发，后续用于一些治疗，例如胰腺囊性病变引流、胆囊引流及胃静脉曲张治疗等[6-8]。EG-UC5T超声电子上消化道内镜是深圳开立生物医疗科技股份有限公司最新研制的线阵超声内镜，为进一步探究该产品的有效性和安全性，本试验设计一项两中心、随机、开放、平行对照、非劣性试验进行探究。

资料与方法

一、研究对象

采用分层区组随机化方法，按中心分层，试验组和对照组1∶1比例，随机选取2021年3月至7月来自中国医科大学附属盛京医院（中心1）及深圳市人民医院（中心2）需进行超声内镜检查或治疗的患者160例作为研究对象。纳入标准：（1）年龄18~70岁，性别不限；（2）自愿参加本试验，并签署知情同意书。排除标准：（1）未签署“受试者知情同意书”者；（2）有精神疾患，不能配合检查者；（3）严重心肺疾患如重度心功能不全、严重肺功能不全等不能耐受内镜检查者；（4）严重心律失常者；（5）处于休克等危重状态者；（6）可疑或确诊的上消化道穿孔或穿孔急性期者；（7）胃或食管化学性、腐蚀性损伤急性期者；（8）研究者认为不适合参与本次试验者。剔除/退出标准：（1）临床受试者个例的选择违反了入选或排除标准，不应当进入试验；（2）试验期间，研究者认为受试者具有其他不能继续参加试验的因素，并实际终止该受试者继续参加试验；（3）在试验期间改变诊断或诊疗方案的受试者；（4）试验期间，受试者不遵守试验计划，依从性差，如未曾使用试验产品或无法按照试验方案要求采集到有效性和安全性评价的样本，没有任何数据等。本临床试验严格遵循《医疗器械临床试验质量管理规范》，获得中国医科大学附属盛京医院（审批号：2020PSl22）和深圳市人民医院（审批号：SYL-202106-02号）伦理委员会批准。

二、方法

使用日本富士公司EG-580UT超声电子上消化道内镜及与其配套的冷光源、图像处理器及超声彩色多普勒诊断仪作为对照组机型，使用中国开立公司EG-UC5T超声电子上消化道内镜（与开立HD-500Exp医用内镜图像处理器、VLS-50T医用内镜冷光源及P60Exp超声彩色多普勒诊断仪配合使用）作为试验组机型，对入选患者进行超声内镜检查、诊断或治疗。结果指标由3位专业人员根据评价标准对试验者的图像数据进行分析评价，试验操作者不参与评价。

www.zhxhnjzz.com

三、观察指标

（一）主要有效性评价指标

超声图像质量评价（超声图像质量优良率）：以食管、胃、胆囊和胆管、胰腺及门静脉系统5处为观察评判点，按照表1的评价标准对各检查部位的超声质量进行评价。评价标准：所有器官的所有分项指标评价为优时，超声图像评价为优；有1个或1个以上分项指标评价为差时，超声图像质量评价为差；不符合“优”或“差”的评价标准，则超声图像质量评价为良[9-10]。评价方法：使用超声图像质量优良率评价超声图像质量，超声图像质量优良率=（“优”的例数+“良”的例数）/检查例数×100%。

表1　超声内镜超声图像质量评价表

检查部位	评价标准
胃/食管/胰腺/门静脉系统二维超声声像图形态轮廓	优：各层分界清晰、易辨认 良：各层分界较清晰、可辨认 差：各层分界不清晰、不可辨认
胃/食管/胰腺/门静脉系统二维超声声像图细腻程度	优：细腻；良：较细腻；差：粗糙
胆囊壁	优：内膜清晰、易辨认 良：内膜较清晰、可辨认 差：内膜不清晰、不可辨认
胆囊腔	优：图像清晰 良：图像较清晰 差：图像不清晰
胆管	优：肝外胆管腔内图像清晰 良：肝外胆管腔内图像较清晰 差：肝外胆管腔内图像不能显示
胰腺：主胰管	优：清晰显示；良：可现实；差：不清晰
门静脉系统彩色多普勒超声血流图像	
血管充盈度	优：完全充盈；良：部分充盈；差：不充盈
亮度	优：明亮；良：较暗淡；差：无显示
色彩分布	优：均匀；良：比较均匀；差：不均匀
血流实时性	优：同步；良：延迟；差：不同步

（二）次要有效性评价指标

1.内镜图像质量评价（内镜图像质量优良率）：以贲门、胃角、胃窦、十二指肠球部4处为观察评判点，按照表2的评价标准进行评价。评价标准：因受试者原因镜体未送达全部观察评判点时，对可观察到的评判点进行评价，评价“优、良和差”及优良率的方法与主要有效性评价方法中描述一致。

2.操作性能评价：由实际操作的研究者根据表3进行性能评价。评价标准：如该受试者不需要进行内镜下穿刺治疗时，则不对抬钳器控制性能和钳道器械通过性能评价，内镜操作性能评价以可评价的项目为准；如该受试者需进行内镜下穿刺治疗时，则需对所有操作性能进行评价。评价“优、良和差”及优良率的方法与主要有效性评价方法中描述一致。

表2　超声内镜内镜图像质量评价表

项目	评价标准
清晰度	优：表面结构和血管纹路清晰、易辨认 良：表面结构和血管纹路清晰度尚可、可辨认 差：表面结构和血管纹路不清晰，难以辨认
色彩还原度	优：色彩还原佳，未见色差 良：色彩有轻微偏色，存在轻微色差 差：颜色失真，色差明显
亮度均匀性	优：亮度高，均匀性好，未观察到暗区 良：亮度中等，均匀性尚可，有轻微暗区 差：亮度低，均匀性差，有明显暗区

表3　超声内镜操作性能评价表

项目	评价标准
角度控制（弯曲角度、角度锁紧）	优：操纵良好，符合临床使用要求 良：功能正常，基本符合临床使用要求 差：不能正常使用或不符合临床使用要求
镜体软硬度及力传导性	优：操纵良好，符合临床使用要求 良：功能正常，基本符合临床使用要求 差：不能正常使用或不符合临床使用要求
抬钳器控制性能	优：操纵良好，符合临床使用要求 良：功能正常，基本符合临床使用要求 差：不能正常使用或不符合临床使用要求
钳道器械通过性能	优：操纵良好，符合临床使用要求 良：功能正常，基本符合临床使用要求 差：不能正常使用或不符合临床使用要求
送水、送气性能	优：送水、送气通畅，能正常使用 良：能送水、送气，能力较弱，不影响临床正常使用 差：通畅性差，影响正常使用
吸引性能	优：吸引通畅，吸液时无倒喷现象 良：能正常吸引，能力较弱，但不影响临床正常使用 差：通畅性能差或吸液时有倒喷现象

3.仪器使用的稳定性评估：设备使用中，出现表4中任何现象都认为是不稳定事件发生。

（三）安全性评价

以受试者在术中、术后（术后即刻）的不良事件发生情况作为试验机的安全性评价指标。不良事件是指临床试验过程中出现的不利的医学事件，无论是否与试验用的医疗器械相关。严重不良事件是指临床试验过程中发生的导致死亡或者健康状

www.zhxhnjzz.com

表 4　设备稳定性评价表

项目	评价
无法启动机器	□有 □无
检查过程中自动关机	□有 □无
检查过程中由于机器的原因出现异常中断	□有 □无
不显示图像或者图像严重干扰无法观察	□有 □无
多模式下，部分图像缺失	□有 □无
内镜消洗和消毒后外观破损或功能失效	□有 □无
其他（请详细描述）	

况严重恶化，包括致命的疾病或者伤害、身体结构或者身体功能的永久性缺陷、需住院治疗或者延长住院时间、需进行医疗或者手术介入以避免对身体结构或者身体功能造成永久性缺陷。

四、统计学方法

本研究将在以下人群基础上进行统计学分析：（1）全分析集（full analysis set，FAS）：按照意向性治疗（intention to treat，ITT）原则确定的受试者集，指所有参与随机且使用了研究器械进行检查的受试者所构成的数据集；（2）符合方案集（per protocol set，PPS）：完成试验，且排除了严重违背方案（指研究对象违背入选标准或排除标准，试验期间失访等）的治疗人群亚组；（3）安全性分析集（safe analysis set，SAS）：采用与全分析集同样的定义方法，故在分析中不再单独对安全集进行设定。

统计分析采用 SPSS 19.0 和 SAS 9.2 软件，正态分布的计量资料使用 $\bar{x}\pm s$ 描述，2 组间比较采用两独立样本 t 检验；计数资料以例（%）描述，组间比较使用 χ^2 检验或 Fisher 确切概率法。超声图像质量及内镜图像质量使用非劣性验证法，采用可信区间法，以 δ=−8% 为非劣性界值，使用 CMH 或 Pearson χ^2 检验评价中心效应。P<0.05 为差异有统计学意义。

结　果

一、试验完成情况分析

意向性治疗分析人群（全分析集）155 例，其中试验组 78 例，对照组 77 例；符合方案分析人群（符合方案集）153 例，其中试验组 78 例，对照组 75 例；安全性分析集 155 例，其中试验组 78 例，对照组 77 例；中心 1 按方案完成 78 例，脱落或剔除 2 例；中心 2 按方案完成 75 例，脱落或剔除 5 例（表 5）。意向性治疗分析时，试验组和对照组脱落剔除率分别为 2.5%（2/80）、3.8%（3/80），两组间脱落剔除率差异无统计学意义（P=1.000）；在符合方案分析时，试验组和对照组脱落剔除率分别为 2.5%（2/80）和 6.3%（5/80），两组间脱落剔除率差异无统计学意义（P=0.443），完成方案要求病例数满足样本量要求。

二、基线数据比较

试验组与对照组间人口和生命体征比较见表 6，在意向性治疗分析及符合方案分析中，试验组和对照组患者性别构成及平均年龄比较差异无统计学意义。

三、有效性评价

（一）主要指标：超声图像质量优良率

意向性治疗分析中，如表 7 所示试验组和对照组的超声总体图像优良率分别为 100.0%（78/78）和 100.0%（77/77），差率为 0.0%（95%*CI*：−4.7%~4.8%），可信区间下限大于−8%，两组优良率差异无

表 5　进行超声内镜检查或治疗的患者分析数据集例数

组别	入组			意向性治疗			符合方案分析			安全性分析		
	中心 1	中心 2	合计	中心 1	中心 2	合计	中心 1	中心 2	合计	中心 1	中心 2	合计
试验组	40	40	80	39	39	78	39	39	78	39	39	78
对照组	40	40	80	39	38	77	39	36	75	39	38	77
合计	80	80	160	78	77	155	78	75	153	78	77	155

注：试验组使用国产超声内镜，对照组使用进口超声内镜

表 6　意向性治疗和符合方案分析患者人口和生命体征组间比较

分组	意向性治疗			符合方案分析		
	例数	性别（男/女）	年龄（岁，$\bar{x}\pm s$）	例数	性别（男/女）	年龄（岁 $\bar{x}\pm s$）
试验组	78	29/49	48.2±12.8	78	29/49	48.2±12.8
对照组	77	33/44	48.2±11.7	75	32/43	48.2±11.4
统计量		χ^2=0.520	t=0.025		χ^2=0.480	t=0.005
P 值		0.471	0.980		0.488	0.996

注：试验组使用国产超声内镜，对照组使用进口超声内镜

www.zhxhnjzz.com

统计学意义；亚组分析食管、胃、胆囊和胆管、胰腺、门静脉系统相对应超声图像质量评价项目，试验组与对照组优良率差异无统计学意义。

符合方案分析中，试验组超声总体图像质量优良率为 100.0%（78/78），对照组为 100.0%（75/75），率差为 0.0%（95%*CI*：-4.7%~4.9%），可信区间下限大于-8%，两组优良率差异无统计学意义；亚组分析食管、胃、胆囊和胆管、胰腺、门静脉系统相对应超声图像质量评价项目，两组优良率差异均无统计学意义（表 7）。

表 7　超声内镜超声图像质量评价的组间比较

观察评价点	观察内容	评价	意向性治疗分析				符合方案分析			
			试验组（*n*=78）[例（%）]	对照组（*n*=77）[例（%）]	优良率之差及95%*CI*（%）	*P* 值[a]	试验组（*n*=78）[例（%）]	对照组（*n*=75）[例（%）]	优良率之差及95%*CI*（%）	*P* 值[a]
食管	形态轮廓	优	63(80.8)	47(61.0)	0.0	1.000	63(80.8)	45(60.0)	0.0	1.000
		良	15(19.2)	30(39.0)	(-4.7~4.8)		15(19.2)	30(40.0)	(-4.7~4.9)	
		差	0(0.0)	0(0.0)			0(0.0)	0(0.0)		
	细腻程度	优	62(79.5)	54(61.0)	0.0	1.000	62(79.5)	52(69.3)	0.0	1.000
		良	16(20.5)	23(39.0)	(-4.7~4.8)		16(20.5)	23(30.7)	(-4.7~4.9)	
		差	0(0.0)	0(0.0)			0(0.0)	0(0.0)		
胃	形态轮廓	优	66(84.6)	60(77.9)	0.0	1.000	66(84.6)	59(78.7)	0.0	1.000
		良	12(15.4)	17(22.1)	(-4.7~4.8)		12(15.4)	16(21.3)	(-4.7~4.9)	
		差	0(0.0)	0(0.0)			0(0.0)	0(0.0)		
	细腻程度	优	66(84.6)	62(80.5)	0.0	1.000	62(79.5)	61(81.3)	0.0	1.000
		良	12(15.4)	15(19.5)	(-4.7~4.8)		16(20.5)	14(18.7)	(-4.7~4.9)	
		差	0(0.0)	0(0.0)			0(0.0)	0(0.0)		
胆囊和胆管	胆囊壁	优	77(98.7)	71(92.2)	0.0	1.000	77(98.7)	69(92.0)	0.0	1.000
		良	1(1.3)	6(7.8)	(-4.7~4.8)		1(1.3)	6(8.0)	(-4.7~4.9)	
		差	0(0.0)	0(0.0)			0(0.0)	0(0.0)		
	胆囊腔	优	77(98.7)	73(94.8)	0.0	1.000	77(98.7)	71(94.7)	0.0	1.000
		良	1(1.3)	4(5.2)	(-4.7~4.8)		1(1.3)	4(5.3)	-4.7~4.9	
		差	0(0.0)	0(0.0)			0(0.0)	0(0.0)		
	胆管	优	69(88.5)	53(68.8)	0.0	1.000	69(88.5)	51(68.0)	0.0	1.000
		良	9(11.5)	24(31.2)	(-4.7~4.8)		9(11.5)	24(32.0)	(-4.7~4.9)	
		差	0(0.0)	0(0.0)			0(0.0)	0(0.0)		
胰腺	形态轮廓	优	74(94.9)	56(72.7)	0.0	1.000	74(94.9)	54(72.0)	0.0	1.000
		良	4(5.1)	21(27.3)	(-4.7~4.8)		4(5.1)	21(28.0)	(-4.7~4.9)	
		差	0(0.0)	0(0.0)			0(0.0)	0(0.0)		
	细腻程度	优	66(84.6)	44(57.1)	0.0	1.000	66(84.6)	42(56.0)	0.0	1.000
		良	12(15.4)	33(42.9)	(-4.7~4.8)		12(15.4)	33(44.0)	(-4.7~4.9)	
		差	0(0.0)	0(0.0)			0(0.0)	0(0.0)		
	主胰管	优	14(17.9)	8(10.4)	0.0	1.000	14(17.9)	8(10.7)	0.0	1.000
		良	64(82.1)	69(89.6)	(-4.7~4.8)		64(82.1)	67(89.3)	(-4.7~4.9)	
		差	0(0.0)	0(0.0)			0(0.0)	0(0.0)		
门静脉系统（二维超声声像图）	形态轮廓	优	74(94.9)	56(72.7)	0.0	1.000	71(91.0)	48(64.0)	0.0	1.000
		良	4(5.1)	21(27.3)	(-4.7~4.8)		7(9.0)	27(36.0)	(-4.7~4.9)	
		差	0(0.0)	0(0.0)			0(0.0)	0(0.0)		
	细腻程度	优	71(91.0)	50(64.9)	0.0	1.000	68(87.2)	34(45.3)	0.0	1.000
		良	7(9.0)	27(35.1)	(-4.7~4.8)		10(12.8)	41(54.7)	(-4.7~4.9)	
		差	0(0.0)	0(0.0)			0(0.0)	0(0.0)		
	管道结构	优	0(0.0)	0(0.0)	0.0	1.000	0(0.0)	0(0.0)	0.0	1.000
		良	78(100.0)	77(100.0)	(-4.7~4.8)		78(100.0)	75(100.0)	(-4.7~4.9)	
		差	0(10.4)	0(0.0)			0(0.0)	0(0.0)		
门静脉系统（彩色多普勒超声血流图）	血管充盈度	优	63(80.8)	38(49.4)	0.0	1.000	63(80.8)	36(48.0)	0.0	1.000
		良	15(19.2)	39(50.6)	(-4.7~4.8)		15(19.2)	39(52.0)	(-4.7~4.9)	
		差	0(0.0)	0(0.0)			0(0.0)	0(0.0)		
	亮度	优	73(93.6)	47(61.0)	0.0	1.000	73(93.6)	45(60.0)	0.0	1.000
		良	5(6.4)	30(39.0)	(-4.7~4.8)		5(6.4)	30(40.0)	(-4.7~4.9)	
		差	0(0.0)	0(0.0)			0(0.0)	0(0.0)		
	色彩分布	优	70(89.7)	27(35.1)	0.0	1.000	70(89.7)	25(33.3)	0.0	1.000
		良	8(10.3)	50(64.9)	(-4.7~4.8)		8(10.3)	50(66.7)	(-4.7~4.9)	
		差	0(0.0)	0(0.0)			0(0.0)	0(0.0)		
	血流实时性	优	70(89.7)	37(48.1)	0.0	1.000	70(89.7)	35(46.7)	0.0	1.000
		良	8(10.3)	40(51.9)	(-4.7~4.8)		8(10.3)	40(53.3)	(-4.7~4.9)	
		差	0(0.0)	0(0.0)			0(0.0)	0(0.0)		
超声总体图像质量		优	0(0.0)	0(0.0)	0.0	1.000	0(0.0)	0(0.0)	0.0	1.000
		良	78(100.0)	77(100.0)	(-4.7~4.8)		78(100.0)	75(100.0)	(-4.7~4.9)	
		差	0(0.0)	0(0.0)			0(0.0)	0(0.0)		

注：试验组使用国产超声内镜，对照组使用进口超声内镜；[a]使用 Fisher 精确概率法

www.zhxhnjzz.com

（二）次要评价指标

1. 内镜图像质量优良率：（1）意向性治疗分析中，试验组内镜总体图像优良率为 100.0%（78/78），对照组为 100.0%（77/77），率差为 0.0%（95%*CI*：−4.7%~4.8%）；内镜总体图像评价为优、良、差的比例试验组分别为 33.3%（26/78）、66.7%（52/78）、0.0%（0/78），对照组分别为 57.1%（44/77）、42.9%（33/77）、0.0%（0/77），两组优良率差异无统计学意义。（2）符合方案分析中，试验组内镜总体图像质量优良率为 100.0%（78/78），对照组为 100.0%（75/75），率差为 0.0%（95%*CI*：−4.7%~4.9%）；内镜总体图像质量评价为优、良、差的比例试验组分别为 33.3%（26/78）、66.7%（52/78）、0.0%（0/78），对照组分别为 58.7%（44/75）、41.3%（31/75）、0.0%（0/75），两组优良率差异无统计学意义。见表 8。

2. 操作性能评价：意向性治疗分析和符合方案分析中，试验组总体操作性能优良率为 100.0%，对照组总体操作性能优良率亦为 100.0%，两组优良率差异均无统计学意义（*P*=1.000），见表 9 和表 10。

3. 系统稳定性评价：试验组未发生不稳定事件，不稳定发生率为 0.0%（0/78），对照组发生 3 例不稳定事件，不稳定发生率为 3.9%（3/77），两组系统稳定性评价比较差异无统计学意义（*P*=0.120），系统稳定性情况见表 11。受试者 111 号随机分配为试验组，因操作者误操作，未预设好超声 TGC 参数，出现超声图像不清晰，远场无法观察，未获取完

表 8　超声内镜内镜图像质量评价的组间比较

观察评价点	观察内容	评价	意向性治疗分析				符合方案分析			
			试验组（*n*=78）[例（%）]	对照组（*n*=77）[例（%）]	优良率之差及95%*CI*（%）	*P* 值[e]	试验组（*n*=78）[例（%）]	对照组（*n*=75）[例（%）]	优良率之差及95%CI（%）	*P* 值[e]
贲门[a]	清晰度	优	68（87.2）	63（82.9）	0.0	1.000	68（87.2）	62（83.8）	0.0	1.000
		良	10（12.8）	13（17.1）	（−4.7~4.8）		10（12.8）	12（16.2）	（−4.7~4.9）	
		差	0（0.0）	0（0.0）			0（0.0）	0（0.0）		
	色彩还原性	优	75（96.2）	74（97.4）	0.0	1.000	75（96.2）	72（97.3）	0.0	1.000
		良	3（3.8）	2（2.6）	（−4.7~4.8）		3（3.8）	2（2.7）	（−4.7~4.9）	
		差	0（0.0）	0（0.0）			0（0.0）	0（0.0）		
	亮度均匀性	优	55（70.5）	71（93.4）	0.0	1.000	55（70.5）	69（93.2）	0.0	1.000
		良	23（29.5）	5（6.6）	（−4.7~4.8）		23（29.5）	5（6.8）	（−4.7~4.9）	
		差	0（0.0）	0（0.0）			0（0.0）	0（0.0）		
胃角[b]	清晰度	优	69（89.6）	67（89.3）	0.0	1.000	69（89.6）	65（89.0）	0.0	1.000
		良	8（10.4）	8（10.7）	（−4.7~4.8）		8（10.4）	8（11.0）	（−4.7~4.9）	
		差	0（0.0）	0（0.0）			0（0.0）	0（0.0）		
	色彩还原性	优	75（97.4）	72（96.0）	0.0	1.000	75（97.4）	70（95.9）	0.0	1.000
		良	2（2.6）	3（4.0）	（−4.7~4.8）		2（2.6）	3（4.1）	（−4.7~4.9）	
		差	0（0.0）	0（0.0）			0（0.0）	0（0.0）		
	亮度均匀性	优	46（59.7）	70（93.3）	0.0	1.000	46（59.7）	69（94.5）	0.0	1.000
		良	31（40.3）	5（6.7）	（−4.7~4.8）		31（40.3）	4（5.5）	（−4.7~4.9）	
		差	0（0.0）	0（0.0）			0（0.0）	0（0.0）		
胃窦[c]	清晰度	优	68（88.3）	72（93.5）	0.0	1.000	68（88.3）	70（93.3）	0.0	1.000
		良	9（11.7）	5（6.5）	（−4.7~4.8）		9（11.7）	5（6.7）	（−4.7~4.9）	
		差	0（0.0）	0（0.0）			0（0.0）	0（0.0）		
	色彩还原性	优	77（100.0）	77（100.0）	0.0	1.000	77（100.0）	75（100.0）	0.0	1.000
		良	0（0.0）	0（0.0）	（−4.7~4.8）		0（0.0）	0（0.0）	（−4.7~4.9）	
		差	0（0.0）	0（0.0）			0（0.0）	0（0.0）		
	亮度均匀性	优	75（97.4）	74（96.1）	0.0	1.000	75（97.4）	72（96.0）	0.0	1.000
		良	2（2.6）	3（3.9）	（−4.7~4.8）		2（2.6）	3（4.0）	（−4.7~4.9）	
		差	0（0.0）	0（0.0）			0（0.0）	0（0.0）		
十二指肠球部[d]	清晰度	优	69（89.6）	62（81.6）	0.0	1.000	69（89.6）	60（81.1）	0.0	1.000
		良	8（10.4）	14（18.4）	（−4.7~4.8）		8（10.4）	14（18.9）	（−4.7~4.9）	
		差	0（0.0）	0（0.0）			0（0.0）	0（0.0）		
	色彩还原性	优	76（98.7）	75（98.7）	0.0	1.000	76（98.7）	73（98.6）	0.0	1.000
		良	1（1.3）	1（1.3）	（−4.7~4.8）		1（1.3）	1（1.4）	（−4.7~4.9）	
		差	0（0.0）	0（0.0）			0（0.0）	0（0.0）		
	亮度均匀性	优	76（98.7）	74（97.4）	0.0	1.000	76（98.7）	72（97.3）	0.0	1.000
		良	1（1.3）	2（2.6）	（−4.7~4.8）		1（1.3）	2（2.7）	（−4.7~4.9）	
		差	0（0.0）	0（0.0）			0（0.0）	0（0.0）		
内镜总体图像质量		优	26（33.3）	44（57.1）	0.0	1.000	26（33.3）	44（58.7）	0.0	1.000
		良	52（66.7）	33（42.9）	（−4.7~4.8）		52（66.7）	31（41.3）	（−4.7~4.9）	
		差	0（0.0）	0（0.0）			0（0.0）	0（0.0）		

注：试验组使用国产超声内镜，对照组使用进口超声内镜；[a]1 例对照组受试者未观察到贲门；[b]3 例受试者未观察到胃角，其中 1 例属于试验组，2 例属于对照组；[c]1 例试验组受试者未观察到胃窦；[d]2 例受试者未观察到十二指肠球部，其中 1 例属于试验组，1 例属于对照组；[e]使用 Fisher 精确概率法

www.zhxhnjzz.com

表 9　意向性治疗分析中操作性能优良率的组间比较[例(%)]

组别	例数	总体操作性能			中心 1 操作性能			中心 2 操作性能		
		优	良	差	优	良	差	优	良	差
试验组	78	76(97.4)	2(2.6)	0(0.0)	39(100.0)	0(0.0)	0(0.0)	37(94.9)	2(5.1)	0(0.0)
对照组	77	69(89.6)	8(10.4)	0(0.0)	39(100.0)	0(0.0)	0(0.0)	30(78.9)	8(21.1)	0(0.0)
P 值[a]			1.000			1.000			1.000	

注：试验组使用国产超声内镜，对照组使用进口超声内镜；[a]使用 Fisher 精确概率法

表 10　符合方案分析中操作性能优良率的组间比较[例(%)]

组别	例数	总体操作性能			中心 1 操作性能			中心 2 操作性能		
		优	良	差	优	良	差	优	良	差
试验组	78	76(97.4)	2(2.6)	0(0.0)	39(100.0)	0(0.0)	0(0.0)	37(94.9)	2(5.1)	0(0.0)
对照组	75	67(89.3)	8(10.7)	0(0.0)	39(100.0)	0(0.0)	0(0.0)	28(77.8)	8(22.2)	0(0.0)
P 值[a]			1.000			1.000			1.000	

注：试验组使用国产超声内镜，对照组使用进口超声内镜；[a]使用 Fisher 精确概率法

表 11　整机系统稳定性事件列表(安全性分析集)

受试者随机编号	组别	不稳定事件情况
099	对照组	打气时自动打水
115	对照组	光源感应故障，于 2021-06-15 返厂维修
117	对照组	光源感应故障，于 2021-06-15 返厂维修

整超声图像，在意向性治疗和安全性分析时进行了剔除。

四、安全性评价

试验组 78 例受试者和对照组 77 例受试者中均无不良事件及严重不良事件发生。其中试验组和对照组脱落或剔除的病例也未发生不良事件。

讨　论

超声内镜是一种微创的临床诊治手段，具有常规内镜的功能，还为临床提供血流、造影、弹性成型等信息，可用于诊治消化道和其他邻近器官和组织疾病[11]，其结合了内镜和超声的优势，可对胰腺、消化道、后纵隔和腹膜后占位性病变进行观察和取样[5,12]，帮助胃肠肿瘤如食管癌、胃癌、胰腺癌进行分期[13]，同时还能通过腹腔神经阻滞缓解胰腺癌引起的疼痛[14]。超声内镜的发展从影像诊断到侵入性诊断和治疗[15]，可以在超声引导下将细针穿刺至一些无法通过常规影像学技术诊断的病灶中[16]，或者可进入因为被血管等结构包裹而无法经皮穿刺的病灶中收集样本，从而进行诊断[17]，这一优势使得超声内镜可用于多种复杂的临床情景。尽管目前国内正开发人工智能辅助内镜医师诊治，但超声内镜的诊断和治疗十分依赖操作者本身的临床经验与技术[18-19]，超声内镜的不断发展不仅需要经验丰富的内镜医师，也需要安全稳定的设备[20]。超声内镜发展至今已有 40 多年的历史，凭借其提供的胃肠道和周围壁外高分辨率实时成像及微创操作，已经成为传统外科治疗的辅助或替代方法[21]，并且在胃肠道恶性肿瘤、胰腺疾病和胆道疾病的诊断和治疗中的作用仍在不断发展[22-23]。

目前超声内镜已上市的品牌主要为三大厂商日本 Olympus、日本 Fujifilm 及日本 Pentax，国产超声内镜技术仍待发展，国产开立 EG-UC5T 超声内镜的研发上市则为医疗行业提供新的选择。近几年国内超声内镜取得了长足的发展，但仍有改进的空间，尤其是在欠发达地区超声内镜使用较少，仍需要更多的资源和支持[24]。成功开发的开立 EG-UC5T 超声内镜弥补了国产设备的空缺，为这些医院和患者提供了更多的选择。

本研究将开立新型 EG-UC5T 超声内镜与富士 EG-580UT 机型对比，在超声图像质量、内镜图像质量方面，意向性治疗分析和符合方案分析中，试验组与对照组的超声图像质量及内镜图像质量优良率差值均为 0.0%，率差的 95%*CI* 下限大于预设的非劣效界值-8%，因此可认为试验机在超声图像质量及内镜图像质量方面非劣于对照机。操作性能方面，开立试验机在弯曲角度、锁定、供水、供气、吸引等方面的可操作性与对照机型相比也无显著差异。在整个研究试验中，开立试验机未发生不稳定事件和安全事件，两组之间差异无统计学意义，其中一例因错使用超声设备，未获得完整超声影像，已在意向性治疗和安全性分析时进行剔除。虽然试验机的稳定性满足临床使用要求，但是我们建议后期升级能将试验机的超声内镜图像及内镜图像同屏显示，以便医师视野观察，在进行穿刺时避开

www.zhxhnjzz.com

血管，使穿刺活检或治疗更为安全。本研究是一项非劣效性对照研究，需要指出的是，研究存在一定的局限性：本次试验所涉及的中心数量和病例数量偏少，因此为了确保研究结果的可靠性，未来需要进行更大样本量的临床研究。

本次临床试验验证了开立 EG-UC5T 超声内镜相对于市面上主流的超声内镜设备的有效性、安全性以及稳定性并无差异，因此可运用于临床。

利益冲突　所有作者声明不存在利益冲突

作者贡献声明　葛楠：研究构思和设计，论文撰写，数据统计分析；杨鑫：论文撰写，数据统计分析；张凯、胡金龙、王晟：内镜操作，数据采集；郭瑾陶、刘香：研究数据审核及分析；王国鑫、陈云亮：数据收集及整合；孙思予：研究构思和设计，论文审阅

参 考 文 献

[1] Ge QC, Wu YF, Liu ZM, et al. Efficacy of endoscopic ultrasound in the evaluation of small gastrointestinal stromal tumors[J]. World J Gastroenterol, 2022, 28(37): 5457-5468. DOI: 10.3748/wjg.v28.i37.5457.

[2] Zhu NX, Wang XY, Tong T, et al. Primary pancreatic lymphoma diagnosed by endoscopic ultrasound-guided fine needle biopsy[J]. Hepatobiliary Pancreat Dis Int, 2022, 21(1): 99-102. DOI: 10.1016/j.hbpd.2021.05.001.

[3] Okasha HH, El-Meligui A, Pawlak KM, et al. Practical approach to linear EUS examination of the mediastinum[J]. Endosc Ultrasound, 2021, 10(6): 406-413. DOI: 10.4103/EUS-D-21-00019.

[4] Sbeit W, Napoléon B, Khoury T. Endoscopic ultrasound role in pancreatic adenocarcinoma treatment: a review focusing on technical success, safety and efficacy[J]. World J Gastroenterol, 2022, 28(3): 332-347. DOI: 10.3748/wjg. v28. i3.332.

[5] Ardeshna DR, Woods E, Tsung A, et al. An update on EUS-guided ablative techniques for pancreatic cystic lesions [J]. Endosc Ultrasound, 2022, 11(6): 432-441. DOI: 10.4103/EUS-D-21-00178.

[6] Hayat U, Bakker C, Dirweesh A, et al. EUS-guided versus percutaneous transhepatic cholangiography biliary drainage for obstructed distal malignant biliary strictures in patients who have failed endoscopic retrograde cholangiopancreatography: a systematic review and meta-analysis[J]. Endosc Ultrasound, 2022, 11(1): 4-16. DOI: 10.4103/EUS-D-21-00009.

[7] de Paulo GA, Ardengh JC, Nakao FS, et al. Treatment of esophageal varices: a randomized controlled trial comparing endoscopic sclerotherapy and EUS-guided sclerotherapy of esophageal collateral veins[J]. Gastrointest Endosc, 2006, 63(3):396-402; quiz 463. DOI: 10.1016/j.gie.2005.10.039.

[8] Vila JJ, Fernández-Urién I, Carrascosa J. EUS and ERCP: a rationale categorization of a productive partnership[J]. Endosc Ultrasound, 2021,10(1):25-32. DOI: 10.4103/eus.eus_58_20.

[9] 张婷, 朱春平, 邹文斌, 等. 新型便携式内镜系统应用于上消化道疾病检查的多中心临床研究[J]. 中华消化内镜杂志, 2022, 39(2): 96-102. DOI: 10.3760/cma. j. cn321463-20210518-00318.

[10] Wang S, Guo J, Liu X, et al. Evaluation of a novel radial echoendosonoscope with a piezoelectric-composite transducer: an open-label, multicenter, randomized, parallel-group, noninferiority clinical trial[J]. Endosc Ultrasound, 2021,10(6): 431-439. DOI: 10.4103/EUS-D-21-00100.

[11] Cui XW, Chang JM, Kan QC, et al. Endoscopic ultrasound elastography: current status and future perspectives[J]. World J Gastroenterol, 2015,21(47):13212-13224. DOI: 10.3748/wjg. v21.i47.13212.

[12] Abbas A, Dolan RD, Thompson CC. Optimizing outcomes for EUS-guided gastroenterostomy: results of a standardized clinical assessment and management plan (with video) [J]. Gastrointest Endosc, 2022,95(4):682-691.e3. DOI: 10.1016/j.gie.2021.10.030.

[13] Ang TL, Kwek A, Wang LM. Diagnostic endoscopic ultrasound: technique, current status and future directions[J]. Gut Liver, 2018,12(5):483-496. DOI: 10.5009/gnl17348.

[14] Puli SR, Reddy JB, Bechtold ML, et al. EUS-guided celiac plexus neurolysis for pain due to chronic pancreatitis or pancreatic cancer pain: a meta-analysis and systematic review [J]. Dig Dis Sci, 2009, 54(11): 2330-2337. DOI: 10.1007/s10620-008-0651-x.

[15] 师阿盟, 刘娜, 姜珏, 等. 经腹超声与 MRCP 及 EUS 诊断胆囊切除术后胆总管扩张并结石准确度分析[J]. 中国超声医学杂志, 2022, 38(2): 177-180. DOI: 10.3969/j. issn.1002-0101.2022.02.019.

[16] 罗培培, 王文瑾, 王思瑶, 等. 超声内镜与常规影像学检查在胰腺占位性病变中的诊断价值比较[J]. 西安交通大学学报(医学版), 2022, 43(6): 856-860. DOI: 10.7652/jdyxb202206010.

[17] El Chafic AH, Loren D, Siddiqui A, et al. Comparison of FNA and fine-needle biopsy for EUS-guided sampling of suspected GI stromal tumors[J]. Gastrointest Endosc, 2017, 86(3): 510-515. DOI: 10.1016/j.gie.2017.01.010.

[18] Wan J, Ouyang Y, Yu C, et al. Comparison of EUS with MRCP in idiopathic acute pancreatitis: a systematic review and meta-analysis[J]. Gastrointest Endosc, 2018,87(5):1180-1188.e9. DOI: 10.1016/j.gie.2017.11.028.

[19] Prasoppokakorn T, Tiyarattanachai T, Chaiteerakij R, et al. Application of artificial intelligence for diagnosis of pancreatic ductal adenocarcinoma by EUS: a systematic review and meta-analysis[J]. Endosc Ultrasound, 2022,11(1):17-26. DOI: 10.4103/EUS-D-20-00219.

[20] Saghir SM, Dhindsa BS, Daid S, et al. Safety and efficacy of EUS-guided ablation of pancreatic lesions with ethanol versus ethanol with paclitaxel: a systematic review and meta-analysis [J]. Endosc Ultrasound, 2022, 11(5): 371-376. DOI: 10.4103/EUS-D-20-00185.

[21] 李金平, 柴宁莉, 令狐恩强. 超声内镜技术在超级微创切除术中的应用价值与机遇[J]. 中国现代医学杂志,2022,32(19): 1-6. DOI: 10.3969/j.issn.1005-8982.2022.19.001.

[22] Maulahela H, Fauzi A, Renaldi K, et al. Current role of endoscopic ultrasound for gastrointestinal and abdominal tuberculosis[J]. JGH Open, 2022, 6(11): 745-753. DOI: 10.1002/jgh3.12823.

[23] Surinder Singh R, Nikhil B, Ravi S, et al. Forward-viewing EUS-guided combined coil and glue injection in bleeding gastric varices secondary to splenic vein thrombosis in chronic pancreatitis[J]. Endosc Ultrasound, 2023,11(3):246-247. DOI: 10.4103/EUS-D-21-00142.

[24] Xin L, Gao Y, Wang TJ, et al. EUS development in China: results from national surveys in 2013 and 2020[J]. Endosc Ultrasound, 2023, 12(1): 90-95. DOI: 10.4103/EUS-D-22-00003.

www.zhxhnjzz.com

广告

PENTAX MEDICAL

广阔“视”界 大有可为



EG34-J10U | EG36-J10UR | EG38-J10UT

宾得医疗器械(上海)有限公司
PENTAX Medical Shanghai Co., Ltd.
地址:上海市富民路 291 号 701 室 200031
Rm701,No.291,Rd Fumin,Shanghai,China 200031
电话/Tel: +86-21-6170-1555
传真/Fax:+86-21-6170-1655
维修热线/Hotline:400-1020-968

超声电子上消化道内窥镜:国械注进 20213060225
超声电子上消化道内窥镜:国械注进 20213060226
超声电子上消化道内窥镜:国械注进 20213060227
沪械广审(文)第260623-25522号
生产商:豪雅株式会社
生产商地址:东京都新宿区西新宿六丁目10番1号
禁忌内容或注意事项详见说明书

扫码关注“宾得医疗器械”

南微医学

eyeMax 洞察

胰胆成像系统

一次性胰胆成像导管

新品上市

清：高亮光源，清晰成像

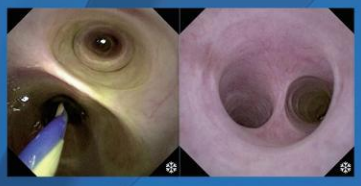

灵：四向转角

细：9F纤细管径

大：器械通道直径≥1.8mm

成像控制器

规格型号	导管直径	器械通道直径	有效工作长度	视野角度
CDS22001	9F	≥1.0 mm	2200 mm	120°
CDS11001	11F	≥1.8 mm		

广告

苏械广审(文)第250206－16195号
苏械注准 20212061554　苏械注准 20212061309
南微医学科技股份有限公司生产

禁忌内容或注意事项详见说明书　仅限专业医疗人员使用

400 025 3000 全国服务电话
www.micro-tech.com.cn

南微医学科技股份有限公司
南京高新开发区高科三路10号
025 5874 4269
info@micro-tech.com.cn