中华医学会系列杂志

ISSN 1007-5232
CN 32-1463/R

中华消化内镜杂志®

ZHONGHUA XIAOHUA NEIJING ZAZHI

2024年12月 第41卷 第12期

CHINESE JOURNAL OF DIGESTIVE ENDOSCOPY

Volume 41 Number 12
December 2024

中华医学会
CHINESE MEDICAL ASSOCIATION

ISSN 1007-5232
12>

中华消化内镜杂志®

CHINESE JOURNAL OF DIGESTIVE ENDOSCOPY

月刊　1996年8月改刊　第41卷　第12期　2024年12月20日出版


微信:xhnjxw


新浪微博

主　管
中国科学技术协会

主　办
中华医学会
100710,北京市东四西大街42号

编　辑
中华消化内镜杂志编辑委员会
210003,南京市紫竹林3号
电话:(025)83472831,83478997
传真:(025)83472821
Email:xhnj@xhnj.com
http://www.zhxhnjzz.com
http://www.medjournals.cn

总编辑
张澍田

编辑部主任
唐涌进

出　版
《中华医学杂志》社有限责任公司
100710,北京市东四西大街42号
电话(传真):(010)51322059
Email:office@cmaph.org

广告发布登记号
广登32010000093号

印　刷
江苏省地质测绘院

发　行
范围:公开
国内:南京报刊发行局
国外:中国国际图书贸易集团有限公司
(北京399信箱,100048)
代号 M4676

订　购
全国各地邮政局
邮发代号 28-105

邮　购
中华消化内镜杂志编辑部
210003,南京市紫竹林3号
电话:(025)83472831
Email:xhnj@xhnj.com

定　价
每期25.00元,全年300.00元

中国标准连续出版物号
ISSN 1007-5232
CN 32-1463/R

2024年版权归中华医学会所有

未经授权,不得转载、摘编本刊文章,不得使用本刊的版式设计

除非特别声明,本刊刊出的所有文章不代表中华医学会和本刊编委会的观点

本刊如有印装质量问题,请向本刊编辑部调换

目　　次

第41卷终

共识与指南

中国炎症性肠病内镜诊治专家共识(2024,广州)…… 925
中华医学会消化内镜学分会结直肠学组

中国超声内镜引导胆管引流术专家共识(2024,上海)…… 941
国家消化系统疾病临床医学研究中心(上海)
中华医学会消化内镜学分会

菁英论坛

急性坏死性胰腺炎实施内镜升阶梯式疗法的关键问题 …… 956
何文华　周振刚　祝荫

论　　著

保留黏膜层的内镜黏膜下挖除术治疗胃黏膜下肿瘤的有效性分析 …… 961
葛佳琪　孙晓梅

十二指肠乳头异位的内镜特点及治疗分析 …… 967
赵倩　杨卓

内镜下套扎与硬化剂注射治疗内痔有效性及安全性的回顾性队列研究 …… 973
高莉　杨位轩　田莉　巩尧瑶　程文芳

注水钳除与普通钳除治疗结直肠微小息肉的临床疗效对比研究 … 979
吴秋丽　李远丽　郑晨威　陈相波　徐勤伟

限制吞咽联合漱口对磁控胶囊胃镜检查胃准备质量的影响 …… 985
曹景润　刘月月　王凯　刘海燕　常鲁杰

江苏省二级以上中医院消化内镜专业现状调研及建议 …… 990
江苏省中医院消化内镜中心　江苏省中医脾胃病医疗质控中心

基础研究

基于转录组测序分析棕榈酰转移酶DHHC7对结直肠癌侵袭的促进作用 …… 996
蒋怡　张明明　房静远

短篇论著

食管神经内分泌肿瘤的临床特征分析 …… 1002
胡平　何娜　严丽军　李晓雅　柏建安　朱国琴　田野　汤琪云
白光内镜下靶向活检在西藏地区藏族胃癌风险人群中的应用价值 …… 1008
邵鹏飞　巴桑卓玛　李巍

病例报道

胃高分化管状乳头状腺癌合并低异型度胃型胃癌的内镜诊治1例 …… 1012
杨泽梁　姜雨婷　胡嘉庆　杨捷　王宁　陈新　郑晓玲
尾肠囊肿超声内镜引导细针穿刺抽吸术1例 …… 1015
王程瑶　张政　李鹏　吴静

综　　述

消化内镜无水洗消技术的研究现状 …… 1018
赵灿　李隆松　令狐恩强　柴宁莉

读者·作者·编者

《中华消化内镜杂志》对来稿中统计学处理的有关要求 …… 960
《中华消化内镜杂志》2025年征订启事 …… 978
《中华消化内镜杂志》2024年可直接使用英文缩写的常用词汇 …… 984
中华医学会系列杂志论文作者署名规范 …… 989
中华医学会杂志社关于在论文写作过程中使用生成式人工智能技术的有关规定 …… 1024
插页目次 …… 1011

本刊稿约见第41卷第1期第82页、第7期第586页

本期责任编辑　许文立

本刊编辑部工作人员联系方式

唐涌进，Email：tang@xhnj.com　　朱　悦，Email：zhuyue@xhnj.com
周　昊，Email：zhou@xhnj.com　　钱　程，Email：qian@xhnj.com
顾文景，Email：gwj@xhnj.com　　许文立，Email：xwl@xhnj.com

本刊投稿方式

登录《中华消化内镜杂志》官方网站http://www.zhxhnjzz.com进行在线投稿。


唐涌进


周　昊


顾文景


朱　悦


钱　程


许文立

（扫码添加编辑企业微信）

·论著·

限制吞咽联合漱口对磁控胶囊胃镜检查胃准备质量的影响

曹景润　刘月月　王凯　刘海燕　常鲁杰
滨州医学院附属医院消化内镜中心，滨州 256600
通信作者：常鲁杰，Email：clj08642@163.com

【摘要】 目的　探讨检查前限制吞咽联合漱口对磁控胶囊胃镜胃准备质量的影响。**方法**　选取2022年3月至2023年8月在滨州医学院附属医院进行磁控胶囊胃镜检查的300例患者作为研究对象，将研究对象按1∶1分为对照组150例、干预组150例。对照组按照磁控胶囊胃镜指南进行检查前胃准备，干预组在指南要求基础上限制吞咽联合漱口完成检查前胃准备。将胃内清洁度、胃黏膜可视化程度、病变检出率、胃部检查时间作为评价指标。**结果**　干预组与对照组比较，胃内清洁度评分[(20.15±1.20)分比(18.28±1.39)分，t=−21.884，P<0.001]、胃黏膜可视化程度评分[(20.30±6.67)分比(18.80±1.04)分，t=−28.545，P<0.001]、整体病变检出率[94.7%(142/150)比77.3%(116/150)，χ^2=18.720，P<0.001]、胃部检查时间[(28.00±10.31)min比(32.01±11.69)min，t=−2.328，P=0.023]均明显占优。**结论**　检查前限制吞咽联合漱口可以有效提高磁控胶囊胃镜胃准备质量。

【关键词】 胶囊内窥镜；　磁力学；　胃肠道；　漱口药；　吞咽

基金项目：山东省医药卫生科技发展计划(2017WS549)；滨州医学院附属医院护理部课题(BYFYHL-202012)

Effects of swallow restriction combined with gargling strategy on the quality of gastric preparation for magnetically controlled capsule gastroscopy

Cao Jingrun, Liu Yueyue, Wang Kai, Liu Haiyan, Chang Lujie
Gastrointestinal Endoscopy Center, Binzhou Medical University Hospital, Binzhou 256600, China
Corresponding author: Chang Lujie, Email: clj08642@163.com

【Abstract】 Objective　To explore the effects of restricting swallowing combined with gargling strategy before examination on the quality of gastric preparation for magnetically controlled capsule gastroscopy. **Methods**　A total of 300 patients who underwent magnetically controlled capsule gastroscopy in Binzhou Medical University Hospital from March 2022 to August 2023 were selected and randomly divided into the control group of 150 cases and the intervention group of 150 cases at a ratio of 1∶1. Gastric preparation was conducted in the control group before the examination in accordance with the guidelines for magnetically controlled capsule gastroscopy. Restricted swallowing combined with gargling was added to the intervention group before the examination. The intragastric cleanliness, the degree of gastric mucosal visualization, the lesion detection rate, and the gastric examination time were used as evaluation indices. **Results**　Compared with the control group, the intervention group had significantly better scores in intragastric cleanliness (20.15±1.20 points VS 18.28±1.39 points, t=−21.884, P<0.001) and the degree of gastric mucosal visualization (20.30±6.67 points VS 18.80±1.04 points, t=−28.545, P<0.001), also showed higher lesion detection rate [94.7% (142/150) VS 77.3% (116/150), χ^2=18.720, P<0.001], and lower gastric examination time (28.00±10.31 min VS 32.01±11.69 min, t=−2.328, P=0.023). **Conclusion**　Restricted swallowing combined with gargling strategy before examination can effectively improve the quality of gastric

DOI：10.3760/cma.j.cn321463-20240524-00422
收稿日期　2024-05-24　　**本文编辑**　周昊
引用本文：曹景润, 刘月月, 王凯, 等. 限制吞咽联合漱口对磁控胶囊胃镜检查胃准备质量的影响[J]. 中华消化内镜杂志, 2024, 41(12): 985-989. DOI: 10.3760/cma.j.cn321463-20240524-00422.

www.zhxhnjzz.com

preparation for magnetically controlled capsule gastroscopy.

【Key words】 Capsule endoscopes; Magnetics; Gastrointestinal tract; Mouthwashes; Deglutition

Fund program: Medical and Health Science and Technology Development Plan of Shandong Province (2017WS549); Research Project of the Nursing Department of Binzhou Medical University Hospital (BYFYHL-202012)

磁控胶囊胃镜(magnetically controlled capsule gastroscopy,MCCG)是一种无痛、无创的消化道检查方法,MCCG不能冲洗和吸引,需要借助水为介质观察胃腔黏膜,因此,清晰的胃腔视野对减少微小病变漏诊至关重要[1]。多项研究显示检查前40~60 min口服祛泡剂、祛黏液剂可以有效清除胃腔泡沫和黏液,提升胃腔清洁度及MCCG检查质量[2]。临床应用中发现,患者服用祛泡剂、祛黏液剂后等待检查过程中,多会因紧张、忐忑等情绪不自主吞咽唾液,进而导致胃腔黏液增加[3-4]。本研究根据《中国磁控胶囊胃镜临床应用指南(2021,上海)》[1]推荐,检查前40 min口服祛泡剂、祛黏液剂,服药后指导患者含漱清水且限制吞咽,旨在提高胃腔准备质量,取得满意效果,报道如下。

资料与方法

一、临床资料

选取2022年3月至2023年8月在滨州医学院附属医院行MCCG检查患者300例,按照随机数字表法,1∶1分为对照组与干预组,各150例。此研究为一项随机对照研究,患者自愿入组并签署知情同意书。入组标准:(1)符合《中国磁控胶囊胃镜临床应用指南(2021,上海)》[1]适应证;(2)签署知情同意书,自愿参加此研究。排除标准:(1)存在普通小肠胶囊内镜或磁共振成像检查禁忌证,或无手术条件、或拒绝接受任何腹部手术(包括内镜手术)者;(2)体内有心脏起搏器、电子耳蜗、药物灌注泵、神经刺激器等电子装置与磁性金属物,但除外磁共振成像兼容型产品;(3)身体状态或精神心理原因不能配合检查者,以及妊娠期女性;(4)已知或怀疑胃肠道梗阻、狭窄、瘘管及吞咽功能障碍者。

二、方法

1.饮食准备:检查前3 d不能吞服钡剂;检查前1 d忌烟酒、辛辣刺激及不易消化食物,禁止饮用有色饮料和药品;检查前1 d晚餐进易消化软食,晚8点后禁食。

2.MCCG系统:安翰公司提供的MCCG系统由胶囊内镜、巡航胶囊内镜控制设备、胶囊探测器及便携记录器组成。图像拍摄速度设置为2帧/s[5]。本研究中患者检查操作均由同一操作员采用盲法操作完成。

3.检查前胃清洁度准备:检查前告知患者MCCG检查开展的目的、方法和注意事项。两组患者均按照《中国磁控胶囊胃镜临床应用指南(2021年,上海)》[1]推荐的方法,检查前40 min时服用适量祛泡剂(5 g二甲硅油散),同时加用20 000 U链霉蛋白酶。服药后进行体位翻转,左侧卧位—平卧位—右侧卧位,每种卧位保持30 s,如此循环共做6组[6];再起立活动21 min;检查前10 min起分次饮水(500~1000 mL)至腹部有充分饱胀感[1]。

4.对照组:准备期间嘱患者保持安静,勿交谈,吞服MCCG前不进行漱口及限制吞咽嘱托。

5.干预组:患者于口服清洁药物前清水漱口。为患者发放一次性纸杯,告知患者当口腔内有黏液或泡沫时,将其及时吐出,嘱患者不可吞咽口腔内任何黏液或泡沫。吞咽胶囊前再次清水漱口。

6.评价指标

(1)图像质量评价:本研究引用4分级量表定义胃内清洁度、胃黏膜可视化程度[1]。记录胃内6个主要解剖部位(贲门、胃底、胃体、胃角、胃窦和幽门)的评分,并统计6个部位评分计算总评分[1]。本研究中所有患者检查操作均由同一操作员完成。在检查后,采用盲法,隐去患者姓名、年龄及预处理方案信息,由1位内镜医师独立回顾患者图像,完成评分。详见表1和图1。

(2)病变检出率和检查时间:记录溃疡、息肉、黏膜下隆起及糜烂灶的检出例数,计算百分比。按照磁控胶囊检查规范完成检查[5],回顾最后一张胃部采集图片记录胃部检查时间。

7.统计学处理:数据采用SPSS 26.0软件进行分析。计量资料符合正态分布者用$\bar{x}\pm s$表示,组间比较采用独立样本t检验;计数资料用例(%)表示,组间比较采用χ^2检验。$P<0.05$为差异有统计学意义。

www.zhxhnjzz.com

结　果

1.基线资料比较：对照组、干预组患者性别、年龄、体重指数及临床症状，差异无统计学意义（$P>0.05$），详见表2。

2.胃内清洁度、胃黏膜可视化程度评分比较：除幽门部组间差异无统计学意义外，各个部位以及总评分，干预组均优于对照组（$P<0.05$），详见表3、4。

3.病变检出情况及检查时间比较：磁控胶囊胃镜检查出溃疡、息肉、黏膜下隆起、糜烂灶病例，对照组分别有26例（17.3%）、20例（13.3%）、25例（16.7%）、45例（30.0%），共116例（77.3%）；干预组分别有39例（26.0%）、24例（16.0%）、28例（18.7%）、51例（34.0%），共142例（94.7%）。整体病变检出率比较，组间差异有统计学意义（77.3%比94.7%，$\chi^2=18.720$，$P<0.001$）。干预组较对照组

表1　磁控胶囊胃镜检查的胃准备质量评价

评价指标	评分	分级
胃内清洁度		
视野清晰，胃内无明显黏液、泡沫、胃内容物或液体浑浊等，不影响完整观察	4	优
视野较清晰，胃内有少量黏液、泡沫、胃内容物或液体浑浊等，但不影响完整观察	3	良
视野较模糊，胃内有较多黏液、泡沫、胃内容物或液体浑浊等，影响完整观察	2	中
视野模糊，胃内有大量黏液、泡沫、胃内容物或液体浑浊等，无法进行观察	1	差
胃黏膜可视化程度		
可观察到目标解剖部位≥90%的胃黏膜	4	优
可观察到目标解剖部位75%~<90%的胃黏膜	3	良
可观察到目标解剖部位50%~<75%的胃黏膜	2	中
可观察到目标解剖部位<50%的胃黏膜	1	差

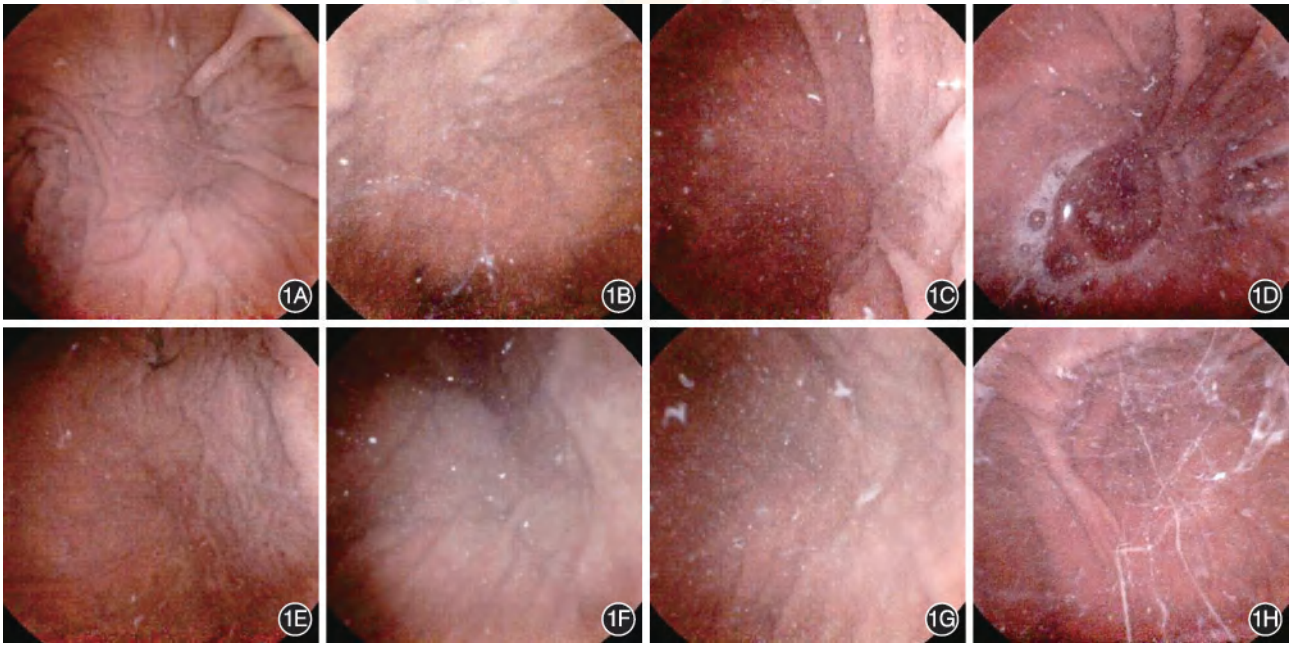

图1　磁控胶囊胃镜下胃图像质量评分　1A~1D：胃内清洁度评分依次为4、3、2、1分；1E~1H：胃黏膜可视化程度评分依次为4、3、2、1分

表2　对照组与干预组基线资料组间比较

组别	例数	性别（例，男/女）	年龄（岁，$\bar{x}\pm s$）	体重指数（kg/m^2，$\bar{x}\pm s$）	临床症状[例（%）]			
					腹痛	贫血	腹胀	其他
对照组	150	89/61	59.93±16.97	24.39±4.08	58（38.6）	42（28.0）	19（12.7）	31（20.7）
干预组	150	86/64	58.75±17.01	24.25±4.19	56（37.3）	45（30.0）	21（14.0）	28（18.7）
统计量		$\chi^2=0.123$	$t=0.609$	$t=0.303$	$\chi^2=0.391$			
P值		0.725	0.761	0.658	0.942			

注：对照组按磁控胶囊胃镜指南进行检查前胃准备，干预组在此基础上限制吞咽联合漱口

www.zhxhnjzz.com

表 3　对照组与干预组胃内清洁度评分比较(分，$\bar{x}\pm s$)

组别	例数	贲门	胃底	胃体	胃角	胃窦	幽门	总分
对照组	150	2.84±0.49	2.80±0.44	2.77±0.51	2.91±0.49	3.40±0.59	3.59±0.55	18.28±1.39
干预组	150	2.92±0.48	3.19±0.53	3.14±0.38	3.56±0.51	3.54±0.50	3.81±2.59	20.15±1.20
t值		−2.675	−10.229	−11.575	−18.570	−3.454	−1.682	−21.884
P值		0.008	<0.001	<0.001	<0.001	0.001	0.093	<0.001

注：对照组按磁控胶囊胃镜指南进行检查前胃准备，干预组在此基础上限制吞咽联合漱口

表 4　对照组与干预组胃黏膜可视化程度评分比较(分，$\bar{x}\pm s$)

组别	例数	贲门	胃底	胃体	胃角	胃窦	幽门	总分
对照组	150	2.69±0.46	2.82±0.38	3.50±0.55	3.02±0.51	3.11±0.33	3.49±0.51	18.80±1.04
干预组	150	3.49±0.63	3.29±0.47	3.59±0.49	3.25±0.45	3.34±0.47	3.47±0.50	20.30±6.67
t值		−23.625	−18.615	−2.924	−7.500	−9.137	0.868	−28.545
P值		<0.001	<0.001	0.004	<0.001	<0.001	0.386	<0.001

注：对照组按磁控胶囊胃镜指南进行检查前胃准备，干预组在此基础上限制吞咽联合漱口

胃部检查用时略有缩短[(28.00±10.31)min 比(32.01±11.69)min，t=−2.328，P=0.023]。

讨　论

MCCG 是一种无痛无创且具有良好稳定性及安全性的胃部疾病检查方法，对于胃部疾病具有较高检出率和准确性[7]。MCCG 不能冲洗和吸引，以水为介质观察胃黏膜，附着或悬浮在胃黏膜表面的泡沫和黏液会严重干扰视野，从而导致病变漏诊、检查时间延长，严重时可导致视野内呈雾霾样、蜘蛛网样无法观察。国内外多项研究证实黏液和泡沫是影响胃环境的主要不利因素[4,8]，所以 MCCG 检查前减少或消除黏液和泡沫对于 MCCG 检查准确性尤为重要[1]。

《中国磁控胶囊胃镜临床应用指南(2021 年，上海)》中推荐检查前 40 min 时服用适量祛泡剂(5g 二甲硅油散)同时加用 20 000 U 链霉蛋白酶[1]，服药后进行体位翻转使清洁药物混匀[6,9]，以提高 MCCG 检查时视野的清晰度，进而提高胃部病变的检出。北京大学第一医院一项纳入 238 例 MCCG 检查患者的回顾性研究中发现，由于胃内黏液较多，采用双倍剂量链霉蛋白酶的预处理方案可以进一步改善胃清洁度[10]。同时在日常工作中我们发现，较多行 MCCG 检查患者检查前会因为交谈、口腔疾病、精神紧张等条件刺激导致口腔内黏液和泡沫不由自主吞咽，这可能是导致胃内泡沫和黏液的短时间增加进而影响胃环境的不利因素[4,11-12]，但目前暂未检索到干预 MCCG 检查前限制吞咽及漱口从而减少口腔来源黏液和泡沫进入胃内的相关研究。因此本研究在常规指南基础上，探讨检查前限制吞咽联合漱口对 MCCG 胃准备质量是否有所影响。干预组第 1 步增加检查前漱口，目的是清除口腔内黏液，考虑可以防止口腔内黏液与口服清洁药物一同进入胃内增加清洁难度。第 2 步，准备期间限制吞咽，嘱患者将口腔内黏液吐至一次性纸杯内，嘱患者不要吞咽，考虑可以限制准备期间口腔内分泌黏液进入胃内。第 3 步，吞咽胶囊前再次漱口，考虑可以清洁口腔内残留黏液，防止吞咽胶囊时有口腔黏液同胶囊一起进入胃内。结果发现，干预组和对照组比较，除幽门外其他部位，胃内清洁度评分[(20.15±1.20)分比(18.28±1.39)分，t=−21.884，P<0.001]、胃黏膜可视化程度评分[(20.30±6.67)分比(18.80±1.04)分，t=−28.545，P<0.001]、整体病变检出率[94.67%(142/150)比 77.33%(116/150)，χ^2=18.720，P<0.001]，干预组较对照组均明显占优。考虑增加漱口策略可以限制胃准备期间通过口腔进入胃内黏液和泡沫，从而提升清洁药物准备效能，提升胃内清洁度及黏膜可视度，进而提升胃整体准备质量。胃整体准备质量的提升使得较小的病变更容易被识别，最终促进病变检出率的提高，为胃部疾病的精准诊断提供了更有利的条件。幽门部组间并没有太大差异，考虑幽门部黏液与气泡易排空，不易停留，这也与以往研究相同[12]。胃部检查时间，干预组也较对照组短[(28.00±10.31)min 比

www.zhxhnjzz.com

（32.01±11.69）min，t=−2.328，P=0.023］，进一步验证检查前限制吞咽联合漱口对胃环境的清洁效果。本研究中对于漱口时机以及限制吞咽时间没有进一步分组，对最佳漱口次数、时机和限制吞咽时间研究存在一定局限性，有待进一步研究。

综上所述，检查前限制吞咽联合漱口可以改善胃内清洁度及黏膜可视度，进而可以提高磁控胶囊胃镜胃准备质量，值得参考借鉴。

利益冲突　所有作者声明不存在利益冲突

作者贡献声明　曹景润：设计实验、实施研究、分析数据、撰写论文；刘月月：采集数据；王凯：统计分析、研究指导、论文修改、经费支持；刘海燕：图像评分；常鲁杰：设计实验、实施研究、分析数据、研究指导、论文修改、经费支持

参　考　文　献

[1] 国家消化系统疾病临床医学研究中心(上海), 国家消化内镜质控中心, 中华医学会消化内镜学分会胶囊内镜协作组, 等. 中国磁控胶囊胃镜临床应用指南(2021,上海)[J]. 中华消化内镜杂志, 2021, 38(12):949-963. DOI: 10.3760/cma.j.cn321463-20210522-00329.

[2] 丁一村, 金磊, 徐小青, 等. 西甲硅油在磁控胶囊胃镜胃内检查术前准备中的应用探讨[J]. 中华消化内镜杂志, 2018, 35(2): 137-138. DOI: 10.3760/cma.j.issn.1007-5232.2018.02.013.

[3] 刘旭光. 胃镜检查前通过宣传教育等措施阻止患者吞咽唾沫对上消化道黏膜可见度的影响[J]. 实用医技杂志, 2021, 28(2):254-256. DOI: 10.19522/j.cnki.1671-5098.2021.02.059.

[4] 陈新波, 丰义宽, 初国艳. 胃镜术前准备研究进展[J]. 中华消化内镜杂志, 2016, 33(2): 133-136. DOI: 10.3760/cma.j.issn.1007-5232.2016.02.024.

[5] 国家消化内镜质控中心, 中国医师协会内镜医师分会消化内镜专委会, 中国医师协会内镜医师分会消化内镜健康管理与体检专委会, 等. 磁控胶囊胃镜系统医疗质量控制技术规范[J]. 中华消化内镜杂志, 2018, 35(3):218-220. DOI: 10.3760/cma.j.issn.1007-5232.2018.03.019.

[6] 刘华敏, 王芳军, 杨燕娟, 等. 体位改变在行放大内镜结合窄带成像技术检查患者的应用[J]. 护理学报, 2018, 25(8): 42-44. DOI: 10.16460/j.issn1008-9969.2018.08.04.

[7] 顾元婷, 朱曙光, 苏松, 等. 磁控胶囊内镜500例胃部检查的临床应用分析[J]. 中华消化内镜杂志, 2016, 33(11): 778-783. DOI: 10.3760/cma.j.issn.1007-5232.2016.11.012.

[8] 吴咏冬, 张澍田, 于中麟, 等. 链霉蛋白酶颗粒用于胃镜检查过程中祛除胃内黏液的多中心随机对照研究[J]. 中华消化内镜杂志, 2013, 30(12): 671-674. DOI: 10.3760/cma.j.issn.1007-5232.2013.12.004.

[9] Wang YC, Pan J, Jiang X, et al. Repetitive position change improves gastric cleanliness for magnetically controlled capsule gastroscopy[J]. Dig Dis Sci, 2019, 64(5): 1297-1304. DOI: 10.1007/s10620-018-5415-7.

[10] 李嘉欣, 李丽, 孙丹, 等. 磁控胶囊胃镜图像清洁度评分影响因素的初步研究[J]. 中华消化内镜杂志, 2021, 38(8): 644-649. DOI: 10.3760/cma.j.cn321463-20210129-00073.

[11] 吴杰, 赖跃兴, 吴梅, 等. 健康教育加辅助措施提高上消化道内镜检查黏膜清晰度的临床观察[J]. 临床荟萃, 2020, 35(5):434-437. DOI: 10.3969/j.issn.1004-583X.2020.05.010.

[12] 蒋斌, 钱阳阳, 潘骏, 等. 胶囊内镜对上消化道黏膜观察完整度的研究进展[J]. 中国实用内科杂志, 2022, 42(1):34-39. DOI: 10.19538/j.nk2022010107.

·读者·作者·编者·

中华医学会系列杂志论文作者署名规范

为尊重作者的署名权，弘扬科学道德和学术诚信精神，中华医学会系列杂志论文作者署名应遵守以下规范。

1. 作者署名：中华医学会系列杂志论文作者姓名在题名下按序排列，排序应在投稿前由全体作者共同讨论确定，投稿后不应再作改动，确需改动时必须出示单位证明以及所有作者亲笔签名的署名无异议书面证明。

作者应同时具备以下四项条件：(1)参与论文选题和设计，或参与资料分析与解释；(2)起草或修改论文中关键性理论或其他主要内容；(3)能按编辑部的修改意见进行核修，对学术问题进行解答，并最终同意论文发表；(4)除了对本人的研究贡献负责外，同意对研究工作各方面的诚信问题负责。仅参与获得资金或收集资料者不能列为作者，仅对科研小组进行一般管理者也不宜列为作者。

2. 通信作者：每篇论文均需确定一位能对该论文全面负责的通信作者。通信作者应在投稿时确定，如在来稿中未特殊标明，则视第一作者为通信作者。集体署名的论文应将对该文负责的关键人物列为通信作者。规范的多中心或多学科临床随机对照研究，如主要责任者确实超过一位的，可酌情增加通信作者。无论包含几位作者，均需标注通信作者，并注明其Email地址。

3. 同等贡献作者：不建议著录同等贡献作者，需确定论文的主要责任者。同一单位同一科室作者不宜著录同等贡献。作者申请著录同等贡献时需提供全部作者的贡献声明，期刊编辑委员会进行核查，必要时可将作者贡献声明刊登在论文结尾处。

www.zhxhnjzz.com

华亘控股
RICHEN FORCE HOLDINGS

广告

检查消化道疾病的“电子眼”

MiroCam®胶囊内镜



10.8x24.5mm
尺寸小 易吞服

人体通信技术
传输免受干扰保密性好

170°宽视角
多视野拍摄图像

6帧/秒
拍摄速度快

工作12小时以上
电量持久

有效期长
24个月


食道

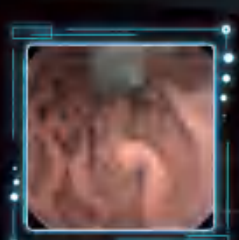
胃


小肠


大肠

北京华亘安邦科技有限公司
BEIJING RICHEN-FORCE SCIENCE & TECHNOLOGY CO.,LTD.
地　址：北京市朝阳区酒仙桥北路7号电通创意广场4号楼
联系电话：010-6494-8021　　客服电话：400-600-6395
网　址：www.china-richen.com.cn　传　真：010-8176-3746

【产品名称】胶囊式内窥镜系统　【型号规格】MiroCam II
【注册证号】国械注进20173060628　【注册人名称】IntroMedic Co.,Ltd.[(株)英特麦迪]
【生产地址】Suite1105, 1106, 41, Digital-ro 31-gil, Guro-Gu, Seoul, Korea
【代理人名称】广州华亘朗博药业有限公司
【代理人住所】广州市萝岗云南云五路11号厂房B栋201
【适应范围】主要用于小肠疾病诊断，检查中获取的胃肠等其他部分图像可用于辅助诊断
禁忌内容或者注意事项详见说明书，粤械广审（文）第270302-01612号

广告

尿素呼气实验
检测幽门螺旋杆菌

幽门螺旋杆菌检测产品





幽门螺旋杆菌检测仪

注册号：皖械注准 20202220336



碳14闪烁计数仪

注册号：皖械注准 20172220038



闪烁采样瓶

注册号：皖械注准 20202220044



^{13}C 红外光谱仪

注册号：皖械注准 20182220066

请仔细阅读产品说明书或在医务人员的指导下购买和使用

—— 禁忌内容或注意事项详见说明书。

皖械广审（文）第 250220–11750 号

安徽养和医疗器械设备有限公司

地址：安徽省安庆市桐城市经济开发区同祥北路 8 号

电话：0556–6566669