中华医学会系列杂志

ISSN 1007-5232
CN 32-1463/R

中华消化内镜杂志®

ZHONGHUA XIAOHUA NEIJING ZAZHI

2024年5月 第41卷 第5期

CHINESE JOURNAL OF DIGESTIVE ENDOSCOPY

Volume 41 Number 5
May 2024

CHINESE MEDICAL ASSOCIATION

ISSN 1007-5232
05>

中华消化内镜杂志®

CHINESE JOURNAL OF DIGESTIVE ENDOSCOPY

月刊　1996年8月改刊　第41卷　第5期　2024年5月20日出版

微信：xhnjxw　新浪微博

主　管
中国科学技术协会

主　办
中华医学会
100710，北京市东四西大街42号

编　辑
中华消化内镜杂志编辑委员会
210003，南京市紫竹林3号
电话：(025)83472831，83478997
传真：(025)83472821
Email：xhnj@xhnj.com
http://www.zhxhnjzz.com
http://www.medjournals.cn

总编辑
张澍田

编辑部主任
唐涌进

出　版
《中华医学杂志》社有限责任公司
100710，北京市东四西大街42号
电话(传真)：(010)51322059
Email：office@cmaph.org

广告发布登记号
广登32010000093号

印　刷
江苏省地质测绘院

发　行
范围：公开
国内：南京报刊发行局
国外：中国国际图书贸易集团有限公司
(北京399信箱，100048)
代号 M4676

订　购
全国各地邮政局
邮发代号 28-105

邮　购
中华消化内镜杂志编辑部
210003，南京市紫竹林3号
电话：(025)83472831
Email：xhnj@xhnj.com

定　价
每期25.00元，全年300.00元

中国标准连续出版物号
ISSN 1007-5232
CN 32-1463/R

2024年版权归中华医学会所有

未经授权，不得转载、摘编本刊文章，不得使用本刊的版式设计

除非特别声明，本刊刊出的所有文章不代表中华医学会和本刊编委会的观点

本刊如有印装质量问题，请向本刊编辑部调换

目　次

共识与指南

中国经内镜消化系统常见恶性肿瘤组织取样及类器官培养专家共识(2024，成都)…… 337
中华医学会消化病学分会医工交叉协作组

论　著

国产上消化道超声内镜有效性及安全性评估的随机、开放、平行对照、非劣性试验…… 351
葛楠　杨鑫　张凯　胡金龙　王晟　郭瑾陶　刘香　王国鑫　陈云亮　孙思予

硫酸镁钠钾口服液用于成人结肠镜检查前肠道准备有效性和安全性的Ⅲ期临床多中心随机对照研究 …… 359
周艳华　宗晔　庞姝　许乐　张振玉　王玫　吴咏冬

富马酸伏诺拉生与雷贝拉唑联合黏膜保护剂对内镜黏膜下剥离术后人工溃疡疗效的随机对照研究 …… 366
高欣　李璇　王云　钱海声　张国新

AB分型联合Arima分型对食管表浅鳞状细胞癌浸润深度判定的价值 …… 372
陆宏娜　许丰　张学松　王瑶　王耀辉　邓茜　郭雯莹　翁烃　张良舜　凌亭生

十二指肠乳头腺癌危险因素分析 …… 379
詹展　刘昆　李雯　张松　汤蓓　蔡薇　黎琪　陈骏　王雷　沈珊珊

不同长度胰管支架对内镜逆行胰胆管造影术后胰腺炎发生率的影响分析 …… 384
李西娴　张恬恬　罗辉　任贵　王向平　张林慧　梁树辉　潘阳林

监测上消化道盲区智能内镜影像分析系统的构建及验证 …… 391
曾晓铨　董泽华　吴练练　李艳霞　邓云超　于红刚

盐酸达克罗宁胶浆用于内镜逆行胰胆管造影术中不适合解痉剂患者的探讨 …… 397
李士学　唐秀芬　张彬彬　李淑芹

短篇论著

三通联合三明治注射法在超声内镜引导下弹簧圈联合组织胶栓塞治疗胃底静脉曲张出血的临床应用研究 …… 401
陈琨　李纯
一种简易牵引装置在结肠内镜黏膜下剥离术中的临床应用(含视频) …… 405
王文平　冷霞　仓慧　刘华敏　刘鹏飞　孙岳军　王芳军

病例报道

小肠镜治疗肥厚型梗阻性心肌病合并回肠血管畸形出血1例 …… 408
刘爱玲　任琳琳　闵丛丛　孟品　陈浩　刘华　毛涛　丁雪丽　田宇彬
静脉硬化性结肠炎诊治1例 …… 410
李进宇　武曼群　叶婷　闪明海　张丽娜　侍明海　王芳　杨少奇
早期胃印戒细胞癌内镜黏膜下剥离术后全身转移1例(含视频) …… 412
徐桂林　张观坡　江传燊　李达周　王雯

综　　述

超声内镜造影在消化系统疾病诊断中的应用及研究进展 …… 415
邱煜婷　乔新伟　李鹏　吴静　张澍田

读者·作者·编者

《中华消化内镜杂志》对来稿中统计学处理的有关要求 …… 350
《中华消化内镜杂志》2024年可直接使用英文缩写的常用词汇 …… 365
插页目次 …… 396

本刊稿约见第41卷第1期第82页

本期责任编辑　周昊

本刊编辑部工作人员联系方式

唐涌进，Email：tang@xhnj.com
朱　悦，Email：zhuyue@xhnj.com
周　昊，Email：zhou@xhnj.com
钱　程，Email：qian@xhnj.com
顾文景，Email：gwj@xhnj.com
许文立，Email：xwl@xhnj.com

本刊投稿方式

登录《中华消化内镜杂志》官方网站http://www.zhxhnjzz.com进行在线投稿。



（扫码添加编辑企业微信）

·短篇论著·

三通联合三明治注射法在超声内镜引导下弹簧圈联合组织胶栓塞治疗胃底静脉曲张出血的临床应用研究

陈琨　李纯
首都医科大学附属北京友谊医院消化内镜中心，北京 100050
通信作者：李纯，Email：1365166886@qq.com

【提要】 为研究超声内镜引导下三通联合三明治注射法在弹簧圈栓塞治疗胃底静脉曲张出血中的应用效果，纳入在首都医科大学附属北京友谊医院2023年9月至11月因肝硬化门脉高压发生胃底静脉曲张破裂出血需超声内镜引导下行组织胶栓塞治疗的患者48例，按组织胶注射方案不同分为试验组（n=25，三通联合三明治组织胶注射法）和对照组（n=23，传统三明治组织胶注射法）。主要评价指标为组织胶注射堵针情况，次要指标为胃静脉曲张的改善程度、治疗时间、操作医师满意度和术后并发症发生情况。结果显示试验组（通畅/部分堵塞/完全堵塞：20/4/1）与对照组（通畅/部分堵塞/完全堵塞：10/8/5）堵针发生情况差异有统计学意义（P=0.032）。胃静脉曲张缓解情况试验组（显效/有效/无效：21/3/1）明显优于对照组（显效/有效/无效：11/9/3），差异有统计学意义（P=0.026）；试验组治疗时间为（43.6±2.8）min，对照组为（63.0±3.5）min，试验组明显短于对照组（t=−20.997，P<0.001）；操作医师满意度治疗组为92.0%（23/25），对照组为65.2%（15/23），差异有统计学意义（P=0.033）。术后发生低热的患者试验组有4例（16.0%），对照组有11例（47.8%），差异有统计学意义（χ^2=5.648，P=0.029）。在超声引导下采用优化组织胶注射法进行弹簧圈栓塞治疗胃底静脉曲张出血可以降低穿刺针注射堵塞率，提高手术成功率，节省治疗时间并提高医师满意度。

【关键词】 食管和胃静脉曲张；　内镜超声；　栓塞

Application of three-way stopcock combined with endoscopic ultrasound-guided sandwich injection method of coil and tissue adhesive for gastric variceal bleeding

Chen Kun, Li Chun
Digestive Endoscopy Center, Beijing Friendship Hospital, Capital Medical University, Beijing 100050, China
Corresponding author: Li Chun, Email: 1365166886@qq.com

【**Summary**】 To study the efficacy of three-way stopcock combined with endoscopic ultrasound-guided sandwich injection method of coil and tissue adhesive for gastric variceal bleeding, 48 patients with gastric variceal bleeding due to cirrhotic portal hypertension who intended to receive endoscopic ultrasound-guided sandwich injection method in Beijing Friendship Hospital Capital Medical University from September to November 2023 were included and divided into the test group (n=25, treated with three-way stopcock combined with sandwich injection method) and the control group (n=23, treated with traditional sandwich injection method) according to different treatment methods in the study. The primary outcome was injection needle blockage rate of tissue adhesive and second outcomes were the degree of gastric varices improvement, treatment time, endoscopist satisfaction and postoperative complications. The results showed a significant difference (P=0.032) in the occurrence of injection needle blockage between the test group (unobstructed/partially obstructed/completely obstructed, 20/4/1) and the control group (unobstructed/partially obstructed/completely obstructed, 10/8/5). The degree of gastric varices improvement in test group (markedly effective/effective/ineffective, 21/3/1) was much better than that in the control group

DOI：10.3760/cma.j.cn321463-20231030-00419
收稿日期　2023-10-30　　**本文编辑**　许文立　唐涌进
引用本文：陈琨，李纯. 三通联合三明治注射法在超声内镜引导下弹簧圈联合组织胶栓塞治疗胃底静脉曲张出血的临床应用研究[J]. 中华消化内镜杂志，2024，41(5)：401-404. DOI：10.3760/cma.j.cn321463-20231030-00419.

www.zhxhnjzz.com

(markedly effective/effective/ineffective, 11/9/3) with significant difference (P=0.026). The treatment time in the test group (43.6±2.8 min) was much shorter than that in the control group (63.0±3.5 min, t=−20.997, P<0.001). The endoscopist satisfaction was 92.0% (23/25) in the test group and 65.2% (15/23) in the control group with significant difference (P=0.033). Postoperative low fever occurred in 4 (16.0%) patients in the test group and 11 (47.8%) in the control group with significant difference (χ^2=5.648, P=0.029). Application of three-way stopcock combined with sandwich injection method of coil and tissue adhesive in endoscopic ultrasound-guided treatment for gastric variceal bleeding can reduce injection needle blockage rate, improve procedure success rate, shorten treatment time and increase endoscopist satisfaction.

【**Key words**】　Esophageal and gastric varices;　Endoscopic ultrasound;　Embolization

食管胃静脉曲张破裂出血是门静脉高压患者主要致死原因。据报道，约20%的门静脉高压患者可出现胃静脉曲张（gastric varices，GV）[1]。与食管静脉曲张（esophageal varices，EV）相比，GV的发生率相对较低，约占肝硬化出血的10%，但胃底静脉曲张易反复出血，且死亡率更高，因此需要及时进行止血治疗[2]。既往研究中内镜组织胶注射法已成为国内外指南推荐用于GV出血一级和二级预防及急性止血的标准治疗方法，但对自发性门体分流患者进行组织胶注射治疗时存在发生组织胶栓塞以及术后再出血等并发症的风险[3-5]。近年来随着超声内镜（endoscopic ultrasonography，EUS）的发展及EUS引导下血管介入治疗在临床中的应用，EUS引导下弹簧圈联合组织胶栓塞已作为治疗胃底静脉曲张的新型治疗手段[6-10]。因此，优化组织胶注射方法成为近年来内镜医师及内镜相关护理配合的重要关注点。本研究试图探究优化组织胶注射法是否能够节省手术操作时间并减少手术相关并发症的发生，为改善EUS引导下弹簧圈治疗的手术成功率并降低术后并发症提供临床证据。

一、资料与方法

1. 患者资料：本研究为随机对照研究，选取2023年9月至11月因肝硬化门静脉高压发生胃底静脉曲张破裂出血在北京友谊医院拟行EUS引导下弹簧圈联合组织胶栓塞治疗的患者。患者术前经CT门静脉三维重建证实存在脾肾分流或胃肾分流，同意接受治疗并签署知情同意。排除标准：（1）合并恶性肿瘤；（2）合并严重肝性脑病、肝肾综合征和（或）多器官功能衰竭等；（3）既往有食管或胃部手术史等；（4）妊娠孕妇。将纳入研究的患者，根据不同组织胶注射方法分为试验组和对照组。收集患者入院一般基线资料，包括性别、年龄、肝硬化原发疾病、Child-Pugh分级等。本研究通过首都医科大学附属北京友谊医院伦理委员会审查并批准（伦理号：2023-P2-228）。

2. 研究方法：患者手术前进行常规补液扩容，并在口服利多卡因胶浆后，由具有丰富操作经验的内镜医师对重度胃底静脉曲张患者（曲张静脉直径≥2 cm者）使用纵扫超声内镜（日本Olympus GUF UCT 260）进行检查，采用多普勒辅助确认为曲张静脉的脾肾分流或胃肾分流位置，选取穿刺部位，根据病变实际情况选择超声穿刺针（美国COOKEGHO-19），并将具有曲张静脉相似宽度的弹簧圈（美国COOK栓塞弹簧圈）经针芯预置入穿刺针内。根据分组情况分别采取相应弹簧圈联合组织胶栓塞治疗方法。

对照组以传统三明治法进行组织胶注射，在EUS引导下穿刺至胃底内径最宽的曲张静脉内，置入弹簧圈后，辅助拔除针芯，随后将2 mL含有50%葡萄糖溶液的注射器连接到穿刺针针尾，推注50%葡萄糖溶液1.5 mL以排空空气，之后更换为抽取组织胶的2 mL注射器并推注组织胶封闭出血点，待组织胶推注完毕后再更换2 mL含有50%葡萄糖溶液的注射器进行推注完成治疗。试验组则采取三通联合三明治法，将置入弹簧圈拔除穿刺针针芯的时间设定为5 s（即从开始进行针芯拔除到完成针芯拔除所需的时间），之后将5 mL含有50%葡萄糖溶液的注射器与2 mL充满组织胶的注射器分别连接到输液三通两个接头处，将穿刺针连接到三通另一个接头处。首先将三通旋钮方向转至葡萄糖注射器与穿刺针相连方向，使葡萄糖注射器与穿刺针相通后推注2.5 mL 50%葡萄糖，再转动三通旋钮使组织胶注射器与穿刺针相通，推注组织胶1.5~2 mL。待推注组织胶完毕后转回三通旋钮继续将葡萄糖注射器中剩余的2.5 mL 50%葡萄糖全部推注完毕。在进行组织胶推注时助手需关注连接穿刺针、注射器的推注角度，以手掌大鱼际垂直按压注射器，以保证组织胶快速有效注入。两组在注射后退出穿刺针，再次行超声内镜，检查出血情况（图1）。

3. 观察指标：（1）术中堵针情况可分为穿刺针通畅、部分堵塞和全部堵塞。（2）GV改善标准：显效，指GV消失；有效，指曲张静脉变直或较前明显瘪塌；无效，指曲张静脉无改变或控制出血失败。（3）治疗时间、术后再出血情况和操作医师满意度：治疗时间指从经口进镜开始到内镜从口内拔出的时间。本次操作由1名有丰富内镜治疗操作经验的医师进行满意度评价，在内镜治疗操作完成时进行。医师满意度是指内镜医师对此次内镜治疗操作过程中组织胶注射效果的满意度，用视觉模拟评分（visual analogue scale，VAS）进行评价，满分为100分，<20分为非常不满意，20~<40分为相对不满意，40~<60分为相对满意，60~<80分为满意，80~100分为非常满意，满意度=（相对满意例数+满意例数+非常满意例数）/总例数×100%。（4）手术相关并发症：包括异位栓塞、恶心呕吐和低热。

4. 统计学处理：本研究采用SPSS 24.0软件进行统计分析。正态分布计量资料以$\bar{x}\pm s$表示，采用两独立样本t检验进行统计分析；计数资料采用例（%）或构成比描述，采用卡方检验或Fisher精确概率法进行统计分析。P<0.05为差异

www.zhxhnjzz.com

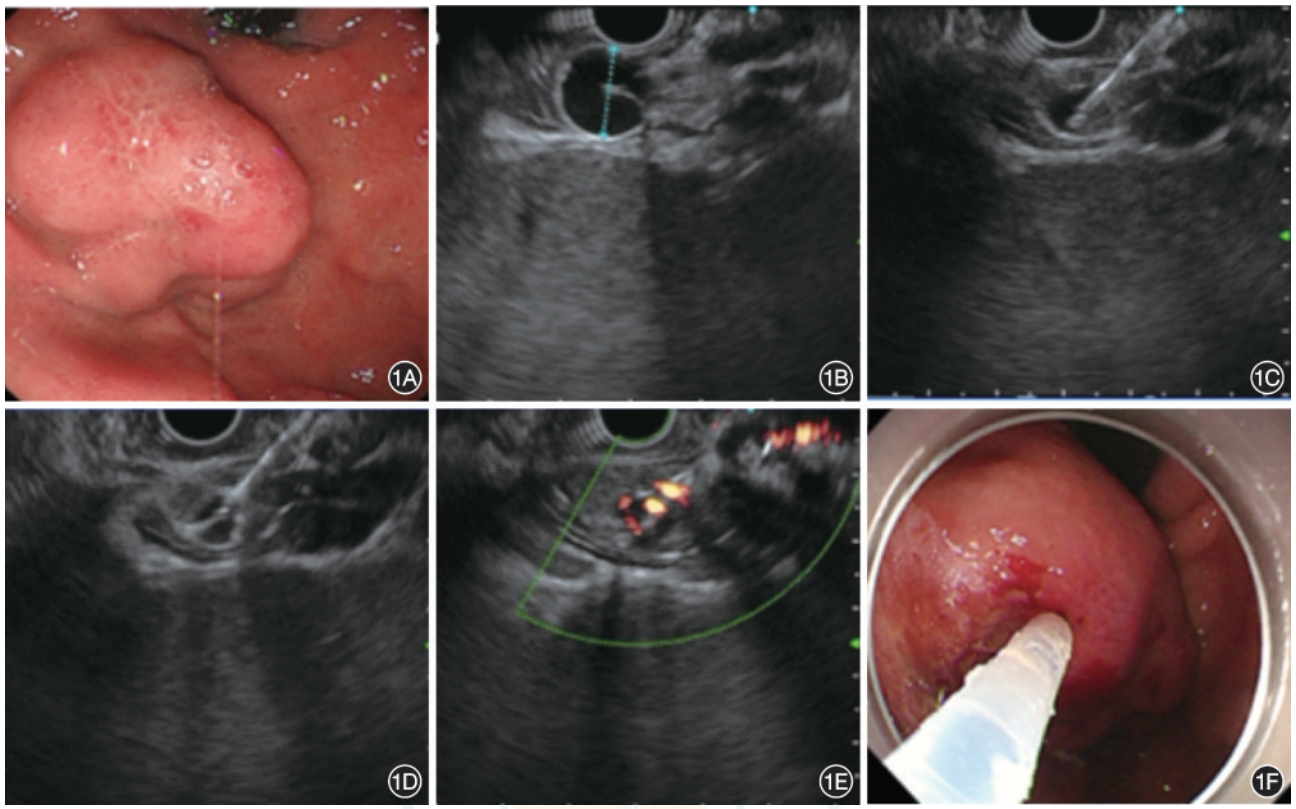

图1　超声内镜下胃静脉曲张组织胶栓塞治疗图　1A：胃静脉曲张内镜图；1B：超声内镜显示静脉曲张大小；1C：超声内镜引导下穿刺静脉曲张；1D：放置弹簧圈并注射组织胶；1E：再次评估，发现静脉曲张基本消失；1F：换用胃镜，评估静脉曲张治疗情况，必要时补充注射组织胶

有统计学意义。

二、结果

共纳入48例患者，男32例、女16例，年龄（63.4±9.1）岁（37~81岁）。两组在性别、年龄、肝硬化病因、Child-Pugh分级和分流道类型方面差异均无统计学意义（P>0.05），详见表1。

两组术后再出血、异位栓塞和恶心呕吐发生率差异均无统计学意义（P>0.05）。试验组患者堵针例数和治疗时间明显低于对照组（P<0.05），试验组GV缓解情况、内镜操作医师满意度明显高于对照组（P<0.05），术后低热发生率试验组低于对照组（P<0.05），详见表2。

讨论　EUS除了可以明确静脉曲张的程度，还可通过超声辅助追踪血流寻找相连通的曲张静脉，实现精准的靶向治疗[11-12]。EUS引导可将弹簧圈精准地置入脾肾分流道近胃壁处，降低异位栓塞的风险，同时不会破坏自然形成的脾肾分流道；具有消化单学科独立操作，安全性高，治疗费

表1　胃底静脉曲张破裂出血患者一般资料比较

组别	例数	性别（男/女）	年龄（岁，$\bar{x}\pm s$）	肝硬化病因（乙肝/酒精性/自身免疫性）	Child-Pugh分级（A级/B级/C级）	分流道类型（脾肾分流/胃肾分流）
试验组	25	18/7	64.6±9.1	13/8/2	11/8/6	15/10
对照组	23	14/9	62.1±9.2	13/7/3	12/7/4	12/11
统计量		χ^2=0.668	t=0.935		χ^2=0.428	χ^2=0.298
P值		0.414	0.355	1.000[a]	0.869	0.585

注：试验组采用三通联合三明治组织胶注射法，对照组采用传统三明治组织胶注射法；[a]采用Fisher精确概率法

表2　患者术中治疗情况及治疗相关并发症情况的比较

组别	例数	堵针情况（通畅/部分堵塞/完全堵塞）	GV缓解情况（显效/有效/无效）	治疗时间（min，$\bar{x}\pm s$）	内镜医师操作满意［例（%）］	不良反应［例（%）］			
						术后72 h再出血	异位栓塞	恶心呕吐	低热
试验组	25	20/4/1	21/3/1	43.6±2.8	23（92.0）	5（20.0）	0（0）	2（8.0）	4（16.0）
对照组	23	10/8/5	11/9/3	63.0±3.5	15（65.2）	8（34.8）	1（4.3）	6（26.1）	11（47.8）
统计量				t=−20.997		χ^2=1.326			χ^2=5.648
P值		0.032[a]	0.026[a]	<0.001	0.033[a]	0.250	1.000[a]	0.130[a]	0.029

注：试验组采用三通联合三明治组织胶注射法，对照组采用传统三明治组织胶注射法；[a]采用Fisher精确概率法

www.zhxhnjzz.com

用低，减少患者及医务工作者遭受射线辐射伤害等优点[13]。虽然超声联合内镜治疗具有诸多优势，但是治疗成功率不仅与医师诊疗技术和操作水平有关，也与诸多护理配合因素有关。在本研究中首次通过限定护士拔除超声穿刺针针芯的速度，从而降低拔除针芯时产生的负压过高造成曲张静脉血液逆流阻塞针芯的风险；使用输液三通连接组织胶进行注射可减少多次更换注射器时发生血管内血液逆流入穿刺针针芯而发生堵针的情况。同时本注射方法仅需转动三通旋钮便可将50%葡萄糖与组织胶进行更换并注射至病变部位，防止了注射时病变部位液体压力过大，从而出现更换注射器时葡萄糖或组织胶回流的现象，提高了治疗效果并节省了操作时间。但需注意，助手需关注连接穿刺针、注射器的推注角度，以右手大鱼际进行垂直按压注射，以保证组织胶快速有效注入。本研究证实通过优化护理术中配合的方法进行EUS引导下弹簧圈联合组织胶栓塞治疗，可以降低穿刺针堵针发生频次，使操作安全性及操作医师满意度明显提高。

肝硬化患者门静脉压力增高导致肠道菌群失调，甚至出现肠道屏障功能异常，因此术后常发生感染[14]。食管胃底静脉曲张内镜治疗是一种有创操作，有可能增加肝硬化患者发生感染的风险[15]。术后感染不仅会影响肝硬化患者术后恢复质量，增加肝硬化患者住院时间，而且有可能加重肝脏原发疾病的发展进程，是肝硬化患者生存预后的独立危险因素[16]。而发热是感染的重要体征，在本研究中试验组发热患者例数明显低于对照组，提示优化注射法可以降低肝硬化患者食管胃底静脉曲张术后感染的发生率，对肝硬化患者预后具有积极作用。

综上所述，在超声内镜引导下弹簧圈联合组织胶栓塞治疗胃底静脉曲张术中的临床应用研究中使用优化组织胶注射法，可明显提高EUS引导下弹簧圈治疗的手术成功率、降低术后并发症、治疗操作后医师满意度显著提高，值得临床推广。

利益冲突　所有作者声明不存在利益冲突

作者贡献声明　陈琨：课题设计及相关立项、数据收集与统计、文章撰写；李纯：患者招募、患者纳排工作数据收集

参 考 文 献

[1] Garcia-Tsao G, Abraldes JG, Berzigotti A, et al. Portalhypertensive bleeding in cirrhosis: risk stratification. diagnosis, and management: 2016 practice guidance by the American Association for the study of liver diseases[J]. Hepatology, 2017,65(1):310-335.DOI: 10.1002/hep.28906.

[2] Moodley J, Lopez R, Carey W. Compliance with practice guidelines and risk of a first esophageal variceal hemorrhage in patients with cirrhosis[J]. Clin Gastroenterol Hepatol, 2010, 8(8):703-708. DOI: 10.1016/j.cgh.2010.02.022.

[3] European Association for the Study of the Liver. EASL clinical practice guidelines for the management of patientswith decompensated cirrhosis[J]. J Hepatol, 2018, 69(2): 406-460. DOI: 10.1016/jhep.2018.03.024.

[4] de Franchis R. Expanding consensus in portal hypertension: report of the Baveno VI consensus workshop: stratifying riskand individualizing care for portal hypertension[J]. J Hepatol.2015,63(3):743-752.DOI: 10.1016/jhep.2015.05.022.

[5] 中华医学会外科学分会脾及门静脉高压外科学组. 肝硬化门静脉高压症食管、胃底静脉曲张破裂出血诊治专家共识(2019版)[J]. 中国实用外科杂志, 2019, 39(12):1241-1247. DOI: 10.19538/j.cjps.issn1005-2208.2019.12.01.

[6] 赵海英, 宗晔, 马海莲, 等. 内镜超声引导下弹簧圈联合组织粘合剂栓塞治疗合并自发分流道的胃底静脉曲张的临床研究[J]. 中华消化内镜杂志, 2018, 35(8):592-594. DOI: 10.3760/cma.j.issn.1007-5232.2018.08.014.

[7] Hall PS, Teshima C, May GR, et al. Endoscopic ultrasound-guided vascular therapy: the present and the future [J]. Clin Endosc, 2017, 50(2): 138-142. DOI: 10.5946/ce.2017.048.

[8] 黄子殷, 操寄望, 肖勇, 等. 内镜超声引导弹簧圈栓塞联合内镜组织胶注射治疗胃底静脉曲张的回顾性研究[J]. 中华消化内镜杂志, 2022, 39(5): 373-378. DOI: 10.3760/cma.j.cn321463-20210511-00138.

[9] 马丽黎, 黄晓铨, 艾英杰, 等. 内镜超声引导弹簧圈栓塞治疗胃静脉曲张的初步评价(含视频)[J]. 中华消化内镜杂志, 2022, 39(5): 379-383. DOI: 10.3760/cma.j.cn321463-20210622-00142.

[10] Thiruvengadam SS, Sedarat A. The role of endoscopic ultrasound (eus) in the management of gastric varices[J]. Curr Gastroenterol Rep, 2021, 23(1): 1. DOI: 10.1007/s11894-020-00801-2.

[11] Bagheri M , Hajati A , Hosseini M , et al. Comparison of findingsof spontaneous splenorenal shunt in color Doppler sonographywith multislice CT scan (64 slices) in liver transplant candidates[J]. Eur J Radiol, 2012, 81(9) : 2027-2036. DOI: 10.1016/j.ejrad.2011.06.008.

[12] Fujii-Lau LL, Law R, Wong Kee Song LM, et al. Endoscopic ultrasound (EUS) -guided coil injection therapy of esophagogastric and ectopic varices[J]. Surg Endosc, 2016, 30(4):1396-1404. DOI: 10.1007/s00464-015-4342-3.

[13] 王俊雄, 吴咏冬, 王拥军, 等. 超声内镜在胃底静脉曲张组织胶治疗后再出血的治疗探索[J]. 中国实用内科杂志, 2022, 42(10):851-854. DOI: 10.19538/j.nk2022100113.

[14] Raparelli V, Basili S, Carnevale R, et al. Low-grade endotoxemia and platelet activation in cirrhosis[J]. Hepatology, 2017, 65(2):571-581. DOI: 10.1002/hep.28853.

[15] Poza Cordon J, Froilan Torres C, Burgos García A, et al. Endoscopic management of esophageal varices[J]. World J Gastrointest Endosc, 2012, 4(7):312-322. DOI: 10.4253/wjge.v4.i7.312.

[16] 秦榕, 陈思瑾, 黄芸, 等. 感染对肝硬化食管胃底静脉曲张破裂出血患者预后的影响[J]. 临床内科杂志, 2021, 38(5): 317-320. DOI: 10.3969/j.issn.1001-9057.2021.05.009.

www.zhxhnjzz.com

健可诺®
国药准字H20213838

磷酸钠盐散
Sodium Phosphates Powder

广告

清肠品质卓越 舒适又方便

独特包装
控制用药风险



适 应 症 用于患者结肠X-光线及肠道内窥镜检查前或手术前清理肠道。

用法用量 本品用于肠道准备时服药一般分两次，每次服药1袋。
第一次服药时间在手术或检查前一天晚上7点，用法为用800ml以上温凉水溶解后服用。
第二次服药时间在手术或检查当天早上7点(或在操作或检查前至少3个小时)，或遵医嘱，用法同第一次。
为获得良好肠道准备效果，建议患者在可承受范围内多饮用水。

不良反应 常见的不良反应为腹胀、恶心、腹痛、呕吐，还可能会出现用药期间和用药后的短暂的电解质紊乱、乏力、眩晕、过敏反应、肝功能检查ALT，AST升高、肛门刺激症状。其他详见说明书。

禁 忌 1.本品禁用于先天性巨结肠、肠梗阻、腹水、充血性心脏病或肾功能衰竭患者。2.使用本品禁止联合使用其他缓泻药物。3.对本品中任何成份过敏者禁用。

健能药业 JEWELLAND

川药广审(文)第251011-01618号 生产企业:四川健能制药有限公司 本广告仅供医学药学专业人士阅读

麦康医疗

广告

Spot 内镜定位标记液

ENDOSCOPIC MARKER



适用于内镜下对胃肠道病灶进行标记或染色

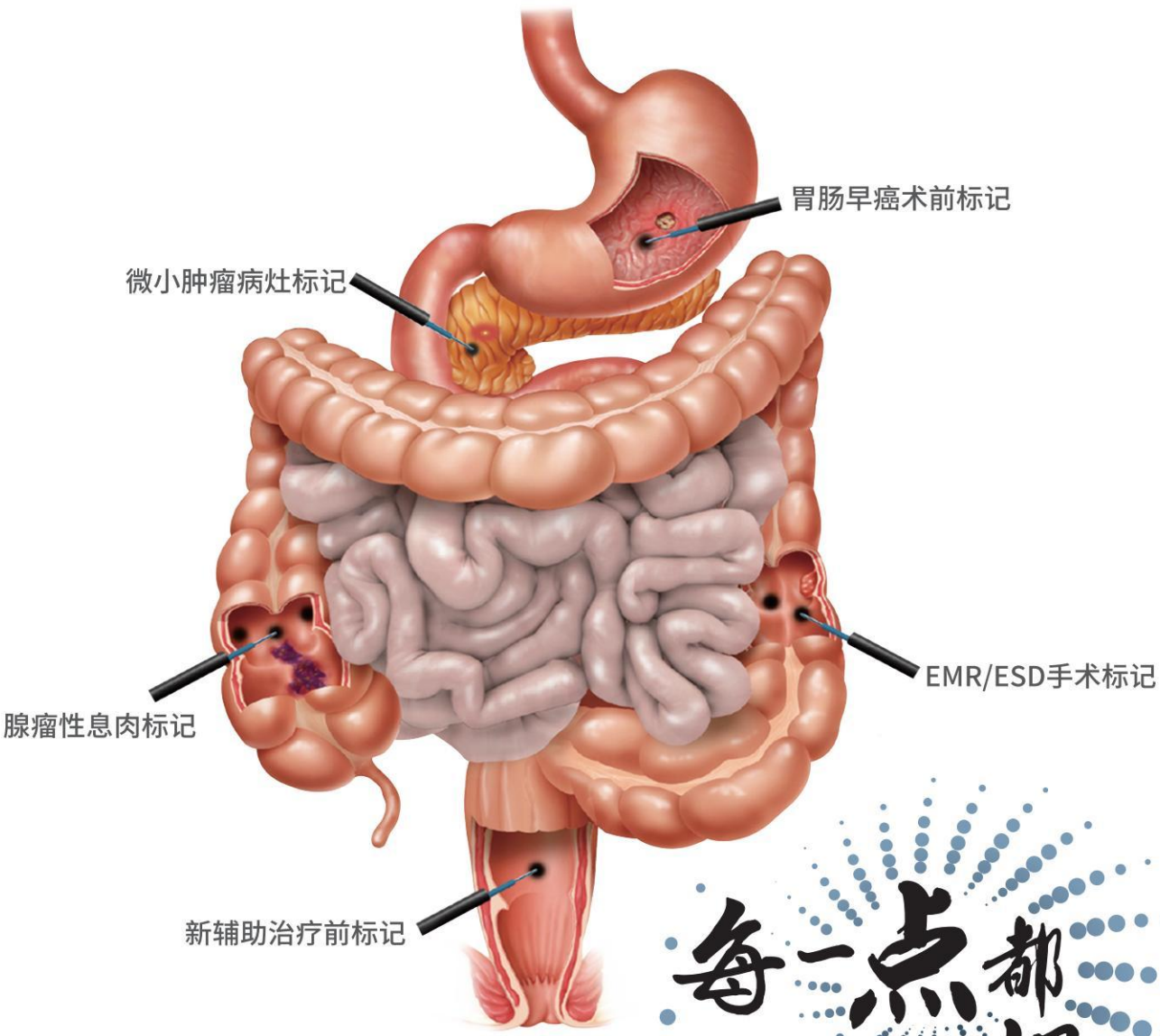

每一点都恰到好处

快速确定病灶位置,避免误切

减少病灶探查时间,节省手术时间

辅助判断肿瘤边界,更小的有效切除范围

北京麦康医疗器械有限公司
BEIJING MEDKON MEDICAL DEVICES CO., LTD

产品名称：内镜定位标记液
注册证编号：国械注进 20223060062
生产厂商：GI Supply Inc.
代 理 人：北京麦康医疗器械有限公司

电　　话：010-85894489 转 837
地　　址：北京市朝阳区建国路 88 号现代城 B 座 806 室
禁　　忌：禁忌内容或者注意事项详见说明书
京械广审（文）第 270210-12521 号