中华医学会系列杂志

ISSN 1007-5232
CN 32-1463/R

中华消化内镜杂志®

ZHONGHUA XIAOHUA NEIJING ZAZHI

2024年1月 第41卷 第1期

CHINESE JOURNAL OF DIGESTIVE ENDOSCOPY

Volume 41 Number 1
January 2024

CHINESE MEDICAL ASSOCIATION

ISSN 1007-5232

·论著·

早期胃癌内镜下非治愈性切除术后追加外科手术患者的临床结果分析

王佳凤[1,2]　王鑫鑫[3]　关达[1,3]　王润梓[2]　柴宁莉[2]　令狐恩强[2]

[1]解放军医学院，北京 100853；[2]解放军总医院第一医学中心消化内科，北京 100853；[3]解放军总医院第一医学中心普通外科，北京 100853

通信作者：令狐恩强，Email：linghuenqiang@vip.sina.com

【摘要】　目的　分析早期胃癌内镜下非治愈性切除患者追加外科手术的必要性。**方法**　回顾分析2009年7月至2023年5月于解放军总医院就诊的内镜下非治愈性切除术后追加外科手术的73例早期胃癌患者资料。主要观察指标包括术后标本病理类型、水平切缘情况、垂直切缘情况、标本浸润深度、是否脉管侵犯、eCura评分、阳性淋巴结例数以及总体生存率。**结果**　73例被判定为内镜下非治愈性切除的早期胃癌患者均追加了外科手术，其中男58例、女15例，平均年龄61岁（53~67岁）。发病部位方面，37例位于胃上部，24例位于胃下部，11例位于胃中部，1例为多发部位病变。病理类型分型方面，43例为高中分化管状腺癌，16例为黏液/印戒细胞癌，10例为低分化管状腺癌，4例为高级别上皮内瘤变。根据巴黎分型，22例为0-Ⅱa型，43例为0-Ⅱb型，8例为0-Ⅲ型。浸润深度方面，17例为黏膜内癌，23例黏膜下侵犯不足500 μm，33例黏膜下侵犯超过500 μm。脉管浸润方面，8例存在淋巴管侵犯，8例存在静脉侵犯。73例患者中，4例被判断为eCura A，5例为eCura B，4例为eCura C1，60例为eCura C2。在60例被判断为eCura C2的患者中，根据外科术后病理标本评估，仅2例（3.3%）发现存在胃周淋巴结转移。73例内镜下标本中，7例患者水平切缘阳性，21例垂直切缘阳性，2例水平及垂直切缘均为阳性，总计30例患者存在水平或垂直切缘阳性，根据外科术后病理标本评估，9例（30.0%）发现原部位肿瘤残留。73例患者中，5例失访，4例死亡，总体生存率为94.12%（64/68），疾病特异生存率98.53%（67/68），患者随访时间为61.37（10~166）个月。**结论**　对于内镜下非治愈性切除评估结果为eCura C2的早期胃癌患者，追加手术是可行的，但是实际存在淋巴结转移的患者比例较低。

【关键词】　胃肿瘤；　早期胃癌；　非治愈性切除；　淋巴结转移；　补救性切除；　假阳性切缘

基金项目：国家重点研发计划（2022YFC2503600）

Clinical analysis of patients with early gastric cancer undergoing non-curative endoscopic resection followed by additional surgical procedures

Wang Jiafeng[1,2], Wang Xinxin[3], Guan Da[1,3], Wang Runzi[2], Chai Ningli[2], Linghu Enqiang[2]

[1]Chinese PLA Medical School, Beijing 100853, China; [2]Department of Gastroenterology, The First Medical Center of Chinese PLA General Hospital, Beijing 100853, China; [3]Department of General Surgery, The First Medical Center of Chinese PLA General Hospital, Beijing 100853, China

Corresponding author: Linghu Enqiang, Email: linghuenqiang@vip.sina.com

【Abstract】　Objective　To analysis the necessity of additional surgical intervention for non-curative endoscopic resection patients with early gastric cancer. **Methods**　A retrospective analysis was conducted on 73 patients with early gastric cancer who underwent additional surgical procedures after non-curative endoscopic resection at Chinese PLA General Hospital from July 2009 to May 2023. The main

DOI：10.3760/cma.j.cn321463-20231009-00413

收稿日期　2023-10-09　　**本文编辑**　朱悦

引用本文：王佳凤，王鑫鑫，关达，等. 早期胃癌内镜下非治愈性切除术后追加外科手术患者的临床结果分析[J]. 中华消化内镜杂志，2024，41(1)：30-34. DOI：10.3760/cma.j.cn321463-20231009-00413.

www.zhxhnjzz.com

outcome measures included pathological classification, positive horizontal margins, positive vertical margins, invasion depth, vascular and lymphatic invasion, eCura grade, lymph node metastasis, and overall survival rate. **Results** A total of 73 patients with early gastric cancer who were determined to have non-curative endoscopic resection underwent additional surgical procedures, including 58 males and 15 females with a mean age of 61 (53-67) years. In terms of the site of onset, 37 cases were located in the upper part of the stomach, 24 cases in the lower part, 11 cases in the middle part, and 1 case had multiple lesions. In terms of pathological classification, 43 cases were highly differentiated tubular adenocarcinoma, 16 cases were mucinous/signet ring cell carcinoma, 10 cases were poorly differentiated tubular adenocarcinoma, and 4 cases were high-grade intraepithelial neoplasia. In terms of morphological classification, 22 cases were type 0-Ⅱa, 43 cases were type 0-Ⅱb, and 8 cases were type 0-Ⅲ. In terms of invasion depth, 17 cases were mucosal cancer, 23 cases had submucosal invasion less than 500 μm, and 33 cases had submucosal invasion more than 500 μm. In terms of vascular and lymphatic invasion, 8 cases had lymphatic vessel invasion and 8 cases had venous invasion. Among the 73 patients, 4 were diagnosed as having eCura A, 5 as eCuraB, 4 as eCura C1, and 60 as eCura C2. Among the 60 patients diagnosed as having eCura C2, only 2 cases (3.3%) were found to have lymph node metastasis around the stomach based on postoperative pathological evaluation. Among the 73 endoscopic specimens, 7 patients had positive horizontal margins, 21 had positive vertical margins, and 2 had positive margins in both directions, totaling 30 patients with positive horizontal or vertical margins. According to postoperative pathological evaluation, 9 cases (30.0%) had residual tumors in the original site. Among the 73 patients, 5 were lost to follow-up and 4 died, resulting in an overall survival rate of 94.12% (64/68) and disease-specific survival rate of 98.53% (67/68). The follow-up time of patients was 61.37 (10-166) months. **Conclusion** For early gastric cancer patients with eCura C2 following non-curative endoscopic resection, additional surgery is feasible. However, the proportion of patients with actual lymph node metastasis is relatively low.

【**Key words**】 Stomach neoplasms; Early gastric cancer; Non-curative endoscopic resection; Lymph node metastasis; Additional surgical procedures; False positive margin

Fund program: National Key Research and Development Program of China (2022YFC2503600)

目前，胃癌是常见的恶性肿瘤之一，并且是癌症导致死亡的常见原因[1-2]。进展期胃癌治疗方式以手术切除为主。近期伴随着超级微创手术的快速发展，早期胃癌可以实现“保留器官、治愈疾病、恢复如初”的治疗目标[3-5]。对于淋巴结转移风险低的早期胃癌患者，超级微创手术治疗被认为是最佳根治模式。但是对于非治愈性切除患者（eCura C1、eCura C2），存在内镜治疗术后局部残留、淋巴结转移、远处转移的风险[6-7]，目前指南推荐外科手术为主的补充治疗以及密切随访[8-12]。目前，关于非治愈性切除患者追加外科手术的必要性仍存在争议且相关报道较少，因此，本研究分析了本中心近15年相关患者的临床数据予以分析报道。

资料与方法

一、一般资料

选取2009年7月至2023年5月于解放军总医院就诊的内镜非治愈性切除术后追加外科手术的73例早期胃癌患者纳入研究。所有患者术前签署知情同意书。本研究是一项回顾性观察性研究，已获得解放军总医院伦理委员会批准（审批号：S2023-188-01）。主要观察指标包括术后标本病理类型、水平切缘情况、垂直切缘情况、标本浸润深度、是否脉管侵犯、eCura评分、阳性淋巴结例数以及总体生存率。

二、诊疗过程

所有患者行内镜下超级微创手术治疗，术后标本由病理医师进行规范化评估。根据eCura评价的随访策略建议患者分别采取对应的处理方案：（1）eCure A：每6~12个月内镜随访；（2）eCure B：每6~12个月内镜+超声或CT随访；（3）eCure C1：建议行补充治疗（手术或非手术）或密切随访；（4）eCure C2：建议手术治疗，或充分知情后随访。追加手术患者术后标本由病理医师进行规范化评估，术后每半年一次电话随访，末次随访时间为2023年4月25日。本研究根据eCura评价的随访策略，主要考虑原发性肿瘤切除的完整性和淋巴结转移的可能性，以评估决定患者随访策略。

三、不良事件

本研究主要关注的不良事件包括穿孔、出血、吻合口瘘以及感染等。出血包括早期出血以及迟发性出血，早期出血是指在操作过程中及操作结束时出血，迟发性出血是指操作后数小时甚至是数周

www.zhxhnjzz.com

后发生的出血；其中，迟发性出血具体定义是指患者术后出现呕血、黑便等症状或者血红蛋白下降超过 20 g/L。

结　果

一、基线资料

73 例被判定为内镜下非治愈性切除的胃癌患者均追加了外科手术，其中男 58 例、女 15 例，平均年龄 61 岁（53~67 岁）。73 例患者中，5 例失访，4 例死亡，其中 1 例肿瘤死亡，3 例非肿瘤死亡，总体生存率 94.12%（64/68），疾病特异生存率 98.53%（67/68），患者随访时间为 61.37（10~166）个月。

二、内镜手术相关资料

超级微创手术相关资料见表 1。发病部位方面，37 例位于胃上部，24 例位于胃下部，11 例位于胃中部，1 例为多发部位病变。病理类型分型方面，43 例为高中分化管状腺癌，16 例为黏液/印戒细胞癌，10 例为低分化管状腺癌，4 例为高级别上皮内瘤变。根据巴黎分型，22 例为 0-Ⅱa 型，43 例为 0-Ⅱb 型，8 例为 0-Ⅲ型。浸润深度方面，17 例为黏膜内癌，23 例黏膜下侵犯不足 500 μm，33 例黏膜下侵犯超过 500 μm。脉管浸润方面，8 例存在淋巴管侵犯，8 例存在静脉侵犯。

表 1　73 例内镜下非治愈性切除的胃癌患者超级微创手术相关资料

项目	结果（例）
肿瘤部位	
胃上部	37
胃中部	11
胃下部	24
混合	1
病理类型	
高中分化管状腺癌	43
低分化管状腺癌	10
黏液/印戒细胞癌	16
高级别上皮内瘤变	4
肿瘤大体类型	
0-Ⅱa 型	22
0-Ⅱb 型	43
0-Ⅲ型	8
水平切缘阳性	7
垂直切缘阳性	21
水平垂直切缘均阳性	2
内镜下标本浸润深度	
T1a	17
SM1	23
SM2	33
淋巴管侵犯	8
血管侵犯	8
eCura 评分	
A	4
B	5
C1	4
C2	60

三、外科手术治疗结果

73 例患者中，4 例被判断为 eCura A，5 例被判断为 eCura B，4 例被判断为 eCura C1，60 例被判断为 eCura C2。在 60 例被判断为 eCura C2 的患者中，根据外科术后病理标本评估，仅 2 例（3.3%）发现存在胃周淋巴结转移。73 例内镜下标本中，7 例患者水平切缘阳性，21 例患者垂直切缘阳性，2 例患者水平及垂直切缘均为阳性，总计 30 例患者存在水平或垂直切缘阳性。根据外科术后病理标本评估，9 例（30.0%）发现原部位肿瘤残留。

需要说明的是，4 例 eCura A 患者均为分化型早期胃癌，分别因术后 1、2、3、5 年内镜随访发现复发进而追加外科手术，术后病理示 4 例患者原部位肿瘤均局限于黏膜内层。5 例 eCura B 患者均为未分化型早期胃癌，3 例患者在内镜下治疗时出现抬举征阴性，边缘存在过度烧灼，虽然早期癌侵犯黏膜下层<500 μm，但考虑癌组织紧邻切缘，行追加手术治疗，术后标本原部位均未见肿瘤细胞残余，余 2 例患者抬举征阳性 eCura B 患者选择追加手术治疗，术后标本原部位均未见肿瘤细胞残余。4 例 eCura C1 患者中，病理类型方面，3 例为分化型早期胃癌，1 例为未分化型早期胃癌；术后标本评估方面，3 例患者在内镜下治疗时出现抬举征阴性，术后病理评估发现边缘存在过度烧灼，且因标本存在水平切缘阳性而追加外科手术治疗；上述 4 例 eCura C1 患者中，1 例患者外科术后标本原部位未见肿瘤细胞残余，3 例患者原部位见肿瘤细胞残余在黏膜层。表 2 为患者手术情况。

讨　论

早期胃癌是指局限于黏膜层或黏膜下层，伴或不伴有淋巴结转移的胃癌[13]。超级微创手术对于早期胃癌显示出良好的治疗效果，可与外科手术效果相当，5 年生存率可达 95%[14-19]。但是在临床实践中，由于术前相关检查在判断肿瘤组织浸润深

www.zhxhnjzz.com

表 2　73 例内镜下非治愈性切除的胃癌患者追加外科手术情况

项目	结果(例)
补救手术方式	
远端胃切除术	30
全胃切除术	18
近端胃切除术	24
部分胃切除术	1
补救手术入路	
开腹	15
腹腔镜	46
机器人	12
原部位肿瘤情况	
无残余	56
有残余	17
阳性淋巴结	2
术后追加化疗	3

度、脉管浸润等方面存在局限性，部分早期胃癌患者术后未能达到治愈性切除。根据相关报道，接受内镜治疗的早期胃癌患者中，不满足治愈性切除标准的病例占比约为 15%[20]。目前，日本胃癌指南推荐非治愈性切除患者追加标准外科手术治疗，但在这部分接受补救手术治疗的患者中术后确切发现淋巴结转移比例不到 10%[21-24]，而未接受额外治疗的部分非治愈性切除患者同样可以获得较好的特异性生存率[25-26]。

针对淋巴结转移风险低的内镜下非治愈性切除患者，密切随访观察可能是更合理的选择，但是仍有研究指出追加外科手术显示出良好的结果[20]，因此，关于这一方面目前尚存在争论。Li 等[20]进行的一项荟萃分析纳入了 5 880 例非治愈性切除后追加外科手术治疗的患者信息，发现与未接受胃切除术治疗的患者相比，接受额外胃切除术的患者有更好的 5 年总体生存率、疾病特异生存率以及无病生存率。但是与未接受手术组相比，接受额外胃切除术的患者明显年轻，基线合并症的患病率较低，患者本身更适合手术，而未接受手术组患者年龄大，合并疾病多，基础情况差，两组相比结果存在一定的偏倚性。目前，肿瘤直径>30 mm、黏膜下层侵犯>500 μm、垂直切缘阳性、淋巴管侵犯、血管侵犯、溃疡、未分化型占优势是早期胃癌淋巴结转移高的风险因素[27-29]。目前临床指南认为评估结果为 eCura C2 的患者淋巴结转移风险较高，推荐进行追加外科手术治疗。然而，根据本中心的数据显示，对非治愈性切除患者，尤其是对 eCura C2 患者，追加手术是可行的，但是 eCura C2 患者中实际存在淋巴结转移的患者仅有 2 例(3.3%)，特异度很低。

在术后切缘方面，在 30 例存在水平或者垂直切缘阳性的患者中，根据外科术后病理标本评估，仅 9 例(30.0%)发现原部位肿瘤残留。综合考虑原因可能与部分病例操作过程中因为标本边缘烧灼导致术后病理标本评估出现偏差有关。因此，在内镜下超级微创切除术后早期胃癌标本评估前应先评估病变边缘烧灼情况，如果存在烧灼严重则评估病变切缘时应当注意存在“假阳性切缘”的可能性。因此，内镜下超级微创切除术后标本评估之前应该首先关注标本边缘烧灼情况。

本研究最大的局限性为单中心回顾性研究，但是，与既往相关研究不同，本研究发现内镜下非治愈性切除评估结果为 eCura C2 的胃癌患者中，追加外科手术后实际存在淋巴结转移的比例较低(3.3%)，为此方向的相关研究提供了新视野。

综上所述，对于内镜下非治愈性切除评估结果为 eCura C2 的胃癌患者，追加手术是可行的，但是实际存在淋巴结转移的患者比例较低。另一方面，因为水平或者垂直切缘阳性而被判定为非治愈性切除的患者中，部分原因可能与操作过程中标本边缘烧灼导致术后病理标本评估出现偏差有关。上述两个方面仍需进一步的大样本多中心研究予以证实。

利益冲突　所有作者声明不存在利益冲突

作者贡献声明　王佳凤：数据分析和文章撰写；王鑫鑫、关达：数据收集；王润梓：文献检索；柴宁莉：论文讨论分析；令狐恩强：论文设计

参　考　文　献

[1] Smyth EC, Nilsson M, Grabsch HI, et al. Gastric cancer[J]. Lancet, 2020, 396(10251): 635-648. DOI: 10.1016/S0140-6736(20)31288-5.

[2] 杨洋, 刘丽.《早期胃癌内镜下规范化切除的专家共识意见(2018)》解读[J]. 河北医科大学学报, 2019, 40(6): 623-628. DOI: 10.3969/j.issn.1007-3205.2019.06.002.

[3] 令狐恩强. 手术发展史的新阶段——超级微创技术[J]. 中华胃肠内镜电子杂志, 2016, 3(3): 97-98. DOI: 10.3877/cma.j.issn.2095-7157.2016.03.001.

[4] 朱艳丽, 杨芳, 吴新军, 等. 早期胃癌行内镜黏膜下剥离术的疗效及安全性研究[J]. 医药论坛杂志, 2023, 44(15): 24-27.

[5] 梁荣, 赵保玉, 侯波, 等. 食管胃结合部早期癌内镜黏膜下剥离术与外科手术的长期随访结果比较[J]. 中华消化内镜杂志, 2020, 37(2): 94-99. DOI: 10.3760/cma. j. issn. 1007-5232.2020.02.004.

[6] Japanese Gastric Cancer Association. Japanese gastric cancer treatment guidelines 2018 (5th edition)[J]. Gastric Cancer,

www.zhxhnjzz.com

2021,24(1):1-21. DOI: 10.1007/s10120-020-01042-y.

[7] Nam HS, Choi CW, Kim SJ, et al. Preprocedural prediction of non-curative endoscopic submucosal dissection for early gastric cancer[J]. PLoS One, 2018, 13(10): e0206179. DOI: 10.1371/journal.pone.0206179.

[8] 项英, 郑畅, 刘金燕, 等. 内镜黏膜下剥离术与外科手术治疗残胃异时性早期癌的临床效益对比[J]. 中华消化内镜杂志, 2023, 40(6): 437-443. DOI: 10.3760/cma. j. cn321463-20221025-00057.

[9] Ono H, Yao K, Fujishiro M, et al. Guidelines for endoscopic submucosal dissection and endoscopic mucosal resection for early gastric cancer (second edition)[J]. Dig Endosc, 2021, 33(1):4-20. DOI: 10.1111/den.13883.

[10] Noh GY, Ku HR, Kim YJ, et al. Clinical outcomes of early gastric cancer with lymphovascular invasion or positive vertical resection margin after endoscopic submucosal dissection[J]. Surg Endosc, 2015, 29(9): 2583-2589. DOI: 10.1007/s00464-014-3973-0.

[11] Eom BW, Kim YI, Kim KH, et al. Survival benefit of additional surgery after noncurative endoscopic resection in patients with early gastric cancer[J]. Gastrointest Endosc, 2017,85(1):155-163.e3. DOI: 10.1016/j.gie.2016.07.036.

[12] 方东, 石振旺. 早期胃癌内镜黏膜下剥离术非治愈性切除的危险因素和处置策略[J]. 国际消化病杂志,2022,42(6): 339-342,347. DOI: 10.3969/j.issn.1673-534X.2022.06.002.

[13] Yang K, Lu L, Liu H, et al. A comprehensive update on early gastric cancer: defining terms, etiology, and alarming risk factors[J]. Expert Rev Gastroenterol Hepatol, 2021, 15(3): 255-273. DOI: 10.1080/17474124.2021.1845140.

[14] 国家消化系统疾病临床医学研究中心, 中华医学会消化内镜学分会, 中国医师协会消化医师分会. 胃内镜黏膜下剥离术围手术期指南[J]. 中华消化内镜杂志,2017,34(12): 837-851. DOI: 10.3760/cma.j.issn.1007-5232.2017.12.001.

[15] 王丹, 李福冬, 张帆, 等. 2020 年日本食管癌内镜黏膜下剥离术和内镜黏膜切除术指南的解读:食管鳞癌部分[J]. 中华消化内镜杂志, 2021, 38(1): 17-23. DOI: 10.3760/cma. j. cn321463-20200511-00411.

[16] Draganov PV, Wang AY, Othman MO, et al. AGA institute clinical practice update: endoscopic submucosal dissection in the United States[J]. Clin Gastroenterol Hepatol, 2019, 17(1): 16-25.e1. DOI: 10.1016/j.cgh.2018.07.041.

[17] Pimentel-Nunes P, Libânio D, Bastiaansen B, et al. Endoscopic submucosal dissection for superficial gastrointestinal lesions: European Society of Gastrointestinal Endoscopy (ESGE) Guideline—Update 2022[J]. Endoscopy, 2022,54(6):591-622. DOI: 10.1055/a-1811-7025.

[18] 董泽华, 许祐铭, 吴志丰, 等. 胃黏膜癌前状态及癌前病变的内镜下随访策略[J]. 中华消化内镜杂志,2023,40(6): 497-500. DOI: 10.3760/cma.j.cn321463-20221130-00711.

[19] 刘歆阳, 马丽云, 耿子寒, 等. 2022 年内镜微创切除领域新进展[J]. 中华消化内镜杂志,2023,40(4): 264-269. DOI: 10.3760/cma.j.cn321463-20230206-00025.

[20] Li S, Tian X, Wei J, et al. Long-term outcomes of additional surgery versus non-gastrectomy treatment for early gastric cancer after non-curative endoscopic submucosal dissection: a meta-analysis[J]. Chin Med J (Engl), 2023, 136(5): 528-535. DOI: 10.1097/CM9.0000000000002605.

[21] Suzuki H, Oda I, Abe S, et al. Clinical outcomes of early gastric cancer patients after noncurative endoscopic submucosal dissection in a large consecutive patient series[J]. Gastric Cancer, 2017, 20(4): 679-689. DOI: 10.1007/s10120-016-0651-z.

[22] Lee S, Kim SG, Cho SJ. Decision to perform additional surgery after non-curative endoscopic submucosal dissection for gastric cancer based on the risk of lymph node metastasis: a long-term follow-up study[J]. Surg Endosc, 2023, 37(10): 7738-7748. DOI: 10.1007/s00464-023-10324-2.

[23] Katsube T, Murayama M, Yamaguchi K, et al. Additional surgery after non-curative resection of ESD for early gastric cancer[J]. Anticancer Res, 2015,35(5):2969-2974.

[24] Suzuki H, Takizawa K, Hirasawa T, et al. Short-term outcomes of multicenter prospective cohort study of gastric endoscopic resection: ′real-world evidence′ in Japan[J]. Dig Endosc, 2019, 31(1):30-39. DOI: 10.1111/den.13246.

[25] Toya Y, Endo M, Nakamura S, et al. Clinical outcomes of non-curative endoscopic submucosal dissection with negative resected margins for gastric cancer[J]. Gastrointest Endosc, 2017,85(6):1218-1224. DOI: 10.1016/j.gie.2016.11.018.

[26] Dohi O, Hatta W, Gotoda T, et al. Long-term outcomes after non-curative endoscopic submucosal dissection for early gastric cancer according to hospital volumes in Japan: a multicenter propensity-matched analysis[J]. Surg Endosc, 2019,33(12):4078-4088. DOI: 10.1007/s00464-019-06710-4.

[27] Kawata N, Kakushima N, Takizawa K, et al. Risk factors for lymph node metastasis and long-term outcomes of patients with early gastric cancer after non-curative endoscopic submucosal dissection[J]. Surg Endosc, 2017, 31(4): 1607-1616. DOI: 10.1007/s00464-016-5148-7.

[28] 吴锦, 王盛, 李天康, 等. 早期胃癌内镜下非治愈性切除追加外科手术的临床分析[J]. 医学研究杂志,2023,52(6): 179-182. DOI: 10.11969/j.issn.1673-548X.2023.06.036.

[29] Yang HJ, Jang JY, Kim SG, et al. Risk factors of lymph node metastasis after non-curative endoscopic resection of undifferentiated-type early gastric cancer[J]. Gastric Cancer, 2021,24(1):168-178. DOI: 10.1007/s10120-020-01103-2.

www.zhxhnjzz.com

麦康医疗

广告

Spot 内镜定位标记液

ENDOSCOPIC MARKER



适用于内镜下对胃肠道病灶进行标记或染色

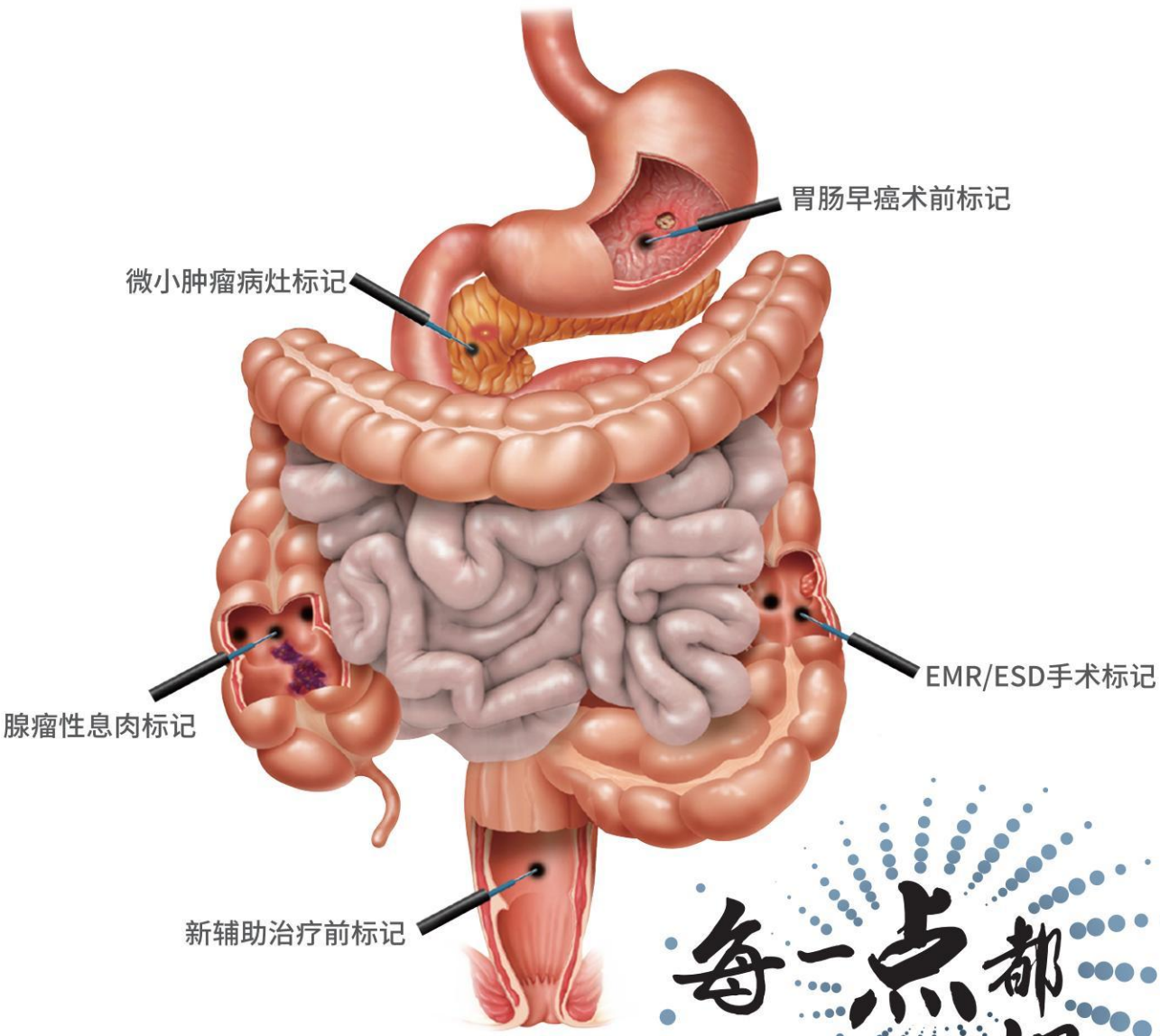

每一点都恰到好处

快速确定病灶位置,避免误切

减少病灶探查时间,节省手术时间

辅助判断肿瘤边界,更小的有效切除范围

北京麦康医疗器械有限公司
BEIJING MEDKON MEDICAL DEVICES CO., LTD

产品名称：内镜定位标记液
注册证编号：国械注进 20223060062
生产厂商：GI Supply Inc.
代 理 人：北京麦康医疗器械有限公司

电　　话：010-85894489 转 837
地　　址：北京市朝阳区建国路 88 号现代城 B 座 806 室
禁　　忌：禁忌内容或者注意事项详见说明书
京械广审（文）第 270210-12521 号

·广告·

erbe

氩气电极（FiAPC 探头）

- ☑ 一次性使用，抗折性佳
- ☑ 起弧距离好，低功率起弧
- ☑ 器械自动识别，即插即用
- ☑ 工作参数自动存储
- ☑ 双重过滤功能，加强患者保护性
- ☑ APC电极末端气体压力自动保持恒定
- ☑ APC电极末端ERBE色环标记
- ☑ 与ERBE所有内镜氩气刀兼容
- ☑ 1.5mm,2.3mm等不同直径氩气电极可选

禁忌内容或注意事项详见说明书

用于高频手术中对血管、组织进行止血和消融

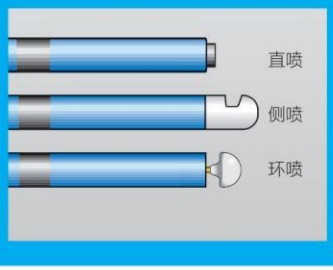







生产企业：Erbe Elektromedizin GmbH
德国爱尔博电子医疗仪器公司
产品注册证号及名称：
[1] 国械注进 20163250794（氩气电极）
沪械广审(文)第250729-08795号

爱尔博（上海）医疗器械有限公司
地址：上海市延安西路2201号上海国际贸易中心3002室 邮编：200336
电话：021-62758440 邮箱：info@erbechina.com
传真：021-62758874 技术服务热线：400-108-1851