中华医学会系列杂志

ISSN 1007-5232
CN 32-1463/R

中华消化内镜杂志®

ZHONGHUA XIAOHUA NEIJING ZAZHI

2024年8月 第41卷 第8期

CHINESE JOURNAL OF DIGESTIVE ENDOSCOPY

Volume 41 Number 8
August 2024

中华医学会
CHINESE MEDICAL ASSOCIATION

ISSN 1007-5232

中华消化内镜杂志®

CHINESE JOURNAL OF DIGESTIVE ENDOSCOPY

月刊　1996年8月改刊　第41卷　第8期　2024年8月20日出版


微信：xhnjxw


新浪微博

主　管
中国科学技术协会

主　办
中华医学会
100710，北京市东四西大街42号

编　辑
中华消化内镜杂志编辑委员会
210003，南京市紫竹林3号
电话：(025)83472831，83478997
传真：(025)83472821
Email：xhnj@xhnj.com
http://www.zhxhnjzz.com
http://www.medjournals.cn

总编辑
张澍田

编辑部主任
唐涌进

出　版
《中华医学杂志》社有限责任公司
100710，北京市东四西大街42号
电话(传真)：(010)51322059
Email：office@cmaph.org

广告发布登记号
广登32010000093号

印　刷
江苏省地质测绘院

发　行
范围：公开
国内：南京报刊发行局
国外：中国国际图书贸易集团有限公司
(北京399信箱，100048)
代号 M4676

订　购
全国各地邮政局
邮发代号 28-105

邮　购
中华消化内镜杂志编辑部
210003，南京市紫竹林3号
电话：(025)83472831
Email：xhnj@xhnj.com

定　价
每期25.00元，全年300.00元

中国标准连续出版物号
ISSN 1007-5232
CN 32-1463/R

2024年版权归中华医学会所有

未经授权，不得转载、摘编本刊文章，不得使用本刊的版式设计

除非特别声明，本刊刊出的所有文章不代表中华医学会和本刊编委会的观点

本刊如有印装质量问题，请向本刊编辑部调换

目　次

专家论坛

无痛内镜诊疗平台的构建 …… 589
陈瀚文　贾轩　蔡建庭

菁英论坛

消化内镜常用治疗技术的学习曲线应用 …… 593
江丽　徐欢　马搏宇　吴金羽　王秋霞　吕沐瀚　石蕾

论　著

超声内镜引导下弹簧圈置入联合组织胶注射对瘤型胃底静脉曲张破裂出血的二级预防价值 …… 599
黄怡婷　李晶晶　徐学青　许国强　陈洪潭

内镜与经颈静脉肝内门体分流术治疗静脉曲张出血合并门静脉血栓的对比研究 …… 606
吴伟　蔡子豪　陈超　张明　张峰　殷芹　诸葛宇征　肖江强

幽门螺杆菌除菌治疗后短期内对胃内镜黏膜下剥离术中出血的影响分析 …… 614
严笑寒　张黎　陈涛　李景泽　练晶晶　徐勤伟　徐美东

内镜黏膜下剥离术与改良内镜黏膜切除术对G1期直肠神经内分泌瘤的疗效对比分析 …… 619
周婷　王雷　徐桂芳　窦晓坛　唐德华　倪牧含　颜鹏
刘金燕　胡云

橡皮圈预牵引辅助内镜黏膜下挖除术在胃黏膜下肿瘤中的应用研究(含视频) …… 626
李瑶瑶　董云翰　李贵庆　佘强　许松欣　庞磊　肖炜明
路国涛　丁岩冰　邓彬

基于胃镜及超声内镜下表现预测胃间质瘤恶性潜能评分系统的建立和临床验证 …… 633
刘玲　李杨　姜阳阳　仇苏妍　周莹　苏洁　黄娟娟
伏亦伟　凌亭生

壶腹周围憩室对内镜逆行胰胆管造影术后胰腺炎发生率的影响分析 …… 640
德天宇　安栩生　王国强　王琦

基于文献计量的全球胶囊内镜研究特征与趋势分析 …… 647
郝美娟　高野　程志远　辛磊　廖专　李兆申　王洛伟

短篇论著

超声内镜引导下穿刺诊断胰腺结核14例 …… 654
曹卉　王晓林　邓伊　杜凡
单腔内镜双弯式用于胃困难部位内镜黏膜下剥离术的安全性及有效性初探(含视频) …… 658
吴泽宇　毛丽娟　张婷　金甜　卢晓云　陆宏娜　刘昌恩　胡晓　张其德

病例报道

超声内镜经胃输入襻吻合旁路辅助内镜逆行胰胆管造影术治疗Roux-en-Y胆肠吻合术后胆道疾病3例(含视频) …… 663
张斌　王凤兰　吴瑞　沈珊珊　王雷
内镜切除食管原发小细胞癌1例 …… 666
刘勇　张彬　何明顺　刘揆亮

综　　述

胰胆管支架置入在内镜下十二指肠乳头腺瘤切除术中的应用及研究进展 …… 669
蒋佳妮　吕富靖　陈楚岩

读者·作者·编者

《中华消化内镜杂志》2024年可直接使用英文缩写的常用词汇 …… 598
《中华消化内镜杂志》对来稿中统计学处理的有关要求 …… 646
中华医学会系列杂志论文作者署名规范 …… 662
插页目次 …… 605

本刊稿约见第41卷第1期第82页、第41卷第7期第586页

本期责任编辑　钱程

本刊编辑部工作人员联系方式

唐涌进，Email：tang@xhnj.com　　朱　悦，Email：zhuyue@xhnj.com
周　昊，Email：zhou@xhnj.com　　钱　程，Email：qian@xhnj.com
顾文景，Email：gwj@xhnj.com　　许文立，Email：xwl@xhnj.com

本刊投稿方式

登录《中华消化内镜杂志》官方网站http://www.zhxhnjzz.com进行在线投稿。


唐涌进


周　昊


顾文景


朱　悦


钱　程


许文立

（扫码添加编辑企业微信）

·论著·

超声内镜引导下弹簧圈置入联合组织胶注射对瘤型胃底静脉曲张破裂出血的二级预防价值

黄怡婷[1]　李晶晶[2]　徐学青[1]　许国强[1]　陈洪潭[1]

[1]浙江大学医学院附属第一医院消化内科，杭州 310003；[2]湖州市第一人民医院消化内科，湖州 313000

通信作者：陈洪潭，Email：chenhongtan@zju.edu.cn

【摘要】 目的　评价超声内镜（endoscopic ultrasonography，EUS）引导下弹簧圈置入联合组织胶注射预防瘤型胃底静脉曲张再发破裂出血的临床疗效及安全性。**方法**　回顾性分析2017年9月至2020年12月浙江大学医学院附属第一医院因瘤型胃底静脉曲张破裂出血行EUS引导下弹簧圈置入联合组织胶注射治疗的住院患者的临床资料，统计接受该项治疗患者的基本特征以及内镜下表现，分析治疗的技术成功率、组织胶和弹簧圈的使用量、曲张静脉闭塞率以及肺栓塞等并发症发生率。并对患者进行长期随访，获得再发出血相关数据。同时根据患者治疗后内镜下表现将患者分为完全闭塞组和非完全闭塞组，对比两组再发出血情况。**结果**　纳入本研究的41例患者中单纯孤立性胃底曲张静脉1型者18例（43.90%），合并食管胃静脉曲张者23例（56.10%）。内镜下观察瘤型曲张静脉表面有血栓头、溃疡等近期出血征象者14例，合并门静脉高压性胃病者13例。患者均成功完成EUS引导下弹簧圈置入联合组织胶注射操作，首次技术成功率为92.68%（38/41），其中弹簧圈一次性预装成功率为95.12%（39/41），EUS引导下靶血管穿刺成功率为100.00%（41/41），弹簧圈释放成功率为97.56%（40/41）。弹簧圈使用量（1.12±0.33）个，置入弹簧圈后组织胶使用量（1.54±0.46）mL。瘤型胃底静脉曲张栓塞术后靶血管闭塞率97.56%（40/41），胃底静脉曲张完全闭塞率51.22%（21/41）。术中出血2例（4.88%），1例自行停止，1例内镜直视下补充注射组织胶后止血成功。术中患者均无氧饱和度下降等肺栓塞表现，术后行肺CT血管造影或肺部CT检查24例，1例（4.17%）提示肺动脉远端栓塞，但无相关临床表现。41例患者术后随访（21.64±16.86）个月（1~50个月）。术后再发消化道出血共13例（31.71%），其中5 d内患者均无再发出血，3个月内再发出血2例，3~12个月再发出血5例，1年以上再发出血6例。术后再发出血的13例中，完全闭塞组术后再发出血率23.81%（5/21）低于非完全闭塞组40.00%（8/20），但差异无统计学意义（χ^2=1.240，P=0.265）。**结论**　EUS引导下弹簧圈置入联合组织胶注射对瘤型胃底静脉曲张破裂出血具有良好的二级预防价值和安全性，值得临床推广应用。

【关键词】 食管和胃静脉曲张；　超声内镜；　弹簧圈；　瘤型胃底静脉曲张；　组织胶；　胃肾分流

基金项目：浙江省科技对口支援和东西部协作项目（2022C04037）

Value of endoscopic ultrasound-guided coil implantation combined with glue injection for the secondary prevention of tumorous gastric fundal variceal bleeding

Huang Yiting[1], *Li Jingjing*[2], *Xu Xueqing*[1], *Xu Guoqiang*[1], *Chen Hongtan*[1]

DOI：10.3760/cma.j.cn321463-20231120-00406

收稿日期　2023-11-20　　**本文编辑**　许文立　唐涌进

引用本文：黄怡婷，李晶晶，徐学青，等. 超声内镜引导下弹簧圈置入联合组织胶注射对瘤型胃底静脉曲张破裂出血的二级预防价值[J]. 中华消化内镜杂志，2024，41(8)：599-605. DOI：10.3760/cma.j.cn321463-20231120-00406.

www.zhxhnjzz.com

[1]Department of Gastroenterology, The First Affiliated Hospital, Zhejiang University School of Medicine, Hangzhou 310003, China; [2]Department of Gastroenterology, The First People's Hospital of Huzhou, Huzhou 313000, China

Corresponding author: Chen Hongtan, Email: chenhongtan@zju.edu.cn

【Abstract】 **Objective** To evaluate the clinical efficacy and safety of endoscopic ultrasound (EUS)-guided coil implantation combined with glue injection for preventing rebleeding of tumorous gastric fundal varices. **Methods** A retrospective analysis was performed on the clinical data of patients who underwent EUS-guided coil implantation combined with glue injection due to tumorous gastric fundal variceal bleeding from September 2017 to December 2020 in the First Affiliated Hospital, Zhejiang University School of Medicine. The basic characteristics and endoscopic manifestations of patients treated with this technique were analyzed, and the success rate of this technique, the usage of tissue glue and coil, the variceal obliteration rate and the incidence of complications such as pulmonary embolism were analyzed. Patients were followed up over a long period of time to obtain data on rebleeding. At the same time, patients were divided into complete obliteration group and incomplete obliteration group according to the endoscopic performance after the treatment, and the rebleeding rate in the two groups was compared. **Results** Among the 41 patients included in this study, 18 cases (43.90%) had single isolated gastric varices type 1, and 23 cases (56.10%) had gastroesophageal varices combined. Fourteen cases had signs of recent bleeding such as thrombi and ulcers under endoscopy, and 13 cases had combined portal hypertensive gastropathy. All patients successfully completed the operation of EUS-guided coil implantation combined with glue injection. The technical success rate for the first attempt was 92.68% (38/41). The one-time pre-installation success rate of coils was 95.12% (39/41). The success rate of target vessel aspiration under EUS guidance was 100.00% (41/41). The release success rate of coil was 97.56% (40/41). The number of coils used was 1.12±0.33, and the amount of tissue glue used after inserting the coils was 1.54±0.46 mL. The target vessel obliteration rate after operation was 97.56% (40/41), and the complete gastric fundal variceal obliteration rate was 51.22% (21/41). There were 2 cases (4.88%) of intraoperative bleeding, 1 case stopped spontaneously, and 1 case successfully stopped bleeding after additional injection of tissue glue under direct endoscopic vision. No patient had symptoms of pulmonary embolism such as decreased oxygen saturation during the operation. Postoperative computed tomography angiography of pulmonary artery or lung computed tomography was performed in 24 cases, of which 1 case (4.17%) showed distal pulmonary artery embolism, but there were no relevant clinical manifestations. The patients were followed up for 21.64±16.86 months (1-50 months) after the surgery. There were 13 cases (31.71%) of recurrent gastrointestinal bleeding after the surgery, no rebleeding within 5 days, 2 cases of rebleeding within 3 months, 5 cases from 3 to 12 months, and 6 cases more than 1 year. Among the 13 cases of recurrent bleeding after the surgery, the recurrence rate of bleeding after operation in the complete obliteration group was 23.81% (5/21), which was lower than that in the incomplete obliteration group with 40.00% (8/20), but there was no statistically significant difference (χ^2=1.240, P=0.265). **Conclusion** EUS-guided coil implantation combined with glue injection has good secondary prevention value and safety for tumorous gastric fundal variceal bleeding, and is worthy of clinical promotion and application.

【Key words】 Esophageal and gastric varices; Endoscopic ultrasonography; Cyanoacrylates; Tumorous gastric fundal varices; Tissue glue; Gastro-renal shunt

Fund program: Science and Technology Counterpart Support and East-West Cooperation Project of Zhejiang Province (2022C04037)

食管胃底静脉曲张破裂出血是肝硬化、门静脉高压患者的严重并发症与主要死因。胃底静脉曲张不如食管静脉曲张常见但是更易发生破裂出血，且具有出血量大、病情凶险、处理棘手、死亡率高等临床特点；尤其是瘤型胃底静脉曲张因其曲张静脉团体积较大、存在粗大胃肾分流道（gastro-renal shunt，GRS），常规内镜下组织胶注射有术中出血与异位栓塞的巨大风险而限制其临床应用[1]。

对于胃肾分流型胃底静脉曲张破裂出血的二级预防，一般推荐应用分流道球囊阻塞下逆行曲张静脉栓塞术（balloon occluded retrograde transvenous obliteration，BRTO）和（或）经颈静脉肝内门体分流术（transjugular intrahepatic portosystemic shunt，TIPS）。近年来，文献报道超声内镜（endoscopic ultrasonography，EUS）引导下弹簧圈置入联合组织胶注射可以应用于胃静脉曲张的治疗，国内已有多家大型医疗中心开展该项工作[2-5]，但是罕见该技术对瘤型胃底静脉曲张破裂出血二级预防的价值研究报道。本文系统分析浙江大学医学院附属第一医院自2017年以来应用EUS引导下弹簧圈置入

www.zhxhnjzz.com

联合组织胶注射预防瘤型胃底静脉曲张再发破裂出血的手术操作过程、术后再发出血以及并发症发生情况，旨在评价该技术的可行性、安全性以及对瘤型胃底静脉曲张破裂出血的二级预防价值。

资料与方法

一、患者资料

回顾性分析浙江大学医学院附属第一医院2017年9月至2020年12月期间因肝硬化门静脉高压消化道出血入院、腹部增强CT或磁共振检查发现胃底静脉曲张伴GRS存在、胃镜检查诊断为瘤型胃底静脉曲张破裂出血而行EUS引导下弹簧圈置入联合组织胶注射治疗的住院患者的临床资料。胃镜下瘤型胃底静脉曲张伴破裂出血的判断标准：(1)内镜发现胃底曲张静脉伴有血栓头或表面溃疡者；(2)近期有明确呕血史，但经上消化道内镜仔细检查未发现除胃底曲张静脉外的其他可供解释病因者。纳入标准：(1)胃底曲张静脉伴近期破裂出血史行EUS引导下弹簧圈置入联合组织胶注射治疗的住院患者；(2)胃镜下胃底曲张静脉呈瘤型、增强CT显示GRS内径5 mm以上。排除标准：(1)合并弥漫型肝癌、门静脉广泛癌栓者；(2)合并肝昏迷、自发性腹膜炎及肝肾综合征者。研究对象术前均需签署知情同意书，本研究获我院伦理委员会的批准同意(批号：IIT20230368A)。

二、器械与方法

1.设备与材料

本研究中EUS主机为日本Olympus ME2 PLUS，治疗型胃镜为Olympus GIF-Q260J，超声穿刺镜Olympus GF-UCT260。穿刺针为美国COOK公司22 G细针穿刺抽吸专用针(1-22或3-22)。组织胶水为德国贝朗(规格：0.5 mL/支)；硬化剂为陕西天宇有限公司生产的聚桂醇(规格：10 mL/支)。栓塞用弹簧圈直径均为0.018英寸(1英寸=2.54 cm)，选用COOK公司(型号：18-14-10)或Boston公司(游离型弹簧圈8 mm×12 mm×5 cm，10 mm×14 mm×5 cm或可控式弹簧圈10 mm×30 cm，14 mm×30 cm)产品。

2.操作方法

患者术前常规完善血常规、凝血功能、肝肾功能、腹部增强CT或磁共振检查等检查，签署内镜介入治疗知情同意书。术前禁食12 h，在全身静脉麻醉下先行上消化道内镜检查，判断、评估食管胃曲张静脉的分布类型、严重程度与出血病因。更换超声穿刺镜，适当注水(50~100 mL)后EUS显示胃底瘤型曲张静脉团并寻找其壁外来源血管，选择临近来源血管处的曲张静脉为栓塞靶部位。根据栓塞靶部位的血管内径大小选用不同规格、型号的弹簧圈，弹簧圈的圈径宜略大于目标血管的内径。预装弹簧圈时注意无菌操作，拔除针芯后先用生理盐水冲洗穿刺针针腔，然后用针芯或推送杆将弹簧圈预置入穿刺针针腔内呈备用状态，针芯尾端需预留出弹簧圈的初始长度。

EUS下启动彩色多谱勒血流图来观察靶血管的血流方向，根据血流方向判断靶部位血流的上、下游方向。穿刺针刺入靶血管后在其下游方向释放弹簧圈，在上游方向注射聚桂醇或生理盐水1~2 mL确认针腔通畅后快速依次注射组织胶和聚桂醇。组织胶用量根据靶血管内径及弹簧圈使用量而估计，组织胶之后紧跟聚桂醇注射，此时聚桂醇的用量根据注射过程中的EUS图像变化而定，靶血管管腔完全闭塞时停止注射并迅速拔针。弹簧圈置入联合组织胶注射后EUS下观察栓塞处可见强回声团块及后方声影，再次启动多谱勒超声观察有无残余血流信号，如仍有明显血流信号需要EUS下补充注射。术后行肺CT血管造影(CT angiography，CTA)了解有无肺栓塞发生。

3.观察指标

主要观察指标：(1)技术成功率：EUS引导下弹簧圈置入联合组织胶注射技术总体可以分为三个部分即弹簧圈预装、EUS引导下靶血管穿刺、弹簧圈释放。统计弹簧圈预装成功率、EUS引导下靶血管穿刺成功率、弹簧圈释放成功率和首次技术成功率。(2)术后再发出血是指首次治疗后出现呕血、黑便伴或不伴有血色素下降的表现(如头晕、黑矇甚至休克等)。对所有纳入研究的对象通过搜集病历系统资料或进行电话随访，获得患者是否有再发出血，以及再发出血的发生时间及诊治情况等。

次要观察指标：(1)并发症：主要关注技术相关的肺栓塞的发生，通过术后肺CTA或肺部CT检查确认，其他还包括术中出血、植入物感染。(2)靶血管闭塞：定义为靶血管治疗后EUS下观察到血流信号消失。(3)胃底曲张静脉完全闭塞：治疗完成后EUS评估胃底曲张静脉血流信号完全消失或术后增强CT提示胃底无明显曲张静脉显示则视为完全闭塞。并根据是否完全闭塞分为两组，统计两组的再发出血情况及曲张静脉类型，来分析是否完全闭

www.zhxhnjzz.com

塞对于再发出血的影响。

三、统计分析

本研究采用SPSS 26.0软件进行统计学分析。定性资料采用例(%)表示，组间比较采用χ^2检验。服从正态分布的定量资料采用$\bar{x}\pm s$描述。应用Kaplan-Meier法分析完全闭塞组和非完全闭塞组静脉曲张再发出血情况，并用log-rank法进行比较。$P<0.05$为差异有统计学意义。

结　果

一、患者一般资料

研究期间共有42例瘤型胃底静脉曲张破裂出血患者应用EUS引导下弹簧圈置入联合组织胶注射进行二级预防，其中1例因弥漫型肝癌合并门脉广泛癌栓予以剔除。本研究共纳入41例患者，年龄(57.27±9.99)岁，其中男29例，女12例。乙肝肝硬化25例，酒精性肝硬化8例，原发性胆汁性肝硬化3例，血吸虫性肝硬化1例，不明原因4例。41例患者中合并肝癌的有4例。Child-Pugh分级中，A级30例，B级10例，C级1例。既往行内镜下治疗5例，使用β受体阻滞剂4例，行TIPS治疗1例，行BRTO治疗1例。

二、胃底静脉曲张情况及治疗经过

腹部增强CT显示41例患者的瘤型曲张静脉最大横截面面积(8.09±4.01) cm^2，分流道内径(8.49±3.09)mm。EUS扫查胃底曲张静脉管腔最大内径(9.69±3.24)mm，来源血管内径(7.66±2.83)mm。胃底瘤型静脉曲张患者根据Sarin分型，单纯孤立性胃底曲张静脉1型(isolated gastric varices type 1，IGV 1)18例(43.90%)，合并食管胃静脉曲张(gastroesophageal varices，GOV)23例(56.10%)，其中GOV1型14例，GOV2型6例，合并GOV1型+GOV2型3例。合并中重度食管静脉曲张14例(34.15%)；内镜下观察瘤型静脉表面有血栓头、溃疡等近期出血征象者14例(34.15%)；合并有门静脉高压性胃病13例(31.71%)。

患者均成功完成EUS引导下弹簧圈置入联合组织胶注射术。首次技术成功率为92.68%，弹簧圈一次性预装成功率为95.12%，其中游离圈安装失败1例，可控式弹簧圈安装失败1例；EUS引导下靶血管穿刺成功率为100.00%；弹簧圈释放成功率为97.56%，1例弹簧圈释放过程中弹簧圈游离至血管外。弹簧圈使用量(1.12±0.33)个，置入弹簧圈后组织胶使用量(1.54±0.46)mL。有2例患者在1个靶部位内置入2枚游离型弹簧圈；有3例患者在2个靶部位内分别置入1枚游离型弹簧圈。术中出血2例，1例自行停止，1例内镜直视下补充注射组织胶后止血成功。术中患者均无氧饱和度下降等肺栓塞表现，术后行肺CTA或者肺部CT检查24例，其中1例提示肺动脉远端栓塞，但无相关临床表现。病例术后均无植入物感染发生。具体结果见表1。4例合并GOV患者因食管胃底曲张静脉严重予以同步EUS引导下曲张静脉精准断流术。

表1　弹簧圈置入联合组织胶注射治疗胃底静脉曲张破裂出血的情况

项目	结果
例数	41
首次技术成功率[例(%)]	38(92.68)
弹簧圈一次性预装成功[例(%)]	39(95.12)
血管穿刺成功[例(%)]	41(100.00)
弹簧圈释放成功[例(%)]	40(97.56)
穿刺途径[例(%)]	
食管下段经His角	12(29.27)
从胃底直接穿刺	29(70.73)
弹簧圈使用数量(个，$\bar{x}\pm s$)	1.12±0.33
组织胶用量(mL，$\bar{x}\pm s$)	1.54±0.46
靶血管闭塞[例(%)]	40(97.56)
胃底曲张静脉完全闭塞[例(%)]	21(51.22)
并发症[例(%)]	
术中出血	2(4.88)
术后肺栓塞	1(4.17)
植入物感染	0(0.00)

三、随访情况

41例患者术后随访(21.64±16.86)个月(1~50个月)，术后行TIPS 6例、肝移植2例。随访过程中死亡3例，其中2例死于消化道出血，术后再发出血死亡率为4.88%(2/41)，1例死于脑血管意外。术后再发消化道出血共13例(31.71%)，无再发出血率见图1。13例再出血中，残余胃底静脉曲张破裂出血4例，排胶溃疡出血2例，胃底静脉曲张复发破裂出血1例，食管静脉曲张出血1例，门静脉高压性胃病出血1例，无法确定出血原因4例。胃底曲张静脉完全闭塞组再发出血率为23.81%(5/21)，非完全闭塞组再发出血率为40.00%(8/20)，完全闭塞组术后再发出血率低于非完全闭塞组，但差异无统计学意义($\chi^2=1.240$，$P=0.265$)。两组无再发出血率见图2。13例再发出血中6例发生在单纯IGV 1型患者中，再发出血率为33.33%(6/18)；7例发生在

www.zhxhnjzz.com

合并GOV的患者中，再发出血率为30.43%（7/23），差异无统计学意义（χ^2=0.039，P=0.843）。术后胃曲张静脉完全闭塞组与非完全闭塞组的再发消化道出血情况详见表2。

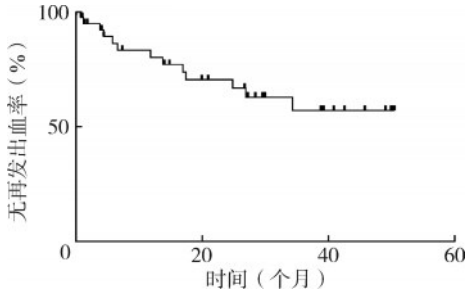

图1　瘤型胃底静脉曲张破裂出血患者治疗后的无出血生存率

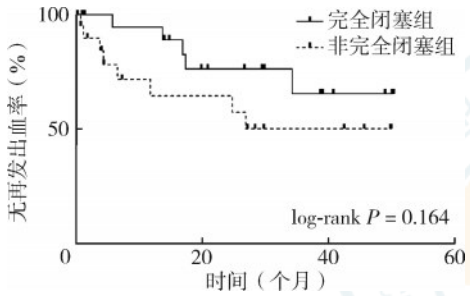

图2　完全闭塞组与非完全闭塞组瘤型胃底静脉曲张破裂出血患者治疗后的无出血生存率

表2　弹簧圈置入联合组织胶注射术后胃曲张静脉完全闭塞与非完全闭塞患者再发消化道出血情况比较

项目	完全闭塞组（n=21）	非完全闭塞组（n=20）	χ^2值	P值
术后5 d内再发出血[例（%）]	0（0.00）	0（0.00）		
近期[例（%）]	1（4.76）	6（30.00）	2.998	0.083
<3个月再发出血	0	2		
3~6个月再发出血	1	2		
>6~12个月再发出血	0	2		
远期[例（%）]	4（19.05）	2（10.00）	0.142	0.706
1~2年再发出血	3	0		
>2年再发出血	1	2		

讨　论

根据胃底曲张静脉的形态、大小，Hashizume等[6]将其分为迂曲型（F1型，曲张静脉呈蔓状隆起于胃黏膜表面，往往与胃皱襞黏膜难以区分）、结节型（F2型，数个结节状曲张静脉突出于胃黏膜表面）和瘤型（F3型，较大的孤立或者多个曲张静脉团，直径>2 cm）。瘤型胃底曲张静脉的血液流向为经胃肾分流道汇入左肾静脉而非经食管曲张静脉汇入奇静脉[1]，因此在本质上属于Sarin分型中的IGV 1型。瘤型胃底曲张静脉由于体积较大，腔内血流流速快、流量大，内镜下组织胶注射不易完全闭塞血管管腔，容易发生术中大出血和术后再发出血；更为重要的是，由于存在较粗的胃肾分流道，组织胶直接注射发生肺栓塞的风险较高，因此一般不推荐作为二级预防的首选方法[7-8]。而EUS引导下弹簧圈置入联合组织胶注射治疗可以在曲张静脉腔内置入带纤维绒毛的弹簧圈后再行组织胶注射从而提高血管闭塞效果，并显著降低异位栓塞的发生，这是由于弹簧圈具有记忆合金金属丝和人造纤维制成的特殊构造，金属丝在释放于血管腔后即可盘曲于血管腔内，而缠绕于弹簧圈上的人造纤维则漂浮于血流中大大增加黏附面积，可以网罗血小板最终形成血栓。但是单纯应用弹簧圈填塞血管完全阻断血流的速度比较缓慢，如果在置入弹簧圈后即刻追加注射组织胶，则可迅速形成“钢筋水泥”样的栓塞效果，通过多普勒血流图可以实时地观察到这种血管完全闭塞后血流消失的现象[8]。本文中研究的41例瘤型胃底曲张静脉患者，近期均有破裂出血史，腹部增强CT或磁共振检查显示GRS均在5 mm以上，故选择EUS引导下弹簧圈置入联合组织胶注射治疗以预防再发破裂出血。

本文患者均完成EUS引导下弹簧圈置入联合组织胶注射的操作，但是术前弹簧圈的预装存在个别失败的情况，游离型和可控式弹簧圈各有1例在推送过程中受阻针腔无法前进导致安装失败，更换FNA针与弹簧圈重新安装后才完成后续操作。出现这种情况的原因是弹簧圈及穿刺针并非天然匹配，弹簧圈的原始设计是专用微导管而非穿刺针来输送的，因此需要在穿刺血管之前预先安装好弹簧圈成备用状态以策安全。目前临床上尚无EUS下推送弹簧圈的专用针可供使用，只能依靠超声内镜引导下细针穿刺（endoscopic ultrasound-guided fine needle aspiration，EUS-FNA）的针来替代完成，22 G与19 G的FNA针分别需要与相当粗细的弹簧圈匹配使用，本研究中使用0.018英寸弹簧圈来匹配使用22 G FNA针。曲张静脉的管壁质地柔软富有弹性，穿刺过程中会因管壁形变而不易刺破，本研究中使用的22 G细针，相比于19 G穿刺针更加锋利，靶血管穿刺成功率为100%。只要穿刺针针尖确实在目标血管腔内，预装成功的弹簧圈一般就能顺利释放于目标血管，本研究中弹簧圈释放成功率为97.56%（40/41），1例弹簧圈释放过程中部分游离至血管外，可能与针尖位置显示不清有关。

www.zhxhnjzz.com

本组41例胃底曲张静脉均呈瘤型，体积较大，最大横截面面积（8.09±4.01）cm^2，而且分流道较粗，内径（8.49±3.09）mm；胃曲张静脉管腔最大内径（9.69±3.24）mm，来源血管内径（7.66±2.83）mm。选用圈径10~14 mm的弹簧圈联合组织胶进行栓塞，靶血管闭塞率达97.56%（40/41），每例仅使用弹簧圈（1.12±0.33）个，组织胶（1.54±0.46）mL，说明临近来源血管的靶部位栓塞策略效率较高，大大节约了弹簧圈与组织胶的使用量，明显少于选择最大内径为穿刺靶点的栓塞方法[9]。当然，由于本组大部分患者同时合并GOV，未予EUS引导下曲张静脉精准断流术治疗的患者胃底曲张静并未达到完全闭塞。与单纯组织胶注射治疗相比，弹簧圈置入联合组织胶注射治疗由于弹簧圈的存在使得组织胶的使用量相对较少，同时也大大降低了异位栓塞风险。在最新的一项国际多中心倾向性匹配分析研究中证实，与胃底静脉曲张组织胶注射治疗相比，EUS引导下弹簧圈置入联合组织胶注射治疗达到闭塞所需的疗程更少，再发出血率更低[10]。

41例患者的EUS引导下弹簧圈联合组织胶栓塞治疗中，29例（70.73%）经过胃底黏膜面穿刺来源支血管进行弹簧圈置入联合组织胶注射术，12例（29.27%）经His角从食管下端穿刺胃底曲张静脉。目前的文献报道中大都经过His角穿刺，认为经过His角穿刺由于有食管固有肌层的保护不太容易发生穿刺拔针后的背向出血，理论上应该比胃黏膜面直接穿刺曲张静脉更加安全。实际上，胃黏膜面直接穿刺法在EUS下弹簧圈置入后如果即刻注射组织胶可以达到迅速断流的效果，这时拔针一般并不会造成针眼活动性出血，本组术中出血的发生率为4.88%，1例自行停止、1例内镜止血成功。瘤型胃曲张静脉血管盘绕相对复杂，而经过His角扫描往往会较难区分胃壁内曲张静脉与胃壁外脾静脉周围迂曲的侧枝循环，不如在胃底直接扫描能够清楚地辨别胃壁内、外血管，同时结合多普勒超声更加精准地找到来源支血管，判断流入道、流出道的血流方向，有利于高效栓塞靶点的确定。另外，从胃底黏膜面直接穿刺距离目标血管更近，可以避免损伤胃壁外的血管，减少胃壁外血管损伤出血以及避免误栓脾静脉的发生。

患者术中均无氧饱和度下降等表现，术后24例行肺CTA或者肺部CT检查，仅有1例提示肺动脉远端栓塞，但无相关临床表现。本组病例的亚临床肺栓塞发生率为4.17%，而Romero-Castro等[11]曾报道EUS下组织胶直接注射后的亚临床肺栓塞发生率为47.37%（9/19），说明弹簧圈可以显著降低肺栓塞的风险。然而，弹簧圈毕竟只是起到栅栏样的滤过效应，在管腔较大、血流较快时难免会有少量组织胶进入弹簧圈下游而造成亚临床肺栓塞的发生。因此，恰当选择弹簧圈型号与数量、合理设计弹簧圈置入与组织胶注射的位点对于规避肺栓塞是非常重要的举措。弹簧圈属于血管植入物，最初设计是经皮放射介入下应用的，而EUS下弹簧圈置入无法进行严格的黏膜消毒后穿刺，加之肝硬化患者免疫力下降，植入物继发感染是临床医师有所顾忌的，所幸本组病例均无术后植入物感染发生。尽管如此，弹簧圈安装过程中需要严格遵守无菌操作、保证穿刺部位的清洁、围手术期适当应用抗生素是非常必要的。

本组共有13例（31.71%）术后再发消化道出血，术后3个月内的再发出血率为4.88%，1年内总的再发出血率为17.07%，1年后的再发出血率为14.63%，提示EUS引导下弹簧圈联合组织胶注射对预防瘤型胃底曲张静脉再发出血的短期效果非常理想，中长期疗效也比较满意。本研究中，完全闭塞组术后再发出血率23.81%（5/21）低于非完全闭塞组40.00%（8/20），但差异无统计学意义（P=0.265），可见瘤型胃底曲张静脉再发出血并非只与胃底曲张静脉是否完全闭塞有关，本研究中发现术后食管静脉曲张加重、胃底曲张静脉复发、排胶溃疡、门静脉高压性胃病等均可成为术后再发出血的因素。对13例术后再发出血患者的胃曲张静脉分型进行分析可以看出：完全闭塞组的5例再发出血中80%（4例）合并GOV，胃底曲张静脉栓塞后可能造成食管曲张静脉加重而致破裂出血。非完全闭塞组的8例再发出血中62.50%（5例）为单纯IGV，未完全闭塞的原因可能是由于来源血管多发，单一位点的栓塞将导致胃底曲张静脉的残留，容易再发破裂出血；37.50%（3例）合并GOV，非IGV、未闭塞的胃底曲张静脉也是术后再发出血的潜在原因。因此，如要进一步提高瘤型胃底曲张静脉EUS引导下弹簧圈置入联合组织胶注射栓塞术的预防再发出血效果，既要做到完全闭塞IGV型胃底曲张静脉，也要注意同步或者序贯处理GOV。

综上所述，EUS引导下弹簧圈置入联合组织胶注射对预防瘤型胃底曲张静脉再发出血具有良好的短期效果和中长期疗效，是一种安全的二级预防手段，可随着国内EUS引导下介入技术的广泛开展

www.zhxhnjzz.com

进行临床推广应用。

利益冲突　所有作者声明不存在利益冲突

作者贡献声明　黄怡婷：研究选题与设计、统计学分析、文章撰写；李晶晶：数据收集、数据整理；徐学青：数据收集整理；许国强：专业指导、文章修改；陈洪潭：研究选题及设计、文章修改

参 考 文 献

[1] Watanabe K, Kimura K, Matsutani S, et al. Portal hemodynamics in patients with gastric varices[J]. Gastroenterology, 1988, 95(2): 434-440.

[2] 陈明锴, 丁震, 肖勇, 等. 超声内镜联合胃镜治疗明显脾肾分流合并巨大胃静脉曲张的初步探讨[J]. 中华消化内镜杂志, 2016, 33(10): 707-710. DOI: 10.3760/cma. j. issn. 1007-5232.2016.10.013.

[3] 赵海英, 宗晔, 马海莲, 等. 内镜超声引导下弹簧圈联合组织粘合剂栓塞治疗合并自发分流道的胃底静脉曲张的临床研究[J]. 中华消化内镜杂志, 2018, 35(8):592-594. DOI: 10.3760/cma.j.issn.1007-5232.2018.08.014.

[4] 马丽黎, 黄晓铨, 艾英杰, 等. 内镜超声引导弹簧圈栓塞治疗胃静脉曲张的初步评价(含视频)[J]. 中华消化内镜杂志, 2022, 39(5): 379-383. DOI: 10.3760/cma. j. cn321463-20210622-00142.

[5] 黄子殷, 操寄望, 肖勇, 等. 内镜超声引导弹簧圈栓塞联合内镜组织胶注射治疗胃底静脉曲张的回顾性研究[J]. 中华消化内镜杂志, 2022, 39(5): 373-378. DOI: 10.3760/cma. j. cn321463-20210511-00138.

[6] Hashizume M, Kitano S, Yamaga H, et al. Endoscopic classification of gastric varices[J]. Gastrointest Endosc, 1990, 36(3): 276-280.

[7] 中华医学会消化内镜学分会食管胃静脉曲张内镜诊断与治疗学组. 肝硬化门静脉高压消化道静脉曲张内镜下组织胶注射治疗专家共识(2022,长沙)[J]. 中华消化内镜杂志, 2023, 40(1):12-23. DOI: 10.3760/cma.j.cn321463- 20221016-00530.

[8] 陈洪潭, 许国强. 食管胃静脉曲张超声内镜介入治疗进展及操作技巧(含视频)[J]. 中华消化内镜杂志, 2022, 39(9): 673-680. DOI: 10.3760/cma.j.cn321463-20220306-00106.

[9] Li T, Xu L, Jun C, et al. EUS-guided coil placement and cyanoacrylate glue injection for gastric variceal bleeding with obvious spontaneous portosystemic shunts[J]. Endosc Ultrasound, 12(1):84-89. DOI: 10.4103/EUS-D-22-00006.

[10] Samanta J, Nabi Z, Facciorusso A, et al. EUS-guided coil and glue injection versus endoscopic glue injection for gastric varices: international multicentre propensity-matched analysis [J]. Liver international, 2023, 43(8):1783-1792. DOI: 10.1111/liv.15630.

[11] Romero-Castro R, Ellrichmann M, Ortiz-Moyano C, et al. EUS-guided coil versus cyanoacrylate therapy for the treatment of gastric varices: a multicenter study (with videos) [J]. Gastrointest Endosc, 2013, 78(5):711-721. DOI: 10.1016/j.gie.2013. 05.009.

•插 页 目 次•

富士胶片(中国)投资有限公司	封2	安徽养和医疗器械设备有限公司	592b
宾得医疗器械(上海)有限公司	对封2	河北武罗药业有限公司	598a
深圳开立生物医疗科技股份有限公司	对中文目次1	四川健能制药开发有限公司	598b
爱尔博(上海)医疗器械有限公司	对中文目次2	济川药业集团有限公司	618a
中华消化内镜杂志宣传页	对英文目次1	江苏唯德康医疗科技有限公司	618b
上海澳华内镜股份有限公司	对英文目次2	医学动物实验模拟训练营宣传	封3
北京华亘安邦科技有限公司	对正文	奥林巴斯(北京)销售服务有限公司	封4
爱尔博(上海)医疗器械有限公司	592a		

www.zhxhnjzz.com

·广告·

erbe

氩气电极（FiAPC 探头）

- ☑ 一次性使用，抗折性佳
- ☑ 起弧距离好，低功率起弧
- ☑ 器械自动识别，即插即用
- ☑ 工作参数自动存储
- ☑ 双重过滤功能，加强患者保护性
- ☑ APC电极末端气体压力自动保持恒定
- ☑ APC电极末端ERBE色环标记
- ☑ 与ERBE所有内镜氩气刀兼容
- ☑ 1.5mm,2.3mm等不同直径氩气电极可选

禁忌内容或注意事项详见说明书

用于高频手术中对血管、组织进行止血和消融





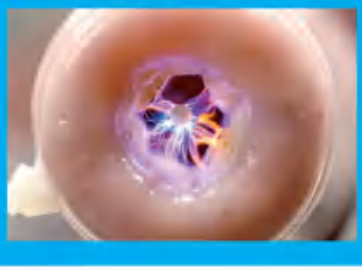

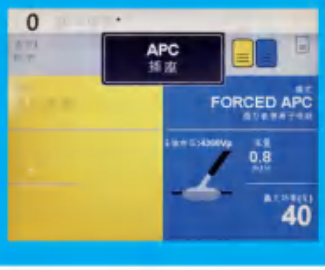

生产企业：Erbe Elektromedizin GmbH
德国爱尔博电子医疗仪器公司
产品注册证号及名称：
[1] 国械注进 20163250794（氩气电极）
沪械广审(文)第250729-08795号

爱尔博（上海）医疗器械有限公司
地址：上海市延安西路2201号上海国际贸易中心3002室 邮编：200336
电话：021-62758440 邮箱：info@erbechina.com
传真：021-62758874 技术服务热线：400-108-1851

广告

冀药广审（文）第250420-00441号

立美舒®

硫酸镁 散剂

MAGNESIUM SULFATE

国药准字H13022977



【适应症】

1.用于急性便秘，食物中毒或药物中毒时清洗肠道。

2.肠内异常发酵引起的下腹膨胀，还可与驱虫药合用。

【药理毒理】本品为缓泻类药品

本品给药途径不同呈现不同药理作用。

1、本品为溶积性泻药。口服不易被肠道吸收，停留在肠腔内，使肠内容积的渗透压升高，阻止肠内水份的吸收，同时将组织中的水份吸收到肠腔中来，使肠内容积增大，对肠壁产生刺激，放射性的增加肠蠕动而导泄。

2、利胆作用，口服高浓度（33%）硫酸镁溶液，或用导管直接灌入十二指肠，可刺激十二指肠粘膜，反射性的引起总胆管括约肌松弛，胆囊收缩，促进胆囊排空，产生利胆作用。

3、消炎去肿，本品50%溶液外用热敷患处，有消炎去肿的功效

【不良反应】导泄时如服用浓度过大的溶液，可自组织中吸取大量水份而导致脱水，因此宜清晨空腹服用，并大量饮水，以加速导泄作用并缓解脱水。

【禁忌】尚不明确。

立美无限 舒通未来

武罗药业
WOOLOVE PHARMACEUTICAL
河北武罗药业有限公司

请仔细阅读说明书并在医师指导下使用

本广告仅供医学药学专业人士阅读