中华医学会系列杂志

ISSN 1007-5232
CN 32-1463/R

中华消化内镜杂志®

ZHONGHUA XIAOHUA NEIJING ZAZHI

2024年1月 第41卷 第1期

CHINESE JOURNAL OF DIGESTIVE ENDOSCOPY

Volume 41 Number 1
January 2024

CHINESE MEDICAL ASSOCIATION

ISSN 1007-5232

·病例报道·

直接胰管镜下活检及胰管内射频消融诊治混合型胰腺导管内乳头状黏液瘤1例(含视频)

扫码查看操作视频

李豪君　汤蓓　刘风　展薇　李雯　吕瑛　王雷　沈珊珊
南京大学医学院附属鼓楼医院消化科,南京 210008
通信作者:沈珊珊,Email:shenss@nju.edu.cn

【提要】 不能耐受或拒绝外科手术的主胰管型/混合型胰腺导管内乳头状黏液瘤(intraductal papillary mucinous neoplasm,IPMN)目前缺乏有效的治疗方式。报道一例既往未确诊病因的复发性胰腺炎患者,经直接胰管镜观察及活检确诊混合型IPMN,并进行多次胰管内射频消融姑息性治疗,术后随访20个月,未再发胰腺炎,疾病较前无进展。直接胰管镜下活检及胰管内射频消融治疗作为IPMN的姑息性内镜治疗方式存在巨大的潜在价值。

【关键词】 胰腺导管内肿瘤;　胰腺导管内乳头状黏液性肿瘤;　直接胰管镜;　射频消融

Peroral pancreatoscopy and radiofrequency ablation for the diagnosis and treatment of mixed intraductal papillary mucinous neoplasm: a case report (with video)

Li Haojun, Tang Bei, Liu Feng, Zhan Wei, Li Wen, Lyu Ying, Wang Lei, Shen Shanshan
Department of Gastroenterology, Nanjing Drum Tower Hospital, The Affiliated Hospital of Nanjing University Medical School, Nanjing 210008, China
Corresponding author: Shen Shanshan, Email: shenss@nju.edu.cn

患者男,83岁,因"反复上腹痛8年余,再发1个月"入院。患者8年余前无明显诱因出现上腹部痛,当地医院完善检查考虑"急性胰腺炎",保守治疗后好转出院。后每年均有间断腹痛发作,程度不剧,未在医院就诊。入院前1个月再发上腹痛,当地医院查淀粉酶614 U/L,磁共振胰胆管成像(magnetic resonance cholangiopancreatography,MRCP)提示胰周渗出,胰管扩张,诊断"急性胰腺炎",保守治疗后好转出院。入院前1天患者无明显诱因下再次出现上腹痛,就诊我院急诊,查血常规未见明显异常;血清淀粉酶1 114 U/L;上腹部CT平扫:胰腺肿胀伴周围渗出,胰管扩张,肝囊肿、肾囊肿,拟"急性胰腺炎"于2021-12-17收住我科。既往史:陈旧性腔隙性脑梗死2年余;高血压病史10余年;13年前因胆囊结石行胆囊切除术。入院查体:体温36.5 ℃,脉搏75次/min,呼吸20次/min,血压125/86 mmHg(1 mmHg=0.133 kPa),神志清楚,无腹部陈旧性手术瘢痕,上腹轻压痛,肠鸣音减弱,余无异常。入院诊断:急性复发性胰腺炎,胰管扩张,肝多发囊肿,肾多发囊肿,高血压病,陈旧性腔隙性脑梗死,胆囊切除术后。

入院后查血常规、生化全套、肿瘤全套、IgG4均正常。完善上腹部增强CT、MRCP均提示胰体部及胰头低密度影,考虑囊腺瘤,胰管扩张,肝内多发囊肿、双肾囊肿(图1、2)。超声内镜(endoscopic ultrasonography,EUS)检查示胰腺颈体部可见一与分支胰管可疑相通的囊性病变,主胰管全程扩张,主胰管内见造影增强的壁结节,诊断考虑混合型胰腺导管内乳头状黏液瘤(intraductal papillary mucinous neoplasm,IPMN)(图3)。患者高龄,拒绝外科手术,考虑到反复发作的胰腺炎,知情同意后,拟行内镜逆行胰管造影术(endoscopic retrograde pancreatography,ERP)+经口胰管镜检查(peroral pancreatosocpy,POP)+胰管病灶射频消融术(radiofrequency ablation,RFA)(视频)。2021-12-22行ERP+POP:造影见主胰管全程扩张,置入直接胰管镜观察,见胰头主胰管内乳头状增生结节(图4A),主胰管内病灶局限在胰头,胰体尾主胰管内未见病灶。在直接胰管镜直视下活检乳头状病灶(图4B),置入射频消融导管(美国波科公司)

DOI:10.3760/cma.j.cn321463-20230926-00400
收稿日期　2023-09-26　　**本文编辑**　朱悦
引用本文:李豪君, 汤蓓, 刘风, 等. 直接胰管镜下活检及胰管内射频消融诊治混合型胰腺导管内乳头状黏液瘤1例(含视频)[J]. 中华消化内镜杂志, 2024, 41(1): 68-70. DOI: 10.3760/cma.j.cn321463-20230926-00400.

www.zhxhnjzz.com

对胰头病灶进行RFA(图4C),效果1、功率10、消融90 s,再次直接胰管镜观察见黏膜普遍发白(图4D),最后置入胰管塑料支架(图4E)。术后病理回报绒毛状增生黏膜伴轻度异型增生,符合IPMN伴轻度异型增生(图4F)。患者术后无明显并发症,出院后未再发作胰腺炎。并于2022-04-01、2023-02-01、2023-07-03预约住院行3次ERP+POP+RFA+胰管支架置入。随访至今,未再次发作胰腺炎,无疾病进展。

讨论　IPMN是由胰腺导管内产生黏液的上皮细胞呈乳头状增殖形成的肿瘤,是胰腺癌的癌前病变之一,以前被认为是一种少见的疾病,随着CT、MRI以及内镜技术的广泛应用,其检出率不断提高[1]。根据受累胰管分布情况可被分为主胰管型IPMN(main duct IPMN,MD-IPMN)、分支胰管型IPMN(branch duct IPMN,BD-IPMN)和混合型IPMN(mixed type-IPMN,MT-IPMN),其中MD-IPMN和MT-IPMN进展为侵袭性腺癌的风险大约为50%,BD-IPMN的恶性变风险也高达15%[2-3]。目前现有的指南对判断恶性变潜能和手术指征的判断标准不一[4-6],有回顾性研究表明目前指南的预测价值有限,过度手术治疗导致一些患者的风险可能大于收益[7]。同时外科手术创伤大、并发症多、病死率高,是不可忽视的现实问题[8]。

对于不适合或不愿意行外科手术的高危患者,可考虑行新兴的姑息治疗方式——腔内射频消融治疗(intraductal radiofrequency ablation,ID-RFA)。RFA首先被应用于晚期胆管癌,且近期被验证单次消融后12个月有70%的机会消除异常发育,且安全性良好[9-10]。同时,随着胰管镜口径、角度、成像及钳口通道的精细化发展,直接胰管镜目前已经可以进行黏膜观察、黏液检测以及组织活检。在诊断方面,直接胰管镜可以帮助临床医师更为直接地观察病变,确定分型、位置、范围,明确疾病严重程度,同时完善活检及病理结果。在治疗方面,直接胰管镜有助于确定后续手术范围,改变临床决策,更有针对性地RFA治疗。目前姑息治疗IPMN病例的报道较为少见,2015年首次报道了一例IPMN患者

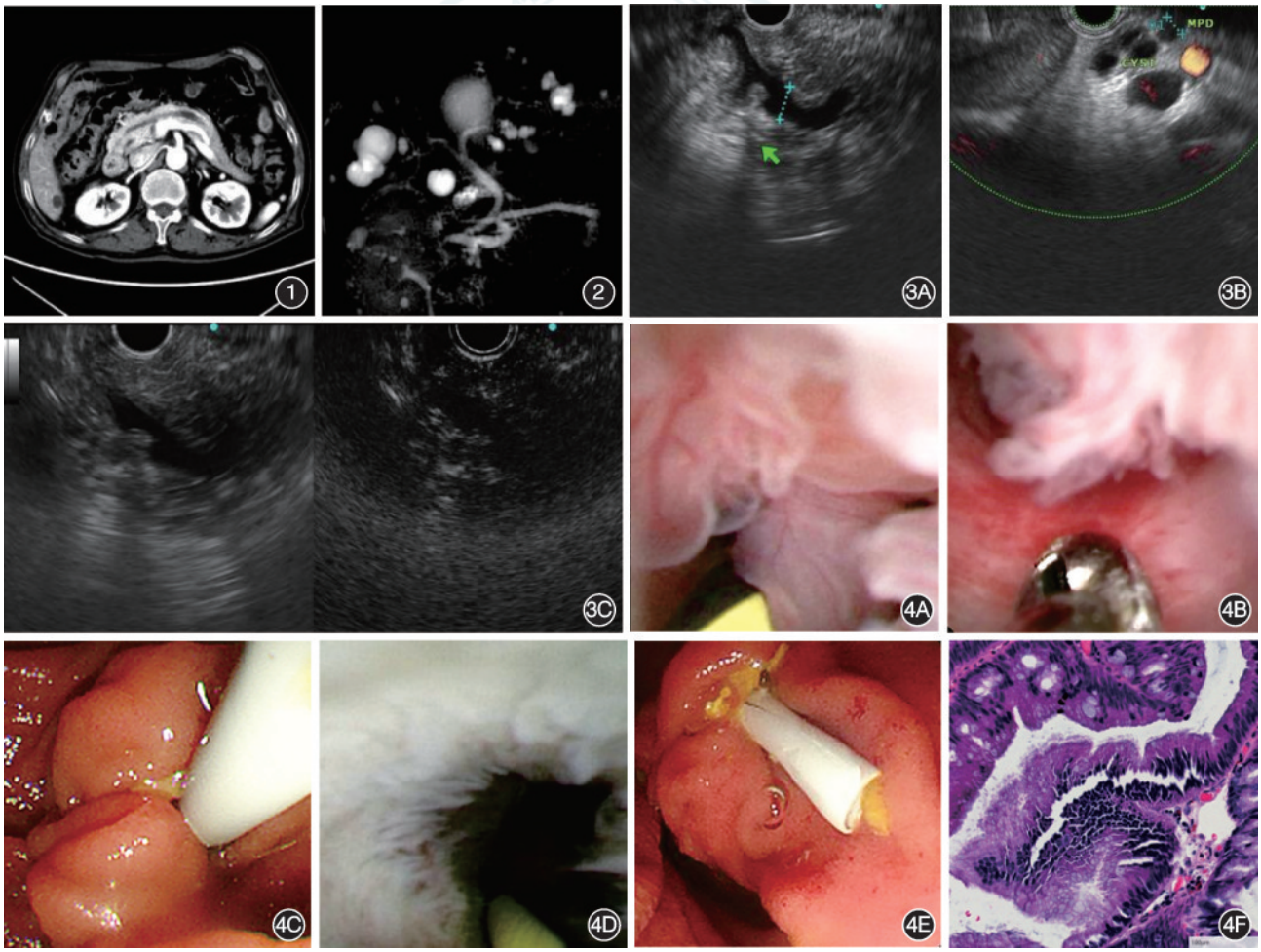

图1　上腹部增强CT可见胰体部及胰头低密度影伴胰管扩张,考虑囊腺瘤可能　**图2**　磁共振胰胆管成像(MRCP)示胰头及胰体囊性灶,胰腺体尾部胰管轻度扩张,考虑胰腺导管内乳头状黏液瘤可能　**图3**　超声内镜下所见混合型胰腺导管内乳头状黏液瘤　3A:超声内镜下见全程扩张的主胰管及主胰管内壁结节;3B:超声内镜下见分支胰管的囊性病变;3C:超声造影示增强的壁结节　**图4**　混合型胰腺导管内乳头状黏液瘤直接胰管镜下所见及治疗　4A:胰头主胰管内见乳头状增生结节;4B:直接胰管镜直视下活检乳头状病灶;4C:射频消融治疗;4D:再次直接胰管镜观察;4E:置入胰管塑料支架;4F:术后病理示绒毛状增生黏膜伴轻度异型增生,符合胰腺导管内乳头状黏液性肿瘤伴轻度异型增生　HE　×400

www.zhxhnjzz.com

接受EUS引导下RFA，病变大小由术前35 mm缩小至术后17 mm[11]。2018年全球首例报道了无任何临床症状仅因体检CT偶然发现主胰管狭窄的82岁男性患者，在EUS引导下活检发现IPMN伴不典型增生，经过多学科讨论，考虑患者高龄和并发症风险，2个月后进行了ERCP胰管狭窄处的RFA（效果8，功率10，消融60 s），但未进行胰管镜下观察，术后随访3个月未发现残余结节，胰液细胞学检查无异常，胰液引流通畅[12]。此外，另有两项前瞻性研究超声引导下RFA的效果[13-15]。但目前尚无直接胰管镜下对IPMN的观察+范围确定后，再进行RFA的相关报道及研究。

本例患者经EUS发现考虑混合型IPMN，ERP下直接胰管镜观察及主胰管病灶活检及影像学确诊为混合型IPMN，主胰管病灶主要在胰头，符合外科手术指征，但考虑到患者高龄难以耐受外科手术且患者拒绝外科手术，因此选择ERP下胰管管腔内RFA姑息性治疗。从患者20个月前接受第1次胰管内RFA到目前为止，已经行3次ERCP下RFA，术后无明显并发症出现，且未再发作胰腺炎。由于患者主病灶在胰头及十二指肠乳头开口处，故在该部位RFA也会继发胆总管末段狭窄，因此2023-02-01、2023-07-03发现患者合并继发性胆管狭窄，在取出继发性胆总管结石的同时放置了胆管支架。随访至今20个月，病灶较前无进展。综上，我们认为对于无法行外科治疗的主胰管型/混合型IPMN患者，可采取ERP下直接胰管镜观察主胰管内病变范围并活检进一步确诊，再根据直接胰管镜确定了病灶范围，在X线指引下行胰管内RFA姑息性治疗，术毕置入胰管支架。该方法技术可行、安全有效，但需由具有丰富ERCP诊治经验的专家进行操作。此外，RFA后的胰管镜检查可以监测消融未覆盖的病变区域，从而对残余病变追加针对性的RFA。但其应用仍存在局限性，如无法处理分支胰管型IPMN的分支胰管病变部分。

本病例通过经口直接胰管镜评估IPMN范围+活检，在随访的20个月内先后行3次胰管内RFA，为国内外首次报道。RFA可能无法改变IPMN恶性变进程，未来需要更多的病例积累及前瞻性研究来评估该技术的安全性和有效性，使更多的患者获益，为IPMN的诊治进一步开辟新的领域。

利益冲突　所有作者声明不存在利益冲突

参 考 文 献

[1] Singhi AD, Koay EJ, Chari ST, et al. Early detection of pancreatic cancer: opportunities and challenges[J]. Gastroenterology, 2019, 156(7): 2024-2040. DOI: 10.1053/j.gastro.2019.01.259.

[2] Bournet B, Vignolle-Vidoni A, Grand D, et al. Endoscopic ultrasound-guided fine-needle aspiration plus KRAS and GNAS mutation in malignant intraductal papillary mucinous neoplasm of the pancreas[J]. Endosc Int Open, 2016, 4(12): E1228-E1235. DOI: 10.1055/s-0042-117216.

[3] Gilani SM, Adeniran AJ, Cai G. Endoscopic ultrasound-guided fine needle aspiration cytologic evaluation of intraductal papillary mucinous neoplasm and mucinous cystic neoplasms of pancreas[J]. Am J Clin Pathol, 2020, 154(4):559-570. DOI: 10.1093/ajcp/aqaa079.

[4] Vege SS, Ziring B, Jain R, et al. American gastroenterological association institute guideline on the diagnosis and management of asymptomatic neoplastic pancreatic cysts[J]. Gastroenterology, 2015, 148(4): 819-822; quize12-13. DOI: 10.1053/j.gastro.2015.01.015.

[5] Tanaka M, Fernández-Del Castillo C, Kamisawa T, et al. Revisions of international consensus Fukuoka guidelines for the management of IPMN of the pancreas[J]. Pancreatology, 2017,17(5):738-753. DOI: 10.1016/j.pan.2017.07.007.

[6] European Study Group on Cystic Tumours of the Pancreas. European evidence-based guidelines on pancreatic cystic neoplasms[J]. Gut, 2018, 67(5): 789-804. DOI: 10.1136/gutjnl-2018-316027.

[7] Peisl S, Burckhardt O, Egger B. Limitations and prospects in the management of IPMN: a retrospective, single-center observational study[J]. BMC Surg, 2023,23(1):3. DOI: 10.1186/s12893-023-01902-1.

[8] Donovan EC, Prakash LR, Chiang YJ, et al. Incidence of postoperative complications following pancreatectomy for pancreatic cystic lesions or pancreatic cancer[J]. J Gastrointest Surg, 2023, 27(2): 319-327. DOI: 10.1007/s11605-022-05534-3.

[9] Alvarez-Sánchez MV, Napoléon B. Review of endoscopic radiofrequency in biliopancreatic tumours with emphasis on clinical benefits, controversies and safety[J]. World J Gastroenterol, 2016,22(37):8257-8270. DOI: 10.3748/wjg.v22.i37.8257.

[10] Camus M, Napoléon B, Vienne A, et al. Efficacy and safety of endobiliary radiofrequency ablation for the eradication of residual neoplasia after endoscopic papillectomy: a multicenter prospective study[J]. Gastrointest Endosc, 2018, 88(3):511-518. DOI: 10.1016/j.gie.2018.04.2332.

[11] Pai M, Habib N, Senturk H, et al. Endoscopic ultrasound guided radiofrequency ablation, for pancreatic cystic neoplasms and neuroendocrine tumors[J]. World J Gastrointest Surg, 2015,7(4):52-59. DOI: 10.4240/wjgs.v7.i4.52.

[12] Lorenzo D, Barret M, Bordacahar B, et al. Intraductal radiofrequency ablation of an intraductal papillary mucinous neoplasia of the main pancreatic duct[J]. Endoscopy, 2018, 50(2):176-177. DOI: 10.1055/s-0043-121459.

[13] Barthet M, Giovannini M, Lesavre N, et al. Endoscopic ultrasound-guided radiofrequency ablation for pancreatic neuroendocrine tumors and pancreatic cystic neoplasms: a prospective multicenter study[J]. Endoscopy, 2019, 51(9): 836-842. DOI: 10.1055/a-0824-7067.

[14] Younis F, Ben-Ami Shor D, Lubezky N, et al. Endoscopic ultrasound-guided radiofrequency ablation of premalignant pancreatic-cystic neoplasms and neuroendocrine tumors: prospective study[J]. Eur J Gastroenterol Hepatol, 2022, 34(11):1111-1115. DOI: 10.1097/MEG.0000000000002422.

[15] Barthet M, Giovannini M, Gasmi M, et al. Long-term outcome after EUS-guided radiofrequency ablation: prospective results in pancreatic neuroendocrine tumors and pancreatic cystic neoplasms[J]. Endosc Int Open, 2021, 9(8): E1178-E1185. DOI: 10.1055/a-1479-2199.

www.zhxhnjzz.com

健可诺®
国药准字H20213838

磷酸钠盐散
Sodium Phosphates Powder

广告

清肠品质卓越 舒适又方便

独特包装
控制用药风险



适 应 症 用于患者结肠X-光线及肠道内窥镜检查前或手术前清理肠道。

用法用量 本品用于肠道准备时服药一般分两次，每次服药1袋。
第一次服药时间在手术或检查前一天晚上7点，用法为用800ml以上温凉水溶解后服用。
第二次服药时间在手术或检查当天早上7点(或在操作或检查前至少3个小时)，或遵医嘱，用法同第一次。
为获得良好肠道准备效果，建议患者在可承受范围内多饮用水。

不良反应 常见的不良反应为腹胀、恶心、腹痛、呕吐，还可能会出现用药期间和用药后的短暂的电解质紊乱、乏力、眩晕、过敏反应、肝功能检查ALT，AST升高、肛门刺激症状。其他详见说明书。

禁 忌 1.本品禁用于先天性巨结肠、肠梗阻、腹水、充血性心脏病或肾功能衰竭患者。2.使用本品禁止联合使用其他缓泻药物。3.对本品中任何成份过敏者禁用。

健能药业 JEWELLAND

川药广审(文)第251011-01618号 生产企业:四川健能制药有限公司 本广告仅供医学药学专业人士阅读

SonoScape 开立

广告



多光谱技术 聚谱成像

VLS-55系列四波长LED光源，助力消化道早期疾病诊断

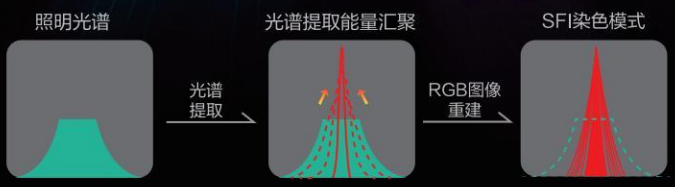


白光图像

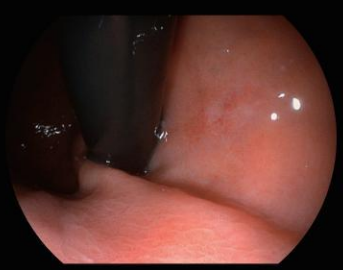
白光图像

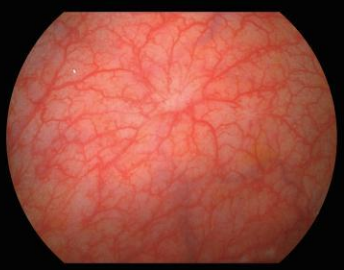
白光图像


SFI图像


SFI图像

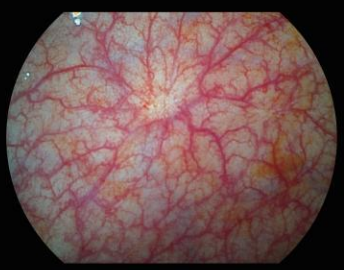
SFI图像

深圳开立生物医疗科技股份有限公司
SONOSCAPE MEDICAL CORP.
地址：深圳市南山区科技中二路深圳软件园二期12栋2楼
电话：86-755-26722890

网站：www.sonoscape.com
邮箱：sonoscape@sonoscape.net
禁忌内容或者注意事项详见说明书
粤械广审（文）第231218-06842号

注册证编号
医用内窥镜图像处理器 粤械注准20182061081
医用内窥镜冷光源 粤械注准20192061100
电子上消化道内窥镜 国械注准20193060037
电子下消化道内窥镜 国械注准20193060046