中华医学会系列杂志

ISSN 1007-5232
CN 32-1463/R

中华消化内镜杂志®

ZHONGHUA XIAOHUA NEIJING ZAZHI

2024年7月 第41卷 第7期

CHINESE JOURNAL OF DIGESTIVE ENDOSCOPY

Volume 41 Number 7
July 2024

CHINESE MEDICAL ASSOCIATION

ISSN 1007-5232

中华消化内镜杂志®

CHINESE JOURNAL OF DIGESTIVE ENDOSCOPY

月刊　1996年8月改刊　第41卷　第7期　2024年7月20日出版

微信：xhnjxw　新浪微博

主　管
中国科学技术协会

主　办
中华医学会
100710，北京市东四西大街42号

编　辑
中华消化内镜杂志编辑委员会
210003，南京市紫竹林3号
电话：(025)83472831，83478997
传真：(025)83472821
Email：xhnj@xhnj.com
http://www.zhxhnjzz.com
http://www.medjournals.cn

总编辑
张澍田

编辑部主任
唐涌进

出　版
《中华医学杂志》社有限责任公司
100710，北京市东四西大街42号
电话(传真)：(010)51322059
Email：office@cmaph.org

广告发布登记号
广登32010000093号

印　刷
江苏省地质测绘院

发　行
范围：公开
国内：南京报刊发行局
国外：中国国际图书贸易集团有限公司
(北京399信箱，100048)
代号 M4676

订　购
全国各地邮政局
邮发代号 28-105

邮　购
中华消化内镜杂志编辑部
210003，南京市紫竹林3号
电话：(025)83472831
Email：xhnj@xhnj.com

定　价
每期25.00元，全年300.00元

中国标准连续出版物号
ISSN 1007-5232
CN 32-1463/R

2024年版权归中华医学会所有

未经授权，不得转载、摘编本刊文章，不得使用本刊的版式设计

除非特别声明，本刊刊出的所有文章不代表中华医学会和本刊编委会的观点

本刊如有印装质量问题，请向本刊编辑部调换

目　次

述　评

重视全链条理念　规范消化道早期癌诊治 …… 505
刘揆亮　李鹏　张澍田

共识与指南

常规放大内镜联合病理诊断消化道早期癌专家共识 …… 509
中华医学会消化内镜学分会消化系早癌内镜诊断与治疗协作组
《中华消化内镜杂志》编委会

菁英论坛

放大内镜在早期胃癌中的应用进展 …… 528
刘揆亮　李鹏　吴静　张澍田

未分化型早期胃癌内镜黏膜下剥离指征的变迁 …… 532
陈琳　陈超英　郑炜烽　吕宾

论　著

透壁穿刺与经乳头引流对胰管断裂综合征的远期疗效观察 …… 537
张祉柔　施文　张晟瑜　冯云路　王强　蒋青伟　伍东升
吴晰　杨爱明

超声内镜引导下曲张静脉精准断流术治疗食管胃底静脉曲张有效性及安全性的初步研究(含视频) …… 543
王治虹　时晨　曾壮　陈丽红　张倩倩　张辅民　梅雪灿
王曦　孔德润

6~10 mm肠息肉冷切除术后预防性使用金属夹的价值探讨 …… 550
孙中新　吴璨　杨梅　刘丽　刘榴　周正奎　奚维东　单晶
姜琳　雷雨　孙晓滨

基于智能追溯信息系统的内镜集中管理效果评价 …… 555
傅燕　王姗姗　邓嘉　胡玲

三维消化内镜研制及在活体动物内镜手术的初步应用(含视频) … 562
刘冰熔　张晓朋　刘丹　李德亮　赵丽霞　张冀豫　周洋洋
刘凯鹏　李沐涵　涂秋月　李静豪　石森　李亚娟　王雪鑫

短篇论著

负压吸引法在内镜下经十二指肠乳头保胆取石术中的应用研究 …… 566
王文海　李鹏　王拥军　冀明
聚乙醇酸网片联合口服激素对巨大早期食管癌内镜黏膜下剥离术后食管狭窄的预防作用 …… 570
田伟　冯歆夏　吾格兰木·乌斯曼　刘梅

病例报道

PD-1抑制剂相关消化道损伤2例 …… 574
郭亚慧　陈宏桢　刘茜　姚乐　李辉　尹凤荣　张晓岚
胃多发神经内分泌瘤内镜诊治1例 …… 577
何嘉伟　何洁
累及副乳头的十二指肠上皮性肿瘤内镜诊治1例 …… 579
俞殊含　吴大鹏　王耀辉　凌亭生　张其德

综　　述

人工智能辅助内镜在胃癌前病变及早期胃癌诊断中的应用进展 …… 582
沈耀　占强　安方梅

读者·作者·编者

《中华消化内镜杂志》2024年可直接使用英文缩写的常用词汇 …… 561
《中华消化内镜杂志》对来稿中统计学处理的有关要求 …… 573
插页目次 …… 549
《中华消化内镜杂志》第六届编委会编委名单 …… 554
《中华消化内镜杂志》第六届编委会通讯编委名单 …… 554
《中华消化内镜杂志》稿约 …… 586

本期责任编辑　许文立　唐涌进

本刊编辑部工作人员联系方式

唐涌进，Email：tang@xhnj.com
朱　悦，Email：zhuyue@xhnj.com
周　昊，Email：zhou@xhnj.com
钱　程，Email：qian@xhnj.com
顾文景，Email：gwj@xhnj.com
许文立，Email：xwl@xhnj.com

本刊投稿方式

登录《中华消化内镜杂志》官方网站http://www.zhxhnjzz.com进行在线投稿。



（扫码添加编辑企业微信）

·短篇论著·

负压吸引法在内镜下经十二指肠乳头保胆取石术中的应用研究

王文海　李鹏　王拥军　冀明
首都医科大学附属北京友谊医院消化内科 国家消化系统疾病临床医学研究中心 北京市消化疾病中心 首都医科大学消化病学系 消化疾病癌前病变北京市重点实验室，北京 100050
通信作者：冀明，Email: jiming61@VIP.163.com

【提要】 为探究采用内镜逆行胰胆管造影术（endoscopic retrograde cholangiopancreatography，ERCP）联合单人经口胆道镜（SpyGlass）行经十二指肠乳头保胆取石术的有效性和安全性，并观察负压吸引法在取净胆囊结石及防止结石复发中可行性，回顾性分析 2022 年 8 月至 2023 年 8 月于北京友谊医院内镜中心采用负压吸引法行内镜下经十二指肠乳头保胆取石术的 4 例胆囊结石患者的临床资料，记录手术成功率和结石清除率、胆囊管超选时间、胆囊取石时间、术后并发症发生率等指标。手术成功率和结石清除率均为 100%。胆囊管超选时间为 6~30 min，其中 2 例患者在 X 线引导下进行胆囊管超选，超选时间分别为 20 min 和 30 min；另 2 例患者为单人经口胆道镜引导下胆囊管超选，超选时间为 6 min 和 8 min。胆囊取石时间为 8~20 min，其中 1 例患者胆囊结石最大径为 1 cm，激光碎石后使用取石网篮将结石取出；4 例患者术中均使用网篮取石及负压吸引法取净结石。无严重并发症发生。术后随访 8.5~24.0 个月，无结石复发。本研究初步认为，内镜下经十二指肠乳头保胆取石术由于其超级微创的优势，技术上相对安全有效，值得临床进一步开展应用。

【关键词】 胰胆管造影术，内窥镜逆行；　负压吸引；　内镜下经十二指肠乳头保胆取石术；胆囊结石；　超级微创手术

基金项目：西藏自治区自然科学基金组团式医学援藏项目［XZ2021ZR-ZY27（Z）］

Application of negative pressure suction to endoscopic transpapillary gallbladder-preserving cholecystolithotomy

Wang Wenhai, Li Peng, Wang Yongjun, Ji Ming
Department of Gastroenterology, Beijing Friendship Hospital, National Clinical Research Center for Digestive Diseases, Beijing Digestive Disease Center, Faculty of Gastroenterology of Capital Medical University, Beijing Key Laboratory for Precancerous Lesion of Digestive Diseases, Beijing 100050, China
Corresponding author: Ji Ming, Email: jiming61@VIP.163.com

【Summary】 To investigate the efficacy and safety of endoscopic retrograde cholangiopancreatography (ERCP) combined with single peroral choledochoscopy (SpyGlass) system for transpapillary gallbladder-preserving cholecystolithotomy, and to assess the feasibility of negative pressure suction for complete removal of gallbladder stones and prevention of recurrence, data of 4 patients with gallbladder stones, who received transpapillary gallbladder-preserving cholecystolithotomy through ERCP combined with SpyGlass with method of negative pressure suction at Endoscopy Center of Beijing Friendship Hospital from August 2022 to August 2023 were retrospectively reviewed. The procedure success rate, stone removal rate, the time of cystic duct cannulation, the time of stone removal and incidence of postoperative complication were recorded. The technique success rate of ERCP combined with SpyGlass was 100%, and the stone removal rate was also 100%. The time of cystic duct cannulation was 6-30 min, 2 patients were

DOI：10.3760/cma.j.cn321463-20231206-00364
收稿日期　2023-12-06　　**本文编辑**　钱程
引用本文：王文海，李鹏，王拥军，等. 负压吸引法在内镜下经十二指肠乳头保胆取石术中的应用研究[J]. 中华消化内镜杂志，2024，41(7)：566-569. DOI：10.3760/cma.j.cn321463-20231206-00364.

www.zhxhnjzz.com

cannulated via X ray, and the time of cystic duct cannulation was 20 min and 30 min respectively; the other 2 patients were cannulated via SpyGlass, and the time of cystic duct cannulation was 6 min and 8 min respectively. The time of stone removal was 8-20 min, stones of 1 patient were crashed by laser lithotrisy followed by extraction basket due to diameter larger than 1 cm. Stones of all patients were completely removed by using extraction basket and the method of negative pressure suction. No severe adverse event occurred. There was no recurrence of gallbladder stone during the follow-up of 8.5-24.0 months. It is preliminarily believed that endoscopic transpapillary gallbladder-preserving cholecystolithotomy is safe and effective due to its super minimally invasive advantages, which is worth of further clinical application.

【Key words】 Cholangiopancreatography, endoscopic retrograde; Negative pressure suction; Endoscopic transpapillary gallbladder-preserving cholecystolithotomy; Gallbladder stone; Super minimally invasive surgery

Fund program: Aid for Xizang Project of Natural Science Foundation of Xizang Autonomous Region [XZ2021ZR-ZY27(Z)]

内镜逆行胰胆管造影术（endoscopic retrograde cholangiopancreatography，ERCP）是处理肝外胆管结石及继发胆管炎和梗阻性黄疸的首选治疗方式[1]，但由于胆囊尤其是胆囊管的解剖结构，胆囊结石尚无法单纯通过ERCP清除。单人经口胆道镜系统（SpyGlass）的问世，不仅使ERCP操作中胆囊管的插管成功率极大地提高，同时能够通过胆囊管进入胆囊，直视下取出胆囊结石。我中心在行ERCP过程中，经过十二指肠乳头插管，并通过超选胆囊管后留置的导丝引导，放置定制的全覆膜金属支架扩张胆囊管，单人经口胆道镜通过金属支架而进入胆囊取石，我们称此术式为内镜下经十二指肠乳头保胆取石术。同时我们开创性地使用负压吸引的办法在十二指肠腔内形成负压，胆囊内长径<1 cm的结石可以通过金属支架排入肠腔，实现快速而完全地取净结石。本研究纳入我院内镜中心完成的内镜下经乳头保胆取石术患者共4例，旨在探讨该术式的安全性及有效性。

一、一般资料

回顾性分析2022年8月至2023年8月于北京友谊医院内镜中心采用内镜下经十二指肠乳头保胆取石术治疗的4例胆囊结石患者的临床资料。术前行胆囊功能测定，胆囊功能通过胆囊排泄率（gallbladder ejection fraction，GBEF）来反映[2]，GBEF>30%提示胆囊收缩功能良好。4例患者术前胆囊功能测定均提示功能良好。其中男1例，女3例，年龄53~84岁；术前胆囊结石长径7~9 mm；胆囊壁厚度3~5 mm；术者于手术前向患者及其家属交代手术益处以及风险，患者家属均签署知情同意书。纳入标准：（1）术前诊断明确的胆囊结石；（2）胆囊结石长径<1 cm；（3）患者明确拒绝行开腹或腹腔镜手术，且胆囊功能良好。排除标准：（1）合并胆囊癌、胆囊萎缩、胆囊坏疽、穿孔、扭转；（2）患者影像学检查提示存在肝内胆管结石；（3）合并胆道系统肿瘤。

二、方法

1.设备与附件：十二指肠镜（日本Olympus）；ERCP相关设备及附件如导丝（美国波科）、取石球囊（美国波科）、鼻胆管（中国南微医学）、胆道全覆膜金属支架（中国南微医学）、胆道塑料支架（美国COOK）等。SpyGlass直视系统以及相关附件如SpyScope子镜传送导管、光纤摄像头（美国波科）、U100激光碎石设备（德国Freedy）等。

2.手术方法

第1阶段：（1）完善ERCP相关术前准备（禁食禁水8 h，取俯卧位，全麻插管）；（2）透视下利用导丝超选胆囊管，如透视下胆囊管超选困难，在单人经口胆道镜直视下超选胆囊管，超选成功后，保留胆囊导丝；（3）超选胆总管，于胆总管内放置塑料支架，预防术后急性胆管炎；（4）在胆囊导丝引导下置入全覆膜金属支架，支架上缘位于胆囊颈，支架下缘位于十二指肠腔内；（5）胆囊金属支架置入术后予以常规的抗感染、补液、抑酸、抑酶、营养支持等对症治疗，保守治疗3~5 d，待金属支架完全扩张（图1）。

第2阶段：（1）再次行十二指肠镜检查，单人经口胆道镜通过扩张的金属支架腔进入胆囊内，对胆囊进行观察和取石，期间使用取石球囊配合胆囊冲洗和十二指肠镜吸引；（2）退出单人经口胆道镜，保留取石球囊在胆囊内，使用生理盐水进行冲洗，同时十二指肠镜在肠腔内吸引，造成十二指肠内负压状态，使胆囊内块状及泥沙样结石通过金属支架完全排出至肠腔内；（3）单人经口胆道镜再次进入胆囊内进行观察，确保结石全部取出；（4）使用圈套器拔除胆囊金属支架及胆总管塑料支架后退镜，结束操作（图2）。

3.结果指标：主要指标是手术成功率和结石清除率；次要指标包括胆囊管超选时间、胆囊管扩张情况、胆囊取石时间、术后并发症发生情况。

4.随访：采取定期门诊随访和电话随访的方式，所有患者术后3个月复查腹部彩超，了解结石复发情况。

三、结果

1.手术情况：4例患者均手术成功，结石完全清除率为100%。胆囊管超选时间为6~30 min，其中2例患者为X线引导下胆囊管超选，超选时间分别为20 min和30 min；另2例患者为单人经口胆道镜引导下胆囊管超选，超选时间为6 min和8 min。胆囊取石时间为8~20 min，其中1例患者胆囊结石最大径为1 cm，激光碎石后使用取石网篮将结石取出；4例患者术中均使用网篮取石及负压吸引法取净结石。3例患者胆囊金属支架放置顺利，位置良好，胆道镜均能经十二指肠乳头顺利进入胆囊；1例患者金属支架释放后，支架近端未能放置在胆囊颈开口处，胆道镜进入支架近端仅能进入部分胆囊管，无法顺利进入胆囊，再次超选胆囊管导

www.zhxhnjzz.com

丝进入胆囊腔，沿导丝置入另一枚金属支架，支架远端越过胆囊管至胆囊颈处，支架近端与另一支架重合放置于胆总管内，后胆道镜可顺利进入胆囊。4 例患者放置金属支架后胆囊管均扩张良好，胆道镜可顺利进入胆囊。第 1 阶段至第 2 阶段手术间隔时间为 3~9 d。4 例患者均于第 1 阶段放置胆总管支架，并均于手术完成后拔除。4 例患者均未放置胰管支架。患者基本资料及手术情况见表 1。

2. 术后情况：术后患者均未出现严重并发症，1 例患者术后发作右上腹痛，肌注山莨菪碱后缓解；未发生急性胆管炎、胰腺炎、出血、穿孔、胆囊管撕裂等并发症。

3. 随访：患者均于术后进入随访中，随访时间为 8.5~24.0 个月，无患者失访。术后 3 个月复查腹部超声，4 例患者胆囊及胆总管均无结石残存。

讨论　胆囊切除目前仍是胆囊结石的主要治疗方法。胆囊切除术虽然其相关并发症较轻，但仍可能存在长期并发症，如有少数患者会导致胆道损伤，出现腹胀、腹泻等症状以及术后胰腺癌、结直肠癌患病率升高[3-5]。因此，国内外学者一直没有停止对保胆取石的研究，从而推动了“保胆”概念及其相关的手术发展。保胆取石术是临床长期以来存在的争论话题和热点，相对于胆囊切除而言，保胆取石的优点是保持了整个胆道系统的器官完整性，保留胆囊的生理功能，更符合微创的理念，同时与胆囊切除相比风险更低，且不存在胆管损伤的风险，同时可以保留胆囊的生理功能，其理念是合理的、先进的[6]。腹腔镜保胆取石术后往往会引起一定程度的腹腔粘连或胆囊与周围组织粘连甚至感染的风险，从而影响胆囊的收缩功能，引起胆囊内胆汁淤积，甚至导致结石复发。

随着内镜技术的不断进展，部分胆囊功能良好且不愿行胆囊切除的患者能够实现内镜下保胆取石的治疗。目

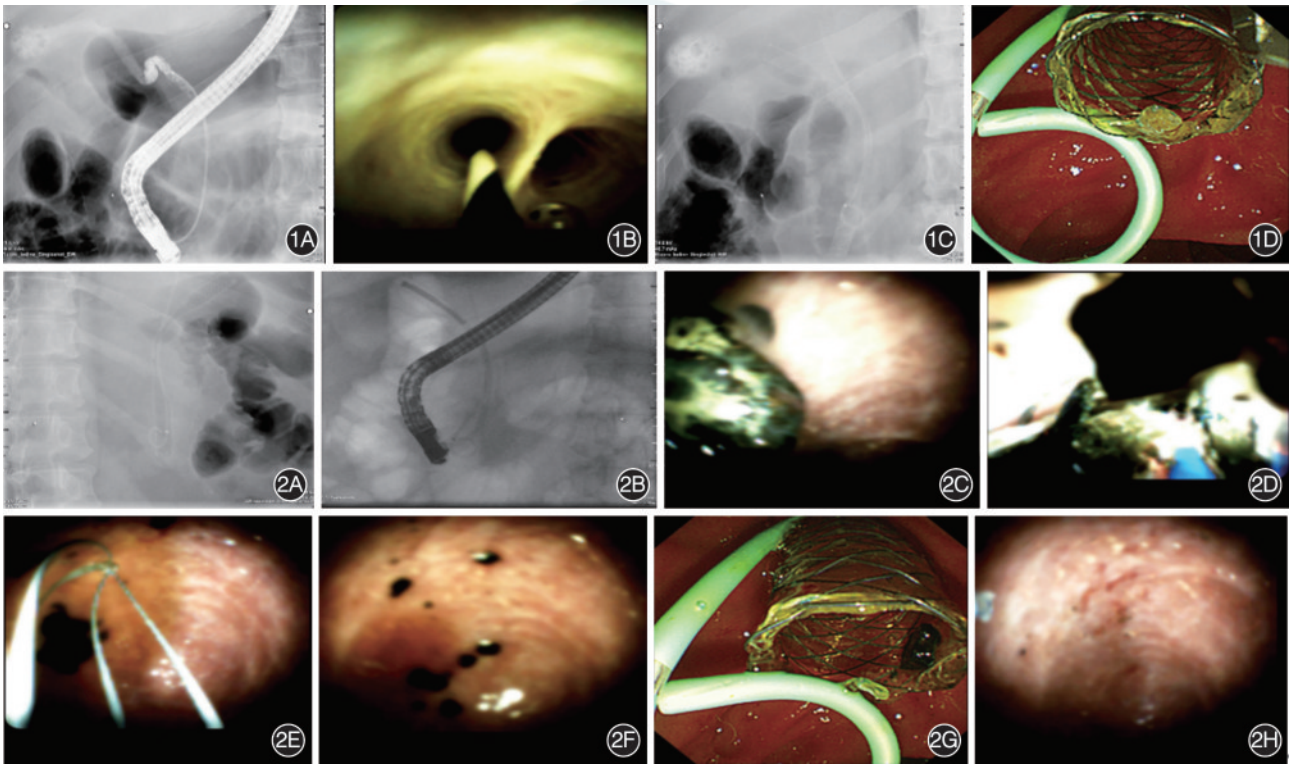

图 1　X 线透视或单人经口胆道镜引导下胆囊支架、胆总管支架置入　1A：X 线引导下导丝进入胆囊；1B：X 线导引下导丝进入胆囊困难时，使用单人经口胆道镜辅助胆囊管超选；1C：X 线导引下完成胆囊金属支架及胆总管塑料支架置入；1D：内镜下可见胆囊金属支架及胆总管塑料支架远端位于十二指肠腔内　**图 2**　单人经口胆道镜进入胆囊进行检查和取石，负压吸引法取净胆囊内结石　2A：第 1 阶段术后 3 d 透视可见胆囊金属支架位置佳，基本膨开；2B：透视下可见胆道镜沿金属支架进入胆囊；2C：胆道镜直视下可见胆囊内块状结石；2D：胆道镜直视下行激光碎石；2E：取石网篮经胆道镜工作钳道进入胆囊内取石；2F：网篮取石后，胆囊内仍可见较多小块状结石；2G：使用负压吸引法可见小块状结石经胆囊支架排入十二指肠；2H：胆道镜再次进入胆囊确认胆囊内无结石残留

表 1　行内镜下经十二指肠乳头保胆取石术的胆囊结石患者基本资料及手术情况

序号	年龄（岁）	性别	胆囊结石（单发或多发）	胆囊结石长径（mm）	胆囊管超选方式	胆囊管超选时间（min）	第 1、2 阶段间隔时间（d）	取石时间（min）	取石方式	并发症情况	随访时间（个月）
1	31	男	多发	5	X 线引导	20	3	15	网篮+负压吸引法取石	无	24.0
2	28	女	多发	9	X 线引导	30	5	18	网篮+负压吸引法取石	无	14.0
3	64	男	多发	6	单人经口胆道镜引导	6	9	22	网篮+负压吸引法取石	无	12.0
4	41	男	多发	10	单人经口胆道镜引导	8	3	8	激光碎石+网篮+负压吸引法取石	无	8.5

www.zhxhnjzz.com

前，ERCP在治疗肝外胆管结石及其继发的梗阻性黄疸、化脓性胆管炎等急症中已经技术成熟且效果确切[1]。但由于胆囊颈的结构特殊，胆囊疾病尤其是胆囊结石一直是ERCP治疗的禁区，尚不能治疗胆囊颈和胆囊内的相关疾病。单人经口胆道镜系统的问世，使得通过ERCP联合单人经口胆道镜系统清除胆囊内结石成为可能。胆总管结石可通过常规ERCP清除，因此只要单人经口胆道镜系统能够进入胆囊内，那么胆囊结石就可在单人经口胆道镜直视下清除[7]。我中心在日常的ERCP操作中发现，部分病例在进行胆总管深插管时，导丝可以经胆囊颈管进入胆囊，尤其是对于合并胆囊炎的患者，可经导丝放置鼻胆囊引流管或胆囊支架，实现对胆囊内的引流。部分病例在X线透视下超选胆囊管的过程会十分困难，此时在胆道镜直视引导下可顺利实现胆囊管的超选。我中心内镜医师在行常规ERCP时发现，部分患者可通过透视引导下导丝超选胆囊管，将导丝置入胆囊内，然后单人经口胆道镜系统在导丝引导下进入胆囊对结石进行处理，但大部分患者胆囊管不够扩张且走行迂曲，即使有导丝的引导，单人经口胆道镜系统进入胆囊仍较困难，此时可以预先经胆囊管置入全覆膜金属支架扩张胆囊管，支架远端开口于十二指肠乳头的肠腔侧，待支架完全扩张后，胆道镜可经全覆膜金属支架进入胆囊进行检查，并能完全清除胆囊结石。初步研究显示，此项技术对胆囊功能良好且不愿行胆囊手术的患者安全且有效[8]。

按照手术的计划，该项技术分两个阶段完成：第1阶段完成胆囊管的超选和胆囊管金属支架的置入；第2阶段，单人经口胆道镜系统通过金属支架腔完成对胆囊腔的检查和取石，并通过负压吸引的方法完成对所有胆囊结石的清除。该治疗方法的优势在于完全符合超级微创理念，仅通过十二指肠镜即可完成，完全通过自然腔道完成，不切开胆囊，真正意义上保留胆囊，体表无瘢痕，保留正常的生理解剖功能，提高生活质量。

胆囊呈一种囊袋状结构，因此保胆取石治疗的另一个较大的争议就是如何取净结石，避免结石残留。张宝善[9]认为保胆取石术必须在胆道镜直视下才可取净结石，取石内镜一定是软性胆道镜，而且要求一定要探查到胆囊管开口处，硬性胆道镜不能弯曲，不能保证取净结石。在本研究中，我们在放置胆囊支架时，要保证金属支架近端放置于胆囊颈即可，以避免过于靠近胆囊腔而遮挡胆囊腔，给胆道镜检查造成盲区。在胆道镜直视下将较大结石取出后，术者退出胆道镜，十二指肠镜在降段肠腔内吸引形成负压状态，同时使用ERCP取石球囊在胆囊内冲洗生理盐水进行水交换，使胆囊内残留的小结石和泥沙样结石全部经金属支架管腔排出至肠腔内。

有研究表明，胆囊结石患者行保胆取石术取出胆囊结石后，胆囊收缩功能仍然较正常胆囊低，同时，由于胆囊结石的长期机械刺激和反复发生的炎症反应导致了神经纤维的破坏和神经元细胞的死亡，胆囊的神经调节功能在保胆取石术后并不能完全恢复，可能诱发胆囊结石的形成和复发[10]。在本研究中，胆道镜下如发现胆囊黏膜表面粘有胆泥，可用生理盐水冲刷吸净，同时配合我们首创的十二指肠腔内负压吸引法，可以使胆囊内的微小结石及泥沙样结石全部排出，从而减少术后结石的复发。

但是本研究中所使用的治疗方法仍存在以下问题：目前所有的文献报道均为个案或小样本病例研究，因此还需要大样本临床研究及长期随访，进一步评估其安全性及有效性；由于胆囊颈解剖结构特殊，胆囊颈的形态、走行、长径与胆管的成角都决定胆囊管超选能否成功以及胆道镜能否进入胆囊，由于此种术式难度较大，对操作者的经验和技术要求较高；治疗中需使用单人经口胆道镜和胆道全覆膜金属支架，增加医疗成本；该项治疗方式仍存在结石复发或残留的风险，因此也需要大样本临床研究及长期随访明确结石复发率。

总体来说，内镜下经十二指肠乳头保胆取石术由于其超级微创的优势，技术上相对安全有效，且可行性较强，值得临床进一步开展应用。但由于其难度较大，对内镜医师的经验和技术要求较高，内镜中心的硬件设备同样需要很高的配置，因此本项技术目前还只能在大型内镜中心完成，且对病例的选择要严格遵循适应证。争取早日出现多中心、大样本的临床研究以进一步验证此项技术的有效性及安全性。

利益冲突　所有作者声明不存在利益冲突

作者贡献声明　王文海：论文撰写；李鹏、王拥军：研究指导、论文修改；冀明：手术操作、论文修改

参　考　文　献

[1] Hungness ES, Soper NJ. Management of common bile duct stones[J]. J Gastrointest Surg, 2006, 10(4): 612-619. DOI: 10.1016/j.gassur.2005.08.015.

[2] Wang T, Luo H, Yan HT, et al. Risk factors for gallbladder contractility after cholecystolithotomy in elderly high-risk surgical patients[J]. Clin Interv Aging, 2017,12:129-136. DOI: 10.2147/CIA.S125139.

[3] Stewart L. Iatrogenic biliary injuries: identification, classification, and management[J]. Surg Clin North Am, 2014, 94(2):297-310. DOI: 10.1016/j.suc.2014.01.008.

[4] Fan Y, Hu J, Feng B, et al. Increased risk of pancreatic cancer related to gallstones and cholecystectomy: a systematic review and meta-analysis[J]. Pancreas, 2016, 45(4): 503-509. DOI: 10.1097/MPA.0000000000000502.

[5] Lee J, Choe S, Park JW, et al. The risk of colorectal cancer after cholecystectomy or appendectomy: a population-based cohort study in Korea[J]. J Prev Med Public Health, 2018, 51(6):281-288. DOI: 10.3961/jpmph.18.105.

[6] 中国医师协会内镜医师分会内镜微创保胆专业委员会. 内镜微创保胆手术治疗胆囊良性疾病专家共识(2018版)[J]. 中国内镜杂志, 2018, 24(9): 106-112. DOI: 10.3969/j.issn.1007-1989.2018.09.022.

[7] Zhang L, Du H, Tian J, et al. Transpapillary endoscopic removal of gallbladder stones through a fully covered metallic stent[J]. Am J Gastroenterol, 2019, 114(10): 1571. DOI: 10.14309/ajg.0000000000000367.

[8] Zhang G, Li JL, Ji M, et al. Successful treatment of cholecystolithiasis by ERCP: a case report and literature review (with video)[J]. J Dig Dis, 2022,23(5-6):341-344. DOI: 10.1111/1751-2980.13105.

[9] 张宝善. 内镜微创保胆取石术治疗胆囊结石[J]. 中国内镜杂志, 2002, 8(7): 1-4. DOI: 10.3969/j. issn. 1007-1989. 2002.07.001.

[10] 魏健. 胆囊结构与功能及胆汁成分对胆囊结石形成及复发的作用研究[D]. 衡阳: 南华大学, 2020.

www.zhxhnjzz.com

广告

冀药广审（文）第250420-00441号

立美舒®

硫酸镁 散剂

MAGNESIUM SULFATE

国药准字H13022977



【适应症】

1.用于急性便秘，食物中毒或药物中毒时清洗肠道。

2.肠内异常发酵引起的下腹膨胀，还可与驱虫药合用。

【药理毒理】本品为缓泻类药品

本品给药途径不同呈现不同药理作用。

1、本品为溶积性泻药。口服不易被肠道吸收，停留在肠腔内，使肠内容积的渗透压升高，阻止肠内水份的吸收，同时将组织中的水份吸收到肠腔中来，使肠内容积增大，对肠壁产生刺激，放射性的增加肠蠕动而导泄。

2、利胆作用，口服高浓度（33%）硫酸镁溶液，或用导管直接灌入十二指肠，可刺激十二指肠粘膜，反射性的引起总胆管括约肌松弛，胆囊收缩，促进胆囊排空，产生利胆作用。

3、消炎去肿，本品50%溶液外用热敷患处，有消炎去肿的功效

【不良反应】导泄时如服用浓度过大的溶液，可自组织中吸取大量水份而导致脱水，因此宜清晨空腹服用，并大量饮水，以加速导泄作用并缓解脱水。

【禁忌】尚不明确。

立美无限 舒通未来

武罗药业
WOOLOVE PHARMACEUTICAL
河北武罗药业有限公司

请仔细阅读说明书并在医师指导下使用

本广告仅供医学药学专业人士阅读

- 广告 -

erbe

爱尔博新一代电外科旗舰产品

高频手术系统

水刀



优势

※ 超大10.4寸彩色触摸屏
※ stepGUIDE引导设置，操作简便
※ 19种电切/凝模式
※ 支持无线通信，WLAN功能
※ 通用插座接口，支持更广泛的器械连接
※ 多处理器技术，支持2500万次/秒数据处理

黏膜隆起ESD剥离

一次性使用高频及水刀用手柄 Hybridknife（海博刀）



黏膜病变隆起APC消融

水隔离氩气消融导管 HybridAPC（海博APC）

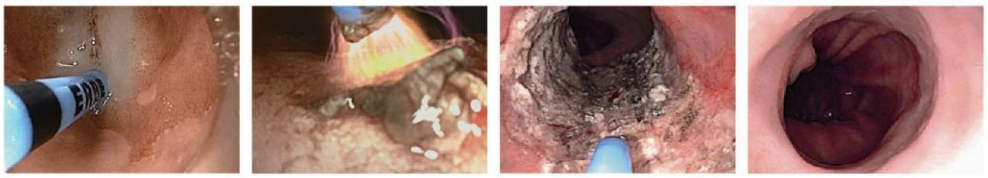



模块化设计理念：
高频手术设备 VIO 3
氩气控制器 APC 3
水刀 ERBEJET 2

禁忌症或注意事项详见说明书

生产企业：Erbe Elektromedizin GmbH 德国爱尔博电子医疗仪器公司
产品注册证号及名称：
[1] 国械注进 20193010023（高频手术系统）
[2] 国械注进 20173016803（水刀）
[3] 国械注进 20173012475（水隔离氩气消融导管）
[4] 国械注进 20173016650（一次性使用高频及水刀用手柄）
沪械广审（文）第 270911-67627 号

爱尔博（上海）医疗器械有限公司
地址：上海市延安西路2201号上海国际贸易中心3002室 邮编：200336
电话：021-62758440　　邮箱：info@erbechina.com
传真：021-62758874　　技术服务热线：400-108-1851