中华医学会系列杂志

ISSN 1007-5232
CN 32-1463/R

中华消化内镜杂志®

ZHONGHUA XIAOHUA NEIJING ZAZHI

2023年11月 第40卷 第11期

CHINESE JOURNAL OF DIGESTIVE ENDOSCOPY

Volume 40 Number 11
November 2023

中华医学会
CHINESE MEDICAL ASSOCIATION

ISSN 1007-5232
11>

·短篇论著·

经口胰管镜在胰管内疾病诊疗中的应用分析(含视频)

扫码查看操作视频

陈国胜　袁昊　赵丽　范韶卿　朱毅　高文涛　吴峻立　蒋奎荣　苗毅　肖斌
南京医科大学第一附属医院胰腺中心，南京 210029
通信作者：肖斌，Email：xiaobin@jsph.org.cn

【提要】 回顾性分析南京医科大学第一附属医院胰腺中心2020年8月—2022年10月收治的23例因考虑胰管内疾病行经口胰管镜检查的患者资料，分析术中所见、术后并发症情况及胰管镜对胰管疾病的诊疗价值。所有患者接受胰管镜检查，并达到技术成功。其中7例患者确诊为胰腺导管内乳头状黏液性肿瘤，3例确诊为胰腺恶性肿瘤，8例胰管结石患者在胰管镜下行激光或液电碎石术，2例慢性胰腺炎患者经治疗后腹痛好转，2例胰管内出血和胰肠吻合口炎症患者经保守治疗后黑便消失，1例胰肠吻合口狭窄患者经球囊扩张后症状改善。23例患者均未出现手术并发症，手术操作时间为35~90 min。经口胰管镜在胰管内疾病的诊疗中安全有效，且有独特的优势。

【关键词】 胰腺导管内肿瘤；　经口胰管镜；　胰管内疾病；　胰管结石

基金项目：南京医科大学第一附属医院临床能力提升工程项目（JSPH-MB-2021-17）；南京医科大学第一附属医院国家自然科学基金青年基金培育计划（PY2022045）

Application of peroral pancreatoscope in the diagnosis and treatment of pancreatic duct diseases (with video)

Chen Guosheng, Yuan Hao, Zhao Li, Fan Shaoqing, Zhu Yi, Gao Wentao, Wu Junli, Jiang Kuirong, Miao Yi, Xiao Bin

Pancreatic Center, The First Affiliated Hospital of Nanjing Medical University, Nanjing 210029, China

Corresponding author: Xiao Bin, Email: xiaobin@jsph.org.cn

【Summary】 A retrospective study was conducted on data of 23 patients with pancreatic duct diseases who were underwent peroral pancreatoscopy (POPS) at the Pancreatic Center of the First Affiliated Hospital of Nanjing Medical University from August 2020 to October 2022. The intraoperative observation, postoperative complications, and the diagnosis and treatment of POPS for pancreatic duct diseases were analyzed. All patients underwent POPS and achieved technical success. Among them, 7 patients were diagnosed as having intraductal papillary mucinous neoplasm of pancreas and 3 pancreatic malignant tumor. Eight patients with pancreatolithiasis accepted laser or eletrohydraulic lithotripsy under POPS. Abdominal pain improved in 2 patients with chronic pancreatitis after treatment. Melena disappeared in 2 patients with pancreatic duct hemorrhage or pancreatic enterostomy inflammation after conservative treatment. The symptom of 1 patient with pancreatic enterostomy stenosis improved after balloon dilation. There was no complication in the 23 patients, and the operation time was 35-90 min. The results indicate POPS is safe, effective with distinctive advantages in the diagnosis and treatment for pancreatic duct diseases.

【Key words】 Pancreatic intraductal neoplasms;　Peroral pancreatoscope;　Pancreatic duct diseases;　Pancreatolithiasis

Fund program: Clinical Capacity Enhancement Project of the First Affiliated Hospital of Nanjing Medical University (JSPH-MB-2021-17); National Natural Science Foundation Young Foundation Cultivation Program of the First Affiliated Hospital of Nanjing Medical University (PY2022045)

DOI：10.3760/cma.j.cn321463-20230711-00272
收稿日期　2023-07-11　　**本文编辑**　朱悦
引用本文：陈国胜, 袁昊, 赵丽, 等. 经口胰管镜在胰管内疾病诊疗中的应用分析(含视频)[J]. 中华消化内镜杂志, 2023, 40(11): 925-929. DOI: 10.3760/cma.j.cn321463-20230711-00272.

www.zhxhnjzz.com

胰管曾被认为是“消化道的盲区”，解决胰管内疾病往往依赖外科手术和内镜逆行胰胆管造影术（endoscopic retrograde cholangiopancreatography，ERCP）[1-2]。然而常规ERCP受制于X线的间接影像，无法实现对胰管内疾病的直接观察，且对胰管疾病大多局限于诊断，缺乏直接治疗手段[3]。随着内镜技术的不断成熟和发展，经口胆管镜技术已应用于大量胆道疾病的诊疗，在安全性、有效性方面表现良好，然而该系统在胰管疾病诊疗中的应用目前仍只有个案或极小队列报道[4]。本研究总结并分析了本中心系统使用胰管镜的诊疗经验，探索经口胰管镜在胰管内疾病的应用价值，评估安全性和有效性，为后续临床工作提供借鉴。

一、资料与方法

1. 研究对象：收集2020年8月—2022年10月在南京医科大学第一附属医院胰腺中心内镜单元就诊并因考虑胰管内疾病接受胰管镜检查的23例患者资料，包括患者一般信息、术前影像学、胰管镜操作记录及术后并发症资料。本研究所纳入患者均签署术前知情同意书。本研究经南京医科大学第一附属医院伦理委员会批准（伦理号：2020-SRFA-364）。

2. 操作方法：由两名主任内镜医师分别操作十二指肠镜和胰管镜（SpyGlass DS，美国Boston Scientific，或eyeMax洞察系统，中国南微医学）。（1）患者取俯卧位或侧卧位，静脉麻醉后经口插入十二指肠镜（TJF-260V，日本Olympus）至十二指肠主乳头处，常规胰管插管后造影，观察胰管内有无狭窄、扩张及结石。（2）将导丝送入胰管远端至胰尾部，沿胰管导丝行乳头括约肌切开约0.2~0.3 cm，如胰管有狭窄则沿导丝送入直径4~6 mm扩张球囊行狭窄段扩张；导丝引导下推进胰管镜至十二指肠镜的抬钳器处，穿过抬钳器时确保抬钳器处于释放状态。推送胰管镜时采用短镜身推进以防止胰管镜扭折。（3）胰管镜经十二指肠乳头到达胰管后，通过胰管镜转向旋钮调整镜下视野，并根据需要进行冲洗及抽吸操作以保持视野清晰。沿导丝将胰管镜推进至胰尾部胰管，观察远端胰管状态后，退镜观察病变。如遇增生性病变，则予配套超细活检钳进行活检；如术中见较大结石，经判断无法循常规ERCP取石方法取出胰管，则沿胰管镜腔道插入激光光纤或液电碎石电极，分别以双频共振激光器（U100plus，德国W.O.M）或液电碎石器（TCS-B-Ⅱ，中国普东医疗）行激光或液电碎石。

患者术后予以禁食、卧床休息24 h，予抑酸、抑酶、止血、抗感染等对症支持治疗，术后6 h及24 h复查血淀粉酶和血常规。予以心电监护，关注患者是否有新出现的腹痛、腹痛加剧、呕血、黑便及发热等症状，病情稳定后出院并随访。

3. 术后并发症情况：（1）胰腺炎：腹部CT见胰腺周围有渗出性液体，血清淀粉酶超过正常值上限3倍，伴或不伴腹痛；（2）消化道出血：术后出现呕血及黑便等症状，伴血红蛋白进行性下降，并排除其他原因引起的消化道出血；（3）感染：体温升高38.5 ℃以上，血常规示白细胞总数及中性粒细胞比例升高；（4）消化道穿孔：术中X线显示明显肾影及膈下积气征象或术后出现腹痛或腹膜炎体征，影像见腹腔游离气体。

二、结果

1. 临床资料：共纳入23例患者，年龄13~91岁，症状以腹痛为主（16/23），2例因黑便行胰管镜检查，7例既往有胰腺手术史，22例影像学检查见胰管扩张。依据影像学手段，初诊时考虑胰腺导管内乳头状黏液性肿瘤（intraductal papillary mucinous neoplasm of pancreas，IPMN）的患者8例，仅见胰腺占位性病变无法进一步诊断者4例，考虑为慢性胰腺炎者6例，慢性胰腺炎伴胰管结石3例。患者均因考虑胰管内疾病行胰管镜检查。临床资料见表1。

2. 术中观察：纳入研究的23例患者胰管镜均顺利插入胰管，技术成功率100%。8例术前考虑IPMN的患者中，有5例胰管镜见扩张的胰管壁出现鱼卵状半透明结节，胰管内含大量胶冻状物质，术中诊断为IPMN（图1，视频1）；另有2例患者胰管内见白色鹅卵样结石，行激光碎石或液电碎石后以取石球囊将结石完整取出，术中诊断修正为胰管结石（图2）；1例患者胰管镜见胰管黏膜粗糙，胰颈部至尾部主胰管全程扩张，壶腹部胰管狭窄，内壁粗糙充血，见不规则新生物，术中修正诊断为胰腺恶性肿瘤（图3）。

6例术前诊断慢性胰腺炎的患者中，3例既往因胰管结石行胰管空肠吻合术，本次因腹痛再次入院，术中见残余胰管扭曲（图4A），胰肠吻合口狭窄（图4B），术中诊断为胰管空肠吻合术后伴胰肠吻合口狭窄，狭窄处予4~6 mm柱状球囊扩张，患者术后腹痛症状较前好转；1例患者既往因胰腺炎伴胰腺假性囊肿行胰腺假性囊肿内引流术，本次因胰腺炎再次发作入院，术中胰管造影见胰头部胰管明显扩张，内部多发充盈缺损，管壁不光滑，插入胰管镜见胰管内多发乳头状结节及黏液，术中诊断为主胰管型IPMN；另外2例患者均因慢性胰腺炎反复发作入院，1例患者造影见胰头部胰管狭窄，胰颈部及远端胰管扩张，胰管镜见胰管内多发蛋白栓子及絮状蛋白样物质形成，术中诊断为慢性胰腺炎伴胰管结石（图5），予以植入5 Fr胰管支架，另1例患者见胰管内多发白色结石，予以激光碎石（图6，视频2）。

4例术前影像学见胰腺占位性病变的患者中，1例胰管内见绒毛状结构，表面可见血管，病理为绒毛管状腺瘤伴重度异型增生（图7）；1例患者胰管近乳头处黏膜不规则，局部增生样改变，病理证实为胰腺恶性肿瘤（图8）；另外2例患者均为良性病变，1例见体尾部胰管多发卵泡样，绒毛样结构，分支胰管扩张，诊断为混合型IPMN，1例见胰管内多发白色结石，修正诊断为胰管结石。

术前诊断胰管结石的3例患者，术中见胰管扩张，内见白色结石（图9），予以激光碎石，术前术后诊断一致。2例因黑便入院的患者，均有胰肠吻合手术史，其中1例患者既往因胰管结石行胰管切开取石和胰管空肠吻合术，术中胰管镜见胰管空肠吻合口片状糜烂，伴充血，予以活检，术后病理为炎症（图10）；另1例患者为胰十二指肠切除术后5个

www.zhxhnjzz.com

表 1　23 例行胰管镜检查患者的临床资料

病例	性别	年龄(岁)	症状	胰腺手术史	术前检查	胰管扩张部位	既往 ERCP(次)	术前诊断	术后诊断
1	男	70	腹痛	无	MRI	胰头部	0	IPMN	IPMN
2	男	42	腹痛	无	CT	胰尾部	0	胰管结石	胰管结石
3	女	13	腹痛	胰管空肠吻合术	MRI	残胰	5	慢性胰腺炎	慢性胰腺炎
4	男	62	黑便	胰十二指肠切除术后	胃肠镜	无	0	消化道出血	胰管内出血
5	女	66	无	无	CT	胰头部	0	IPMN	IPMN
6	女	13	腹痛	无	MRI	胰头部	0	IPMN	胰管结石
7	男	60	腹痛	无	MRI	胰头部	1	胰管结石	胰管结石
8	男	73	无	无	CT	全胰	0	IPMN	IPMN
9	男	78	无	胰体尾切除术	CT	胰头	0	IPMN	残胰 IPMN
10	男	25	黑便	胰管空肠吻合术	MRI	胰头	1	胰肠吻合口溃疡	胰肠吻合口炎症
11	男	53	腹痛	无	CT	胰体	0	慢性胰腺炎	慢性胰腺炎
12	男	61	腹痛	胰腺假性囊肿内引流术	CT	胰头	0	慢性胰腺炎	IPMN
13	女	68	腹痛	无	EUS	胰头	0	胰腺占位	十二指肠乳头癌
14	男	45	腹痛	无	CT	胰头	0	胰腺占位	胰腺癌
15	男	83	腹痛	无	CT	胰头	0	IPMN	IPMN
16	女	84	腹痛	无	CT	胰体尾	0	胰腺占位	混合型 IPMN
17	女	46	腹痛	无	MRCP	胰头	0	胰腺占位	胰管结石
18	男	56	无	无	CT	全胰	0	IPMN	胰管结石
19	男	17	腹痛	胰管空肠吻合术	MRI	胰头	5	慢性胰腺炎	胰管结石
20	男	15	腹痛	胰管空肠吻合术	MRI	胰头	4	慢性胰腺炎	胰肠吻合口狭窄
21	男	55	呕吐	无	MRCP	胰头	1	胰管结石	胰管结石
22	男	34	腹痛	无	MRCP	胰体尾	0	慢性胰腺炎	胰管结石
23	男	91	腹痛	无	MRCP	胰体尾	0	IPMN	壶腹部癌

注：EUS 指超声内镜检查；MRCP 指磁共振胰胆管成像；ERCP 指内镜逆行胰胆管造影术；IPMN 指胰腺导管内乳头状黏液性肿瘤

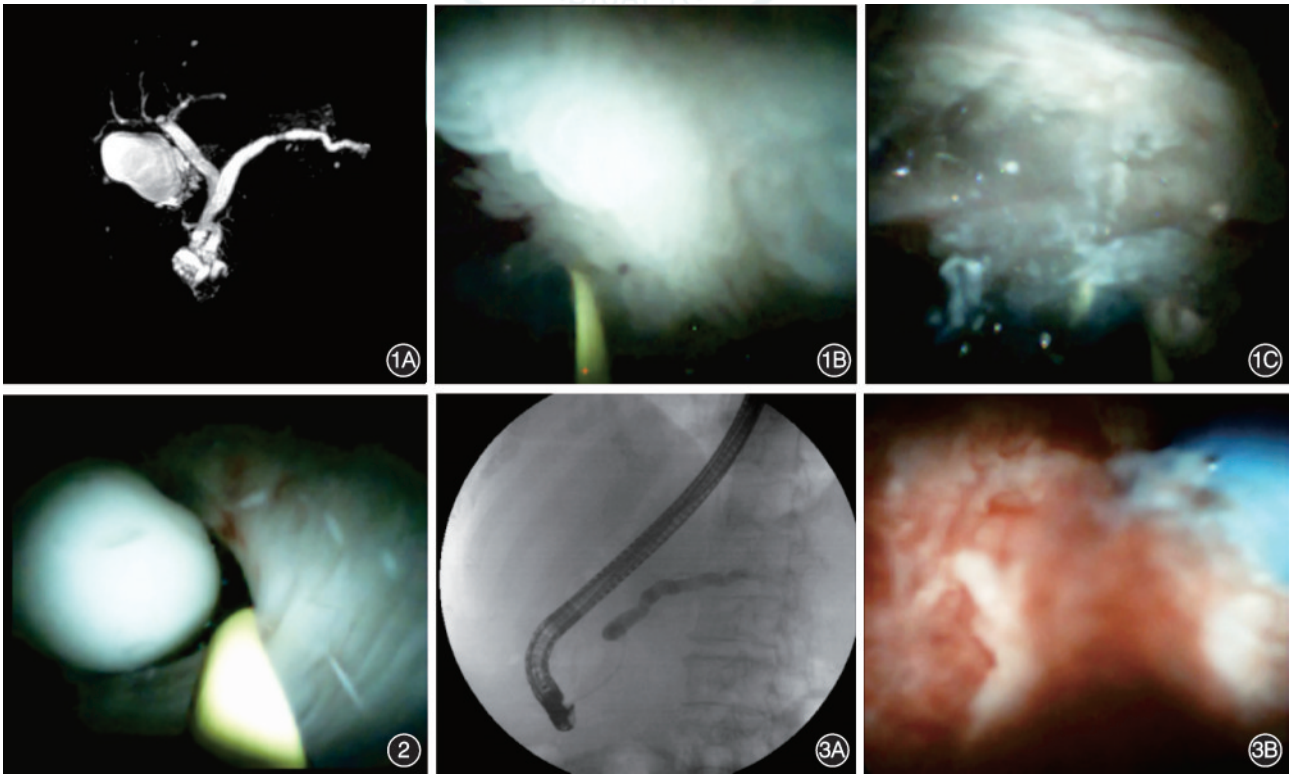

图 1　胰腺导管内乳头状黏液性肿瘤患者内镜表现　1A：术前磁共振胰胆管成像见胰管扩张、走行稍扭曲；1B：胰管镜下见鱼卵状壁结节；1C：胰管内胰液呈胶冻状　**图 2**　胰管镜见胰管内白色结石　**图 3**　胰腺恶性肿瘤内镜表现　3A：术中造影见胰管扩张；3B：胰管镜下见新生物

www.zhxhnjzz.com

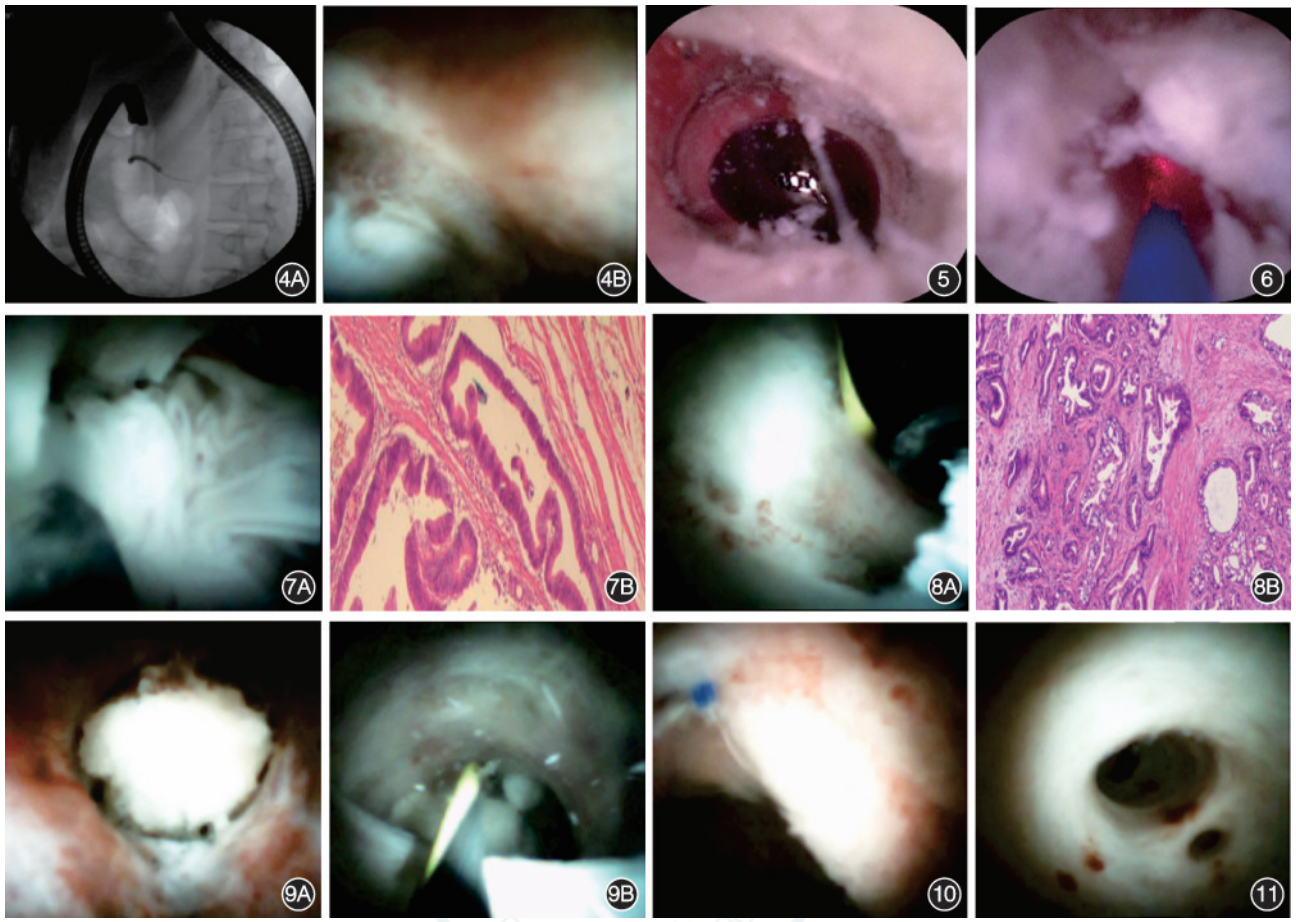

图4　胰肠吻合口狭窄患者胰管镜影像　4A：术中造影见胰肠吻合术后胰管扭曲；4B：胰肠吻合口明显狭窄，仅导丝可通过　**图5**　胰管镜见胰管内见絮状蛋白样物质　**图6**　胰管镜见胰管内白色结石，予以碎石　**图7**　十二指肠乳头癌患者胰管镜影像　7A：胰管镜下胰管内见绒毛状新生物；7B：术后病理为管状腺瘤　HE　×400　**图8**　胰腺恶性肿瘤患者胰管镜影像　8A：胰管镜见乳头处胰管黏膜增生；8B：术后病理为低分化腺癌　HE　×200　**图9**　胰管内结石胰管镜影像　9A：胰管内可见白色结石；9B：予激光碎石　**图10**　胰管镜下胰肠吻合口可见缝线，周围黏膜增生伴糜烂充血　**图11**　胰管镜下可见胰管内点状渗血

月，胰管镜自胰肠吻合口进入残余胰管，见胰管多发点状渗血，反复冲洗后渗血稍好转（图11），术后予以应用止血药。

3. 诊疗效果及术后并发症：术后7例诊断为IPMN和3例诊断为恶性肿瘤的患者，均转至本胰腺中心外科单元进行手术治疗。8例胰管结石患者在胰管镜下行激光或液电碎石术，造影后显示结石完全取出。2例慢性胰腺炎患者经治疗后腹痛好转，目前正在随访观察。1例胰管内出血和1例胰肠吻合口炎症患者经保守治疗，黑便消失症状好转后出院。1例胰肠吻合口狭窄患者经球囊扩张后腹痛症状较前改善，目前继续随访观察。23例患者均未出现手术并发症，手术操作时间为35~90 min。

讨论　内镜下胆胰管镜技术发展至今已有50年历史，既往的子母镜、直视超细内镜因为成像不清晰，操作难度高等因素在临床应用较为困难，尤其是在胰管应用极少。2007年推出的SpyGlass胰胆管镜系统拥有可调控旋钮，操作灵活，可实现单人操作，极大降低了胰管镜的操作难度，并且在成像效果上有较大的改善，至此胰胆管镜开始真正应用于临床[5]。传统影像学包括超声、腹部CT、MRI、MRCP、超声内镜等检查，能诊断大多数胰腺疾病，然而对于胰管内疾病的诊断与治疗仍然有一定困难。胰管镜系统突破了传统内镜在胰管内疾病观察和治疗上的限制，实现胰管内的直接可视化，为胰管疾病的诊疗提供新的途径[6-7]。随着设备分辨率进一步提高，单人经口胰管镜有望成为胰腺疾病尤其是胰管内疾病的重要诊疗手段。胰管镜的优势在于可以在直视下观察胰管内病变情况，对于胰管内结石、IPMN、胰腺术后复查随访等临床问题，可获得直观图像并进行必要的诊疗[8-9]。目前胰管镜应用于胰腺疾病的研究报道较少，我国仅有少数大型医院投入临床使用。

对于传统影像学无法判断或诊断存疑的一部分胰腺肿瘤，例如IPMN，胰管镜可直接观察到胰管内的乳头状结构，通过胰管镜下活检可实现准确诊断[10]。直视胰管镜下也可根据乳头结构的形态特征对IPMN的良恶性做出初步判断，目前IPMN直视下的分型只有Hara等[11]提出的日本标准，其中3、4、5型均与恶性相关，该分型对手术决策提供了一定帮助，但仍需要更多数据的整合，以完善预后相关的直视胰管镜下的分型标准。同时，胰管镜直视下对IPMN侵袭范围的观察，对于确定外科手术切除边界有一定的临床价值。此外，胰管镜可辅助鉴别良恶性疾病，避免患者施行不必要

www.zhxhnjzz.com

的手术，尤其是胰腺手术。本研究中有2例患者术前影像学高度怀疑为IPMN，经胰管镜检查后明确为胰管内结石，均予以行胰管镜下碎石术，改变了患者的治疗策略，从而避免了不必要的外科手术。

对于胰管内结石，外科手术和内镜治疗是目前的主要治疗方式。体外冲击波碎石术（extracorporeal shock wave lithotripsy，ESWL）是5 mm以上胰管结石的一线治疗方案，是难治性胰管结石的可靠治疗方法，已有研究表明内镜联合ESWL的疗效优于外科手术[12]。然而，ESWL无法清除的胰管结石，胰管镜直视下碎石术可成为ESWL的替代治疗方法，可实现在内镜直视下激光或液电碎石。一项前瞻性多中心的研究共纳入40例胰管扩张和主胰管结石的患者，结果显示在胰管镜引导下碎石术后92.1%的患者可达到结石完全清除，高于ESWL术后74%的结石清除率[13]。

对于慢性胰腺炎患者，当发生胰管结石或胰管狭窄时，常常伴有腹痛等临床症状，因此对于慢性胰腺炎伴腹痛的患者进行胰管镜检查有一定的诊断和治疗意义，清除结石或进行狭窄处扩张可有效改善临床症状[14]。

本研究共纳入23例胰腺疾病患者，均在胰管镜直视下达到诊疗目的，同时未出现严重术后并发症，因此，胰管镜在胰管内疾病的诊疗方面具有很好的安全性和可靠性。然而本研究仍存在不足，比如单一病种病例数较少，整体病例随访时间较短，后期我们将招募更多的患者，设计良好的前瞻性研究进一步论证胰管镜在胰管内疾病中的诊疗意义。

利益冲突　所有作者声明不存在利益冲突

作者贡献声明　陈国胜、袁昊：数据整理、统计学分析、论文撰写；赵丽、范韶卿、朱毅：数据收集与整理；高文涛、吴峻立：研究指导；蒋奎荣、苗毅、肖斌：研究指导、论文修改、经费支持

参 考 文 献

[1] Azab M, Bharadwaj S, Jayaraj M, et al. Safety of endoscopic retrograde cholangiopancreatography (ERCP) in pregnancy: a systematic review and meta-analysis[J]. Saudi J Gastroenterol, 2019, 25(6):341-354. DOI: 10.4103/sjg.SJG_92_19.

[2] Nalankilli K, Kannuthurai S, Moss A. A modern approach to ERCP: maintaining efficacy while optimising safety[J]. Dig Endosc, 2016, 28(Suppl 1):70-76. DOI: 10.1111/den.12592.

[3] Chen YK, Pleskow DK. SpyGlass single-operator peroral cholangiopancreatoscopy system for the diagnosis and therapy of bile-duct disorders: a clinical feasibility study (with video)[J]. Gastrointest Endosc, 2007, 65(6):832-841. DOI: 10.1016/j.gie.2007.01.025.

[4] Chen YK, Parsi MA, Binmoeller KF. Peroral cholangioscopy (po) using a disposable steerable single operator catheter for biliary stone therapy and assessment of indeterminate strictures-a multi-center experience using Spyglass[J]. Gastroint Endosy, 2008, 69(5):AB264-AB265. DOI: 10.1016/j.gie.2009.03.695.

[5] Antillon MR, Tiwari P, Bartalos CR, et al. Taking SpyGlass outside the GI tract lumen in conjunction with EUS to assist in the diagnosis of a pancreatic cystic lesion (with video)[J]. Gastrointest Endosc, 2009, 69(3 Pt 1):591-593. DOI: 10.1016/j.gie.2008.05.003.

[6] Draganov P. The SpyGlass® direct visualization system for cholangioscopy[J]. Gastroenterol Hepatol (N Y), 2008, 4(7):469-470.

[7] Akita M, Yanagimoto H, Tsugawa D, et al. Diagnostic usefulness of SpyGlass in intracholecystic papillary neoplasm with pancreaticobiliary maljunction: a case report and comparison with conventional gallbladder cancer with pancreaticobiliary maljunction[J]. Clin J Gastroenterol, 2023, 16(3):476-481. DOI: 10.1007/s12328-023-01778-x.

[8] Ohtsuka T, Gotoh Y, Nakashima Y, et al. Role of SpyGlass-DS^{tm} in the preoperative assessment of pancreatic intraductal papillary mucinous neoplasm involving the main pancreatic duct[J]. Pancreatology, 2018, 18(5):566-571. DOI: 10.1016/j.pan.2018.04.012.

[9] Pu W, Ma C, Wang B, et al. Electrohydraulic lithotripsy through endoscopic retrograde cholangiopancreatography combined with SpyGlass in the treatment of complex pancreatic duct stones: a case report and literature review[J]. Front Surg, 2023, 10: 1059595. DOI: 10.3389/fsurg.2023.1059595.

[10] El Hajj Ⅱ, Brauer BC, Wani S, et al. Role of per-oral pancreatoscopy in the evaluation of suspected pancreatic duct neoplasia: a 13-year U. S. single-center experience[J]. Gastrointest Endosc, 2017, 85(4): 737-745. DOI: 10.1016/j.gie.2016.07.040.

[11] Hara T, Yamaguchi T, Ishihara T, et al. Diagnosis and patient management of intraductal papillary-mucinous tumor of the pancreas by using peroral pancreatoscopy and intraductal ultrasonography[J]. Gastroenterology, 2002, 122(1): 34-43. DOI: 10.1053/gast.2002.30337.

[12] 谷丰，程芮，张澍田. ERCP联合ESWL在胰管结石治疗中的应用[J]. 中国普外基础与临床杂志, 2022, 29(2): 141-145. DOI: 10.7507/1007-9424.202201009.

[13] Gerges C, Albers D, Schmitz L, et al. Digital single-operator pancreatoscopy for the treatment of symptomatic pancreatic duct stones: a prospective multicenter cohort trial[J]. Endoscopy, 2023, 55(2):150-157. DOI: 10.1055/a-1870-3403.

[14] Yodice M, Choma J, Tadros M. The expansion of cholangioscopy: established and investigational uses of spyglass in biliary and pancreatic disorders[J]. Diagnostics (Basel), 2020, 10(3): 132. DOI: 10.3390/diagnostics10030132.

www.zhxhnjzz.com

SonoScape 开立

广告



多光谱技术 聚谱成像

VLS-55系列四波长LED光源，助力消化道早期疾病诊断

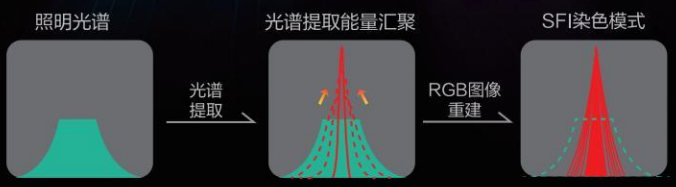


白光图像

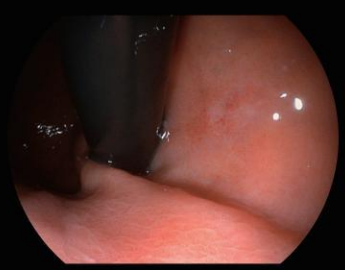
白光图像

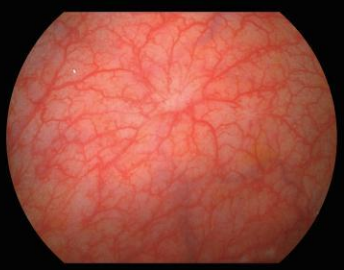
白光图像


SFI图像


SFI图像

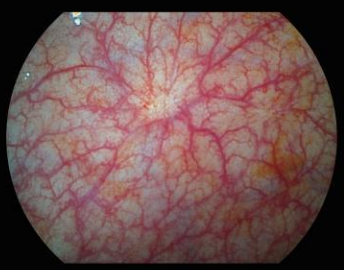
SFI图像

深圳开立生物医疗科技股份有限公司
SONOSCAPE MEDICAL CORP.
地址：深圳市南山区科技中二路深圳软件园二期12栋2楼
电话：86-755-26722890

网站：www.sonoscape.com
邮箱：sonoscape@sonoscape.net
禁忌内容或者注意事项详见说明书
粤械广审（文）第231218-06842号

注册证编号
医用内窥镜图像处理器 粤械注准20182061081
医用内窥镜冷光源 粤械注准20192061100
电子上消化道内窥镜 国械注准20193060037
电子下消化道内窥镜 国械注准20193060046

VedVision唯视
胆道子镜直视系统

Vedkang唯德康

一次性使用胆胰管成像导管



电子内窥镜图像处理器

观入微，术无限，应于手

开启胆胰疾病诊治的直视操作时代

江苏唯德康医疗科技有限公司
Jiangsu Vedkang Medical Science and Technology Co., Ltd.

Ⓐ地址：江苏省武进经济开发区果香路52号
Ⓣ电话：0519-69877755, 69877756
Ⓕ传真：0519-69877753
Ⓔ邮箱：sales@vedkang.com

生产企业：江苏图云医疗科技有限公司
产品注册证及名称：
苏械注准 20222061594（电子内窥镜图像处理器）
苏械注准 20222061739（一次性使用胆胰管成像导管）
苏械广审（文）第 270803-07238 号

⚠禁忌内容或注意事项详见说明书
以上仅指本公司产品

广告