中华医学会系列杂志

ISSN 1007-5232
CN 32-1463/R

中华消化内镜杂志®

ZHONGHUA XIAOHUA NEIJING ZAZHI

2024年7月 第41卷 第7期

CHINESE JOURNAL OF DIGESTIVE ENDOSCOPY

Volume 41 Number 7
July 2024

CHINESE MEDICAL ASSOCIATION

ISSN 1007-5232

中华消化内镜杂志®

CHINESE JOURNAL OF DIGESTIVE ENDOSCOPY

月刊　1996年8月改刊　第41卷　第7期　2024年7月20日出版

微信：xhnjxw　新浪微博

主　管
中国科学技术协会

主　办
中华医学会
100710，北京市东四西大街42号

编　辑
中华消化内镜杂志编辑委员会
210003，南京市紫竹林3号
电话：(025)83472831，83478997
传真：(025)83472821
Email：xhnj@xhnj.com
http://www.zhxhnjzz.com
http://www.medjournals.cn

总编辑
张澍田

编辑部主任
唐涌进

出　版
《中华医学杂志》社有限责任公司
100710，北京市东四西大街42号
电话(传真)：(010)51322059
Email：office@cmaph.org

广告发布登记号
广登32010000093号

印　刷
江苏省地质测绘院

发　行
范围：公开
国内：南京报刊发行局
国外：中国国际图书贸易集团有限公司
(北京399信箱，100048)
代号 M4676

订　购
全国各地邮政局
邮发代号 28-105

邮　购
中华消化内镜杂志编辑部
210003，南京市紫竹林3号
电话：(025)83472831
Email：xhnj@xhnj.com

定　价
每期25.00元，全年300.00元

中国标准连续出版物号
ISSN 1007-5232
CN 32-1463/R

2024年版权归中华医学会所有

未经授权，不得转载、摘编本刊文章，不得使用本刊的版式设计

除非特别声明，本刊刊出的所有文章不代表中华医学会和本刊编委会的观点

本刊如有印装质量问题，请向本刊编辑部调换

目　次

述　评

重视全链条理念　规范消化道早期癌诊治 …… 505
刘揆亮　李鹏　张澍田

共识与指南

常规放大内镜联合病理诊断消化道早期癌专家共识 …… 509
中华医学会消化内镜学分会消化系早癌内镜诊断与治疗协作组
《中华消化内镜杂志》编委会

菁英论坛

放大内镜在早期胃癌中的应用进展 …… 528
刘揆亮　李鹏　吴静　张澍田

未分化型早期胃癌内镜黏膜下剥离指征的变迁 …… 532
陈琳　陈超英　郑炜烽　吕宾

论　著

透壁穿刺与经乳头引流对胰管断裂综合征的远期疗效观察 …… 537
张祉柔　施文　张晟瑜　冯云路　王强　蒋青伟　伍东升
吴晰　杨爱明

超声内镜引导下曲张静脉精准断流术治疗食管胃底静脉曲张有效性及安全性的初步研究(含视频) …… 543
王治虹　时晨　曾壮　陈丽红　张倩倩　张辅民　梅雪灿
王曦　孔德润

6~10 mm肠息肉冷切除术后预防性使用金属夹的价值探讨 …… 550
孙中新　吴璨　杨梅　刘丽　刘榴　周正奎　奚维东　单晶
姜琳　雷雨　孙晓滨

基于智能追溯信息系统的内镜集中管理效果评价 …… 555
傅燕　王姗姗　邓嘉　胡玲

三维消化内镜研制及在活体动物内镜手术的初步应用(含视频) … 562
刘冰熔　张晓朋　刘丹　李德亮　赵丽霞　张冀豫　周洋洋
刘凯鹏　李沐涵　涂秋月　李静豪　石森　李亚娟　王雪鑫

短篇论著

负压吸引法在内镜下经十二指肠乳头保胆取石术中的应用研究 …… 566
王文海　李鹏　王拥军　冀明
聚乙醇酸网片联合口服激素对巨大早期食管癌内镜黏膜下剥离术后食管狭窄的预防作用 …… 570
田伟　冯歆夏　吾格兰木·乌斯曼　刘梅

病例报道

PD-1抑制剂相关消化道损伤2例 …… 574
郭亚慧　陈宏桢　刘茜　姚乐　李辉　尹凤荣　张晓岚
胃多发神经内分泌瘤内镜诊治1例 …… 577
何嘉伟　何洁
累及副乳头的十二指肠上皮性肿瘤内镜诊治1例 …… 579
俞殊含　吴大鹏　王耀辉　凌亭生　张其德

综　　述

人工智能辅助内镜在胃癌前病变及早期胃癌诊断中的应用进展 …… 582
沈耀　占强　安方梅

读者·作者·编者

《中华消化内镜杂志》2024年可直接使用英文缩写的常用词汇 …… 561
《中华消化内镜杂志》对来稿中统计学处理的有关要求 …… 573
插页目次 …… 549
《中华消化内镜杂志》第六届编委会编委名单 …… 554
《中华消化内镜杂志》第六届编委会通讯编委名单 …… 554
《中华消化内镜杂志》稿约 …… 586

本期责任编辑　许文立　唐涌进

本刊编辑部工作人员联系方式

唐涌进，Email：tang@xhnj.com
朱　悦，Email：zhuyue@xhnj.com
周　昊，Email：zhou@xhnj.com
钱　程，Email：qian@xhnj.com
顾文景，Email：gwj@xhnj.com
许文立，Email：xwl@xhnj.com

本刊投稿方式

登录《中华消化内镜杂志》官方网站http://www.zhxhnjzz.com进行在线投稿。



（扫码添加编辑企业微信）

[23] Yao K, Doyama H, Gotoda T, et al. Diagnostic performance and limitations of magnifying narrow-band imaging in screening endoscopy of early gastric cancer: a prospective multicenter feasibility study[J]. Gastric Cancer, 2014, 17(4): 669-679. DOI: 10.1007/s10120-013-0332-0.
[24] Yoshimizu S, Yamamoto Y, Horiuchi Y, et al. Diagnostic performance of routine esophagogastroduodenoscopy using magnifying endoscope with narrow-band imaging for gastric cancer[J]. Dig Endosc, 2018, 30(1): 71-78. DOI: 10.1111/den.12916.
[25] Takinami M, Kawata N, Notsu A, et al. Diagnostic ability of magnification endoscope with narrow-band imaging in screening esophagogastroduodenoscopy[J]. Dig Endosc, 2022, 34(5):1002-1009. DOI: 10.1111/den.14152.
[26] Kakushima N, Yoshida N, Doyama H, et al. Near-focus magnification and second-generation narrow-band imaging for early gastric cancer in a randomized trial[J]. J Gastroenterol, 2020,55(12):1127-1137. DOI: 10.1007/s00535-020-01734-3.
[27] Ueyama H, Yatagai N, Ikeda A, et al. Dynamic diagnosis of early gastric cancer with microvascular blood flow rate using magnifying endoscopy (with video): a pilot study[J]. J Gastroenterol Hepatol, 2021,36(7):1927-1934. DOI: 10.1111/jgh.15425.
[28] Chen S, Yu J, Ruan R, et al. "Pink pattern" visualized in magnifying endoscopy with narrow-band imaging is a novel feature of early differentiated gastric cancer: a bridge between endoscopic images and histopathological changes[J]. Front Med (Lausanne), 2021, 8: 763675. DOI: 10.3389/fmed.2021.763675.
[29] Horiuchi Y, Hirasawa T, Ishizuka N, et al. Diagnostic performance in gastric cancer is higher using endocytoscopy with narrow-band imaging than using magnifying endoscopy with narrow-band imaging[J]. Gastric Cancer, 2021, 24(2): 417-427. DOI: 10.1007/s10120-020-01125-w.
[30] Ling T, Wu L, Fu Y, et al. A deep learning-based system for identifying differentiation status and delineating the margins of early gastric cancer in magnifying narrow-band imaging endoscopy[J]. Endoscopy, 2021,53(5):469-477. DOI: 10.1055/a-1229-0920.
[31] Noda H, Kaise M, Higuchi K, et al. Convolutional neural network-based system for endocytoscopic diagnosis of early gastric cancer[J]. BMC Gastroenterol, 2022, 22(1): 237. DOI: 10.1186/s12876-022-02312-y.
[32] He X, Wu L, Dong Z, et al. Real-time use of artificial intelligence for diagnosing early gastric cancer by magnifying image-enhanced endoscopy: a multicenter diagnostic study (with videos)[J]. Gastrointest Endosc, 2022,95(4):671-678.e4. DOI: 10.1016/j.gie.2021.11.040.

未分化型早期胃癌内镜黏膜下剥离指征的变迁

陈琳[1]　陈超英[1]　郑炜烽[1]　吕宾[2]
[1]浙江大学医学院附属第四医院消化内科，金华 322000；[2]浙江中医药大学附属第一医院消化内科，杭州 310000
通信作者：吕宾，Email：lvbin@medmail.com.cn

【提要】 内镜黏膜下剥离术（endoscopic submucosal dissection，ESD）被认为是符合绝对适应证的早期胃癌的标准治疗方式，因其技术不断发展及进步，也被用于治疗未分化型早期胃癌（undifferentiated early gastric cancer，UD-EGC）。日本的最新指南已将“长径≤2 cm，不伴溃疡的黏膜内UD-EGC”从扩大适应证更新为绝对适应证，并且纯组织学类型的UD-EGC特别是纯印戒细胞癌比混合型具有更好的生物学行为，ESD非治愈性切除后追加额外手术的疗效与初始外科手术相当，存在进一步扩大ESD适应证的可能性。本文就ESD治疗UD-EGC的适应证及未来前景作一综述。

【关键词】 胃肿瘤；　未分化型早期胃癌；　内镜黏膜下剥离术；　混合型早期胃癌；　印戒细胞癌；　淋巴结转移

Changes of endoscopic submucosal dissection indications for undifferentiated early gastric cancer

Chen Lin[1], Chen Chaoying[1], Zheng Weifeng[1], Lyu Bin[2]
[1]Department of Gastroenterology, The Fourth Affiliated Hospital, Zhejiang University School of Medicine, Jinhua 322000, China; [2]Department of Gastroenterology, The First Affiliated Hospital of Zhejiang Chinese Medical University, Hangzhou 310000, China
Corresponding author: Lyu Bin, Email: lvbin@medmail.com.cn

DOI：10.3760/cma.j.cn321463-20231027-00264
收稿日期　2023-10-27　　**本文编辑**　许文立　唐涌进
引用本文：陈琳, 陈超英, 郑炜烽, 等. 未分化型早期胃癌内镜黏膜下剥离指征的变迁[J]. 中华消化内镜杂志, 2024, 41(7): 532-536. DOI: 10.3760/cma.j.cn321463-20231027-00264.

www.zhxhnjzz.com

早期胃癌定义为肿瘤局限于黏膜或黏膜下层，无论有无淋巴结转移。根据组织学类型主要分为分化型、未分化型和混合型。分化型胃癌包括乳头状腺癌和管状腺癌；未分化型胃癌包括低分化腺癌、印戒细胞癌（signet ring cell carcinoma，SRC）和黏液腺癌；混合型胃癌则根据数量上占主导地位的成分被定义为主要组织学类型[1]。胃切除加淋巴结清扫是未分化型早期胃癌（undifferentiated early gastric cancer，UD-EGC）的标准治疗方法，但外科手术具有侵入性，高龄、心肺功能不全及有较严重基础疾病患者对手术的耐受性较差，且胃的缺失会降低患者生活质量。内镜下切除术是一种保留胃的微创治疗，术后患者的生活质量要优于胃切除术。特别是内镜黏膜下剥离术（endoscopic submucosal dissection，ESD）已从日本迅速扩展到全球范围，无论病灶的大小及是否合并溃疡，ESD 大都可以进行整块切除，因此已广泛应用于早期胃癌的治疗。为使早期胃癌的内镜治疗更加规范化，日本胃肠内镜学会与日本胃癌协会陆续发布并更新了相关指南。分别于 2015 年[2]和 2018 年[1]发布的指南中均指出 ESD 的扩大适应证为长径≤2 cm 且不伴有溃疡（ulceration，UL）的黏膜内（cT1a）未分化型癌。而日本最新的 2021 年指南[3]已将这一扩大适应证更新为绝对适应证。因此，本文就 UD-EGC 的内镜下指征及未来进一步扩大适应证的可能性作一综述。

一、UD-EGC 的 ESD 指征

Hirasawa 等[4]发现长径≤2 cm 且无淋巴管、毛细血管受累和溃疡形成的 UD-EGC 均无淋巴结转移。多篇回顾性研究均认为 ESD 切除长径≤2 cm 的 UD-EGC 在技术上是可行的[5-6]，在术前确定的病变区域超出 5 mm 的部位进行标记，可实现高治愈性切除率，且在根治性切除患者的随访中未见肿瘤复发或淋巴结转移，五年总死亡率为 7.0%，并无胃癌相关死亡[6]。因此长径≤2 cm 且无溃疡的黏膜内 UD-EGC 被视为 ESD 的扩大适应证。为了确认 ESD 对 UD-EGC 扩大适应证的有效性和安全性，Takizawa 等[7]进行了一项前瞻性多中心临床试验，纳入标准是内镜诊断为 cT1a/N0/M0、≤2 cm 且无溃疡、活检病理证实为未分化腺癌的原发性单发病灶。主要分析对象是以 UD-EGC 为主要成分的患者，主要终点是 UD-EGC 患者的五年总生存率。结果显示整块切除的比例为 99%，没有发现与 ESD 相关的 4 级不良事件，71% 的患者实现根治性切除，五年总生存率为 99.3%，五年无复发生存率为 98.9%。根据这项研究结果，对于符合该标准的患者，ESD 可以作为 UD-EGC 的治愈性微创治疗。在日本的最新指南中，已将这一类别从扩大适应证更新为绝对适应证[3]。Jeon 等[8]回顾 UD-EGC 治愈性切除后患者的临床资料，显示在 36 个月（19~132 个月）的中位随访期内肿瘤无局部或远处复发，认为被 ESD 根治性切除后的 UD-EGC 患者具有良好的长期预后。此外，国内也有相关报道证实 ESD 切除扩大适应证内的 UD-EGC 是可靠的。褚宇宁等[9]回顾性分析 2007 年至 2018 年接受外科手术的 807 例 UD-EGC 患者的临床资料，其中 110 例符合 ESD 扩大适应证的患者均无淋巴结转移。肿瘤长径 >2 cm、淋巴管浸润（lymphovascular infiltration，LVI）、肿瘤侵犯黏膜下层是 UD-EGC 发生淋巴结转移的独立危险因素，提示内镜下治疗对于符合扩大适应证且无危险因素的患者是安全的[10]。张庆瑞等[11]比较 ESD 和外科手术治疗 UD-EGC 的五年无病生存率和总生存率，差异均无统计学意义，认为两者的远期疗效相当。但内镜下判断 UD-EGC 病变边界及浸润深度仍存在较大难度，约 10% 的患者在活检与最终切除标本之间存在组织学差异，使得最终切除标本超出 ESD 扩大适应证的比例升高。有研究表明内镜下萎缩分型、浅表隆起或凹陷分型、病变显著发红等内镜表现与超扩大适应证显著相关[12]。但国内大多为回顾性单中心小样本研究，且关于 ESD 治疗 UD-EGC 中长期随访的临床研究相对缺乏，为更加准确地掌握我国 UD-EGC 的淋巴结转移风险因素及 ESD 适应证，未来需开展更大样本的多中心前瞻性研究来进一步确立。关于异时性胃癌的发生在治愈性 ESD 术后的 UD-EGC 患者中并不常见，异时性胃癌发生中位时间为 4.5 年，五年累积发病率为 1.0%[13]。异时性胃癌通常发生在幽门螺杆菌感染的患者中，分化型早期胃癌患者感染幽门螺杆菌的比例较高，因此 UD-EGC 在 ESD 术后发生异时性胃癌的风险较分化型显著降低[14]，对于 UD-EGC 合并幽门螺杆菌感染的患者，ESD 后应更仔细地进行常规监测。国外研究及系统和荟萃分析比较扩大适应证下 ESD 和外科手术之间的疗效，结果显示 ESD 具有与外科手术相当的总生存期，但 ESD 与较高的复发率和较低的完全切除率相关，ESD 结合细致的胃镜监测可能与手术一样有效和安全[15-16]。对于非治愈性切除的患者，原则上应追加手术，但对高龄、无法耐受手术者可考虑密切随访。此外，有报道示符合扩大适应证的 UD-EGC 在 ESD 术后淋巴结转移率分别为 1.1%[17]和 2.3%[18]。由于存在淋巴结转移的风险，UD-EGC 的 ESD 治疗指征仍有争议。Ryu 等[19]的研究符合扩大标准的患者（59 例）中，有 1 例患者发现淋巴结转移［病变为 SRC，UL（−），大小为 15 mm］，该研究认为对于长径≥15 mm、瘢痕畸形、表面凹陷、黏膜下层浸润、血管淋巴管浸润的 UD-EGC，应考虑手术切除。Horiuchi 等[20]研究的多变量分析显示，治疗前肿瘤 >10 mm 是非治愈性切除的独立危险因素。考虑到淋巴结转移风险，必须为 UD-EGC 建立更细致的 ESD 指征。

二、混合型早期胃癌的组织学行为

具有混合型组织学（分化型和未分化型同时存在）早期胃癌的临床病理学特征尚不完全清楚，ESD 治疗混合型早期胃癌的可行性仍存在争议。Komatsu 等[21]将接受根治性胃切除术的患者分为两组，一组为分化型或未分化型胃癌组，另一组为混合型胃癌组。研究发现混合型胃癌组肿瘤直径更大、更具侵袭性的淋巴管浸润和更深的肿瘤浸润，总体生存率明显低于非混合型胃癌组。混合型癌和黏膜下浸润是内镜下切除早期胃癌发生淋巴管浸润的危险因素[22]。Takizawa 等[23]回顾分析 410 例经手术切除的黏膜内早期胃

www.zhxhnjzz.com

癌患者的临床病理资料。根据组织病理学中分化和未分化成分的比例将病变分为4种类型：纯分化型（PD）、分化型为主混合型（MD）、未分化型为主混合型（MU）和纯未分化型（PU）。结果显示，MU较PU更易发生淋巴结转移（19.0% 比 6.0%）。对于黏膜内肿瘤≤2 cm、无脉管浸润、无溃疡的患者，四种类型均无淋巴结转移，肿瘤长径>2 cm者，淋巴结转移率MD为0%，MU为24%。对于黏膜内病灶<3 cm且伴有溃疡但无脉管癌栓的患者，淋巴结转移率MD为0%，MU为20%。另一项回顾性研究将1 596例接受胃切除术的早期胃癌患者分为纯分化型（PD）、纯低分化型（Poorly D）、纯SRC和混合型4种类型。又将混合型分为4种亚型：分化为主型混合低分化成分（MD-P）、低分化为主型混合分化成分（MP-D）、分化为主型混合SRC成分（MD-S），以及低分化为主型混合SRC成分（MP-S）。结果显示，淋巴结转移在混合型（21.9%）中比在PD（7.5%，P<0.001）或 SRC（11.3%，P<0.001）中更常见。当分析混合型亚组时，MP-S（24.5%）显示出比SRC（11.3%，P<0.001）、Poorly D（22.7%，P=0.681）更高的淋巴结转移率。对于满足ESD标准（肿瘤<20 mm且无溃疡、无黏膜浸润）的病变，MD-S（0%，P=1.000）和MD-P（5.9%，P=0.12）的淋巴结转移率并不高于PD（1.4%）[24]。因此，低分化成分而非SRC的存在增加了混合型早期胃癌的淋巴结转移率。ESD推荐用于治疗符合ESD标准的MD-S和MD-P。组织学上以未分化成分为主的混合型早期胃癌应作为未分化型肿瘤处理。需要进一步的研究来确定具有分化成分为主的混合型早期胃癌是否可以与分化型早期胃癌一样进行管理。除此之外，目前仍存在的困难是如何前瞻性地从内镜下表现及术前活检病理判断混合型早期胃癌及其占主导成分的组织学类型。混合型早期胃癌中分化和未分化成分混杂，且分布不均，内镜下肉眼组织形态混杂，色调不一，使得术前活检病理与术后标本病理难以一致，对ESD适应证的把控增加了不少难度，因此，未来需进一步研究如何提高对术前判断混合型早期胃癌的准确性来帮助ESD治疗策略的制定。

三、SRC的组织学行为

SRC是一种基于微观特征的组织学类型。日本胃癌分类将其归于未分化型胃癌的一种特殊类型，WTO将其定义为一种低黏附性癌。2017年国际胃癌协会欧洲分会欧洲共识会议建议只有超过90%SRC细胞形态的低黏附性癌才应归类为SRC型[25]。其他两类是含SRC成分的低黏附性癌（<90% 但>10% 的 SRC）和未特指型低黏附性癌（<10% 的 SRC）。SRC百分比与肿瘤侵袭性、pT分期和淋巴结阳性的数量呈负相关，SRC型与含SRC成分的低黏附性癌和未特指型低黏附性癌相比，长期生存率明显升高[26]。因此，早期SRC应根据SRC成分的纯度进一步分类。无论肿瘤大小如何，具有pT1a的纯SRC较混合型SRC有较好的预后及较低的淋巴结转移率[27-28]。Horiuchi等[29]研究亦表明纯SRC的治愈性切除率高于混合低分化腺癌。在肿瘤长径≤40 mm、UL（−）、LVI（−）的黏膜内纯UD-EGC患者中未显示淋巴结转移。Hyung等[30]研究933例早期胃癌病例，发现早期SRC的淋巴结转移率明显低于早期非SRC病例（5.9% 比 16.0%，P<0.001），十年生存率明显优于早期非SRC病例（89.7% 比 79.1%，P=0.01）。早期SRC的淋巴结转移率低于UD-EGC（低分化腺癌和黏液腺癌），并且与分化型早期胃癌相似，在局限于黏膜内、<2 cm、无淋巴管受累的情况下，SRC没有淋巴结转移[31-33]。而Lee等[34]研究发现早期SRC容易出现上皮下浸润，深度可达6 mm，病变处变色可能与上皮下浸润有关，因此在内镜下切除早期SRC时，需谨慎决定切缘。Weng等[35]系统评价与荟萃分析显示ESD切除早期SRC的根治性切除率、垂直切缘浸润率和水平切缘浸润率分别为72.1%、2.3% 和 34.45%。肉眼可见的凹陷性病变及易被检测到的富含胞浆黏蛋白和外周受压细胞核的组织学特征使内镜检查和活检能够早期发现SRC，但由于内镜下预测病变的大小及浸润深度存在困难，早期SRC的治愈性切除率并不高，未来需积累更多经验及开展更多研究来判断早期SRC的切缘。

SRC在黏膜内可以呈现双层结构[36]。上层主要包含胞浆内丰富的黏蛋白和偏心核，而下层主要包含胞浆内黏蛋白和嗜酸性细胞质。双层结构具有向正常胃腺分化的功能，随着黏膜下层的侵袭，双层结构的存在显著减少。有研究报道[37]，缺失双层结构是黏膜下浸润的危险因素；如果黏膜内病变存在双层结构，则不易浸润黏膜下层，发生淋巴结转移的风险降低。Murai等[38]回顾310例接受胃切除术和淋巴结清扫术的黏膜内SRC患者的病理资料，对所有标本进行免疫组织化学染色以评估双层结构的存在，42% 的黏膜内SRC存在双层结构，单变量分析显示“肿瘤>20 mm、存在溃疡和双层结构缺失”是淋巴结转移的重要危险因素。多变量逻辑回归分析显示只有“双层结构缺失”具有统计学意义。因此建议在pT1a、LVI（−）、UL（−）、>20 mm的SRC病例中使用免疫染色评估双层结构。

四、ESD非治愈性切除UD-EGC后的淋巴结转移风险

UD-EGC的内镜治愈性切除标准：整体切除，水平切缘阴性，垂直切缘阴性，pT1a，肿瘤≤2 cm，UL0，LVI0。不符合以上治愈性切除标准则被定义为非治愈性切除。Yang等[39]报道内镜下切除术后水平切缘阳性的UD-EGC的长期结果，并将接受额外手术和非手术治疗（内镜治疗或随访）的患者进行比较，结果显示追加外科手术的患者没有淋巴结转移发生，在平均57.7个月的随访期内，各组均无局部或远处淋巴结转移，仅在未接受手术或内镜治疗的随访患者中出现局部复发。在平均81.3个月的随访期内，两组均无胃癌相关死亡，手术组和非手术组（内镜治疗或随访）的五年总生存率分别为95.0% 和 87.8%，非手术治疗并不会增加死亡风险。因此，此研究认为内镜下切除术后具有水平切缘阳性的UD-EGC患者长期预后较好。特别是对于年老或患有慢性疾病的患者，非手术治疗可被建议作为替代方案。黏膜下浸润、淋巴管浸润、溃疡及垂直切缘阳性是UD-EGC非治愈性切除术后发生淋巴结转移的独立危险因素，建议

www.zhxhnjzz.com

具有≥2个危险因素的患者进行追加手术[40]。Kim等[41]研究将133例ESD非治愈性切除后追加手术的患者(ESD+OP组)和252例未追加手术的患者(单纯ESD组)与以手术作为初始治疗的患者(手术组)进行比较,显示ESD+OP组与手术组之间的无复发生存率相当,均优于单纯ESD组。与手术组相比,单纯ESD组和ESD+OP组无复发生存率的总体风险比分别为3.58和0.46。表明在UD-EGC中,ESD非治愈性切除后追加手术显示出与初始手术相当的疗效,应根据患者的一般情况及合并症情况综合考虑是否追加手术。

eCura系统是早期胃癌内镜下非治愈性切除后淋巴结转移风险分层的评分模型,主要针对分化型早期胃癌[42]。风险评分计算为肿瘤>30 mm(1分)、SM2(1分)、淋巴管浸润(3分)、血管浸润(1分)和垂直切缘阳性(1分)5个风险因素评分之和。根据累计评分将患者分为3个风险等级:低危(0~2分)、中危(3~4分)和高危(5~7分)。Yang等[43]多中心、回顾性队列研究将634例内镜下非治愈性切除的UD-EGC患者纳入根治性手术组(n=270)或无额外治疗组(n=364)。根治性手术组的结果显示,eCura低危、中危、高危组淋巴结转移率分别为2.6%、10.9%和14.8%。无额外治疗组中低危、中危和高危患者的五年总生存率分别为92.7%、68.9%和80.0%,五年癌症特异性生存率分别为99.7%、94.7%和80.0%。在中高危组中,无额外治疗组患者的死亡率明显高于根治性手术组,癌症特异性死亡率和癌症复发率的风险比分别为2.60和2.23,但在低危组中无显著差异。该研究认为eCura系统也可应用于UD-EGC,建议低风险患者可考虑密切随访,而中高风险患者需额外手术。未来需要更多更大样本的临床数据来验证eCura系统是否适用于UD-EGC。

五、总结和展望

日本最新指南已将长径≤2 cm且不伴溃疡的黏膜内UD-EGC纳入ESD的绝对适应证。在长径>2~4 cm、不伴溃疡、无淋巴管浸润的黏膜内纯UD-EGC患者和长径>2 cm具有双层结构的纯SRC患者中,发生淋巴结转移的风险相对较低,因此,有进一步扩大适应证的可能性,但内镜下预测病变的大小、浸润深度及判断组织学成分的纯度仍存在困难。eCura系统是否适用于ESD非治愈性切除后的UD-EGC尚不明确,有待更多的临床研究进一步验证。

利益冲突　所有作者声明不存在利益冲突

参 考 文 献

[1] Japanese Gastric Cancer Association. Japanese gastric cancer treatment guidelines 2018 (5th edition)[J]. Gastric Cancer, 2021, 24(1):1-21. DOI: 10.1007/s10120-020-01042-y.

[2] Ono H, Yao K, Fujishiro M, et al. Guidelines for endoscopic submucosal dissection and endoscopic mucosal resection for early gastric cancer[J]. Dig Endosc, 2016, 28(1): 3-15. DOI: 10.1111/den.12518.

[3] Ono H, Yao K, Fujishiro M, et al. Guidelines for endoscopic submucosal dissection and endoscopic mucosal resection for early gastric cancer (second edition)[J]. Dig Endosc, 2021, 33(1):4-20. DOI: 10.1111/den.13883.

[4] Hirasawa T, Gotoda T, Miyata S, et al. Incidence of lymph node metastasis and the feasibility of endoscopic resection for undifferentiated-type early gastric cancer[J]. Gastric Cancer, 2009, 12(3):148-152. DOI: 10.1007/s10120-009-0515-x.

[5] Yamamoto Y, Fujisaki J, Hirasawa T, et al. Therapeutic outcomes of endoscopic submucosal dissection of undifferentiated-type intramucosal gastric cancer without ulceration and preoperatively diagnosed as 20 millimetres or less in diameter[J]. Dig Endosc, 2010, 22(2): 112-118. DOI: 10.1111/j.1443-1661.2010.00945.x.

[6] Abe S, Oda I, Suzuki H, et al. Short- and long-term outcomes of endoscopic submucosal dissection for undifferentiated early gastric cancer[J]. Endoscopy, 2013, 45(9): 703-707. DOI: 10.1055/s-0033-1344396.

[7] Takizawa K, Ono H, Hasuike N, et al. A nonrandomized, single-arm confirmatory trial of expanded endoscopic submucosal dissection indication for undifferentiated early gastric cancer: Japan Clinical Oncology Group study (JCOG1009/1010)[J]. Gastric Cancer, 2021, 24(2): 479-491. DOI: 10.1007/s10120-020-01134-9.

[8] Jeon HK, Lee SJ, Kim GH, et al. Endoscopic submucosal dissection for undifferentiated-type early gastric cancer: short- and long-term outcomes[J]. Surg Endosc, 2018, 32(4): 1963-1970. DOI: 10.1007/s00464-017-5892-3.

[9] 褚宇宁, 毛涛, 荆雪, 等. 未分化型早期胃癌内镜黏膜下剥离术扩大适应证的可行性探讨[J]. 中华消化杂志, 2020, 40(1): 30-35. DOI: 10.3760/cma. j. issn. 0254-1432. 2020.01.006.

[10] 李华, 刘登湘, 霍志斌, 等. 未分化型早期胃癌淋巴结转移的危险因素与内镜下治疗的探讨[J]. 中国研究型医院, 2017, 4(6):28-32. DOI: 10.19450/j.cnki.jcrh.2017.06.007.

[11] 张庆瑞, 郭春光, 张月明, 等. 内镜黏膜下剥离术与外科手术治疗未分化型早期胃癌远期疗效对比[J]. 中华胃肠外科杂志, 2021, 24(5): 413-419. DOI: 10.3760/cma. j. cn.441530-20200402-00179.

[12] 张庆瑞, 张月明, 薛丽燕, 等. 未分化型早期胃癌超内镜下切除扩大适应证的危险因素分析[J]. 中华消化内镜杂志, 2020, 37(12): 886-891. DOI: 10.3760/cma. j. cn321463-20200413-00666.

[13] Abe S, Takizawa K, Oda I, et al. Incidence and treatment outcomes of metachronous gastric cancer occurring after curative endoscopic submucosal dissection of undifferentiated-type early gastric cancer: Japan Clinical Oncology Group study-post hoc analysis of JCOG1009/1010[J]. Gastric Cancer, 2021, 24(5): 1123-1130. DOI: 10.1007/s10120-021-01183-8.

[14] Ishioka M, Yoshio T, Miyamoto Y, et al. Incidence of metachronous cancer after endoscopic submucosal dissection: a comparison between undifferentiated-type and differentiated-type early gastric cancer[J]. Gastrointest Endosc, 2021, 93(3): 557-564. e1. DOI: 10.1016/j.gie.2020.06.067.

[15] Ahn JY, Kim YI, Shin WG, et al. Comparison between endoscopic submucosal resection and surgery for the curative resection of undifferentiated-type early gastric cancer within expanded indications: a nationwide multi-center study[J]. Gastric Cancer, 2021, 24(3): 731-743. DOI: 10.1007/s10120-020-01140-x.

[16] Huh CW, Ma DW, Kim BW, et al. Endoscopic submucosal

www.zhxhnjzz.com

dissection versus surgery for undifferentiated-type early gastric cancer: a systematic review and meta-analysis[J]. Clin Endosc, 2021, 54(2):202-210. DOI: 10.5946/ce.2020.121.

[17] Yoon J, Yoo SY, Park YS, et al. Reevaluation of the expanded indications in undifferentiated early gastric cancer for endoscopic submucosal dissection[J]. World J Gastroenterol, 2022, 28(15):1548-1562. DOI: 10.3748/wjg.v28.i15.1548.

[18] Oh SY, Lee KG, Suh YS, et al. Lymph node metastasis in mucosal gastric cancer: reappraisal of expanded indication of endoscopic submucosal dissection[J]. Ann Surg, 2017, 265(1): 137-142. DOI: 10.1097/SLA.0000000000001649.

[19] Ryu DG, Choi CW, Kim SJ, et al. Possible indication of endoscopic resection in undifferentiated early gastric cancer [J]. Sci Rep, 2019, 9(1): 16869. DOI: 10.1038/s41598-019-53374-0.

[20] Horiuchi Y, Takizawa K, Yoshio T, et al. Pretreatment risk factors for endoscopic noncurative resection of gastric cancers with undifferentiated-type components[J]. J Gastroenterol Hepatol, 2022, 37(4):758-765. DOI: 10.1111/jgh.15798.

[21] Komatsu S, Ichikawa D, Miyamae M, et al. Histological mixed-type as an independent prognostic factor in stage I gastric carcinoma[J]. World J Gastroenterol, 2015, 21(2): 549-555. DOI: 10.3748/wjg.v21.i2.549.

[22] Takano K, Ashikari K, Tamura S, et al. Clinicopathological features of endoscopically treated early gastric cancer with lymphovascular infiltration[J]. J Cancer Res Clin Oncol, 2023, 149(9):5781-5790. DOI: 10.1007/s00432-022-04536-7.

[23] Takizawa K, Ono H, Kakushima N, et al. Risk of lymph node metastases from intramucosal gastric cancer in relation to histological types: how to manage the mixed histological type for endoscopic submucosal dissection[J]. Gastric Cancer, 2013, 16(4):531-536. DOI: 10.1007/s10120-012-0220-z.

[24] Chen JN, Wang QW, Zhang QW, et al. Poorly differentiated is more significant than signet ring cell component for lymph node metastasis in mixed-type early gastric cancer: a retrospective study from a large-volume hospital[J]. Surg Endosc, 2021, 35(4): 1558-1565. DOI: 10.1007/s00464-020-07532-5.

[25] Mariette C, Carneiro F, Grabsch HI, et al. Consensus on the pathological definition and classification of poorly cohesive gastric carcinoma[J]. Gastric Cancer, 2019, 22(1): 1-9. DOI: 10.1007/s10120-018-0868-0.

[26] Bencivenga M , Treppiedi E , Verlato G ,et al.The amount of cells with signet ring cell morphology has a prognostic impact in poorly cohesive gastric carcinoma[J]. Eur J Cancer, 2018, 92(2):S6.DOI:10.1016/j.ejca.2018.01.103.

[27] Imamura T, Komatsu S, Ichikawa D, et al. Early signet ring cell carcinoma of the stomach is related to favorable prognosis and low incidence of lymph node metastasis[J]. J Surg Oncol, 2016, 114(5):607-612. DOI: 10.1002/jso.24377.

[28] Chu Y, Mao T, Li X, et al. Predictors of lymph node metastasis and differences between pure and mixed histologic types of early gastric signet-ring cell carcinomas[J]. Am J Surg Pathol, 2020, 44(7):934-942. DOI: 10.1097/PAS.0000000000001460.

[29] Horiuchi Y, Ida S, Yamamoto N, et al. Feasibility of further expansion of the indications for endoscopic submucosal dissection in undifferentiated-type early gastric cancer[J]. Gastric Cancer, 2020, 23(2): 285-292. DOI: 10.1007/s10120-019-01003-0.

[30] Hyung WJ, Noh SH, Lee JH, et al. Early gastric carcinoma with signet ring cell histology[J]. Cancer, 2002, 94(1): 78-83. DOI: 10.1002/cncr.10120.

[31] Jin X, Wu W, Zhao J, et al. Clinical features and risk factors for lymph node metastasis in early signet ring cell gastric cancer[J]. Front Oncol, 2021, 11: 630675. DOI: 10.3389/fonc.2021.630675.

[32] Ha TK, An JY, Youn HK, et al. Indication for endoscopic mucosal resection in early signet ring cell gastric cancer[J]. Ann Surg Oncol, 2008, 15(2): 508-513. DOI: 10.1245/s10434-007-9660-9.

[33] Lee SH, Jee SR, Kim JH, et al. Intramucosal gastric cancer: the rate of lymph node metastasis in signet ring cell carcinoma is as low as that in well-differentiated adenocarcinoma[J]. Eur J Gastroenterol Hepatol, 2015, 27(2): 170-174. DOI: 10.1097/MEG.0000000000000258.

[34] Lee YM, Kang SH, Kim JS, et al. Subepithelial spread of early gastric signet ring cell carcinoma: how far they can reach?[J]. Dig Dis, 2020, 38(6):442-448. DOI: 10.1159/000507322.

[35] Weng CY, Sun SP, Cai C, et al. Endoscopic submucosal dissection for early signet ring cell gastric cancer: a systematic review and meta-analysis[J]. World J Clin Cases, 2022, 10(20): 6915-6926. DOI: 10.12998/wjcc.v10.i20.6915.

[36] Sugihara H, Hattori T, Fukuda M, et al. Cell proliferation and differentiation in intramucosal and advanced signet ring cell carcinomas of the human stomach[J]. Virchows Arch A Pathol Anat Histopathol, 1987, 411(2): 117-127. DOI: 10.1007/BF00712735.

[37] Natsagdorj L, Sugihara H, Bamba M, et al. Intratumoural heterogeneity of intestinal expression reflects environmental induction and progression-related loss of induction in undifferentiated-type gastric carcinomas[J]. Histopathology, 2008, 53(6): 685-697. DOI: 10.1111/j.1365-2559.2008.03166.x.

[38] Murai K, Takizawa K, Shimoda T, et al. Effect of double-layer structure in intramucosal gastric signet-ring cell carcinoma on lymph node metastasis: a retrospective, single-center study[J]. Gastric Cancer, 2019, 22(4): 751-758. DOI: 10.1007/s10120-018-00905-9.

[39] Yang HJ, Lee WS, Lee BE, et al. Long-term outcomes of undifferentiated-type early gastric cancer with positive horizontal margins after endoscopic resection[J]. Gut Liver, 2021, 15(5):723-731. DOI: 10.5009/gnl20291.

[40] Yang HJ, Jang JY, Kim SG, et al. Risk factors of lymph node metastasis after non-curative endoscopic resection of undifferentiated-type early gastric cancer[J]. Gastric Cancer, 2021, 24(1):168-178. DOI: 10.1007/s10120-020-01103-2.

[41] Kim JH, Kim YI, Ahn JY, et al. Long-term outcomes of endoscopic resection followed by additional surgery after non-curative resection in undifferentiated-type early gastric cancer: a nationwide multi-center study[J]. Surg Endosc, 2022, 36(3):1847-1856. DOI: 10.1007/s00464-021-08464-4.

[42] Hatta W, Gotoda T, Oyama T, et al. A scoring system to stratify curability after endoscopic submucosal dissection for early gastric cancer: "eCura system"[J]. Am J Gastroenterol, 2017, 112(6):874-881. DOI: 10.1038/ajg.2017.95.

[43] Yang HJ, Kim YI, Ahn JY, et al. External validation of the eCura system for undifferentiated-type early gastric cancer with noncurative endoscopic resection[J]. Gut Liver, 2023, 17(4):537-546. DOI: 10.5009/gnl220333.

www.zhxhnjzz.com

- 广告 -

erbe

爱尔博新一代电外科旗舰产品
高频手术系统
水刀

优势

※ 超大10.4寸彩色触摸屏
※ stepGUIDE引导设置，操作简便
※ 19种电切/凝模式
※ 支持无线通信，WLAN功能
※ 通用插座接口，支持更广泛的器械连接
※ 多处理器技术，支持2500万次/秒数据处理

黏膜隆起ESD剥离

一次性使用高频及水刀用手柄 Hybridknife（海博刀）

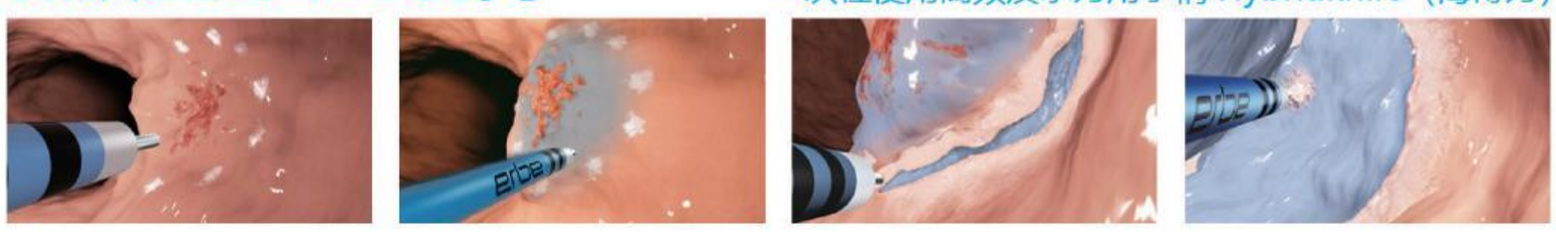

黏膜病变隆起APC消融

水隔离氩气消融导管 HybridAPC（海博APC）

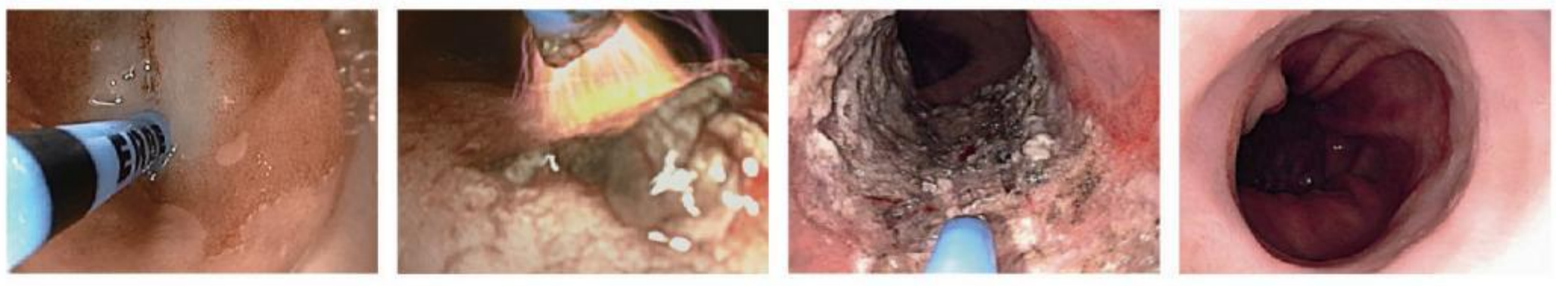



禁忌症或注意事项详见说明书

生产企业：Erbe Elektromedizin GmbH 德国爱尔博电子医疗仪器公司
产品注册证号及名称：
[1] 国械注进 20193010023（高频手术系统）
[2] 国械注进 20173016803（水刀）
[3] 国械注进 20173012475（水隔离氩气消融导管）
[4] 国械注进 20173016650（一次性使用高频及水刀用手柄）
沪械广审（文）第 270911-67627 号

爱尔博（上海）医疗器械有限公司
地址：上海市延安西路2201号上海国际贸易中心3002室 邮编：200336
电话：021-62758440　　邮箱：info@erbechina.com
传真：021-62758874　　技术服务热线：400-108-1851

广告

冀药广审（文）第250420-00441号

立美舒®

硫酸镁 散剂

MAGNESIUM SULFATE

国药准字H13022977



【适应症】

1.用于急性便秘，食物中毒或药物中毒时清洗肠道。

2.肠内异常发酵引起的下腹膨胀，还可与驱虫药合用。

【药理毒理】本品为缓泻类药品

本品给药途径不同呈现不同药理作用。

1、本品为溶积性泻药。口服不易被肠道吸收，停留在肠腔内，使肠内容积的渗透压升高，阻止肠内水份的吸收，同时将组织中的水份吸收到肠腔中来，使肠内容积增大，对肠壁产生刺激，放射性的增加肠蠕动而导泄。

2、利胆作用，口服高浓度（33%）硫酸镁溶液，或用导管直接灌入十二指肠，可刺激十二指肠粘膜，反射性的引起总胆管括约肌松弛，胆囊收缩，促进胆囊排空，产生利胆作用。

3、消炎去肿，本品50%溶液外用热敷患处，有消炎去肿的功效

【不良反应】导泄时如服用浓度过大的溶液，可自组织中吸取大量水份而导致脱水，因此宜清晨空腹服用，并大量饮水，以加速导泄作用并缓解脱水。

【禁忌】尚不明确。

立美无限 舒通未来

武罗药业
WOOLOVE PHARMACEUTICAL
河北武罗药业有限公司

请仔细阅读说明书并在医师指导下使用

本广告仅供医学药学专业人士阅读