中华医学会系列杂志

ISSN 1007-5232
CN 32-1463/R

中华消化内镜杂志®

ZHONGHUA XIAOHUA NEIJING ZAZHI

2024年12月 第41卷 第12期

CHINESE JOURNAL OF DIGESTIVE ENDOSCOPY

Volume 41 Number 12
December 2024

中华医学会
CHINESE MEDICAL ASSOCIATION

ISSN 1007-5232
12>

中华消化内镜杂志®

CHINESE JOURNAL OF DIGESTIVE ENDOSCOPY

月刊　1996年8月改刊　第41卷　第12期　2024年12月20日出版


微信:xhnjxw


新浪微博

主　管
中国科学技术协会

主　办
中华医学会
100710,北京市东四西大街42号

编　辑
中华消化内镜杂志编辑委员会
210003,南京市紫竹林3号
电话:(025)83472831,83478997
传真:(025)83472821
Email:xhnj@xhnj.com
http://www.zhxhnjzz.com
http://www.medjournals.cn

总编辑
张澍田

编辑部主任
唐涌进

出　版
《中华医学杂志》社有限责任公司
100710,北京市东四西大街42号
电话(传真):(010)51322059
Email:office@cmaph.org

广告发布登记号
广登32010000093号

印　刷
江苏省地质测绘院

发　行
范围:公开
国内:南京报刊发行局
国外:中国国际图书贸易集团有限公司
(北京399信箱,100048)
代号 M4676

订　购
全国各地邮政局
邮发代号 28-105

邮　购
中华消化内镜杂志编辑部
210003,南京市紫竹林3号
电话:(025)83472831
Email:xhnj@xhnj.com

定　价
每期25.00元,全年300.00元

中国标准连续出版物号
ISSN 1007-5232
CN 32-1463/R

2024年版权归中华医学会所有

未经授权,不得转载、摘编本刊文章,不得使用本刊的版式设计

除非特别声明,本刊刊出的所有文章不代表中华医学会和本刊编委会的观点

本刊如有印装质量问题,请向本刊编辑部调换

目　　次

第41卷终

共识与指南

中国炎症性肠病内镜诊治专家共识(2024,广州)…… 925
中华医学会消化内镜学分会结直肠学组

中国超声内镜引导胆管引流术专家共识(2024,上海)…… 941
国家消化系统疾病临床医学研究中心(上海)
中华医学会消化内镜学分会

菁英论坛

急性坏死性胰腺炎实施内镜升阶梯式疗法的关键问题 …… 956
何文华　周振刚　祝荫

论　　著

保留黏膜层的内镜黏膜下挖除术治疗胃黏膜下肿瘤的有效性分析 …… 961
葛佳琪　孙晓梅

十二指肠乳头异位的内镜特点及治疗分析 …… 967
赵倩　杨卓

内镜下套扎与硬化剂注射治疗内痔有效性及安全性的回顾性队列研究 …… 973
高莉　杨位轩　田莉　巩尧瑶　程文芳

注水钳除与普通钳除治疗结直肠微小息肉的临床疗效对比研究 … 979
吴秋丽　李远丽　郑晨威　陈相波　徐勤伟

限制吞咽联合漱口对磁控胶囊胃镜检查胃准备质量的影响 …… 985
曹景润　刘月月　王凯　刘海燕　常鲁杰

江苏省二级以上中医院消化内镜专业现状调研及建议 …… 990
江苏省中医院消化内镜中心　江苏省中医脾胃病医疗质控中心

基础研究

基于转录组测序分析棕榈酰转移酶DHHC7对结直肠癌侵袭的促进作用 …… 996
蒋怡　张明明　房静远

短篇论著

食管神经内分泌肿瘤的临床特征分析 …… 1002
胡平　何娜　严丽军　李晓雅　柏建安　朱国琴　田野　汤琪云
白光内镜下靶向活检在西藏地区藏族胃癌风险人群中的应用价值 …… 1008
邵鹏飞　巴桑卓玛　李巍

病例报道

胃高分化管状乳头状腺癌合并低异型度胃型胃癌的内镜诊治1例 …… 1012
杨泽梁　姜雨婷　胡嘉庆　杨捷　王宁　陈新　郑晓玲
尾肠囊肿超声内镜引导细针穿刺抽吸术1例 …… 1015
王程瑶　张政　李鹏　吴静

综　　述

消化内镜无水洗消技术的研究现状 …… 1018
赵灿　李隆松　令狐恩强　柴宁莉

读者·作者·编者

《中华消化内镜杂志》对来稿中统计学处理的有关要求 …… 960
《中华消化内镜杂志》2025年征订启事 …… 978
《中华消化内镜杂志》2024年可直接使用英文缩写的常用词汇 …… 984
中华医学会系列杂志论文作者署名规范 …… 989
中华医学会杂志社关于在论文写作过程中使用生成式人工智能技术的有关规定 …… 1024
插页目次 …… 1011

本刊稿约见第41卷第1期第82页、第7期第586页

本期责任编辑　许文立

本刊编辑部工作人员联系方式

唐涌进，Email：tang@xhnj.com　　朱　悦，Email：zhuyue@xhnj.com
周　昊，Email：zhou@xhnj.com　　钱　程，Email：qian@xhnj.com
顾文景，Email：gwj@xhnj.com　　许文立，Email：xwl@xhnj.com

本刊投稿方式

登录《中华消化内镜杂志》官方网站http://www.zhxhnjzz.com进行在线投稿。


唐涌进


周　昊


顾文景


朱　悦


钱　程


许文立

（扫码添加编辑企业微信）

·菁英论坛·

急性坏死性胰腺炎实施内镜升阶梯式疗法的关键问题

何文华　周振刚　祝荫
南昌大学第一附属医院消化内科，南昌 330006
通信作者：何文华，Email：hewenhua@126.com

【提要】 急性坏死胰腺炎后期的局部并发症——感染性胰腺坏死或包裹性坏死，是导致患者住院时间延长及死亡的主要原因。目前认为微创升阶梯疗法优于传统外科开腹手术，其中内镜升阶梯疗法的有效性及安全性高于其他微升阶梯创疗法，成为感染性胰腺坏死和包裹性坏死的首选干预方法。文中介绍了内镜升阶梯式疗法的优势、实施内镜下透壁引流的支架选择、胰腺坏死腔的冲洗方法、干预时机的选择及其他需考虑的问题，旨在为从事胰腺炎诊治的医师提供参考。

【关键词】 胰腺炎，急性坏死性；　包裹性坏死；　内镜治疗

Key issues on endoscopic step-up approach for acute necrotizing pancreatitis

He Wenhua, Zhou Zhengang, Zhu Yin
Department of Gastroenterology, The First Affiliated Hospital of Nanchang University, Nanchang 330006, China
Corresponding author: He Wenhua, Email: hewenhua@126.com

急性胰腺炎是一种消化系统常见疾病，其中约有20%可发展成为急性坏死性胰腺炎（acute necrotizing pancreatitis，ANP）[1]。ANP病程早期在影像学上表现为急性坏死物积聚（acute necrotic collection，ANC），4周后可形成包裹性坏死（walled-off necrosis，WON），以上二者均可是无菌性的或感染性的，当发生感染性胰胰坏死（infected pancreatic necrosis，IPN）后病死率为20%~30%[2]。ANP在病程早期应避免干预治疗，当怀疑或确诊IPN时，如果病情稳定可以继续采用抗生素治疗在内的内科保守治疗，大部分无菌性ANP无需干预；当IPN伴有病情恶化，或者无菌性ANP出现胃肠道梗阻、胆管梗阻或肠瘘等并发症时，则需要进行干预治疗[2]。ANP的诊治需要多学科团队参与，包括消化科、外科、影像科、重症医学科、感染科及营养科等，在诊疗技术或条件有限制的医院，建议将严重的ANP患者转移至专业胰腺诊疗中心进行干预[2]。

ANP传统干预治疗是外科开腹清创术，但创伤大、并发症发生率和病死率高[3]。近十几年来，涌现了多种替代外科开腹手术的微创清创引流技术，它们显著降低了ANP的并发症发生率和病死率，并缩短了住院时间[4]。当代治疗ANP的微创清创引流技术包括经皮穿刺引流术（percutaneous drainage，PCD）、视频辅助腹膜后清创术（video-assisted retroperitoneal debridement，VARD）、经皮窦道内镜清创术（sinus tract endoscopy，STE）、内镜经胃坏死清创术（endoscopic transgastric necrosectomy，ETN）[5]和外科经胃坏死切除术（surgical transgastric necrosectomy，STN）。在国际上，经胃内镜升阶梯式疗法（以下简称：内镜升阶梯式疗法）——内镜下透壁引流术（endoscopic transmural drainage，ETD）+ETN，被推崇为ANP的首选干预方案[2,6-7]。多个多中心随机对照试验表明，内镜升阶梯式疗法比外科经皮微创升阶梯式疗法（以下简称：外科升阶梯式疗法）——PCD+VARD的胰瘘发生率更低，住院时间和住院费用更少，远期再次干预率更低[8-10]。但目前国内开展内镜下清创术的单位不多，大部分单位仍采用外科升阶梯式疗法处理IPN[11]。南昌大学第一附属医院胰腺疾病中心已成熟开展两种微创升阶梯式疗法10余年，我们团队也发现外科升阶梯式疗法的有效性和安全性优于外科开腹手术[12]，而且内镜升阶梯式疗法的临床预后又优于外科升阶梯式疗法[13-14]。本文中，笔者结合最近的研究进展及他们的实践经验，对内镜升阶梯式疗法的优势及在实施中需考虑的一些关键问题进行介绍。

DOI：10.3760/cma.j.cn321463-20231228-00249
收稿日期　2023-12-28　　**本文编辑**　顾文景
引用本文：何文华，周振刚，祝荫. 急性坏死性胰腺炎实施内镜升阶梯式疗法的关键问题[J]. 中华消化内镜杂志，2024，41(12)：956-960. DOI：10.3760/cma.j.cn321463-20231228-00249.

www.zhxhnjzz.com

一、内镜升阶梯式疗法的优势

目前的干预策略已从外科开腹手术转向微创升阶梯式疗法，但外科开腹手术仍可作为微创升阶梯式疗法失败后的补充手段[11]。研究显示，ANP患者行微创升阶梯式疗法治疗的近期和远期临床预后优于外科开腹手术，微创升阶梯式疗法的病死率低于外科开腹手术，切口疝、胰腺外分泌功能不全或内分泌功能不全等并发症发生率显著低于外科开腹手术[3,15]。在不同的微创升阶梯式疗法中，内镜升阶梯式疗法又被国际学者推崇为ANP的首选干预方案[2,6-7]。荷兰胰腺炎研究小组开展了一项多中心随机对照试验，比较内镜升阶梯式疗法与外科升阶梯式疗法治疗IPN的疗效及安全性，虽然结果显示内镜升阶梯式疗法在减少严重并发症发生率和病死率方面并未明显优于外科升阶梯式疗法，但内镜升阶梯式疗法的胰瘘发生率较低、住院时间较短[8]，这一研究促使内镜升阶梯式疗法成为治疗ANP的首选方式。随后美国开展的一项多中心随机对照试验也发现，与外科升阶梯式疗法相比，内镜升阶梯式疗法能显著减少住院费用、缩短住院时间，并可提高ANP患者的生活质量[9]。荷兰团队近期发表了一项比较内镜升阶梯式疗法与外科升阶梯式疗法的长期临床预后的随访研究（时间≥5年），结果表明内镜升阶梯式疗法在减少IPN的病死率和主要并发症发生率方面并未明显优于外科升阶梯式疗法，但内镜升阶梯式疗法发生胰瘘和需要再次干预的概率更小[10]。一项荟萃分析比较了IPN的5种干预策略，包括早期开腹清创手术、早期开腹腹腔灌洗术（但不行清创术）、延迟开腹清创手术、外科升阶梯式疗法和内镜升阶梯式疗法，结果显示内镜升阶梯式疗法的安全概率最高（87.1%），其次是外科升阶梯式疗法（59.5%），早期开腹腹腔灌洗术、早期开腹清创手术和延迟开腹清创手术的安全概率较低，分别为44.4%、31.4%和27.6%，此外内镜升阶梯式疗法在住院时间、重症监护病房停留时间、胰瘘发生率和新发糖尿病概率方面均有优势[6]，该荟萃分析的结果提示成功治疗IPN的3个关键条件可能是：（1）基于升阶梯疗法的干预策略，（2）干预尽可能“延迟”，（3）尽可能“减少侵入性”。我们团队的经验是，坏死腔位于胃十二指肠后壁选择内镜升阶梯式疗法，如无经胃入径则选择外科升阶梯式疗法，部分胃后、结肠旁沟和盆腔广泛坏死者可联合上述两种微创升阶梯式疗法，极少数无法内镜清创或内镜升阶梯式疗法失败者需转外科开腹手术治疗。

二、ETD的支架选择

内镜升阶梯式疗法的第一步是置入透壁支架引流，支架类型包括双猪尾塑料支架、全覆膜胆道金属支架和哑铃样金属支架。一项小样本的回顾性研究比较了不同类型支架进行经胃引流的临床预后，结果显示哑铃样金属支架组的总体清创手术时间显著短于其他支架组，治疗WON的临床成功率显著高于全覆膜胆道金属支架组，早期和晚期不良事件发生率均明显低于双猪尾塑料支架组和全覆膜胆道金属支架组[16]。一项较大样本的回顾性对照研究也显示，WON患者哑铃样金属支架组的临床成功率高于双猪尾塑料支架组[17]，但回顾性研究的结果存偏倚，证据等级较低。随后一项单中心随机对照试验发现，哑铃样金属支架和双猪尾塑料支架在清创次数、住院时间或总体治疗成本方面差异无统计学意义（P>0.05），而且哑铃样金属支架旋转3周以后支架相关并发症的发生率更高[18]。荷兰团队最新发表了一项比较哑铃样金属支架与双猪尾塑料支架治疗IPN的前瞻性研究，结果显示IPN患者使用哑铃样金属支架并不能减少内镜下坏死组织清创术的需求，并且与双猪尾巴塑料支架相比，患者的临床预后、并发症和医疗费用相似[19]。因此，现有的证据表明哑铃样金属支架的临床优势并不明显，而且哑铃样金属支架的价格远远高于双猪尾塑料支架。国际指南关于哑铃样金属支架的使用建议也并不一致。美国胃肠病学会的指南建议IPN首选哑铃样金属支架引流，但欧洲胃肠病学会指南建议哑铃样金属支架和双猪尾塑料支架都可用于坏死性胰腺炎的引流和清创。我们团队自2011年开始先后应用双猪尾塑料支架、单蘑菇头金属支架（南微医学科技股份有限公司定制）和哑铃样金属支架进行引流和清创，根据CT、MRI或EUS评估坏死腔的大小和腔内固体成分的比例，以及患者经济条件等选择支架种类。哑铃样金属支架自膨胀性能较好，能建立直径1.0~1.5 cm的窦道，便于内镜进入坏死腔，因支架较短一般无需拨出支架即可清除坏死组织；单蘑菇头金属支架较长，会阻挡内镜清除支架两侧的坏死组织，但上述两种金属支架拨出后再清创的效果相同；双猪尾塑料支架缺点是清创前常需再用球囊扩张窦道，优点是可应用于坏死腔较小（直径<6 cm）难以放置金属支架的患者，另外坏死物<10%无需清创的患者也可选用。

三、胰腺坏死腔的冲洗方法

经胃置入支架引流的同时，可置入鼻-囊管于坏死腔进行冲洗。最常用5~7 Fr导管以每日500~1 000 mL的容量持续滴注生理盐水溶液。有学者提出可根据微生物学培养结果用温生理盐水（25 ℃）稀释抗生素注入坏死腔局部冲洗有助于控制感染[20]。一项回顾性研究观察了20例患者在内镜引流时联合局部抗生素冲洗，有9例（45%）效果良好，不需要进一步清创治疗[21]。目前尚未见评估冲洗持续时间、液体类型和液体量的随机对照试验。一项大型多中心研究中发现，置入或不置入鼻-囊管冲洗在临床成功率方面差异无统计学意义（90.9%比95.6%，P=0.59）[22]。我们的经验是，如果EUS评估坏死腔固体成分较多（>30%），则放置鼻-囊管冲洗，尤其是放置双猪尾塑料支架的患者。

由于坏死组织液化不佳，坏死组织质地僵硬不利于内镜下取出，因此多个研究用过氧化氢、链激酶及胃酸促进坏死组织溶解、液化。一项观察性研究对10例WON患者在内镜清创术中使用过氧化氢冲洗，发现可减少清创次数、缩短清创时间，但有3例（30%）发生出血[23]。一项评估链激酶

www.zhxhnjzz.com

与过氧化氢灌注治疗WON的随机对照试验结果显示，链激酶灌洗后外科手术率、出血风险更低，住院时间更短[24]。另一项回顾性研究显示，采用链激酶进行PCD冲洗，脓毒症逆转率显著高于生理盐水组（75%比36%，$P<0.05$），死亡率低于生理盐水组（32%比40%，$P>0.05$）[25]。我们团队既往应用过氧化氢灌洗坏死腔，但观察到部分患者存在出血风险增加可能，因此目前仍以生理盐水冲洗为主。

急性胰腺炎患者常用质子泵抑制剂（proton pump inhibitors，PPI）降低应激性溃疡和出血的风险，然而PPI的使用会导致胃酸显著降低，这可能延缓坏死组织的溶解、液化。一项多中心回顾性研究比较了内镜清创治疗期间连续使用PPI的患者与不使用PPI的患者的预后，结果显示，使用PPI组的临床成功率与不使用PPI组相似（78.7%比77.9%，$P=0.88$），不良事件发生率与不使用PPI组相近，但完全清创坏死组织所需的内镜清创术次数较不使用PPI组更多（4.6次比3.2次，$P<0.01$），早期支架闭塞率较不使用PPI组更高（20.1%比9.5%，$P=0.012$），说明清创期间停用PPI是有必要的[26]。我们的经验是，在置入支架后，如无消化道溃疡或出血，则停用PPI，以加速坏死组织液化。

四、干预时机的选择

过去多个指南推荐ANP患者病情稳定时，手术、介入、内镜等干预均应延迟至发病4周后进行，以形成WON[27-28]。随着微创技术的出现，ANP的干预时机出现了争议。2015年一项国际调查中，45%的专家建议IPN诊断后立即采取早期干预措施[29]，他们认为延迟干预源于开放式手术清创时机的研究，微创治疗尤其是PCD在技术层面没有必要延迟，临床上30%的IPN患者PCD治疗后能逐渐恢复，不再需要行后续的坏死组织清创术[30]。2018年美国一项基于前瞻性数据库的研究纳入了193例内镜干预的ANP患者，研究结果显示，内镜早期干预常用于有感染和器官衰竭的ANP患者，能加快器官衰竭恢复，病死率相对较低，建议ANP患者有较强干预指征时，应考虑早期ETD，必要时行ETN[31]。2020年美国胃肠病学会指南改变了过去ANP患者均要延迟干预的建议，指出早期（<2周）出现感染性或有症状的坏死应考虑PCD，但避免在早期进行胰腺坏死清创术[2]。2021年中国急性胰腺炎诊治指南也强烈推荐胰腺或胰周感染可在急性胰腺炎病程早期进行PCD和ETD[11]。然而，最近荷兰团队发表的一项随机对照试验显示，IPN立即引流的效果（包括降低患者的器官衰竭、出血、肠瘘、胰瘘等并发症方面）并不优于延迟引流，但研究者也认为对于病情恶化患者，早期内镜下引流也是一种有效的治疗选择[32]。2022年国内李非教授团队开展的一项ANP干预长期随访研究发现，与延迟组患者相比，早期干预不会影响ANP患者的预后，早期干预更适合发生持续性器官衰竭或IPN的ANP患者[33]。综上所述，ANP干预时机需要个体化考虑，笔者的经验是，患者病程1~2周发生感染宜采用内科综合治疗（包括抗生素、肠内营养、器官支持等），如抗生素使用1周仍有脓毒症或器官功能恶化，则立即进行PCD或ETD引流；如果抗生素治疗有效可延迟干预，内镜下清创一般在4周后进行。

五、其他需考虑的问题

1. 胆源性胰腺炎的病因处理：坏死性胆源性胰腺炎早期若无胆管炎或胆道梗阻，不需行急诊ERCP，因研究表明急诊ERCP不能降低主要并发症发生率和病死率[34]，如有胆道梗阻在病情稳定后再行ERCP。胆囊结石患者的胆囊切除手术也应延期至坏死组织清除后，坏死性胆源性胰腺炎后胆囊切除术的最佳时机为出院后8周内[35]。如患者有胆道梗阻或急性胆囊炎但病情不适合进行ERCP或手术，可行胆囊穿刺引流术[36]。

2. 胰管中断综合征的治疗：大部分患者CT检查即可判定胰管是否有中断，MRCP或ERCP可进一步确定主胰管完整性。当主胰管部分破裂（不完全中断）时，可经乳头置入胰管支架桥接破裂的主胰管。如果主胰管完全中断或胰管支架置入治疗失败，可行EUS经胃透壁引流；如果内镜干预失败，出现胰腺液体积聚复发，可行外科手术如远端胰腺切除术和Roux-en-Y引流术[37]。一项前瞻性观察研究发现，合并胰管中断综合征的患者，在清创结束拔出金属支架后，用双猪尾塑料支架代替金属支架可显著减少胰腺液体积聚的复发[38]。

3. 消化道瘘的处理：消化道瘘由胰腺坏死侵蚀引起，结肠和十二指肠常见。肠瘘的处理取决于瘘的位置以及患者的病情。胃、十二指肠、空肠和回肠的穿孔或瘘一般给予保守治疗，结肠穿孔或瘘常需外科手术治疗[39]。但较小的结肠瘘，特别是未污染腹腔时也可保守治疗。笔者的经验是，胃、十二指肠及空肠瘘可以放置鼻-空肠管越过瘘口进行肠内营养，让瘘口自行闭合或内镜下夹闭瘘口；与胰腺坏死腔相通的结肠瘘可先行内镜清创，在坏死腔消失后行肠镜下闭合瘘口加速瘘口愈合。

4. 腹腔出血的处理：出血主要由坏死物侵蚀血管引起，常见的是脾、十二指肠动脉，病死率在10%~20%[7]。干预治疗前需行增强CT评估坏死腔内的血管病变，如发现假性动脉瘤或血管明显不规则，可先进行预防性栓塞。我们团队的研究发现，急性肾功能衰竭、培养证实的IPN和多次清创术是ANP患者内镜清创术中、术后出血的独立危险因素，但大部分清创术中的出血可以通过内镜止血成功（94.1%），少数大出血需转介入血管栓塞或外科手术止血[40]。

六、总结

ANP的干预治疗已进入微创时代，PCD、VARD、STE和ETN是常用的微创技术。这些技术各有其适应证和优缺点，应结合医院的技术条件和患者病情进行个体化选择，也可联合使用。由于循证学表明内镜升阶梯式疗法的疗效与安全性最高，应该在国内大力推广应用。

利益冲突　所有作者声明不存在利益冲突

www.zhxhnjzz.com

参 考 文 献

[1] Boxhoorn L, Voermans RP, Bouwense SA, et al. Acute pancreatitis[J]. Lancet, 2020, 396(10252): 726-734. DOI: 10.1016/S0140-6736(20)31310-6.

[2] Baron TH, DiMaio CJ, Wang AY, et al. American gastroenterological association clinical practice update: management of pancreatic necrosis[J]. Gastroenterology, 2020, 158(1):67-75.e1. DOI: 10.1053/j.gastro.2019.07.064.

[3] van Santvoort HC, Besselink MG, Bakker OJ, et al. A step-up approach or open necrosectomy for necrotizing pancreatitis[J]. N Engl J Med, 2010, 362(16): 1491-1502. DOI: 10.1056/NEJMoa0908821.

[4] 何文华, 吕农华. 感染性胰腺坏死的微创升阶梯式疗法应用现状[J]. 中华消化内镜杂志, 2018, 35(4):297-298. DOI: 10.3760/cma.j.issn.1007-5232.2018.04.022.

[5] 何文华, 李罗娜, 朱勇, 等. 经自然腔道内镜下胰腺包裹性坏死引流清创术[J]. 中国内镜杂志, 2017, 23(3):83-87. DOI: 10.3969/j.issn.1007-1989.2017.03.016.

[6] Ricci C, Pagano N, Ingaldi C, et al. Treatment for infected pancreatic necrosis should be delayed, possibly avoiding an open surgical approach: a systematic review and network meta-analysis[J]. Ann Surg, 2021, 273(2): 251-257. DOI: 10.1097/SLA.0000000000003767.

[7] Maurer LR, Fagenholz PJ. Contemporary surgical management of pancreatic necrosis[J]. JAMA Surg, 2023, 158(1): 81-88. DOI: 10.1001/jamasurg.2022.5695.

[8] van Brunschot S, van Grinsven J, van Santvoort HC, et al. Endoscopic or surgical step-up approach for infected necrotising pancreatitis: a multicentre randomised trial[J]. Lancet, 2018, 391(10115): 51-58. DOI: 10.1016/S0140-6736(17)32404-2.

[9] Bang JY, Arnoletti JP, Holt BA, et al. An endoscopic transluminal approach, compared with minimally invasive surgery, reduces complications and costs for patients with necrotizing pancreatitis[J]. Gastroenterology, 2019, 156(4): 1027-1040.e3. DOI: 10.1053/j.gastro.2018.11.031.

[10] Onnekink AM, Boxhoorn L, Timmerhuis HC, et al. Endoscopic versus surgical step-up approach for infected necrotizing pancreatitis (ExTENSION): long-term follow-up of a randomized trial[J]. Gastroenterology, 2022, 163(3):712-722.e14. DOI: 10.1053/j.gastro.2022.05.015.

[11] 中华医学会外科学分会胰腺外科学组. 中国急性胰腺炎诊治指南(2021)[J]. 中华消化外科杂志, 2021, 20(7):730-739. DOI: 10.3760/cma.j.cn115610-20210622-00297.

[12] Liu P, Song J, Ke HJ, et al. Double-catheter lavage combined with percutaneous flexible endoscopic debridement for infected pancreatic necrosis failed to percutaneous catheter drainage[J]. BMC Gastroenterol, 2017, 17(1): 155. DOI: 10.1186/s12876-017-0717-3.

[13] He WH, Zhu Y, Zhu Y, et al. The outcomes of initial endoscopic transluminal drainage are superior to percutaneous drainage for patients with infected pancreatic necrosis: a prospective cohort study[J]. Surg Endosc, 2017, 31(7): 3004-3013. DOI: 10.1007/s00464-016-5324-9.

[14] Wan J, Wu D, He W, et al. Comparison of percutaneous vs endoscopic drainage in the management of pancreatic fluid collections: a prospective cohort study[J]. J Gastroenterol Hepatol, 2020, 35(12):2170-2175. DOI: 10.1111/jgh.15121.

[15] Hollemans RA, Bakker OJ, Boermeester MA, et al. Superiority of step-up approach vs open necrosectomy in long-term follow-up of patients with necrotizing pancreatitis[J]. Gastroenterology, 2019, 156(4): 1016-1026. DOI: 10.1053/j.gastro.2018.10.045.

[16] Kayal A, Taghizadeh N, Ishikawa T, et al. Endosonography-guided transmural drainage of pancreatic fluid collections: comparative outcomes by stent type[J]. Surg Endosc, 2021, 35(6): 2698-2708. DOI: 10.1007/s00464-020-07699-x.

[17] Abu Dayyeh BK, Mukewar S, Majumder S, et al. Large-caliber metal stents versus plastic stents for the management of pancreatic walled-off necrosis[J]. Gastrointest Endosc, 2018, 87(1):141-149. DOI: 10.1016/j.gie.2017.04.032.

[18] Bang JY, Navaneethan U, Hasan MK, et al. Non-superiority of lumen-apposing metal stents over plastic stents for drainage of walled-off necrosis in a randomised trial[J]. Gut, 2019, 68(7): 1200-1209. DOI: 10.1136/gutjnl-2017-315335.

[19] Boxhoorn L, Verdonk RC, Besselink MG, et al. Comparison of lumen-apposing metal stents versus double-pigtail plastic stents for infected necrotising pancreatitis[J]. Gut, 2023, 72(1): 66-72. DOI: 10.1136/gutjnl-2021-325632.

[20] González-López J, Macías-García F, Lariño-Noia J, et al. Theoretical approach to local infusion of antibiotics for infected pancreatic necrosis[J]. Pancreatology, 2016, 16(5): 719-725. DOI: 10.1016/j.pan.2016.05.396.

[21] Lariño-Noia J, de la Iglesia-García D, González-Lopez J, et al. Endoscopic drainage with local infusion of antibiotics to avoid necrosectomy of infected walled-off necrosis[J]. Surg Endosc, 2021, 35(2):644-651. DOI: 10.1007/s00464-020-07428-4.

[22] Siddiqui AA, Adler DG, Nieto J, et al. EUS-guided drainage of peripancreatic fluid collections and necrosis by using a novel lumen-apposing stent: a large retrospective, multicenter U.S. experience (with videos)[J]. Gastrointest Endosc, 2016, 83(4): 699-707. DOI: 10.1016/j.gie.2015.10.020.

[23] Abdelhafez M, Elnegouly M, Hasab Allah MS, et al. Transluminal retroperitoneal endoscopic necrosectomy with the use of hydrogen peroxide and without external irrigation: a novel approach for the treatment of walled-off pancreatic necrosis[J]. Surg Endosc, 2013, 27(10): 3911-3920. DOI: 10.1007/s00464-013-2948-x.

[24] Bhargava MV, Rana SS, Gorsi U, et al. Assessing the efficacy and outcomes following irrigation with streptokinase versus hydrogen peroxide in necrotizing pancreatitis: a randomized pilot study[J]. Dig Dis Sci, 2022, 67(8): 4146-4153. DOI: 10.1007/s10620-021-07201-0.

[25] Bhargava V, Gupta R, Vaswani P, et al. Streptokinase irrigation through a percutaneous catheter helps decrease the need for necrosectomy and reduces mortality in necrotizing pancreatitis as part of a step-up approach[J]. Surgery, 2021, 170(5):1532-1537. DOI: 10.1016/j.surg.2021.05.028.

[26] Powers PC, Siddiqui A, Sharaiha RZ, et al. Discontinuation of proton pump inhibitor use reduces the number of endoscopic procedures required for resolution of walled-off pancreatic necrosis[J]. Endosc Ultrasound, 2019, 8(3): 194-198. DOI: 10.4103/eus.eus_59_18.

[27] Working Group IAP/APA Acute Pancreatitis Guidelines. IAP/APA evidence-based guidelines for the management of acute pancreatitis[J]. Pancreatology, 2013, 13(4 Suppl 2): e1-15. DOI: 10.1016/j.pan.2013.07.063.

[28] Tenner S, Baillie J, DeWitt J, et al. American College of Gastroenterology guideline: management of acute pancreatitis

www.zhxhnjzz.com

[J]. Am J Gastroenterol, 2013, 108(9):1400-1415; 1416. DOI: 10.1038/ajg.2013.218.

[29] van Grinsven J, van Brunschot S, Bakker OJ, et al. Diagnostic strategy and timing of intervention in infected necrotizing pancreatitis: an international expert survey and case vignette study[J]. HPB (Oxford), 2016, 18(1): 49-56. DOI: 10.1016/j.hpb.2015.07.003.

[30] van Grinsven J, van Santvoort HC, Boermeester MA, et al. Timing of catheter drainage in infected necrotizing pancreatitis [J]. Nat Rev Gastroenterol Hepatol, 2016, 13(5):306-312. DOI: 10.1038/nrgastro.2016.23.

[31] Trikudanathan G, Tawfik P, Amateau SK, et al. Early (<4 weeks) versus standard (≥ 4 weeks) endoscopically centered step-up interventions for necrotizing pancreatitis[J]. Am J Gastroenterol, 2018, 113(10): 1550-1558. DOI: 10.1038/s41395-018-0232-3.

[32] Boxhoorn L, van Dijk SM, van Grinsven J, et al. Immediate versus postponed intervention for infected necrotizing pancreatitis[J]. N Engl J Med, 2021, 385(15):1372-1381. DOI: 10.1056/NEJMoa2100826.

[33] Lu J, Cao F, Zheng Z, et al. How to identify the indications for early intervention in acute necrotizing pancreatitis patients: a long-term follow-up study[J]. Front Surg, 2022, 9: 842016. DOI: 10.3389/fsurg.2022.842016.

[34] Schepers NJ, Hallensleben N, Besselink MG, et al. Urgent endoscopic retrograde cholangiopancreatography with sphincterotomy versus conservative treatment in predicted severe acute gallstone pancreatitis (APEC): a multicentre randomised controlled trial[J]. Lancet, 2020, 396(10245): 167-176. DOI: 10.1016/S0140-6736(20)30539-0.

[35] Hallensleben ND, Timmerhuis HC, Hollemans RA, et al. Optimal timing of cholecystectomy after necrotising biliary pancreatitis[J]. Gut, 2022, 71(5): 974-982. DOI: 10.1136/gutjnl-2021-324239.

[36] 梁廷波, 张匀, 李海军. 急性胆源性胰腺炎继发感染性胰腺坏死处理方式及时机[J]. 中国实用外科杂志, 2020, 40(11): 1243-1246. DOI: 10.19538/j.cjps.issn1005-2208.2020.11.04.

[37] Yasuda I, Takahashi K. Endoscopic management of walled-off pancreatic necrosis[J]. Dig Endosc, 2021, 33(3):335-341. DOI: 10.1111/den.13699.

[38] Bang JY, Mel Wilcox C, Arnoletti JP, et al. Importance of disconnected pancreatic duct syndrome in recurrence of pancreatic fluid collections initially drained using lumen-apposing metal stents[J]. Clin Gastroenterol Hepatol, 2021, 19(6):1275-1281.e2. DOI: 10.1016/j.cgh.2020.07.022.

[39] Timmerhuis HC, van Dijk SM, Hollemans RA, et al. Perforation and fistula of the gastrointestinal tract in patients with necrotizing pancreatitis: a nationwide prospective cohort [J]. Ann Surg, 2023, 278(2): e284-e292. DOI: 10.1097/SLA.0000000000005624.

[40] Zheng X, Li L, Li J, et al. Risk factors for bleeding in patients with acute necrotizing pancreatitis undergoing endoscopic necrosectomy[J]. HPB (Oxford), 2021, 23(12): 1856-1864. DOI: 10.1016/j.hpb.2021.04.024.

·读者·作者·编者·

《中华消化内镜杂志》对来稿中统计学处理的有关要求

1.统计研究设计：应交代统计研究设计的名称和主要做法。如调查设计（分为前瞻性、回顾性或横断面调查研究）；实验设计（应交代具体的设计类型，如自身配对设计、成组设计、交叉设计、析因设计、正交设计等）；临床试验设计（应交代属于第几期临床试验，采用了何种盲法措施等）。主要做法应围绕4个基本原则（随机、对照、重复、均衡）概要说明，尤其要交代如何控制重要非试验因素的干扰和影响。

2.资料的表达与描述：用$\bar{x}\pm s$表达近似服从正态分布的定量资料，用$M(Q_1,Q_3)$或M(IQR)表达呈偏态分布的定量资料；用统计表时，要合理安排纵横标目，并将数据的含义表达清楚；用统计图时，所用统计图的类型应与资料性质相匹配，并使数轴上刻度值的标法符合数学原则；用相对数时，分母不宜小于20，要注意区分百分率与百分比。

3.统计学分析方法的选择：对于定量资料，应根据所采用的设计类型、资料所具备的条件和分析目的，选用合适的统计学分析方法，不应盲目套用t检验和单因素方差分析；对于定性资料，应根据所采用的设计类型、定性变量的性质和频数所具备的条件以及分析目的，选用合适的统计学分析方法，不应盲目套用χ^2检验。对于回归分析，应结合专业知识和散布图，选用合适的回归类型，不应盲目套用简单直线回归分析，对具有重复实验数据的回归分析资料，不应简单化处理；对于多因素、多指标资料，要在一元分析的基础上，尽可能运用多元统计学分析方法，以便对因素之间的交互作用和多指标之间的内在联系进行全面、合理的解释和评价。

4.统计结果的解释和表达：当$P<0.05$（或$P<0.01$）时，应说明对比组之间的差异有统计学意义，而不应说对比组之间具有显著性（或非常显著性）的差别；应写明所用统计学分析方法的具体名称（如：成组设计资料的t检验、两因素析因设计资料的方差分析、多个均数之间两两比较的q检验等），统计量的具体值（如t值，χ^2值，F值等）应尽可能给出具体的P值；当涉及到总体参数（如总体均数、总体率等）时，在给出显著性检验结果的同时，再给出95%可信区间。

www.zhxhnjzz.com

SonoScape 开立

广告

HD-580

镜之所及 芯之所向



4K 4K显示

4-LED

SFI

VIST

Water Jet 辅助送水

One Step Connection 一键插接

光电染色优化

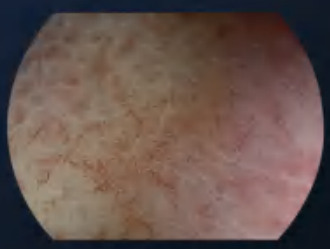

SFI-1

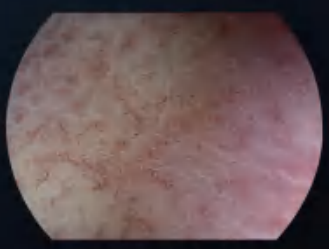

SFI-2

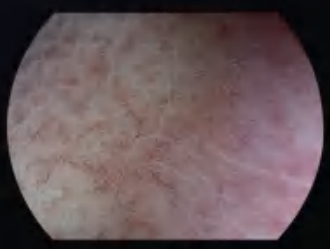

SFI-3



VIST-1



VIST-2



VIST-3

深圳开立生物医疗科技股份有限公司
SONOSCAPE MEDICAL CORP.
地址：深圳市南山区粤海街道麻岭社区高新中区科技中2路1号深圳软件园（2期）12栋201、202
电话：86-755-26722890

网站：www.sonoscape.com.cn
邮箱：sonoscape@sonoscape.net
禁忌内容或者注意事项详见说明书
粤械广审（文）第281218-07978号

南微医学 | 洞察™



一次性使用成像导管

规格型号	导管直径	器械通道直径	有效工作长度	最大视场角
CDS22001	2.9±0.2 mm	⩾1.0mm	2200 mm	120°
CDS11001	3.7±0.2 mm	⩾1.8 mm		

成像控制器

BS-W-100



器械通道直径
⩾1.0mm



四向转角



器械通道直径
⩾1.8mm



手术诊疗
提供成像

即用即抛弃，
无需清洗消毒



广告

苏械广审（文）250226-24752号
苏械注准 20212061554 苏械注准 20212061309
南微医学科技股份有限公司生产 Version:CY-240815
禁忌内容或注意事项详见说明书 仅限专业医疗人员使用

400 025 3000 全国服务电话
www.micro-tech.com.cn

南微医学科技股份有限公司
南京高新开发区高科三路10号
025 5874 4269
info@micro-tech.com.cn