中华医学会系列杂志

ISSN 1007-5232
CN 32-1463/R

中华消化内镜杂志®

ZHONGHUA XIAOHUA NEIJING ZAZHI

2024年12月 第41卷 第12期

CHINESE JOURNAL OF DIGESTIVE ENDOSCOPY

Volume 41 Number 12
December 2024

中华医学会
CHINESE MEDICAL ASSOCIATION

ISSN 1007-5232
12>

中华消化内镜杂志®

CHINESE JOURNAL OF DIGESTIVE ENDOSCOPY

月刊　1996年8月改刊　第41卷　第12期　2024年12月20日出版


微信:xhnjxw


新浪微博

主　管
中国科学技术协会

主　办
中华医学会
100710,北京市东四西大街42号

编　辑
中华消化内镜杂志编辑委员会
210003,南京市紫竹林3号
电话:(025)83472831,83478997
传真:(025)83472821
Email:xhnj@xhnj.com
http://www.zhxhnjzz.com
http://www.medjournals.cn

总编辑
张澍田

编辑部主任
唐涌进

出　版
《中华医学杂志》社有限责任公司
100710,北京市东四西大街42号
电话(传真):(010)51322059
Email:office@cmaph.org

广告发布登记号
广登32010000093号

印　刷
江苏省地质测绘院

发　行
范围:公开
国内:南京报刊发行局
国外:中国国际图书贸易集团有限公司
(北京399信箱,100048)
代号 M4676

订　购
全国各地邮政局
邮发代号 28-105

邮　购
中华消化内镜杂志编辑部
210003,南京市紫竹林3号
电话:(025)83472831
Email:xhnj@xhnj.com

定　价
每期25.00元,全年300.00元

中国标准连续出版物号
ISSN 1007-5232
CN 32-1463/R

2024年版权归中华医学会所有

未经授权,不得转载、摘编本刊文章,不得使用本刊的版式设计

除非特别声明,本刊刊出的所有文章不代表中华医学会和本刊编委会的观点

本刊如有印装质量问题,请向本刊编辑部调换

目　　次

第41卷终

共识与指南

中国炎症性肠病内镜诊治专家共识(2024,广州)…… 925
中华医学会消化内镜学分会结直肠学组

中国超声内镜引导胆管引流术专家共识(2024,上海)…… 941
国家消化系统疾病临床医学研究中心(上海)
中华医学会消化内镜学分会

菁英论坛

急性坏死性胰腺炎实施内镜升阶梯式疗法的关键问题 …… 956
何文华　周振刚　祝荫

论　　著

保留黏膜层的内镜黏膜下挖除术治疗胃黏膜下肿瘤的有效性分析 …… 961
葛佳琪　孙晓梅

十二指肠乳头异位的内镜特点及治疗分析 …… 967
赵倩　杨卓

内镜下套扎与硬化剂注射治疗内痔有效性及安全性的回顾性队列研究 …… 973
高莉　杨位轩　田莉　巩尧瑶　程文芳

注水钳除与普通钳除治疗结直肠微小息肉的临床疗效对比研究 … 979
吴秋丽　李远丽　郑晨威　陈相波　徐勤伟

限制吞咽联合漱口对磁控胶囊胃镜检查胃准备质量的影响 …… 985
曹景润　刘月月　王凯　刘海燕　常鲁杰

江苏省二级以上中医院消化内镜专业现状调研及建议 …… 990
江苏省中医院消化内镜中心　江苏省中医脾胃病医疗质控中心

基础研究

基于转录组测序分析棕榈酰转移酶DHHC7对结直肠癌侵袭的促进作用 …… 996
蒋怡　张明明　房静远

短篇论著

食管神经内分泌肿瘤的临床特征分析 …… 1002
胡平　何娜　严丽军　李晓雅　柏建安　朱国琴　田野　汤琪云
白光内镜下靶向活检在西藏地区藏族胃癌风险人群中的应用价值 …… 1008
邵鹏飞　巴桑卓玛　李巍

病例报道

胃高分化管状乳头状腺癌合并低异型度胃型胃癌的内镜诊治1例 …… 1012
杨泽梁　姜雨婷　胡嘉庆　杨捷　王宁　陈新　郑晓玲
尾肠囊肿超声内镜引导细针穿刺抽吸术1例 …… 1015
王程瑶　张政　李鹏　吴静

综　　述

消化内镜无水洗消技术的研究现状 …… 1018
赵灿　李隆松　令狐恩强　柴宁莉

读者·作者·编者

《中华消化内镜杂志》对来稿中统计学处理的有关要求 …… 960
《中华消化内镜杂志》2025年征订启事 …… 978
《中华消化内镜杂志》2024年可直接使用英文缩写的常用词汇 …… 984
中华医学会系列杂志论文作者署名规范 …… 989
中华医学会杂志社关于在论文写作过程中使用生成式人工智能技术的有关规定 …… 1024
插页目次 …… 1011

本刊稿约见第41卷第1期第82页、第7期第586页

本期责任编辑　许文立

本刊编辑部工作人员联系方式

唐涌进，Email：tang@xhnj.com　　朱　悦，Email：zhuyue@xhnj.com
周　昊，Email：zhou@xhnj.com　　钱　程，Email：qian@xhnj.com
顾文景，Email：gwj@xhnj.com　　许文立，Email：xwl@xhnj.com

本刊投稿方式

登录《中华消化内镜杂志》官方网站http://www.zhxhnjzz.com进行在线投稿。


唐涌进


周　昊


顾文景


朱　悦


钱　程


许文立

（扫码添加编辑企业微信）

·论著·

保留黏膜层的内镜黏膜下挖除术治疗胃黏膜下肿瘤的有效性分析

葛佳琪　孙晓梅
黑龙江省医院消化病院消化内科，哈尔滨 150001
通信作者：孙晓梅，Email：18686758181@163.com

【摘要】 目的　比较保留黏膜层的内镜黏膜下挖除术（endoscopic submucosal excavation，ESE）与传统ESE治疗起源于固有肌层、长径≤2 cm的胃黏膜下肿瘤（submucosal tumors，SMT）的有效性及安全性。**方法**　回顾性分析2021年11月至2022年11月于黑龙江省医院消化病院接受保留黏膜层的ESE（保留黏膜组，30例）或传统ESE（不保留黏膜组，30例）治疗的长径≤2 cm起源于固有肌层的胃SMT患者资料。比较两组患者的一般资料（性别、年龄、肿瘤发生部位及大小），分析内镜相关治疗结果，包括整块切除率、手术时间、术中出血量、术中穿孔率及术后并发症（出血、穿孔、感染）发生率、经济效益、术后住院时间等指标。**结果**　两组患者的一般资料差异无统计学意义（$P>0.05$）。保留黏膜组与不保留黏膜组的整块切除率[100.0%（30/30）比90.0%（27/30），$P=0.237$]、术中出血量[（23.34±14.68）mL比（23.67±14.73）mL，$t=0.085$，$P=0.932$]、术中穿孔率[0.0%（0/30）比16.7%（5/30），$P=0.052$]及术后住院时间[（5.17±1.46）d比（5.93±1.59）d，$t=1.939$，$P=0.057$]差异均无统计学意义。两组患者均无术后出血、穿孔、发热和腹膜炎发生。但保留黏膜组手术时间低于不保留黏膜组，分别为（47.07±14.03）min及（59.47±16.75）min（$t=3.107$，$P=0.003$）；保留黏膜组住院费用显著低于不保留黏膜组，分别为（22 109.68±3 960.65）元及（28 378.64±3 842.31）元（$t=6.222$，$P=0.001$）。**结论**　保留黏膜层的ESE与传统ESE治疗起源于固有肌层的长径≤2 cm的胃SMT安全有效。与传统ESE相比，保留黏膜层的ESE手术时间较短、医疗费用更低。

【关键词】 胃肿瘤；　黏膜下肿瘤；　内镜黏膜下挖除术；　内镜治疗；　保留黏膜层

Efficacy analysis of endoscopic submucosal excavation with mucosal layer preservation for gastric submucosal tumors

Ge Jiaqi, Sun Xiaomei
Department of Gastroenterology, Digestive Disease Hospital, Heilongjiang Provincial Hospital, Harbin 150001, China
Corresponding author: Sun Xiaomei, Email: 18686758181@163.com

【Abstract】　Objective　To compare the efficacy and safety of endoscopic submucosal excavation (ESE) with mucosal layer preservation and traditional ESE for patients with small (≤2 cm) gastric submucosal tumors (SMT) originating from muscularis propria. **Methods**　A retrospective study was performed on patients with gastric SMT (≤2 cm) originating from muscularis propria treated by ESE with mucosal layer preservation (mucosal layer preservation group, 30 cases) or traditional ESE (non-mucosal layer preservation group, 30 cases) in Digestive Disease Hospital, Heilongjiang Provincial Hospital from November 2021 to November 2022. Baseline characteristics (gender, age, tumor location and size) and endoscopy-related treatment outcomes including en bloc resection rate, operation time, intraoperative blood loss, intraoperative perforation rate and postoperative complications (bleeding, perforation, infection) rate, economic benefits, and postoperative hospitalization time were compared. **Results**　There was no significant difference in the

DOI：10.3760/cma.j.cn321463-20240520-00248
收稿日期　2024-05-20　　**本文编辑**　朱悦
引用本文：葛佳琪，孙晓梅. 保留黏膜层的内镜黏膜下挖除术治疗胃黏膜下肿瘤的有效性分析[J]. 中华消化内镜杂志，2024，41(12)：961-966. DOI：10.3760/cma.j.cn321463-20240520-00248.

www.zhxhnjzz.com

baseline characteristics between the two groups (P>0.05). As for en bloc resection rate [100.0% (30/30) VS 90.0% (27/30), P=0.237], intraoperative blood loss (23.34±14.68 mL VS 23.67±14.73 mL, t=0.085, P=0.932), intraoperative perforation rate [0.0% (0/30) VS 16.7% (5/30), P=0.052], and hospitalization time (5.17±1.46 days VS 5.93±1.59 days, t=1.939, P=0.057), there were no significant differences between the mucosal layer preservation group and the non-mucosal layer preservation group. No postoperative bleeding, perforation, fever or peritonitis occurred in either group. However, the operation time was shorter in the mucosal layer preservation group than that in the non-mucosal layer preservation group (47.07±14.03 min VS 59.47±16.75 min, t=3.107, P=0.003). The hospitalization expenses in the mucosal layer preservation group were significantly lower than those in the non-mucosal layer preservation group (22 109.68±3 960.65 yuan VS 28 378.64±3 842.31 yuan, t=6.222, P=0.001). **Conclusion** Both ESE with mucosal layer preservation and traditional ESE are safe and reliable for patients with small (≤2 cm) gastric SMT originating from muscularis propria. Compared with traditional ESE, the mucosal layer preservation technique demonstrates a shorter operation time and reduces hospitalization expenses.

【**Key words**】 Stomach neoplasms; Submucosal tumors; Endoscopic submucosal excavation; Therapeutic endoscopy; Mucosal layer preservation

近年来，由于内镜检查的普及和超声内镜检查（endoscopic ultrasonography，EUS）的发展与成熟，消化道黏膜下肿瘤（submucosal tumors，SMT）的检出率明显升高。SMT在消化道不同部位的发病率不同，2/3发生于胃部，其次是食管、十二指肠和结肠[1]。胃SMT发病率最高，其组织病理学以胃肠间质瘤（gastrointestinal stromal tumors，GISTs）、平滑肌瘤以及异位胰腺较为多见[2]。过去认为长径<2 cm的SMT一般可以随访观察，但是仍可能有转移风险。《中国消化道黏膜下肿瘤内镜诊治专家共识（2023版）》[3]指出，对于转移风险低且可能完整切除的消化道所有SMT（无论大小及部位）都可考虑内镜下切除。与外科手术相比，内镜下切除SMT具有操作时间短、创伤小、并发症少、恢复快、费用低等优势[4]。

目前常用的SMT内镜下切除方法包括内镜圈套切除、内镜黏膜下剥离术（endoscopic submucosal dissection，ESD）、内镜黏膜下挖除术（endoscopic submucosal excavation，ESE）、内镜全层切除术（endoscopic full-thickness resection，EFR）和隧道法内镜黏膜下肿物切除术（submucosal tunnel endoscopic resection，STER）等[3]。ESE作为ESD发展和延伸的技术，可治疗起源于固有肌层的SMT。但传统的内镜技术一般全周切开黏膜后，切除SMT的同时，也切除了黏膜层。而黏膜层完整可降低迟发性出血、穿孔等术后并发症的发生[5-6]。因此，我们在传统ESE基础上发展一种保留黏膜层的ESE，对胃SMT进行内镜切除治疗。本研究评估保留黏膜层的ESE治疗起源于固有肌层的胃小SMT（≤2 cm）的有效性及安全性。

资料与方法

一、病例选取

回顾性分析2021年11月至2022年11月在黑龙江省医院消化病院经内镜切除治疗的起源于固有肌层的所有胃SMT患者临床资料。纳入标准：（1）术前接受EUS及上腹部CT等相关检查，明确为胃SMT且起源于固有肌层；（2）病灶长径≤2 cm；（3）手术方式为保留黏膜层或不保留黏膜层的ESE。排除标准：（1）上消化道具有其他肿瘤或病变；（2）有严重心脑血管疾病、明显脏器衰竭、凝血功能障碍、精神疾病等严重合并症；（3）病例资料不完整或缺失。本研究通过黑龙江省医院医学伦理委员会审核批准，伦理号：伦审科（2022）017号。以传统ESE作对照，比较两组的一般资料（性别、年龄、肿瘤发生部位及大小），分析内镜相关治疗结果，包括整块切除率、手术时间、肿瘤组织学类型、术中出血量、术中穿孔率及术后并发症（出血、穿孔、感染）发生率、经济效益、术后住院时间等方面的差异。

二、治疗方法

1. 主要器械：日本Olympus GIF-Q260J胃镜、D-201-14304透明帽、KD-650L切开刀、NM-400U-0425注射针、SD-221U-25圈套器、FD-410LR止血钳、CO_2气泵，德国ERBE VIO 300D高频电刀，南微医学和谐夹等。

2. 手术步骤

保留黏膜组：气管插管全身麻醉或静脉复合麻醉。（1）病灶标记：确认病灶后，使用高频切开刀对病灶周围进行标记；（2）黏膜下注射：沿标记点外侧

www.zhxhnjzz.com

缘黏膜下多点注射生理盐水(250 mL)+靛胭脂(4 mL)混合液,使病灶充分抬举;(3)剥离及挖除肿物:在病变一侧行黏膜半周切开,并修整切口,从黏膜切口钻入,进行黏膜下剥离,挖除时反复进行黏膜下注射,保留SMT包膜的完整性,完整挖除病变;(4)创面处理:利用保留的黏膜层,切口行金属夹夹闭(图1);(5)胃管留置:对于病灶创面较大或有术中穿孔者予以留置胃管;(6)术后病理送检:将剥离的肿物固定,取材,作HE染色及免疫组织化学染色。

不保留黏膜组:麻醉方式、病灶标记、黏膜下注射的方法同保留黏膜组。病灶充分抬举后,切开黏膜层,进行黏膜下剥离,挖除病灶。根据创面情况,行电凝止血、金属夹夹闭、荷包缝合等处理创面(图2)。胃管留置及术后病理送检同保留黏膜组。

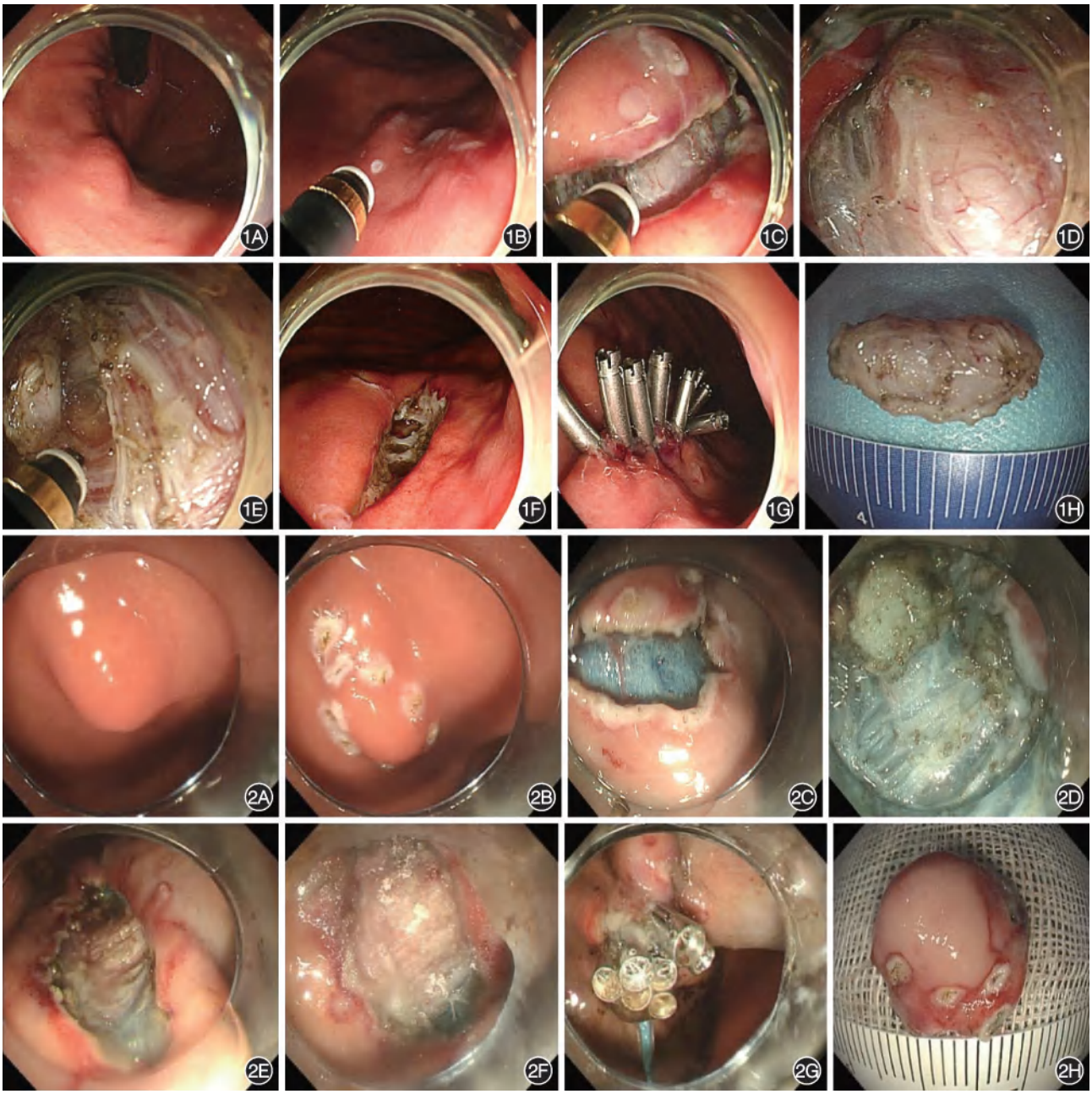

图1　胃体上部黏膜下肿瘤(SMT)的保留黏膜层内镜黏膜下挖除术过程　1A:胃镜见胃体上部大弯近后壁一处SMT;1B:于病变周围进行标记;1C:沿肿物一侧行表面黏膜切开;1D:充分暴露瘤体;1E:部分瘤体剥离;1F:瘤体完整剥离,保留完整的黏膜层;1G:瘤体完整剥离后金属夹夹闭创面;1H:完整剥离的瘤体　**图2**　胃体中部黏膜下肿瘤(SMT)的传统内镜黏膜下挖除术过程　2A:胃镜见胃体中部小弯近前壁一处SMT;2B:于病变周围进行标记;2C:行表面黏膜切开;2D:行黏膜下剥离;2E:瘤体完整剥离;2F:创面喷洒可吸收止血微球;2G:金属夹+尼龙绳荷包缝合创面;2H:完整剥离的瘤体

www.zhxhnjzz.com

3.术后处理：术后 24 h 内减少活动；术后禁食 48~72 h 后恢复流质饮食，若有穿孔、出血等情况，禁食时间相应延长。术后常规静脉内给予质子泵抑制剂保护胃黏膜。观察有无出血、穿孔及感染等，如有术后出血且药物治疗欠佳，要及时胃镜下止血。多数患者不需要预防使用抗生素，如有穿孔、发热等感染表现需使用抗生素治疗。评估术后病理结果，必要时追加外科手术等治疗。如无特殊情况，术后 1 周内可出院，口服质子泵抑制剂及黏膜保护剂进一步治疗。

三、统计学方法

应用 SPSS 27.0（IBM 公司，美国）软件进行数据录入与分析。符合正态分布的计量资料采用 $\bar{x}\pm s$ 表示，两组间比较使用两独立样本 t 检验。计数资料以例（%）表示，两组间比较使用卡方检验或 Fisher 确切概率法。$P<0.05$ 为差异有统计学意义。

结　果

一、一般资料

保留黏膜组及不保留黏膜组各有 30 例患者入组。两组患者的性别组成、年龄、肿瘤发生部位及肿瘤大小如表 1 所示。两组患者的一般资料差异无统计学意义，具有可比性。

二、内镜治疗相关结果

保留黏膜组均整块切除（100.0%），不保留黏膜组 27 例（90.0%）为整块切除，3 例（10.0%）分块切除，两组整块切除率差异无统计学意义（$P=0.237$）。保留黏膜组手术时间为（47.07±14.03）min（26~91 min），不保留黏膜组为（59.47±16.75）min（34~92 min），差异有统计学意义（$P=0.003$）。保留黏膜组术中出血量为（23.34±14.68）mL（0~50 mL），不保留黏膜组为（23.67±14.73）mL（0~50 mL），差异无统计学意义（$P=0.932$）。保留黏膜组未发生术中穿孔，不保留黏膜组中 5 例患者发生术中穿孔，差异无统计学意义（$P=0.052$）。肿瘤组织学结果方面，保留黏膜组中 30 例均为平滑肌瘤，不保留黏膜组中 26 例为平滑肌瘤，4 例为间质瘤。根据 2008 年美国国立卫生研究院（NIH）的术后危险度分级方法[7]，4 例间质瘤均为低危间质瘤。两组组织学类型构成差异无统计学意义（$P=0.112$）。在创面闭合方面，保留黏膜组中 30 例创面均行金属夹封闭，不保留黏膜组中 21 例行金属夹封闭，6 例行金属夹联合尼龙绳荷包缝合，3 例创面表面未闭合，两组差

表 1　不同术式内镜黏膜下挖除术治疗的 60 例胃黏膜下肿瘤患者一般资料及手术情况比较

观察指标	保留黏膜组	不保留黏膜组	统计量	P 值
例数	30	30		
性别（例，男/女）	9/21	10/20	$\chi^2=0.077$	0.781
年龄（岁，$\bar{x}\pm s$）	53.67±9.54	49.93±8.50	$t=-1.600$	0.115
肿瘤部位[例（%）]			$\chi^2=0.495$	0.781
胃体	17（56.7）	18（60.0）		
胃底	6（20.0）	4（13.3）		
胃窦	7（23.3）	8（26.7）		
肿瘤长径（cm，$\bar{x}\pm s$）	1.33±0.32	1.37±0.34	$t=0.468$	0.641
整块切除[例（%）]	30（100.0）	27（90.0）		0.237[a]
手术时间（min，$\bar{x}\pm s$）	47.07±14.03	59.47±16.75	$t=3.107$	0.003
术中出血量（mL，$\bar{x}\pm s$）	23.34±14.68	23.67±14.73	$t=0.085$	0.932
术中穿孔[例（%）]	0（0.0）	5（16.7）		0.052[a]
组织学类型[例（%）]				0.112[a]
平滑肌瘤	30（100.0）	26（86.7）		
间质瘤	0（0.0）	4（13.3）		
创面闭合方式[例（%）]				0.002[a]
金属夹	30（100.0）	21（70.0）		
金属夹+尼龙绳	0（0.0）	6（20.0）		
未闭合	0（0.0）	3（10.0）		
住院费用（元，$\bar{x}\pm s$）	22 109.68±3 960.65	28 378.64±3 842.31	$t=6.222$	0.001
术后住院时间（d，$\bar{x}\pm s$）	5.17±1.46	5.93±1.59	$t=1.939$	0.057

注：[a]使用 Fisher 确切概率法

www.zhxhnjzz.com

异有统计学意义（*P*=0.002）。保留黏膜组住院费用为（22 109.68±3 960.65）元（16 782.25~31 195.20 元），不保留黏膜组为（28 378.64±3 842.31）元（21 290.50~34 146.77 元），差异有统计学意义（*P*=0.001）。保留黏膜组术后住院时间为（5.17±1.46）d（2~9 d），不保留黏膜组为（5.93±1.59）d（3~9 d），差异无统计学意义（*P*=0.057）。两组手术情况见表1。两组患者均无术后出血、穿孔、发热和腹膜炎的情况发生。

讨　论

SMT 大多数为良性病变，虽然长径<2 cm 的 SMT 通常无明显的临床症状，但是随着病变的增大，某些部位以及特殊组织病理学类型的 SMT 也有出血、梗阻以及转移等风险[8-9]。

近年来，随着内镜技术的不断开展，对于 SMT 的内镜治疗方法也层出不穷。目前，SMT 的内镜下治疗方法包括内镜圈套切除、ESD、ESE、EFR 及 STER 等，这些技术各有其优缺点。内镜圈套切除术操作简单，但有肿瘤残留、不能完整切除的风险。ESD 可以完整切除 SMT，但对于起源于固有肌层的 SMT，ESD 会增加穿孔的风险[10-11]。ESE 作为 ESD 发展和延伸的技术，可治疗生长于管腔内的固有肌浅层 SMT，其穿孔发生率为 0%~14%[12-13]。EFR 对起源于固有肌深层或与浆膜层粘连的 SMT 可获得较好的疗效[14]。但是 EFR 术中穿孔处的血液和渗出物很容易泄漏到腹腔，引起腹膜炎、气腹和腹部脓肿等[3]。STER 应用于治疗来源于固有肌层的 SMT 的优势在于利用消化道黏膜和固有肌层之间的隧道进行操作，可降低消化道瘘、感染、术中和术后出血等并发症[15-16]。但因胃管腔更大、胃黏膜较厚并且灵活性大，胃部隧道建立难度大。美国国家综合癌症网络（NCCN）指南指出对于 5 cm 的胃 SMT 推荐应用腹腔镜治疗[17]。但是在治疗长径较小及腔内生长的 SMT 时，腹腔镜较内镜治疗会造成腹壁损伤、切除更多的胃组织、造成胃功能紊乱并且治疗费用更高[4]。

根据以上技术的优缺点，本单位在传统 ESE 基础上，采用保留黏膜层的 ESE 治疗胃小 SMT（≤2 cm），该技术通过保留黏膜层达到保持消化道完整性的目的，在保证完整切除 SMT 的同时，减少因切除黏膜层而造成的迟发性出血、穿孔等术后并发症的发生。并且该术式不需要建立“袋状”隧道，术中先部分切开肿瘤上方黏膜，然后再行黏膜下层分离，使肿物充分暴露，从而提供良好的手术视野，也避免了液体在隧道中的滞留而导致的内镜操作空间有限和影响手术视野的问题。

本研究通过与传统 ESE 进行对比，探讨两种内镜治疗方法在起源于固有肌层胃小 SMT（≤2 cm）的疗效。其中 30 例患者行传统 ESE，30 例患者行保留黏膜层 ESE。内镜下治疗 SMT 的目标是一次性整块切除肿瘤，获得整块切除对于防治病灶残留，预防复发尤其重要[18]。本研究中，保留黏膜组整块切除率为 100.0%，不保留黏膜组整块切除率为 90.0%。3 例（10.0%）非整块切除病变位于胃体上部大弯近后壁，为胃镜操作难度较大的部位。ESE 治疗的并发症主要为出血和穿孔。两组患者术中均少量渗血，术中经电凝止血后，均无术后迟发性出血发生。对于向腔外生长、腔内外生长的 SMT，如行 ESE，穿孔风险增加，可应用 EFR 或腹腔镜等方法切除病变。本研究中两组病例均呈腔内生长。保留黏膜组 30 例患者均未发生术中穿孔，而不保留黏膜组中 5 例患者发生术中穿孔（*P*=0.052），其中 4 例位于胃底，1 例位于胃体上部大弯近后壁，因胃底壁薄及胃体上部大弯近后壁处操作难度大，且病变起源于固有肌层，为完整切除病变需操作较深，增加了穿孔的风险。5 例穿孔病例中 3 例为间质瘤（低危），2 例为平滑肌瘤，因间质瘤包膜与浆膜层及周围正常组织粘连致密，可增加穿孔的风险。另外，操作者的技术水平也会影响术中并发症的发生率。两组患者均未出现迟发性穿孔。保留黏膜组手术时间及住院费用均低于不保留黏膜组（*P*<0.05）。保留黏膜层的 ESE 行黏膜半周切开，将肿物完整切除，然后利用保留的黏膜对创面进行闭合，既节省了全周切开黏膜及黏膜下剥离的操作时间，又尽可能保留 SMT 表面的正常黏膜，同时，由于创面小，简单金属夹夹闭即可，也避免了需要进一步荷包缝合等操作上的麻烦，并减轻了医疗费用负担。另外，我们的研究表明，位于胃部不同位置的 SMT，包括胃底、胃体、胃窦等，保留黏膜层的 ESE 均可成功切除肿物。

综上，本研究显示保留黏膜层的 ESE 治疗长径≤2 cm 的起源于固有肌层的胃 SMT 安全有效，该技术可最大限度地保留消化道的完整性，可整块切除肿瘤，并且与传统 ESE 相比，可缩短手术时间、降低住院费用。本研究也具有一定的局限性，本研究缺少长期随访数据，我们将继续对患者进行随访追

www.zhxhnjzz.com

踪，以进一步明确保留黏膜层的ESE的远期有效性及安全性。本研究中保留黏膜组术后病理均为平滑肌瘤，需要开展前瞻性多中心随机对照研究扩大样本量，评估术后病理类型，以明确保留黏膜层ESE的切除方式是否适用于其他病理类型的SMT，并比较本项技术与其他传统内镜技术切除SMT的优缺点，以便为SMT患者选择最佳的内镜治疗方法提供临床循证医学证据。

利益冲突　所有作者声明不存在利益冲突

作者贡献声明　葛佳琪：设计研究方案，数据采集、处理与分析，论文撰写；孙晓梅：设计研究方案，技术支持，修订论文

参 考 文 献

[1] Deprez PH, Moons L, O'Toole D, et al. Endoscopic management of subepithelial lesions including neuroendocrine neoplasms: European Society of Gastrointestinal Endoscopy (ESGE) guideline[J]. Endoscopy, 2022, 54(4): 412-429. DOI: 10.1055/a-1751-5742.

[2] 齐志鹏, 钟芸诗, 周平红, 等. 上消化道不同部位黏膜下肿瘤的临床病理学特征[J]. 中华消化内镜杂志, 2016, 33(6): 362-366. DOI: 10.3760/cma.j.issn.1007-5232.2016.06.004.

[3] 中华医学会消化内镜学分会外科学组, 中华医学会消化内镜学分会经自然腔道内镜手术学组, 中国医师协会内镜医师分会消化内镜专业委员会, 等. 中国消化道黏膜下肿瘤内镜诊治专家共识(2023版)[J]. 中华消化内镜杂志, 2023, 40(4): 253-263. DOI: 10.3760/cma. j. cn321463-20230310-00039.

[4] Zhang H, Huang X, Qu C, et al. Comparison between laparoscopic and endoscopic resections for gastric submucosal tumors[J]. Saudi J Gastroenterol, 2019, 25(4): 245-250. DOI: 10.4103/sjg.SJG_412_18.

[5] Du C, Chai N, Linghu E, et al. Treatment of cardial submucosal tumors originating from the muscularis propria layer: submucosal tunneling endoscopic resection versus endoscopic submucosal excavation[J]. Surg Endosc, 2018, 32(11):4543-4551. DOI: 10.1007/s00464-018-6206-0.

[6] Tang X, Ren Y, Huang S, et al. Endoscopic submucosal tunnel dissection for upper gastrointestinal submucosal tumors originating from the muscularis propria layer: a single-center study[J]. Gut Liver, 2017, 11(5): 620-627. DOI: 10.5009/gnl15424.

[7] Joensuu H. Risk stratification of patients diagnosed with gastrointestinal stromal tumor[J]. Hum Pathol, 2008, 39(10): 1411-1419. DOI: 10.1016/j.humpath.2008.06.025.

[8] Standards of Practice Committee, Faulx AL, Kothari S, et al. The role of endoscopy in subepithelial lesions of the GI tract [J]. Gastrointest Endosc, 2017, 85(6): 1117-1132. DOI: 10.1016/j.gie.2017.02.022.

[9] Aghdassi A, Christoph A, Dombrowski F, et al. Gastrointestinal stromal tumors: clinical symptoms, location, metastasis formation, and associated malignancies in a single center retrospective study[J]. Dig Dis, 2018, 36(5): 337-345. DOI: 10.1159/000489556.

[10] Goto O, Uraoka T, Horii J, et al. Expanding indications for ESD: submucosal disease (SMT/carcinoid tumors) [J]. Gastrointest Endosc Clin N Am, 2014, 24(2): 169-181. DOI: 10.1016/j.giec.2013.11.006.

[11] Mannen K, Tsunada S, Hara M, et al. Risk factors for complications of endoscopic submucosal dissection in gastric tumors: analysis of 478 lesions[J]. J Gastroenterol, 2010,45(1): 30-36. DOI: 10.1007/s00535-009-0137-4.

[12] Qi ZP, Shi Q, Liu JZ, et al. Efficacy and safety of endoscopic submucosal dissection for submucosal tumors of the colon and rectum[J]. Gastrointest Endosc, 2018, 87(2): 540-548. e1. DOI: 10.1016/j.gie.2017.09.027.

[13] He Z, Sun C, Wang J, et al. Efficacy and safety of endoscopic submucosal dissection in treating gastric subepithelial tumors originating in the muscularis propria layer: a single-center study of 144 cases[J]. Scand J Gastroenterol, 2013, 48(12): 1466-1473. DOI: 10.3109/00365521.2013.845796.

[14] Li DM, Ren LL, Jiang YP. Long-term outcomes of endoscopic resection for gastric subepithelial tumors[J]. Surg Laparosc Endosc Percutan Tech, 2020, 30(2): 187-191. DOI: 10.1097/SLE.0000000000000755.

[15] Zhang Y, Ye LP, Mao XL. Endoscopic treatments for small gastric subepithelial tumors originating from muscularis propria layer[J]. World J Gastroenterol, 2015, 21(32): 9503-9511. DOI: 10.3748/wjg.v21.i32.9503.

[16] Wong V, Goto O, Gregersen H, et al. Endoscopic treatment of subepithelial lesions of the gastrointestinal tract[J]. Curr Treat Options Gastroenterol, 2017, 15(4): 603-617. DOI: 10.1007/s11938-017-0152-0.

[17] Demetri GD, von Mehren M, Antonescu CR, et al. NCCN Task Force report: update on the management of patients with gastrointestinal stromal tumors[J]. J Natl Compr Canc Netw, 2010, 8(Suppl 2): S1-41; quiz S42-44. DOI: 10.6004/jnccn.2010.0116.

[18] 窦晓坛, 王静, 周婷, 等. 非注射黏膜切除术治疗长径小于2 cm 巴黎分型0-Ⅰ型结肠息肉的回顾性临床研究[J]. 中华消化内镜杂志, 2023, 40(9): 729-733. DOI: 10.3760/cma. j. cn321463-20230103-00136.

www.zhxhnjzz.com

·广告·

erbe

氩气电极（FiAPC 探头）

- ☑ 一次性使用，抗折性佳
- ☑ 起弧距离好，低功率起弧
- ☑ 器械自动识别，即插即用
- ☑ 工作参数自动存储
- ☑ 双重过滤功能，加强患者保护性
- ☑ APC电极末端气体压力自动保持恒定
- ☑ APC电极末端ERBE色环标记
- ☑ 与ERBE所有内镜氩气刀兼容
- ☑ 1.5mm,2.3mm等不同直径氩气电极可选

禁忌内容或注意事项详见说明书

用于高频手术中对血管、组织进行止血和消融

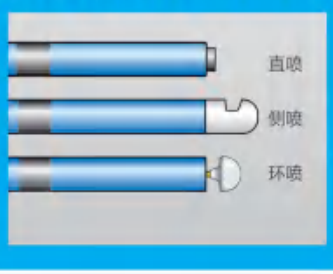



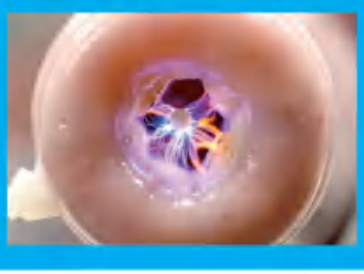



生产企业：Erbe Elektromedizin GmbH
德国爱尔博电子医疗仪器公司
产品注册证号及名称：
[1] 国械注进 20163250794（氩气电极）
沪械广审(文)第250729-08795号

爱尔博（上海）医疗器械有限公司
地址：上海市延安西路2201号上海国际贸易中心3002室 邮编：200336
电话：021-62758440 邮箱：info@erbechina.com
传真：021-62758874 技术服务热线：400-108-1851

OLYMPUS

广告



VorticCatch V™ 一次性使用取石网篮

FG-V451P

一种扩展胆管内取石范围的设计

VorticCatch V ™采用了独特的螺旋设计结构，以支持接近胆管底部口袋处部位的困难结石套取。

奥林巴斯(北京)销售服务有限公司

北京总部：北京市朝阳区新源南路1-3号平安国际金融中心A座8层
代表电话：010-58199000

本资料仅供医学专业人士阅读。
禁忌内容或注意事项详见说明书。
所有奥比均基于本公司产品，特此说明。
规格、设计及附件如有变更，请以产品注册信息为准。

沪械广审(文)第290327-81249号

AD0079SV V01-2410

ISSN 1007–5232　CN 32–1463/R　邮发代号：28–105　国内定价：25.00 元