中华医学会系列杂志

ISSN 1007-5232
CN 32-1463/R

中华消化内镜杂志®

ZHONGHUA XIAOHUA NEIJING ZAZHI

2024年11月 第41卷 第11期

CHINESE JOURNAL OF DIGESTIVE ENDOSCOPY

Volume 41 Number 11
November 2024

CHINESE MEDICAL ASSOCIATION

ISSN 1007-5232

中华消化内镜杂志®

CHINESE JOURNAL OF DIGESTIVE ENDOSCOPY

月刊　1996年8月改刊　第41卷　第11期　2024年11月20日出版


微信：xhnjxw


新浪微博

主　管
中国科学技术协会

主　办
中华医学会
100710，北京市东四西大街42号

编　辑
中华消化内镜杂志编辑委员会
210003，南京市紫竹林3号
电话：(025)83472831，83478997
传真：(025)83472821
Email：xhnj@xhnj.com
http://www.zhxhnjzz.com
http://www.medjournals.cn

总编辑
张澍田

编辑部主任
唐涌进

出　版
《中华医学杂志》社有限责任公司
100710，北京市东四西大街42号
电话(传真)：(010)51322059
Email：office@cmaph.org

广告发布登记号
广登32010000093号

印　刷
江苏省地质测绘院

发　行
范围：公开
国内：南京报刊发行局
国外：中国国际图书贸易集团有限公司
(北京399信箱，100048)
代号 M4676

订　购
全国各地邮政局
邮发代号 28-105

邮　购
中华消化内镜杂志编辑部
210003，南京市紫竹林3号
电话：(025)83472831
Email：xhnj@xhnj.com

定　价
每期25.00元，全年300.00元

中国标准连续出版物号
ISSN 1007-5232
CN 32-1463/R

2024年版权归中华医学会所有

未经授权，不得转载、摘编本刊文章，不得使用本刊的版式设计

除非特别声明，本刊刊出的所有文章不代表中华医学会和本刊编委会的观点

本刊如有印装质量问题，请向本刊编辑部调换

目　次

共识与指南

胆管恶性肿瘤的光动力治疗专家共识(2024版) …… 841
中华医学会消化内镜学分会　中国临床肿瘤学会肿瘤光动力治疗专家委员会　中国抗癌协会肿瘤光动力治疗专委会

专家论坛

Roux-en-Y吻合术后超声内镜引导下经胃肠吻合旁路辅助内镜逆行胰胆管造影术进展(含视频) …… 851
吴瑞　沈珊珊　邹晓平　张斌　王雷

论　著

内镜逆行胰胆管造影术引导下细胞刷刷检与活检钳活检鉴别良恶性胆管狭窄的诊断效能分析 …… 857
梁正　隗永秋　张果　刘昊玺　左佳煊　李鹏　张澍田

细针穿刺抽吸针与末端切割型细针穿刺活检针用于超声内镜引导胰腺实性占位诊断的效能比较 …… 864
潘妘頔　周春华　张敏敏　冉桃菁　秦显政　王奎　张尧　龚婷婷　张玲　王东　何相宜　吴巍　张本炎　高丽丽　邹多武

新型胆道镜辅助床旁一期取石及引流术在急性重症胆管炎中的应用(含视频) …… 871
冯亚东　梁燕　刘洋　张胤秋　任丽华　施瑞华

肝硬化临床特征与超声内镜引导下门静脉压力梯度的相关性研究 …… 877
罗蓉昆　雷钊　卢焕元　张瑞　孙传政　罗宏武　罗少彬　伍园园　蒋志云　彭茜茜　尹欣林　刘浔阳　黄飞舟　邓刚

预防性使用低剂量吲哚美辛对减少老年人内镜逆行胰胆管造影术后胰腺炎的有效性分析 …… 883
陈章涵　齐志鹏　贺东黎　荆佳晨　钟芸诗

超声内镜引导下胰管引流的临床疗效分析(含视频) …… 889
沈珊珊　聂双　李雯　郑汝桦　蔡薇　秦争艳　张斌　吕瑛　邹晓平　王雷

一次性胰胆管成像系统辅助内镜逆行阑尾炎治疗术在急性阑尾炎中的应用效果 …… 895
曹守莉　薛冬云　李君山　闫金铭　李松　李晓沛

短篇论著

内镜黏膜下剥离术治疗累及齿状线的早期直肠或肛管病变的临床疗效和安全性初探(含视频) …… 901
张强　顾立梅　张其德　肖君　周玉宏　凌亭生
内镜下肌间剥离术治疗直肠神经内分泌肿瘤效果及安全性的初步评价(含视频) …… 906
廖素环　任剑珍　阳光　李博　蔡军　张荣刚　黄思霖

病例报道

肝硬化患者直肠神经内分泌肿瘤内镜切除后反复出血1例 …… 910
夏静娴　和海玉　魏莉　李俊
以上消化道出血为主要表现的Caroli综合征1例 …… 913
刘斌斌　黄超群　宋欣远　肖勇　陈明锴

综　　述

胆管恶性肿瘤的内镜诊断策略概述 …… 916
张天宇　祁可　龚婷婷　邹多武　张敏敏
内镜下经十二指肠乳头胆囊引流术治疗急性胆囊炎的研究现状 …… 920
杨柳　刘枫

读者·作者·编者

中华医学会系列杂志论文作者署名规范 …… 850
《中华消化内镜杂志》对来稿中统计学处理的有关要求 …… 870
《中华消化内镜杂志》2024年可直接使用英文缩写的常用词汇 …… 876
《中华消化内镜杂志》2025年征订启事 …… 905
中华医学会杂志社关于在论文写作过程中使用生成式人工智能技术的有关规定 …… 912
插页目次 …… 919

本刊稿约见第41卷第1期第82页、第7期第586页

本期责任编辑　朱悦

本刊编辑部工作人员联系方式

唐涌进，Email：tang@xhnj.com　　朱　悦，Email：zhuyue@xhnj.com
周　昊，Email：zhou@xhnj.com　　钱　程，Email：qian@xhnj.com
顾文景，Email：gwj@xhnj.com　　许文立，Email：xwl@xhnj.com

本刊投稿方式

登录《中华消化内镜杂志》官方网站http://www.zhxhnjzz.com进行在线投稿。


唐涌进


周　昊


顾文景


朱　悦


钱　程


许文立

（扫码添加编辑企业微信）

·论著·

内镜逆行胰胆管造影术引导下细胞刷刷检与活检钳活检鉴别良恶性胆管狭窄的诊断效能分析

梁正　隗永秋　张果　刘昊玺　左佳煊　李鹏　张澍田
首都医科大学附属北京友谊医院消化内科，北京 100050
通信作者：张澍田，Email：zhangshutian@ccmu.edu.cn

【摘要】 目的　评价内镜逆行胰胆管造影术（endoscopic retrograde cholangiopancreatography，ERCP）引导下细胞刷刷检、活检钳活检鉴别诊断良恶性胆管狭窄的诊断效能。**方法**　纳入 2013 年 1 月至 2022 年 1 月因不明原因胆管狭窄就诊于北京友谊医院消化内科行 ERCP 检查的 470 例患者。单次 ERCP 操作中先行细胞刷刷检，后根据需要行活检钳活检，诊断困难患者必要时行多次 ERCP 刷检或活检。回顾性收集患者的临床资料、ERCP 操作情况、病理学结果、随访结果等资料。以患者的最终诊断为金标准，计算细胞刷刷检和活检钳活检的诊断效能。**结果**　最终诊断为恶性胆管狭窄患者 251 例，良性胆管狭窄患者 219 例。470 例患者均行细胞刷刷检，其中多次刷检 37 例；114 例患者行活检钳活检。单次细胞刷刷检诊断恶性胆管狭窄的灵敏度和特异度分别为 49.40%（124/251）和 99.09%（217/219）；多次细胞刷刷检诊断恶性胆管狭窄的灵敏度、特异度分别为 68.42%（13/19）和 100.00%（18/18）；活检钳活检诊断恶性胆管狭窄的灵敏度、特异度分别为 68.18%（45/66）、97.92%（47/48）。114 例患者同时进行细胞刷刷检和活检钳活检，结果显示刷检联合活检的诊断灵敏度显著高于单次细胞刷刷检［77.27%（51/66）比 43.94%（29/66），χ^2=13.99，P<0.001］，单独活检钳活检的诊断灵敏度［68.18%（45/66）］也高于单次细胞刷刷检（χ^2=6.92，P=0.009）。**结论**　ERCP 引导下的两种病理标本获取方式中，联合应用细胞刷刷检和活检钳活检可以提高诊断的灵敏度，活检钳活检的诊断灵敏度优于单次细胞刷刷检。

【关键词】 胰胆管造影术，内窥镜逆行；　不明原因胆管狭窄；　细胞刷刷检；　活检钳活检

Diagnostic efficacy of brush cytology and biopsy forceps under the guidance of endoscopic retrograde cholangiopancreatography to differentiate between benign and malignant biliary strictures

Liang Zheng, Wei Yongqiu, Zhang Guo, Liu Haoxi, Zuo Jiaxuan, Li Peng, Zhang Shutian
Department of Gastroenterology, Beijing Friendship Hospital, Capital Medical University, Beijing 100050, China
Corresponding author: Zhang Shutian, Email: zhangshutian@ccmu.edu.cn

【Abstract】 Objective　To evaluate the diagnostic efficacy of brush cytology and transpapillary biopsy sampling under the guidance of endoscopic retrograde cholangiopancreatography (ERCP) in distinguishing between benign and malignant biliary strictures. **Methods**　A total of 470 patients with unknown biliary strictures who underwent ERCP at Department of Gastroenterology, Beijing Friendship Hospital from January 2013 to January 2022 were enrolled. Brush cytology was performed before biopsy in a single procedure, and with multiple ERCP brush cytologies or biopsy performed for challenging cases.

DOI：10.3760/cma.j.cn321463-20240124-00225
收稿日期　2024-01-24　　**本文编辑**　钱程
引用本文：梁正，隗永秋，张果，等. 内镜逆行胰胆管造影术引导下细胞刷刷检与活检钳活检鉴别良恶性胆管狭窄的诊断效能分析[J]. 中华消化内镜杂志，2024，41（11）：857-863. DOI: 10.3760/cma.j.cn321463-20240124-00225.

www.zhxhnjzz.com

Clinical data, ERCP procedures, pathological results, and follow-up data were collected. With the final diagnosis as the golden standard, the diagnostic efficacy of brush cytology and biopsy sampling were calculated. **Results** The final diagnosis showed 251 cases of malignant and 219 cases of benign biliary strictures. All 470 patients received brush cytology, among whom, 37 patients underwent multiple brush cytologies. Additionally, 114 patients were treated with biopsy sampling. The single brush cytology showed a sensitivity of 49.40% (124/251) and a specificity of 99.09% (217/219) for diagnosing malignant biliary strictures. Multiple brush cytologies showed a sensitivity of 68.42% (13/19) and a specificity of 100.00% (18/18). Biopsy sampling showed a sensitivity of 68.18% (45/66) and a specificity of 97.92% (47/48). Among the 114 patients who underwent both brush cytology and biopsy sampling, the results showed that the diagnostic sensitivity of brush cytology combined with biopsy sampling [77.27% (51/66)] and the sensitivity of single biopsy sampling [68.18% (45/66)] were significantly higher than that of single brush cytology [43.94% (29/66), χ^2=13.99, P<0.001; χ^2=6.92, P=0.009]. **Conclusion** Combining brush cytology and biopsy forceps during ERCP enhances diagnostic sensitivity in identifying malignant biliary strictures. Biopsy sampling stands out as more sensitive compared with single brush cytology, emphasizing its role in improving diagnostic capabilities.

【**Key words**】 Cholangiopancreatography, endoscopic retrograde; Unknown biliary strictures; Brush cytology; Biopsy sampling

胆管狭窄是一种胆道系统疾病，通常是由于胆管发生一些结构性改变，如肿瘤、胆管结石或炎症等因素引起的管腔狭窄导致的。胆管狭窄根据病变的性质可以分为良性和恶性，文献显示仅有30%的胆管狭窄为良性胆管狭窄[1-3]。以胆管癌、胰腺癌、壶腹癌为主要病因的恶性胆管狭窄大多发现时已经是晚期，只能采取姑息治疗，中位总生存期小于1年，五年生存率小于10%[4-5]。另一方面，研究表明15%~24%最终证实为良性胆管狭窄的患者因误判为恶性狭窄而接受本不必要的外科手术切除，给患者造成了不必要的巨大生理、心理和经济上的负担[6]。因此，良恶性胆管狭窄的早期准确鉴别诊断至关重要，关系着患者的预后和生存质量。本研究的目的是评价临床上经常使用的内镜逆行胰胆管造影术（endoscopic retrograde cholangiopancreatography，ERCP）引导下细胞刷刷检、活检钳活检诊断胆管狭窄的效能以及多次细胞刷刷检对诊断效能的提升情况。

资料与方法

一、一般资料

本研究为一项单中心回顾性研究，纳入2013年1月至2022年1月因不明原因胆管狭窄就诊于北京友谊医院的患者。纳入标准：（1）年龄≥18岁；（2）影像学（CT或MRI）或ERCP造影提示胆管狭窄；（3）接受了ERCP操作用于诊断和（或）治疗。排除标准：（1）随访<12个月；（2）细胞学或病理学检查结果缺失；（3）既往已经明确诊断胆管狭窄性质的患者。

二、诊疗方案

ERCP操作由15名经验丰富（ERCP年操作量>300例次）的内镜医师完成。十二指肠镜（TJF-260V，日本奥林巴斯）进镜到位，在切开刀引导下胆管插管，常规胆管造影确定狭窄的位置和长度。是否进行乳头括约肌切开术由内镜医师根据术中情况决定。插管以及造影成功后行细胞刷刷检：将刷子（RX Cytology Brush，美国波士顿科学）通过十二指肠镜的4.2 mm工作通道沿着导丝推进到狭窄近端，并在狭窄处来回移动刷子10~30次（一次往返刷检计1次），之后将细胞刷收入鞘管，取出并切割细胞刷，置入固定液后送检。刷检后，内镜医师根据与消化内科管床医师术前沟通以及自己术中对狭窄部位良恶性的判断决定是否行ERCP活检钳活检。活检方法：使用传统活检钳（Radial Jaw 4P，美国波士顿科学）通过十二指肠镜工作通道进行透视下组织取样，针对胆管狭窄部位活检取样1~3块，实际数量由内镜医师根据活检样本的大小以及术中情况决定。部分患者用鼻胆引流管或胆道支架进行胆道引流。

将刷检及活检标本送检病理科，由轮值病理科医师进行制片、读片。胆管刷检细胞学的病理诊断结果被分类为4级：阴性、性质待定、可疑恶性和恶性。可疑恶性和恶性定义为恶性，患者转诊至普外科评估是否行外科手术根治。对于细胞学阴性和性质待定的患者进行12个月的临床随访。随访期间常规对患者每个月行肝功能检查，出院后1个月复查CT或MRI，其后每3个月复查1次CT或MRI。随访期间依据医师评估并结合患者意愿决定是否再次行ERCP刷检或活检。

www.zhxhnjzz.com

活检钳活检的组织病理学结果分为良性和恶性。刷检与活检的联合诊断：刷检和活检任意一项判断为恶性，联合诊断即判断为恶性。

三、最终诊断

胆管狭窄患者的最终诊断，与既往研究类似，依据组织病理学结果以及临床或影像学随访结果[7]。以下情况考虑为恶性胆管狭窄：自发现胆管狭窄开始共12个月随访期间，组织学标本（活检钳活检或外科手术标本）诊断为腺癌，或临床以及影像学发现恶性肿瘤进展，或因胆管恶性肿瘤而死亡的病例。以下情况考虑为良性胆管狭窄：12个月随访中无临床和影像学进展，或12个月随访中狭窄部位消失，或手术切除的标本证实为良性胆管病变。

四、统计学方法

采用SPSS 26.0统计软件进行资料处理。符合正态分布的连续变量采用$\bar{x}\pm s$描述，组间比较采用t检验；不符合正态分布的连续变量采用$M(Q_1,Q_3)$描述，组间比较采用曼-惠特尼检验；计数资料采用例（%）描述，组间比较采用卡方检验或Fisher精确概率法。采用双侧假设检验，检验水准α=0.05，P<0.05为差异有统计学意义。计算灵敏度、特异度、阳性预测值（positive predictive value，PPV）、阴性预测值（negative predictive value，NPV）及准确率来评估不同方法的诊断效能。

结　果

一、患者临床特征

共470例不明原因胆管狭窄患者纳入本研究，其中251例患者最终诊断为恶性胆管狭窄（45例外科手术确诊，36例活检钳活检确诊，170例随访明确诊断），余219例患者诊断为良性胆管狭窄（2例外科手术确诊，217例随访明确诊断）。在恶性胆管狭窄患者中，有187例诊断为胆管癌，31例诊断为胰腺癌，28例诊断为十二指肠腺癌，5例诊断为其他肿瘤（3例胆囊癌，2例转移癌）。

恶性胆管狭窄和良性胆管狭窄患者的年龄、性别、总胆红素、直接胆红素、肿瘤标志物CA19-9等差异有统计学意义。良性与恶性胆管狭窄的好发部位均以下段多见，良性胆管狭窄位于下段的占比更高（χ^2=22.48，P<0.001）；恶性胆管狭窄发生于上段和上段+下段的比例均高于良性胆管狭窄，差异均有统计学意义（P<0.001）。见表1。

表1　良性和恶性胆管狭窄患者的临床特征对比

项目	恶性胆管狭窄	良性胆管狭窄	统计量	P值
例数	251	219		
年龄（岁，$\bar{x}\pm s$）	68.99±11.23	65.16±14.25	t=3.25	0.001
性别[例（%）]			χ^2=5.07	0.024
男	162（64.54）	119（54.34）		
女	89（35.46）	100（45.66）		
体重指数（kg/m^2，$\bar{x}\pm s$）	23.02±3.31	23.53±3.35	t=1.67	0.096
危险因素[例（%）]				
吸烟史	88（35.06）	83（37.90）	χ^2=0.41	0.523
恶性肿瘤病史	42（16.73）	25（11.42）	χ^2=0.10	0.100
病毒性肝炎病史	15（5.98）	5（2.28）	χ^2=4.40	0.048
肝硬化病史	6（2.39）	3（1.37）	χ^2=0.65	0.421
原发性硬化性胆管炎病史	1（0.40）	3（1.37）	χ^2=1.31	0.253
实验室检查				
总胆红素[μmol/L，$M(Q_1,Q_3)$]	183.95（80.30，314.28）	37.62（17.15，92.75）	Z=9.90	<0.001
直接胆红素[μmol/L，$M(Q_1,Q_3)$]	115.97（50.85，195.06）	17.25（4.75，59.26）	Z=10.15	<0.001
CA19-9[U/mL，$M(Q_1,Q_3)$]	191.60（52.80，741.13）	21.60（8.07，91.50）	Z=8.52	<0.001
狭窄部位[例（%）]				
上段	59（23.51）	26（11.87）	χ^2=10.69	0.001
下段	161（64.14）	183（83.56）	χ^2=22.48	<0.001
上段+下段	31（12.35）	10（4.57）	χ^2=8.90	<0.001

www.zhxhnjzz.com

二、ERCP引导下细胞刷刷检和活检钳活检的诊断效能

470例患者均接受了ERCP下细胞刷刷检，在251例最终诊断为恶性胆管狭窄的患者中，单次细胞刷刷检诊断出126例有明确恶性肿瘤细胞，另外125例恶性胆管狭窄患者在单次刷检中未发现恶性肿瘤细胞或发现性质待定的细胞。根据最终诊断，胆管细胞刷刷检的诊断灵敏度为49.40%（124/251），特异度为99.09%（217/219），准确率为72.55%（341/470）。全部470例患者中共有114例患者进行了ERCP引导下活检钳活检，其中46例活检病理诊断为恶性胆管狭窄，68例活检病理诊断为良性胆管狭窄。根据最终诊断，活检钳活检的诊断灵敏度为68.18%（45/66），特异度为97.92%（47/48），准确率为80.70%（92/114）（表2）。

114例患者同时进行了细胞刷刷检和活检钳活检，在此114例患者中，单独细胞刷刷检、单独活检钳活检、刷检联合活检诊断的灵敏度分别为43.94%（29/66）、68.18%（45/66）和77.27%（51/66）（表3），其中单独活检和单独刷检（χ^2=6.92，P=0.009）、刷检联合活检和单独刷检（χ^2=13.99，P<0.001）灵敏度差异均有统计学意义。虽然单独活检相对于刷检联合活检的灵敏度差异无统计学意义（χ^2=0.95，P=0.330），但刷检联合活检的灵敏度相较于单独活检的灵敏度也有所升高。

按照狭窄部位进行分组，上段、下段和上段+下段狭窄的患者分别有85例、344例和41例。上段狭窄的单次刷检和活检的诊断灵敏度分别为40.68%（24/59）和66.67%（2/3），下段狭窄的单次刷检和活检的诊断灵敏度分别为46.69%（80/161）和66.67%（38/57），上段+下段狭窄的单次刷检和活检的诊断灵敏度分别为51.66%（16/31）和83.33%（5/6）。

三、多次刷检的诊断情况

行多次（≥2次）细胞刷刷检的37例患者中，第1次刷检结果是2例为恶性，5例为性质不确定，30例为良性。在第2次细胞刷刷检中，除了第1次刷检为恶性的2例外，第1次刷检中良性和不确定的35患者中刷检出细胞学恶性8例。行第3次细胞刷刷检的患者共有7例，刷检细胞学恶性2例。行第4次细胞刷刷检的患者有2例，刷检细胞学恶性1例。经过12个月的随访，37例患者中最终诊断为恶性胆管狭窄19例，良性胆管狭窄18例。见图1。多次刷检诊断的灵敏度、特异度、阳性预测值、阴性预测值和准确率分别为68.42%（13/19）、100.00%（18/18）、100.00%（13/13）、75.00%（18/24）和83.78%（31/37）。

讨　论

不明原因胆管狭窄的鉴别诊断，长期以来是消化系统学科较为常见的疑难问题。在高级内镜技术出现之前，通常需要结合病史采集，如肝硬化、病毒性肝炎等危险因素；实验室检查异常，如胆红素水平、CA19-9等肿瘤标志物的升高；影像学检查，如增强CT、磁共振胰胆管成像术（magnetic resonance cholangiopancreatography，MRCP）、增强MRI等来对胆管狭窄的性质做出倾向性诊断[8-9]。目前，ERCP和超声内镜引导下活检技术不断成熟，并且胆管腔内超声、激光共聚焦显微内镜、超声内镜弹性成像、造影增强超声内镜检查术等影像技术不断应用于临床[10]。其中ERCP引导下细胞刷刷

表2　内镜逆行胰胆管造影术引导下不同诊断方式诊断恶性胆管狭窄的诊断效能

诊断方式	例数	灵敏度	特异度	阳性预测值	阴性预测值	准确率
刷检	470	49.40%（124/251）	99.09%（217/219）	98.41%（124/126）	63.08%（217/344）	72.55%（341/470）
活检	114	68.18%（45/66）	97.92%（47/48）	97.83%（45/46）	69.12%（47/68）	80.70%（92/114）
刷检+活检	114	77.27%（51/66）	100.00%（48/48）	100.00%（51/51）	76.19%（48/63）	86.84%（99/114）

表3　114例同时行刷检和活检的不明原因胆管狭窄患者内镜逆行胰胆管造影术引导下不同诊断方式的诊断效能对比

诊断方式	例数	灵敏度	特异度
刷检	114	43.94%（29/66）	95.83%（46/48）
活检	114	68.18%（45/66）	97.92%（47/48）
刷检+活检	114	77.27%（51/66）	100.00%（48/48）
统计量		χ^2=16.84	
P值		<0.001	0.773[a]

注：[a]使用Fisher精确概率法

www.zhxhnjzz.com

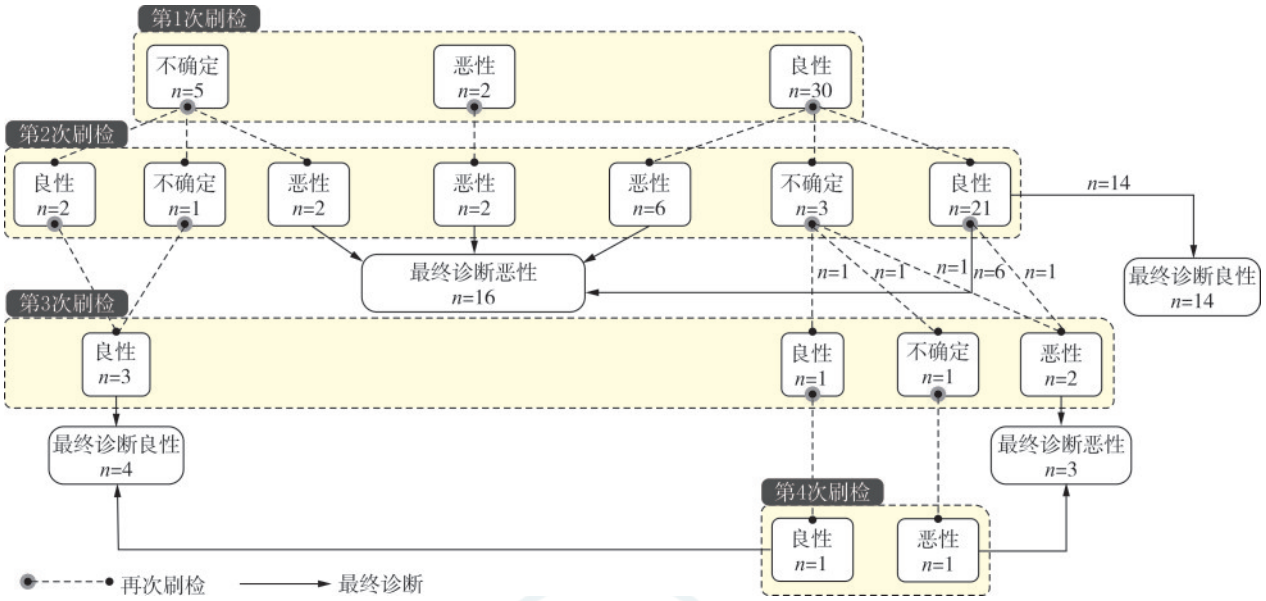

图1　多次细胞刷刷检的37例不明原因胆管狭窄患者的诊断过程

检、活检钳活检技术是近年来临床最常用的高级内镜诊疗技术，相较于超声内镜引导下穿刺，适用范围更广且安全性更高，对于不同部位的胆管狭窄均可以获取病理标本。

本研究中，细胞刷刷检的灵敏度为49.40%，特异度为99.09%。既往文献报道的诊断灵敏度为6%~63%，特异度为97%~100%[11-15]。可见不同中心报道的诊断灵敏度差异较大，这种差异的原因可能来源于不同医学中心ERCP技术水平不同、刷检细胞学和活检组织学取材质量以及病理诊断标准差异等[16]。其中在刷检细胞学的诊断标准方面，目前国际采用的诊断标准为贝塞斯达系统（the Bethesda system，TBS）报告，诊断报告通常采用4级分类法，即未见恶性肿瘤细胞，非典型细胞形态（尤其细胞核）异常，可疑恶性肿瘤（癌）细胞，可见恶性肿瘤（癌）细胞[17]。大部分研究将后两者作为恶性胆管狭窄的诊断标准，但是在部分研究中，研究者为了突出某些特殊染色的诊断效能，仅仅将“可见恶性肿瘤细胞”作为诊断标准，这在一定程度上低估了细胞刷刷检的诊断效能[18]。另外，为了提高细胞刷刷检的诊断效能，内镜医师做出了诸多尝试，例如Bank等[19]尝试研发增加细胞刷刷缘密度的刷子，Wang等[20]尝试提高单次刷检次数等方式来提高诊断效能，但都未能显著提高细胞刷刷检的灵敏度。针对这一现状，特殊免疫组化染色、荧光原位杂交技术、基因测序等辅助病理学诊断技术在临床实践中也被逐渐应用探索，诊断效能还有待于进一步明确[7,21-22]。

关于ERCP引导下活检钳活检，以往不同医学中心报道诊断的灵敏度、特异度和准确率分别为43%~81%、90%~100%、72%~74.7%[11,23-27]。本研究报道的活检钳活检的诊断灵敏度和特异度分别为68.18%和97.92%，与文献报道的水平相一致。活检钳活检比细胞刷刷检更灵敏，且在不同部位的胆管狭窄中均有优势。联合细胞刷刷检和活检钳活检相较于单独活检钳活检的灵敏度提升差异无统计学意义，这可能与样本量不足相关。ERCP引导下的活检与其他部位（胃、十二指肠、结直肠）的内镜直视下活检不同，其是X线透视下的活检，取材部位的准确性难以保证[28]。因此经口胆管镜（peroral cholangioscopy，POCS）引导的靶向活检是一个可以替代的选择。许多研究评估了POCS引导的靶向活检对不确定性质胆管狭窄的诊断结果，据报道，对恶性肿瘤的灵敏度和特异度分别为64%~86%和89%~100%[29-33]。有两篇研究对比了在同一胆管狭窄患者的狭窄部位先后分别行ERCP透视下活检以及POCS靶向活检的诊断效能，前者的诊断灵敏度分别为64%和82.4%，后者的诊断灵敏度为54%和83.4%，差异均无统计学意义[29,31]。理论上POCS直视下活检更有可能取得靶向标本用于诊断，造成ERCP透视下活检以及POCS靶向活检诊断效能无差异的原因可能为POCS所采用的活检钳尺寸要小于ERCP透视采用的活检钳尺寸（1.0 mm比1.8 mm）[29]。

胆管标本病理学诊断为恶性或可疑恶性的胆管狭窄患者通常在临床上被认为是恶性胆管狭窄。

www.zhxhnjzz.com

在非恶性的病理诊断结果中，非典型的诊断结果往往很难解释，它们可能是由多种异质性原因引起的，包括恶性肿瘤的癌旁组织标本，标本所含胆管上皮细胞数量不足，以及受到炎症、机械挤压引起的反应性改变等[34]。此时再次行ERCP下刷检是一个可行且安全的选择，本研究中对多次刷检患者的数据分析表明，多次刷检可以将刷检的灵敏度从49.40%提升至68.42%，特异度从99.09%提升至100.00%，并且在35例第1次刷检未明确性质的患者中最终有11例刷检出疑似恶性肿瘤细胞或者恶性肿瘤细胞。此外，在病理诊断无法提供可靠证据时，综合患者的病史、实验室检查、影像学检查等临床信息来对胆管狭窄的良恶性做出倾向性诊断是必要的。既往研究建立了诸多胆管狭窄诊断模型，例如Zhang等[35]纳入了胆红素、CA19-9等实验室检查，放射学检查结果和非典型采样检查结果绘制了诺如图。Wang等[36]结合MRCP以及增强CT图像建立了一个仅基于影像学的诊断评分模型，Meister等[37]纳入了年龄，临床表现（体重下降、疼痛、黄疸），糖尿病病史，实验室检查（胆红素、碱性磷酸酶、谷氨酰转肽酶）等8个变量建立模型，这些模型为临床诊断提供了一定参考价值，但也有缺陷，未来需要一个更为可靠的诊断预测模型来指导不明原因胆管狭窄患者的诊断。

相较于既往的回顾性研究，本研究纳入患者人数更多，收集信息更加全面、完整，对于良恶性胆管狭窄的诊断标准和定义更加清晰，最大程度保证了研究结论的质量。但本研究同样具有以下局限性：第一，本研究为回顾性研究，依赖于回顾和收集过去的数据和信息，可能导致信息偏倚；第二，本研究的时间跨度较长，此期间内镜设备、活检设备有更换，可能会对结果造成影响；第三，研究中对于细胞刷刷检的病理学标本，采用了两种制片方式，一种是早期的传统涂片法，另外一种是现在的液基细胞学法，早期标本采用传统涂片法可能会低估细胞学的诊断灵敏度；第四，多次刷检的病例数相对较少，可能会造成结果的偏倚。

综上所述，目前ERCP引导下的多种病理标本获取方式中，活检钳活检、多次细胞刷刷检的诊断灵敏度要优于单次细胞刷刷检，联合应用细胞刷刷检和活检钳活检可以提高诊断的灵敏度。在病理学结果为阴性时，长期的临床影像随访对于明确胆管狭窄的性质是必须的。在未来，ERCP细胞刷和活检钳设备的改进、病理标本的特殊染色及基因测序辅助诊断、基于多中心数据的诊断模型建立有助于胆管狭窄良恶性性质的明确。

利益冲突　所有作者声明不存在利益冲突

作者贡献声明　梁正、隗永秋：论文撰写、数据收集；张果、刘昊玺、左佳煊：数据收集、数据质控、研究指导；李鹏、张澍田：研究指导、论文修改、经费支持

参 考 文 献

[1] Zepeda-Gómez S, Baron TH. Benign biliary strictures: current endoscopic management[J]. Nat Rev Gastroenterol Hepatol, 2011,8(10):573-581. DOI: 10.1038/nrgastro.2011.154.

[2] Fidelman N. Benign biliary strictures: diagnostic evaluation and approaches to percutaneous treatment[J]. Tech Vasc Interv Radiol, 2015, 18(4): 210-217. DOI: 10.1053/j.tvir.2015.07.004.

[3] Tummala P, Munigala S, Eloubeidi MA, et al. Patients with obstructive jaundice and biliary stricture ± mass lesion on imaging: prevalence of malignancy and potential role of EUS-FNA[J]. J Clin Gastroenterol, 2013,47(6):532-537. DOI: 10.1097/MCG.0b013e3182745d9f.

[4] Everhart JE, Ruhl CE. Burden of digestive diseases in the United States part Ⅲ: liver, biliary tract, and pancreas[J]. Gastroenterology, 2009, 136(4): 1134-1144. DOI: 10.1053/j.gastro.2009.02.038.

[5] Abdel-Rahman O, Elsayed Z, Elhalawani H. Gemcitabine-based chemotherapy for advanced biliary tract carcinomas[J]. Cochrane Database Syst Rev, 2018, 4(4): CD011746. DOI: 10.1002/14651858.CD011746.pub2.

[6] Wakai T, Shirai Y, Sakata J, et al. Clinicopathological features of benign biliary strictures masquerading as biliary malignancy [J]. Am Surg, 2012,78(12):1388-1391.

[7] Arechederra M, Rullán M, Amat I, et al. Next-generation sequencing of bile cell-free DNA for the early detection of patients with malignant biliary strictures[J]. Gut, 2022,71(6): 1141-1151. DOI: 10.1136/gutjnl-2021-325178.

[8] Singh A, Gelrud A, Agarwal B. Biliary strictures: diagnostic considerations and approach[J]. Gastroenterol Rep (Oxf), 2015, 3(1):22-31. DOI: 10.1093/gastro/gou072.

[9] Garcea G, Ngu W, Neal CP, et al. Bilirubin levels predict malignancy in patients with obstructive jaundice[J]. HPB (Oxford), 2011, 13(6): 426-430. DOI: 10.1111/j. 1477-2574. 2011.00312.x.

[10] Del Vecchio Blanco G, Mossa M, Troncone E, et al. Tips and tricks for the diagnosis and management of biliary stenosis-state of the art review[J]. World J Gastrointest Endosc, 2021, 13(10): 473-490. DOI: 10.4253/wjge. v13. i10.473.

[11] 张炎晖, 李兆申 . 恶性胆管狭窄内镜诊断的研究进展[J]. 中华消化内镜杂志,2022,39(3):245-248. DOI: 10.3760/cma.j.cn321463-20201207-00797.

[12] Chen WM, Wei KL, Chen YS, et al. Transpapillary biliary biopsy for malignant biliary strictures: comparison between cholangiocarcinoma and pancreatic cancer[J]. World J Surg Oncol, 2016,14:140. DOI: 10.1186/s12957-016-0883-8.

[13] de Bellis M, Sherman S, Fogel EL, et al. Tissue sampling at ERCP in suspected malignant biliary strictures (Part 2)[J].

www.zhxhnjzz.com

Gastrointest Endosc, 2002, 56(5): 720-730. DOI: 10.1067/mge.2002.129219.

[14] Lee SJ, Lee YS, Lee MG, et al. Triple-tissue sampling during endoscopic retrograde cholangiopancreatography increases the overall diagnostic sensitivity for cholangiocarcinoma[J]. Gut Liver, 2014,8(6):669-673. DOI: 10.5009/gnl13292.

[15] Inoue T, Kitano R, Kobayashi Y, et al. Assessing the diagnostic yield of controllable biopsy-forceps for biliary strictures[J]. Scand J Gastroenterol, 2018,53(5):598-603. DOI: 10.1080/00365521.2017.1409799.

[16] Dorrell R, Pawa S, Zhou Y, et al. The diagnostic dilemma of malignant biliary strictures[J]. Diagnostics (Basel), 2020,10(5): 337. DOI: 10.3390/diagnostics10050337.

[17] Sundling KE, Kurtycz D. Standardized terminology systems in cytopathology[J]. Diagn Cytopathol, 2019, 47(1): 53-63. DOI: 10.1002/dc.24103.

[18] Baroud S, Sahakian AJ, Sawas T, et al. Impact of trimodality sampling on detection of malignant biliary strictures compared with patients with primary sclerosing cholangitis[J]. Gastrointest Endosc, 2022, 95(5): 884-892. DOI: 10.1016/j.gie.2021.11.029.

[19] Bank JS, Witt BL, Taylor LJ, et al. Diagnostic yield and accuracy of a new cytology brush design compared to standard brush cytology for evaluation of biliary strictures[J]. Diagn Cytopathol, 2018,46(3):234-238. DOI: 10.1002/dc.23875.

[20] Wang J, Xia M, Jin Y, et al. More endoscopy-based brushing passes improve the detection of malignant biliary strictures: a multicenter randomized controlled trial[J]. Am J Gastroenterol, 2022,117(5):733-739. DOI: 10.14309/ajg.0000000000001666.

[21] Singhi AD, Nikiforova MN, Chennat J, et al. Integrating next-generation sequencing to endoscopic retrograde cholangiopancreatography (ERCP)-obtained biliary specimens improves the detection and management of patients with malignant bile duct strictures[J]. Gut, 2020,69(1):52-61. DOI: 10.1136/gutjnl-2018-317817.

[22] Bankov K, Döring C, Schneider M, et al. Sequencing of intraductal biopsies is feasible and potentially impacts clinical management of patients with indeterminate biliary stricture and cholangiocarcinoma[J]. Clin Transl Gastroenterol, 2018, 9(4):151. DOI: 10.1038/s41424-018-0015-6.

[23] Draganov PV, Chauhan S, Wagh MS, et al. Diagnostic accuracy of conventional and cholangioscopy-guided sampling of indeterminate biliary lesions at the time of ERCP: a prospective, long-term follow-up study[J]. Gastrointest Endosc, 2012,75(2):347-353. DOI: 10.1016/j.gie.2011.09.020.

[24] Costa M, Canena J, Mascarenhas-Lemos L, et al. Outcomes of different methods for analysis of biliary brush cytology and of factors associated with positive diagnosis in an age-dependent retrospective review[J]. GE Port J Gastroenterol, 2018, 26(1): 5-13. DOI: 10.1159/000487153.

[25] Moura D, de Moura E, Matuguma SE, et al. EUS-FNA versus ERCP for tissue diagnosis of suspect malignant biliary strictures: a prospective comparative study[J]. Endosc Int Open, 2018,6(6):E769-777. DOI: 10.1055/s-0043-123186.

[26] Han S, Tatman P, Mehrotra S, et al. Combination of ERCP-based modalities increases diagnostic yield for biliary strictures[J]. Dig Dis Sci, 2021, 66(4): 1276-1284. DOI: 10.1007/s10620-020-06335-x.

[27] Oppong K, Raine D, Nayar M, et al. EUS-FNA versus biliary brushings and assessment of simultaneous performance in jaundiced patients with suspected malignant obstruction[J]. JOP, 2010,11(6):560-567.

[28] Navaneethan U, Njei B, Lourdusamy V, et al. Comparative effectiveness of biliary brush cytology and intraductal biopsy for detection of malignant biliary strictures: a systematic review and meta-analysis[J]. Gastrointest Endosc, 2015,81(1): 168-176. DOI: 10.1016/j.gie.2014.09.017.

[29] Sekine K, Yasuda I, Doi S, et al. Peroral cholangioscopy-guided targeted biopsy versus conventional endoscopic transpapillary forceps biopsy for biliary stricture with suspected bile duct cancer[J]. J Clin Med, 2022, 11(2): 289. DOI: 10.3390/jcm11020289.

[30] Nakai Y, Isayama H, Wang HP, et al. International consensus statements for endoscopic management of distal biliary stricture[J]. J Gastroenterol Hepatol, 2020, 35(6): 967-979. DOI: 10.1111/jgh.14955.

[31] Chen YK. Preclinical characterization of the Spyglass peroral cholangiopancreatoscopy system for direct access, visualization, and biopsy[J]. Gastrointest Endosc, 2007,65(2): 303-311. DOI: 10.1016/j.gie.2006.07.048.

[32] Navaneethan U, Hasan MK, Kommaraju K, et al. Digital, single-operator cholangiopancreatoscopy in the diagnosis and management of pancreatobiliary disorders: a multicenter clinical experience (with video)[J]. Gastrointest Endosc, 2016, 84(4):649-655. DOI: 10.1016/j.gie.2016.03.789.

[33] Almadi MA, Itoi T, Moon JH, et al. Using single-operator cholangioscopy for endoscopic evaluation of indeterminate biliary strictures: results from a large multinational registry[J]. Endoscopy, 2020,52(7): 574-582. DOI: 10.1055/a-1135-8980.

[34] Jang SI, Kwon NH, Lim BJ, et al. New staining method using methionyl-tRNA synthetase 1 antibody for brushing cytology of bile duct cancer[J]. Gastrointest Endosc, 2020, 92(2): 310-319.e6. DOI: 10.1016/j.gie.2019.12.017.

[35] Zhang Y, Jiang Q, Wang Q, et al. Predicting malignancy of biliary stricture with a nomogram in patients with a non-malignant endoscopic tissue diagnosis: a retrospective study[J]. Cancer Manag Res, 2021, 13: 7735-7745. DOI: 10.2147/CMAR.S333333.

[36] Wang GX, Ge XD, Zhang D, et al. MRCP combined with ct promotes the differentiation of benign and malignant distal bile duct strictures[J]. Front Oncol, 2021, 11: 683869. DOI: 10.3389/fonc.2021.683869.

[37] Meister T, Uphoff MA, Heinecke A, et al. Novel score for prediction of malignant bile duct obstruction based on biochemical and clinical markers[J]. Aliment Pharmacol Ther, 2015,41(9):877-887. DOI: 10.1111/apt.13152.

www.zhxhnjzz.com

FUJIFILM
Value from Innovation

清晰诊疗 健康相伴

广告

全消化道内镜诊疗整体解决方案

富士胶片内镜系列产品

秉承富士胶片一贯以来的影像专业技术,积极研发、不断创新,通过清晰影像,从发现、诊断到治疗,覆盖诊疗所需。

愿与您携手,呵护消化道,远离消化道疾病。

早发现»早诊断»早治疗

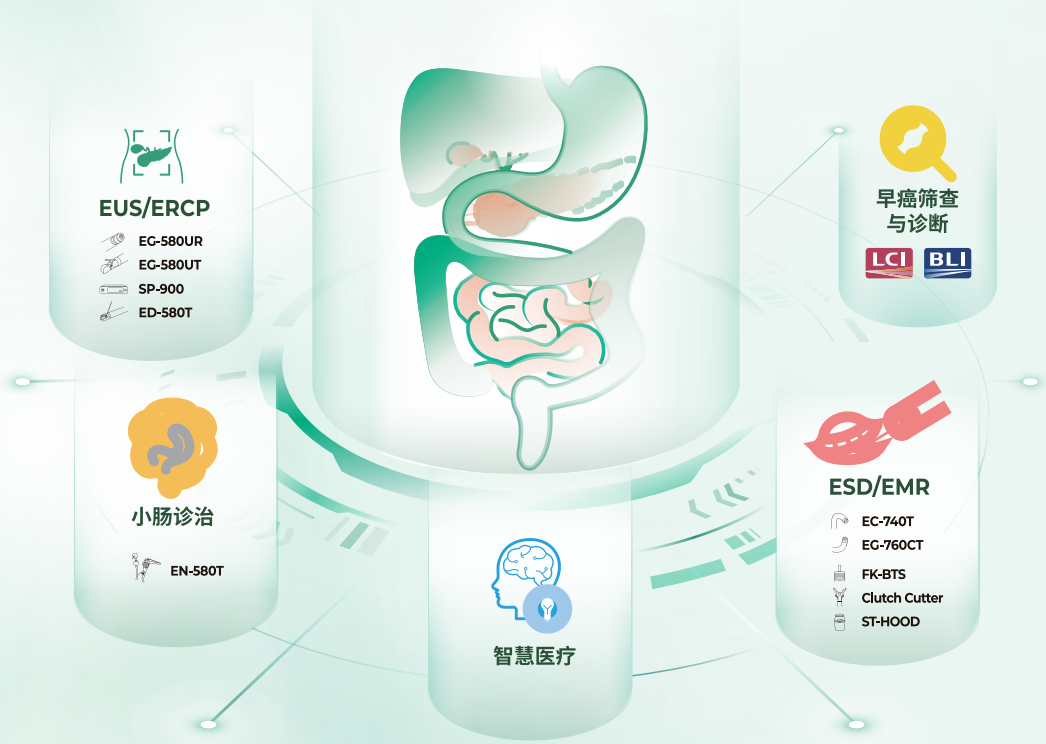

FK-BTS为DK2620JB系列一次性使用高频切开刀的通称
Clutch Cutter为一次性使用钳状高频切开刀的通称
ST-HOOD为一次性使用内窥镜用先端帽的通称

沪械广审（文）第250510-66952号

⚠禁忌内容或注意事项详见说明书。

富士胶片(中国)投资有限公司
FUJIFILM (China) Investment Co., Ltd.
上海市浦东新区平家桥路100弄6号晶耀前滩T7 5-6楼
http://www.fujifilm.com.cn

EG-580UR 超声电子上消化道内窥镜：国械注进20173062265
EG-580UT 超声电子上消化道内窥镜：国械注进20173062263
SP-900 内镜超声系统：国械注进20183060142
ED-580T 电子十二指肠内窥镜：国械注进20213060157
EN-580T 电子小肠内窥镜：国械注进20182062046
EC-740T 电子下消化道内窥镜：国械注进20203060266
EG-760CT 电子上消化道内窥镜：国械注进20203060267
DK2620JB系列一次性使用高频切开刀：国械注进20213010156
Clutch Cutter一次性使用钳状高频切开刀：国械注进20153010282
ST-HOOD 一次性使用内窥镜用先端帽：国械注进20222060056

OLYMPUS

广告

影诺医疗 INNOVISION

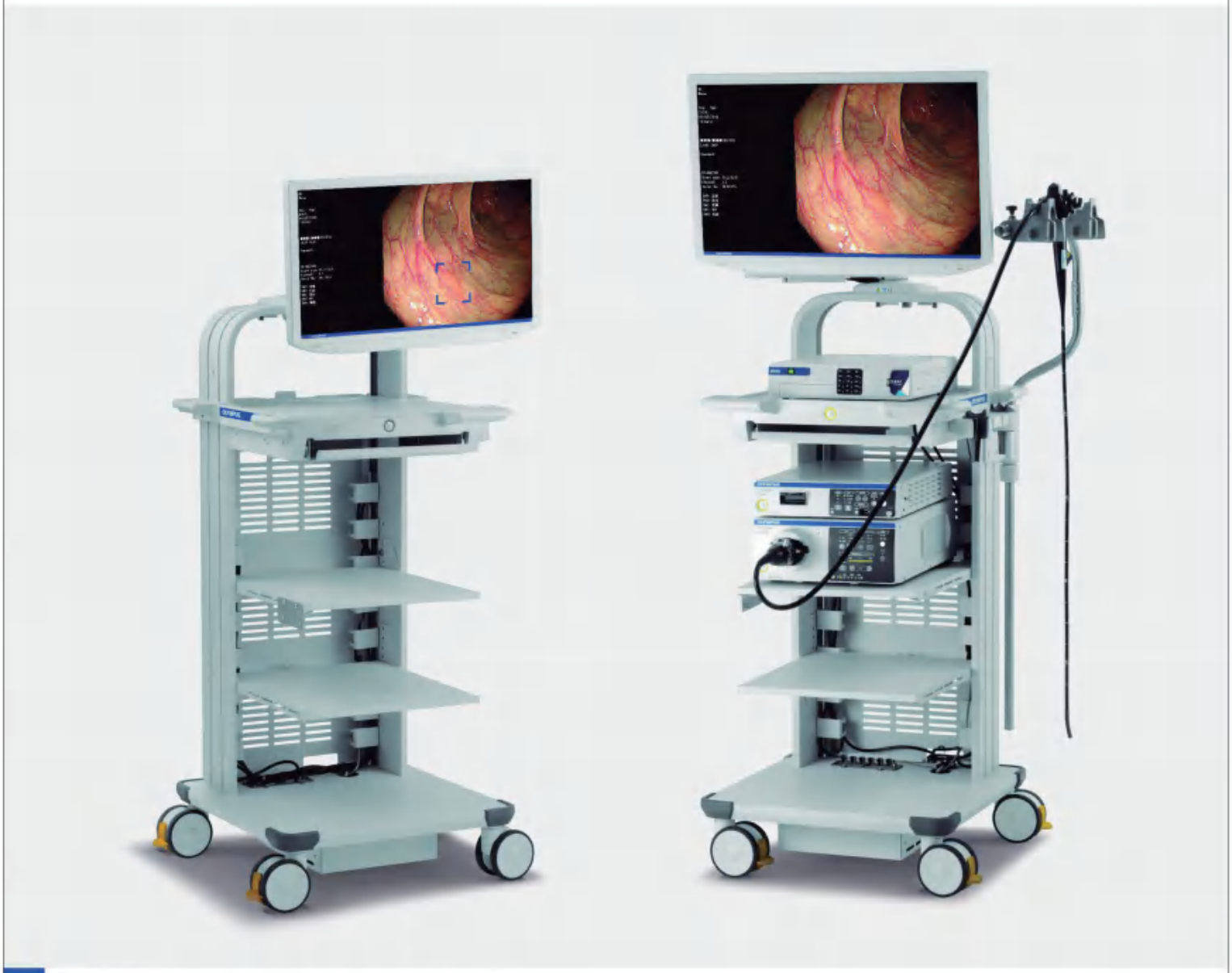

人工智能 助力诊疗

肠息肉电子下消化道内窥镜图像辅助检测软件

影诺鹰眼®

厦门影诺医疗科技有限公司

产品名称：肠息肉电子下消化道内窥镜图像辅助检测软件
注册证号：国械注准20233211648
生产企业：厦门影诺医疗科技有限公司

奥林巴斯(北京)销售服务有限公司为厦门影诺医疗科技有限公司授权经销商。
北京总部：北京市朝阳区新源南路 1-3号 平安国际金融中心 A 座 8 层
代表电话：010-58199000
医疗内镜室户服务中心：400-820-2084

广告批准文号：闽械广审(文)第281107-04403号
本资料仅供医学专业人士阅读。
禁忌内容或注意事项详见说明书。
所有类别均基于本公司产品，特此说明。
规格、设计及附件如有变更，请以产品注册信息为准。
AD0075SV V01-2312

ISSN 1007-5232 CN 32-1463/R 邮发代号：28-105 国内定价：25.00 元