中华医学会系列杂志

ISSN 1007-5232
CN 32-1463/R

中华消化内镜杂志®

ZHONGHUA XIAOHUA NEIJING ZAZHI

2023年11月 第40卷 第11期

CHINESE JOURNAL OF DIGESTIVE ENDOSCOPY

Volume 40 Number 11
November 2023

中华医学会
CHINESE MEDICAL ASSOCIATION

ISSN 1007-5232
11>

·病例报道·

内镜下黏膜剥离术联合金属夹封闭术治疗食管Zenker憩室1例(含视频)

扫码查看操作视频

陈娜　史磊　葛剑　贾如真　姜军梅
山东第一医科大学附属省立医院消化内科,济南 250021
通信作者:姜军梅,Email: 13626403981@163.com

【提要】 Zenker憩室是常见的食管发育畸形,可导致食管支气管瘘等严重并发症,传统治疗手段以外科手术为主,创伤大,并发症多。目前多采取内镜下治疗,本文报道1例经内镜下黏膜剥离术联合金属夹封闭术成功治疗的食管入口处Zenker憩室,创伤小,效果好,基本无并发症,旨在为该类疾病的临床治疗提供参考。

【关键词】 Zenker憩室;　憩室,食管;　内镜下憩室内黏膜剥离术;　金属夹封闭术

Endoscopic mucosal dissection with metal clip closure for esophageal Zenker diverticulum: a case report (with video)

Chen Na, Shi Lei, Ge Jian, Jia Ruzhen, Jiang Junmei
Department of Gastroenterology, Shandong Provincial Hospital Affiliated to Shandong First Medical University, Jinan 250021, China
Corresponding author: Jiang Junmei, Email: 13626403981@163.com

患者男,62岁,因"上腹部疼痛,进食后呛咳1月余"收治入院。患者吞咽困难、声音嘶哑、口气,伴咳嗽、气短,自诉平时进食伴吞咽不畅、吞咽疼痛,入睡后颈部有气泡声,说话时有突然失音。吞咽困难评分为3分(0分,可正常饮食;1分,能进食部分固体食物;2分,只能进食半流质;3分,只能进食流质;4分,无法进食)。入院前行钡剂造影检查显示食管上端偏右侧壁见囊袋状存钡影,直径约4.9 cm,余食管各段及贲门未见明显异常,诊断为Zenker憩室(图1),颈部磁共振平扫+增强检查示食管上段憩室(图2)。拟行内镜下憩室内黏膜剥离术联合金属夹封闭术治疗。患者在术前1周停用抗凝药物和抗血小板聚集药物,具体手术过程(图3、视频)如下:(1)在完成气管插管和麻醉后,用Dual刀在距门齿16 cm处的憩室口进行内镜标记。(2)黏膜下注射生理盐水、亚甲蓝和肾上腺素混合物抬高憩室内黏膜。(3)黏膜切开刀沿标记点将憩室内部黏膜预切开并行黏膜下剥离,该患者剥离至憩室底部时,黏膜下层粘连明显,局部黏膜下层提升不良,在此处紧贴固有肌层进行剥离,剥离完成后无明确穿孔。(4)黏膜下剥离完成后,用金属夹封闭憩室开口,修复食管壁肌层。(5)内镜下放置胃管,结束手术。术后立即给予抗感染(头孢哌酮钠舒巴坦钠)、鼻饲营养支持、抑酸补液等处理。术后患者无明显疼痛和发热,自诉颈部异响、口气、声音嘶哑、进食困难、咳嗽、气短等症状消失,于术后第三天带胃管出院。半月后患者复查钡剂造影示憩室腔完全闭合(图4),拔除胃管,逐步过渡至正常饮食。术后3月余复查胃镜(图5)示憩室腔消失,吞咽困难评分为0分。随访至2023年4月30日,患者无不适。

讨论　食管憩室是食管壁一层或所有层的局部隆起,形成与食管腔相同的囊状结构[1]。其中Zenker憩室是最常见的食管憩室类型[2-3],一般发生在Killian三角区,即环咽肌下缘的中线[4],常通过钡剂透视明确诊断,钡剂造影可显示食管憩室的位置和大小[5]。食管憩室常见症状是吞咽困难、食物反流、声音嘶哑、粘连、慢性咳嗽、口臭、体重减轻,窒息较少见[6]。也会引起食管纵隔瘘、食管气管瘘等少见严重并发症导致反复感染乃至难治性耐药菌感染,从而导致预后不良。目前,食管憩室还没有引起足够重视,治疗还面临技术难题,一方面外科手术创伤大,恢复慢,并发症多;另一方面国际上没有成熟统一的内镜下治疗方案。目前治疗食管中下段憩室的主流手术方法为经黏膜下隧道憩室间

DOI: 10.3760/cma.j.cn321463-20230607-00165
收稿日期　2023-06-07　　**本文编辑**　许文立　唐涌进
引用本文:陈娜, 史磊, 葛剑, 等. 内镜下黏膜剥离术联合金属夹封闭术治疗食管Zenker憩室1例(含视频)[J]. 中华消化内镜杂志, 2023, 40(11): 930-932. DOI: 10.3760/cma.j.cn321463-20230607-00165.

www.zhxhnjzz.com



图1　术前钡剂造影检查示食管憩室存钡气管显露，会厌软骨覆盖憩室和食管入口

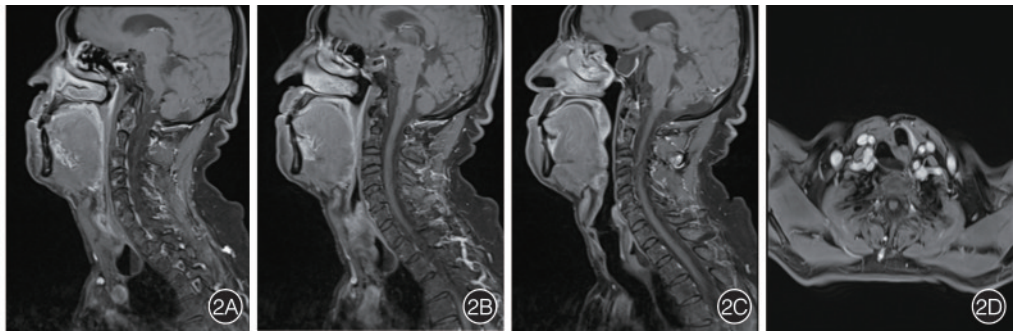

图2　术前颈部磁共振平扫+增强检查图像，从患者右侧到左侧，憩室位于气管右侧，吸气时，2A：憩室位于气管右侧，显示其最大矢状位截面图；2B：憩室位于气管后方，上方为会厌软骨；2C：憩室位于气管后方，汇入食管处，上方为会厌软骨；2D：憩室位于气管右、后方，内可见液平

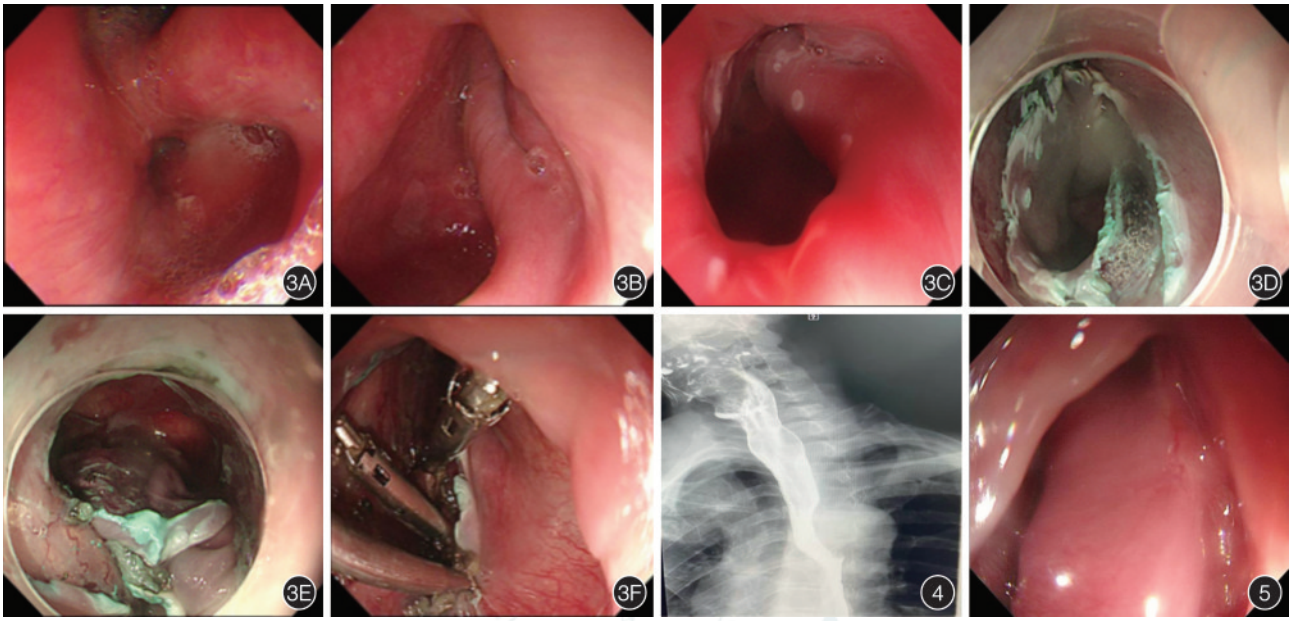

图3　内镜下憩室内黏膜剥离术联合金属夹封闭术治疗食管Zenker憩室手术过程　3A：内镜下自上而下可见气管开口、食管开口和憩室开口；3B：内镜下可见憩室底；3C：在憩室开口处的黏膜上做标记；3D：内镜下沿标记点外侧行环周预切；3E：内镜下剥离憩室内部黏膜；3F：用金属夹闭合憩室口的固有肌层

图4　术后1个半月，患者复查上消化道钡剂造影提示钡剂通过顺利，未见明显钡剂潴留在食管入口

图5　内镜下见食管入口原憩室部呈瘢痕样改变，憩室腔消失，食管入口未见明显狭窄

脊切开术（submucosal tunneling endoscopic septum division，STESD）[7-9]，又称Zenker憩室经口内镜下肌切开术（peroral endoscopic myotomy for Zenker's diverticula，Z-POEM）或食管憩室经口内镜下肌切开术（diverticular peroral endoscopic myotomy，D-POEM）[10]，通过建立黏膜下隧道，分离到食管憩室的间脊，在隧道内进行间脊剥离直达憩室底部[11]。憩室下缘消失，食物和液体不再潴留，从而缓解患者症状。这种方法的理论优势是通过在黏膜下隧道内操作，更容易完成整个肌间隔的完整横断，从而保持黏膜完整性，减少穿孔、纵隔炎和复发风险[12-13]。但是在食管上段建立隧道较困难，限制STESD在Zenker憩室中开展的主要因素是下咽部空间较窄，内镜下操作难度较大，且憩室越大，STESD操作难度越高。STESD在解剖环咽肌时，位于后方的颊咽筋膜可能会破裂，导致穿孔[14]。此外，由于在STESD中黏膜保持完整，因此过量黏膜可导致“黏膜爆裂”或反流症状。本例患者憩室开口和食管开口、气管开口处在同一水平面，进行隧道建立比较困难，不适合应用STESD，而Zenker憩室多由于食管黏膜突破食管壁的固有肌层而形成，故将憩室黏膜完整剥离，再将食管壁憩室口的肌层封闭，从而完成食管壁的修补是完全可行的。但憩室底部的黏膜往往和周围组织发生粘连，剥离困难，容易穿孔，一旦穿孔容易造成纵隔出血、皮下气肿及纵隔感染，故术者在应用内镜下憩室内黏膜剥离术联合金属夹封闭术治疗Zenker憩室时应谨慎操作，若剥离过程中发生肌层损伤或穿孔，手术操作中可应用二氧化碳气泵并尽早应用抗生素预防感染。另外与常规内镜黏膜下剥离术不同，此处剥离黏膜不在一个平面上，若夹到有弹性的黏膜，在憩室底部可以考虑使用三臂夹。

随着技术发展，内镜早已广泛应用于临床，本文介绍1例内镜下憩室内黏膜剥离术联合金属夹封闭术治疗Zenker憩室的创新方案，患者症状减轻明显，且创伤小，术

www.zhxhnjzz.com

后恢复快，并发症少。希望给临床工作者提供新的治疗思路，让更多食管上段Zenker憩室患者受益。

利益冲突　所有作者声明不存在利益冲突

参　考　文　献

[1] Ferreira LE, Simmons DT, Baron TH. Zenker's diverticula: pathophysiology, clinical presentation, and flexible endoscopic management[J]. Dis Esophagus, 2008, 21(1): 1-8. DOI: 10.1111/j.1442-2050.2007.00795.x.

[2] Herbella FA, Patti MG. Modern pathophysiology and treatment of esophageal diverticula[J]. Langenbecks Arch Surg, 2012, 397(1):29-35. DOI: 10.1007/s00423-011-0843-2.

[3] Ishaq S, Hassan C, Antonello A, et al. Iconography : flexible endoscopic treatment for Zenker's diverticulum: a systematic review and meta-analysis[J]. Gastrointest Endosc, 2016 , 83(6): 1076-1089.e5. DOI: 10.1016/j.gie.2016.01.039.

[4] Maharaj S, Fitchat N. Killian's is it a true dehiscence? An anatomical perspective[J]. Cureus, 2020, 12(9): e10420. DOI: 10.7759/cureus.10420.

[5] Tagliaferri A. The role of fluoroscopy in diagnosing a Killian-Jamieson diverticulum[J]. J Community Hosp Intern Med Perspect, 2021, 11(2): 228-234. DOI: 10.1080/20009666.2021.1893144.

[6] Siddiq MA, Sood S, Strachan D. Pharyngeal pouch (Zenker's diverticulum) [J]. Postgrad Med J, 2001, 77(910): 506-511. DOI: 10.1136/pmj.77.910.506.

[7] Kamal F, Khan MA, Lee-Smith W, et al. Peroral endoscopic myotomy is a safe and feasible option in management of esophageal diverticula: systematic review and meta-analysis [J]. Dig Dis Sci, 2021, 66(10): 3242-3249. DOI: 10.1007/s10620-020-06678-5.

[8] Podgaetz E, Konda V. Experience and technique for Zenker's diverticulum per oral endoscopic myotomy: Z-POEM[J]. Thorac Cardiovasc Surg, 2021, 69(3): 228-230. DOI: 10.1055/s-0040-1717127.

[9] Weusten B, Barret M, Bredenoord AJ, et al. Endoscopic management of gastrointestinal motility disorders - part 2: European Society of Gastrointestinal Endoscopy (ESGE) guideline[J]. Endoscopy, 2020, 52(7): 600-614. DOI: 10.1055/a-1171-3174.

[10] Samanta J, Mandavdhare HS, Kumar N, et al. Per oral endoscopic myotomy for the management of large esophageal diverticula (D-POEM): safe and effective modality for complete septotomy[J]. Dysphagia, 2022, 37(1): 84-92. DOI: 10.1007/s00455-021-10252-0.

[11] Hu H, Wang M, Zhu L, et al. Endoscopic transversal incision and longitudinal septostomy (TILS): an updated technique for treating esophageal diverticulum (with video) [J]. Dig Dis, 2020, 38(6):550-554. DOI: 10.1159/000507077.

[12] Li QL, Chen WF, Zhang XC, et al. Submucosal tunneling endoscopic septum division: a novel technique for treating Zenker's diverticulum[J]. Gastroenterology, 2016, 151(6): 1071-1074. DOI: 10.1053/j.gastro.2016.08.064.

[13] Spadaccini M, Maselli R, Chandrasekar VT, et al. Submucosal tunnelling techniques for Zenker's diverticulum: a systematic review of early outcomes with pooled analysis[J]. Eur J Gastroenterol Hepatol, 2021, 33(1S Suppl 1): e78-e83. DOI: 10.1097/MEG.0000000000002318.

[14] Ishaq S, Kuwai T, Siau K, et al. Is Z-POEM for Zenker's the same as POEM for achalasia? Or we are barking up the wrong tree? [J]. Gastrointest Endosc, 2020, 91(1): 204-205. DOI: 10.1016/j.gie.2019.07.028.

www.zhxhnjzz.com

·广告·

erbe

氩气电极（FiAPC 探头）

- ☑ 一次性使用，抗折性佳
- ☑ 起弧距离好，低功率起弧
- ☑ 器械自动识别，即插即用
- ☑ 工作参数自动存储
- ☑ 双重过滤功能，加强患者保护性
- ☑ APC电极末端气体压力自动保持恒定
- ☑ APC电极末端ERBE色环标记
- ☑ 与ERBE所有内镜氩气刀兼容
- ☑ 1.5mm,2.3mm等不同直径氩气电极可选

禁忌内容或注意事项详见说明书

用于高频手术中对血管、组织进行止血和消融

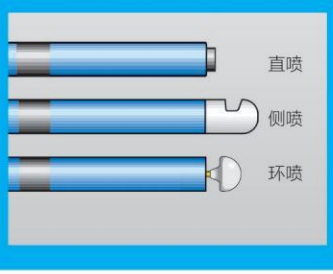



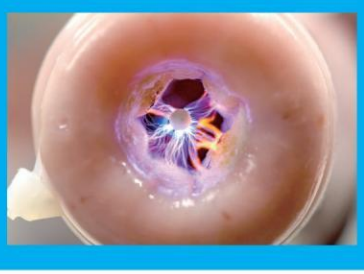



生产企业：Erbe Elektromedizin GmbH
德国爱尔博电子医疗仪器公司
产品注册证号及名称：
[1] 国械注进 20163250794（氩气电极）
沪械广审(文)第250729-08795号

爱尔博（上海）医疗器械有限公司
地址：上海市延安西路2201号上海国际贸易中心3002室 邮编：200336
电话：021-62758440 邮箱：info@erbechina.com
传真：021-62758874 技术服务热线：400-108-1851

PENTAX
MEDICAL

广阔“视”界
大有可为



超声电子上消化道内窥镜：国械注进 20213060225
超声电子上消化道内窥镜：国械注进 20213060226
超声电子上消化道内窥镜：国械注进 20213060227
沪械广审（文）第 260623-25522 号
生产商：豪雅株式会社
生产商地址：东京都新宿区西新宿六丁目 10 番 1 号
禁忌内容或注意事项详见说明书

广告