中华医学会系列杂志

ISSN 1007-5232
CN 32-1463/R

中华消化内镜杂志®

ZHONGHUA XIAOHUA NEIJING ZAZHI

2024年11月 第41卷 第11期

CHINESE JOURNAL OF DIGESTIVE ENDOSCOPY

Volume 41 Number 11
November 2024

CHINESE MEDICAL ASSOCIATION

ISSN 1007-5232

中华消化内镜杂志®

CHINESE JOURNAL OF DIGESTIVE ENDOSCOPY

月刊　1996年8月改刊　第41卷　第11期　2024年11月20日出版


微信：xhnjxw


新浪微博

主　管
中国科学技术协会

主　办
中华医学会
100710，北京市东四西大街42号

编　辑
中华消化内镜杂志编辑委员会
210003，南京市紫竹林3号
电话：(025)83472831，83478997
传真：(025)83472821
Email：xhnj@xhnj.com
http://www.zhxhnjzz.com
http://www.medjournals.cn

总编辑
张澍田

编辑部主任
唐涌进

出　版
《中华医学杂志》社有限责任公司
100710，北京市东四西大街42号
电话(传真)：(010)51322059
Email：office@cmaph.org

广告发布登记号
广登32010000093号

印　刷
江苏省地质测绘院

发　行
范围：公开
国内：南京报刊发行局
国外：中国国际图书贸易集团有限公司
(北京399信箱，100048)
代号 M4676

订　购
全国各地邮政局
邮发代号 28-105

邮　购
中华消化内镜杂志编辑部
210003，南京市紫竹林3号
电话：(025)83472831
Email：xhnj@xhnj.com

定　价
每期25.00元，全年300.00元

中国标准连续出版物号
ISSN 1007-5232
CN 32-1463/R

2024年版权归中华医学会所有

未经授权，不得转载、摘编本刊文章，不得使用本刊的版式设计

除非特别声明，本刊刊出的所有文章不代表中华医学会和本刊编委会的观点

本刊如有印装质量问题，请向本刊编辑部调换

目　次

共识与指南

胆管恶性肿瘤的光动力治疗专家共识(2024版) …… 841
中华医学会消化内镜学分会　中国临床肿瘤学会肿瘤光动力治疗专家委员会　中国抗癌协会肿瘤光动力治疗专委会

专家论坛

Roux-en-Y吻合术后超声内镜引导下经胃肠吻合旁路辅助内镜逆行胰胆管造影术进展(含视频) …… 851
吴瑞　沈珊珊　邹晓平　张斌　王雷

论　著

内镜逆行胰胆管造影术引导下细胞刷刷检与活检钳活检鉴别良恶性胆管狭窄的诊断效能分析 …… 857
梁正　隗永秋　张果　刘昊玺　左佳煊　李鹏　张澍田

细针穿刺抽吸针与末端切割型细针穿刺活检针用于超声内镜引导胰腺实性占位诊断的效能比较 …… 864
潘妘頔　周春华　张敏敏　冉桃菁　秦显政　王奎　张尧　龚婷婷　张玲　王东　何相宜　吴巍　张本炎　高丽丽　邹多武

新型胆道镜辅助床旁一期取石及引流术在急性重症胆管炎中的应用(含视频) …… 871
冯亚东　梁燕　刘洋　张胤秋　任丽华　施瑞华

肝硬化临床特征与超声内镜引导下门静脉压力梯度的相关性研究 …… 877
罗蓉昆　雷钊　卢焕元　张瑞　孙传政　罗宏武　罗少彬　伍园园　蒋志云　彭茜茜　尹欣林　刘浔阳　黄飞舟　邓刚

预防性使用低剂量吲哚美辛对减少老年人内镜逆行胰胆管造影术后胰腺炎的有效性分析 …… 883
陈章涵　齐志鹏　贺东黎　荆佳晨　钟芸诗

超声内镜引导下胰管引流的临床疗效分析(含视频) …… 889
沈珊珊　聂双　李雯　郑汝桦　蔡薇　秦争艳　张斌　吕瑛　邹晓平　王雷

一次性胰胆管成像系统辅助内镜逆行阑尾炎治疗术在急性阑尾炎中的应用效果 …… 895
曹守莉　薛冬云　李君山　闫金铭　李松　李晓沛

短篇论著

内镜黏膜下剥离术治疗累及齿状线的早期直肠或肛管病变的临床疗效和安全性初探(含视频) …… 901
张强　顾立梅　张其德　肖君　周玉宏　凌亭生
内镜下肌间剥离术治疗直肠神经内分泌肿瘤效果及安全性的初步评价(含视频) …… 906
廖素环　任剑珍　阳光　李博　蔡军　张荣刚　黄思霖

病例报道

肝硬化患者直肠神经内分泌肿瘤内镜切除后反复出血1例 …… 910
夏静娴　和海玉　魏莉　李俊
以上消化道出血为主要表现的Caroli综合征1例 …… 913
刘斌斌　黄超群　宋欣远　肖勇　陈明锴

综　　述

胆管恶性肿瘤的内镜诊断策略概述 …… 916
张天宇　祁可　龚婷婷　邹多武　张敏敏
内镜下经十二指肠乳头胆囊引流术治疗急性胆囊炎的研究现状 …… 920
杨柳　刘枫

读者·作者·编者

中华医学会系列杂志论文作者署名规范 …… 850
《中华消化内镜杂志》对来稿中统计学处理的有关要求 …… 870
《中华消化内镜杂志》2024年可直接使用英文缩写的常用词汇 …… 876
《中华消化内镜杂志》2025年征订启事 …… 905
中华医学会杂志社关于在论文写作过程中使用生成式人工智能技术的有关规定 …… 912
插页目次 …… 919

本刊稿约见第41卷第1期第82页、第7期第586页

本期责任编辑　朱悦

本刊编辑部工作人员联系方式

唐涌进，Email：tang@xhnj.com　　朱　悦，Email：zhuyue@xhnj.com
周　昊，Email：zhou@xhnj.com　　钱　程，Email：qian@xhnj.com
顾文景，Email：gwj@xhnj.com　　许文立，Email：xwl@xhnj.com

本刊投稿方式

登录《中华消化内镜杂志》官方网站http://www.zhxhnjzz.com进行在线投稿。


唐涌进


周　昊


顾文景


朱　悦


钱　程


许文立

（扫码添加编辑企业微信）

·病例报道·

以上消化道出血为主要表现的Caroli综合征1例

刘斌斌[1,2]　黄超群[1,2]　宋欣远[1,2]　肖勇[3]　陈明锴[3]

[1]湖北省中医院(湖北中医药大学附属医院)消化内科 中医肝肾研究及应用湖北省重点实验室,武汉 430061;[2]湖北时珍实验室,武汉 430061;[3]武汉大学人民医院消化内科,武汉 430060

通信作者:陈明锴,Email:chenmingkai@whu.edu.cn

【提要】 报道了1例巨大胃底孤立静脉曲张破裂出血的Caroli综合征病例。患者以“黑便1 d”入院,急诊胃镜见胃底一巨大静脉曲张团,未见食管静脉曲张,未见明显活动性出血。门静脉CT血管成像提示肝硬化、肝内胆管扩张,胃底、脾门区静脉部分侧支与左肾静脉交通。采用超声内镜引导下弹簧圈栓塞联合经球囊导管阻塞下逆行静脉曲张闭塞治疗,术后未再出现消化道出血。

【关键词】 卡罗利病;　Caroli综合征;　上消化道出血;　内镜下静脉曲张组织胶注射术

基金项目:湖北省重点研发计划(2020BCB007);湖北省科学技术厅自然科学基金资助项目(2023AFB347);湖北省科学技术厅自然科学基金创新发展联合基金资助项目(2022CFD116)

A case of Caroli syndrome with upper gastrointestinal bleeding as its main manifestation

Liu Binbin[1,2], Huang Chaoqun[1,2], Song Xinyuan[1,2], Xiao Yong[3], Chen Mingkai[3]

[1]Department of Gastroenterology, Hubei Provincial Hospital of Traditional Chinese Medicine (Affiliated Hospital of Hubei University of Chinese Medicine), Hubei Provincial Key Laboratory of Liver and Kidney Research and Application of Traditional Chinese Medicine, Wuhan 430061, China; [2]Hubei Shizhen Laboratory, Wuhan 430061, China; [3]Department of Gastroenterology, Renmin Hospital of Wuhan University, Wuhan 430060, China

Corresponding author: Chen Mingkai, Email: chenmingkai@whu.edu.cn

患者男,21岁,因“黑便1 d”于2022-07-10入院。患者2019年因上消化道出血于外院诊断为胆汁淤积性肝硬化,并行脾动脉栓塞术(具体过程不详,资料丢失)。2022-07-05我院门诊中、上腹磁共振平扫+增强示(图1):脾脏形态和信号改变,考虑栓塞术后慢性梗死;肝内胆管扩张;门静脉高压,侧支循环形成;双肾囊肿。否认其他特殊病史,否认药物过敏史,否认家族遗传病史。入院查体无明显异常发现。入院后完善辅助检查。血液分析:白细胞计数14.66×10^9/L,中性粒细胞计数9.7×10^9/L,单核细胞计数1.58×10^9/L,红细胞计数3.83×10^{12}/L,血红蛋白含量117 g/L,红细胞比积0.352,血小板计数219×10^9/L,其他指标数值无异常;肝功能:丙氨酸转氨酶46 U/L,天冬氨酸转氨酶23 U/L,碱性磷酸酶 60 U/L,γ-谷胺酰转移酶 53 U/L,总蛋白60.50 g/L,白蛋白33.7 g/L,总胆红素19.37 μmol/L,直接胆红素6.90 μmol/L,胆碱酯酶3 993.00 U/L,其他指标数值无异常;肾功能:尿素13.6 mmol/L,其他指标数值无异常;降钙素原:1.160 ng/mL;异常凝血酶原:75 μg/L ;电解质、肿瘤标志物、乙肝两对半、丙肝抗体、梅毒全套、人类免疫缺陷病毒抗体、铜蓝蛋白、体液免疫功能检查、抗核抗体全套、细胞免疫功能检查、抗中性粒细胞胞浆抗体检查等均无明显异常发现。入院诊断:(1)黑便待查:食管胃底静脉曲张破裂出血(?),其他(?);(2)肝硬化门静脉高压症(原因待查);(3)脾动脉栓塞术后。

患者入院当天突发呕血1次,色鲜红,量约100 mL,遂转入重症监护病房(ICU)。急诊胃镜:食管未见静脉曲张;胃底可见一巨大静脉曲张团,大小约5.0 cm×5.0 cm,其上可见糜烂,考虑为近期或本次出血的可能部位。因患者无明显食管静脉曲张,胃底见巨大孤立静脉曲张团,存在胃肾分流或脾肾分流的可能性大,直接行组织胶注射异位栓塞风险高,且患者目前无明显活动性出血,故暂未予处理,待完

DOI:10.3760/cma.j.cn321463-20240505-00163

收稿日期 2024-05-05　　**本文编辑** 顾文景

引用本文:刘斌斌, 黄超群, 宋欣远, 等. 以上消化道出血为主要表现的Caroli综合征1例[J]. 中华消化内镜杂志, 2024, 41(11): 913-915. DOI: 10.3760/cma.j.cn321463-20240505-00163.

www.zhxhnjzz.com

善门静脉CT血管成像(CTA)后再制定下一步治疗方案;另外,胃小弯侧可见3条静脉曲张,其中1条表面糜烂,采用“三明治法”(聚桂醇+组织胶+高渗糖分)一点注射组织胶0.5 mL、聚桂醇3 mL后,曲张静脉变硬(图2)。2022-07-13行门静脉CTA(图3):(1)肝硬化,肝内胆管扩张,门静脉主干及右支闭塞,左支纤细;(2)胃底、脾门区静脉迂曲血管影,部分侧支与左肾静脉交通(宽约26.7 mm);(3)脐静脉迂曲、扩张,与门静脉左支交通;(4)脾脏形态和密度改变,考虑栓塞术后慢性梗死。2022-07-15行数字减影血管造影(DSA)下胃肾分流道球囊置入(图4)、超声内镜引导下肝脏细针穿刺活检、超声内镜引导下弹簧圈栓塞及组织胶注射(图5)、内镜下胃底静脉曲张组织胶补充注射(图6),操作过程患者无明显不适,术后安返病房。

2022-07-19肝脏穿刺病理结果(图7):(肝左叶,3针)镜下共见10个汇管区、3个中央静脉;汇管区可见大量小胆管增生,少量淋巴细胞浸润,胆汁淤积;部分胆管明显囊性扩张,少量淋巴细胞浸润;肝小叶内肝细胞轻度水肿,部分肝细胞轻度胆汁淤积。穿刺病理诊断结果:病变以小胆管增生、胆管扩张为主要特征,Carb1i综合征可能。免疫组化结果:CD4(+),CD8(散在+),IgI(+),AFP(−),CD34(血管+),CK19(胆管细胞+),CK7(胆管细胞+),G1ypican-3(−),Ki-67(+,1%),Ium-1(散在少数+);特殊染色:网状纤维染色(+)。经上述治疗后,患者未再出现消化道出血,请外科会诊后建议患者行肝脏移植术,患者遂出院,择期至移植中心进一步治疗。

讨论　Caroli病是一种罕见的先天性疾病,由法国医师Caroli于1958首次报道,其特征为肝内胆管节段性囊性扩张,扩张的胆管容易导致反复发作的胆管炎、肝内胆管结石、肝纤维化、胆管癌甚至肝衰竭,常伴有肾小管囊性扩张或肾囊肿[1]。Caroli病的发病年龄差异较大,常见于儿童、青少年时期,约80%的患者在30岁前发病[2-3]。根据有无肝纤维化,Caroli病分为2种类型:(1)单纯性肝内胆管扩张

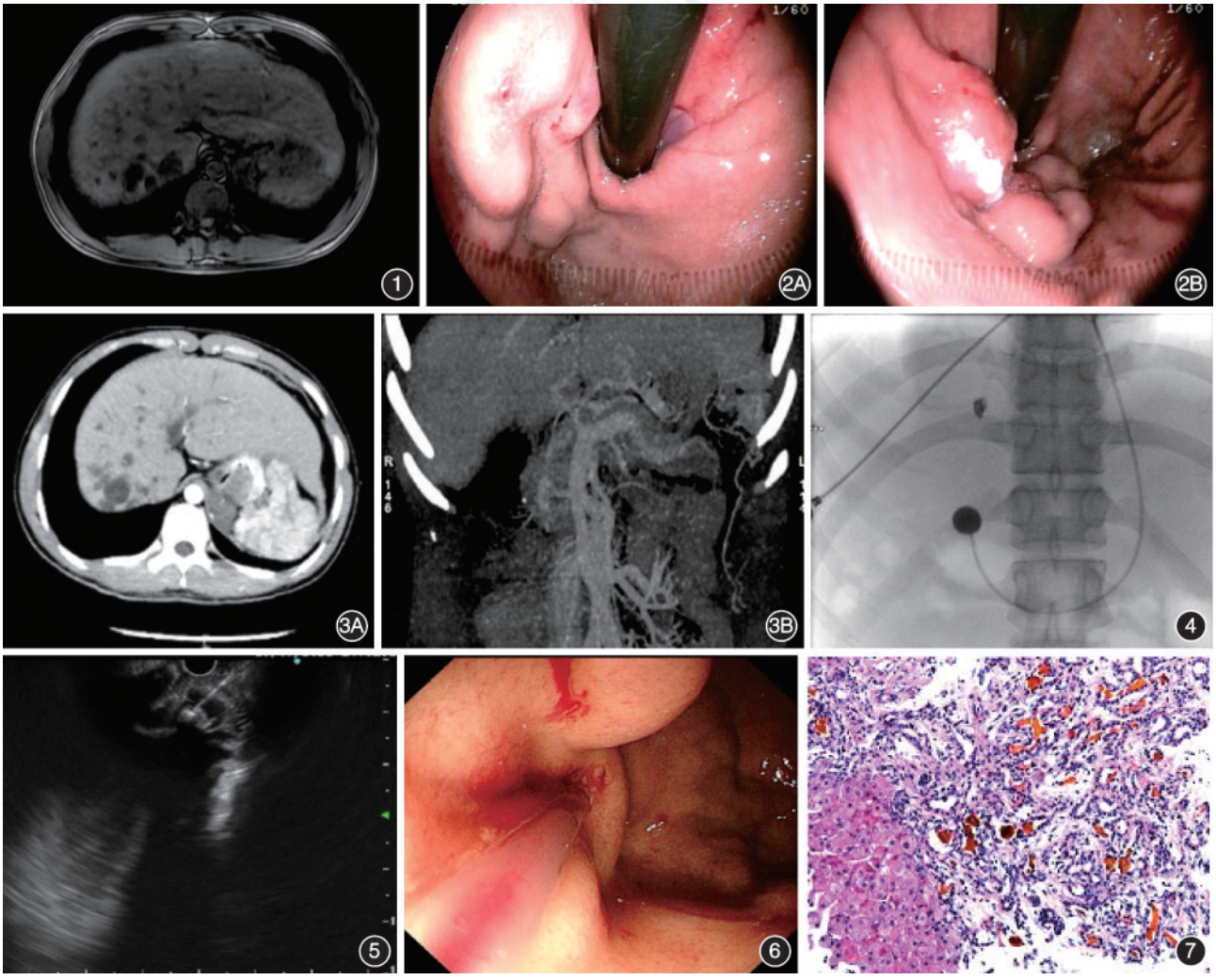

图1　2022-07-05中、上腹磁共振平扫+增强检查,可见囊状扩张的胆管　**图2**　2022-07-10急诊胃镜胃小弯侧静脉曲张组织胶注射治疗　2A:组织胶注射前,可见静脉曲张团,表面可见糜烂;2B:组织胶注射后,可见少许组织胶外溢,曲张静脉触之变硬　**图3**　2022-07-13门静脉CT血管成像(CTA)检查　3A:肝内弥漫低信号影;3B:门静脉主干及右支闭塞,左支纤细　**图4**　2022-07-15数字减影血管造影(DSA)下胃肾分流道球囊置入治疗　**图5**　超声内镜引导下静脉曲张弹簧圈栓塞及组织胶注射治疗　**图6**　超声内镜下弹簧圈栓塞术后静脉曲张团组织胶补充注射治疗　**图7**　2022-07-19肝脏穿刺病理,可见大量胆管增生、胆汁淤积、部分胆管囊性扩张　HE　×40

www.zhxhnjzz.com

型，仅在扩张的胆管壁上有纤维组织增生，约超过50%的患者合并肾囊性病变或髓质海绵状肾；(2)静脉周围纤维化型，除肝内的胆管节段性扩张外，常伴有肝脏先天性纤维化，甚至可导致肝硬化及门静脉高压症，称为Caroli综合征[4]。单纯性Caroli病比较少见，大多数患者并发先天性肝纤维化，即Caroli综合征[5]。Caroli综合征患者出现肝硬化时，还可表现为门静脉高压及相关临床表现，如脾肿大、腹水、食管胃底静脉曲张破裂出血等。与单纯性Caroli病相比，Caroli综合征患者发生门静脉高压、食管胃底静脉曲张、上消化道出血的概率较高，临床预后较差[6]。

目前，Caroli病的发病机制尚不清楚。Almohtadi等[7]认为Caroli病囊性扩张的可能机制是肝动脉阻塞导致胆管缺血和囊性扩张，胆管上皮过度生长和结缔组织增生，与门静脉导管交界的管板发育不良，从而导致门静脉三联管周围的囊肿。Caroli病的临床表现多缺乏特异性，部分患者无明显的症状或体征。影像学检查是诊断Caroli病的重要方法，患者可有典型的“中心点征”“漏斗征”“悬挂征”，可为临床诊断提供重要的依据[1,8-9]。Caroli病确诊的金标准为肝脏组织病理学检查，病理特点为纤维间隔内含有形态各异的胆管，可伴有典型的肝内胆管发育畸形或交通性海绵状胆管扩张[10]。目前，Caroli病的治疗方法主要针对并发症展开，但并不能防止疾病进展。

本例患者以急性上消化道出血前来就诊，起病较急，病情凶险，行急诊胃镜提示胃底巨大孤立静脉曲张团，提示可能存在较大的胃肾分流或脾肾分流，直接行组织胶注射异位栓塞风险较高，且患者目前无明显活动性出血，故急诊暂未予处理。待患者完善血液、影像学检查后，患者肝硬化的病因仍不明确。结合患者影像学提示肝内胆管扩张及肾囊肿，认为患者Caroli综合征不排除。但患者巨大胃底静脉曲张随时可能再次破裂大出血而危及生命，且患者目前肝硬化病因不明，这都使得患者后续的诊断、治疗方案变得尤为棘手。经多学科讨论研究后认为，患者巨大胃底孤立静脉曲张合并大的胃肾分流道，可采用内镜超声引导下弹簧圈栓塞联合经球囊导管阻塞下逆行静脉曲张闭塞治疗，即在DSA下行胃肾分流道球囊置入，然后在超声内镜引导下细针穿刺活检肝脏以明确病因，再行超声内镜引导下弹簧圈栓塞术+组织胶注射术，治疗与诊断同时进行。最终，患者急性上消化道出血得到控制，术后病理证实病变以小胆管增生、胆管扩张为主要特征，诊断为Caroli综合征。

综上所述，Caroli综合征是一种罕见的常染色体显性遗传疾病，常在青少年时期发病，发病机制尚不清楚，临床表现缺乏特异性。对于病因不明的肝硬化患者，当影像学提示肝内胆管囊性扩张的时候，在排除病毒性肝炎、免疫性肝病、酒精性肝病、肝静脉阻塞、血液病等疾病后，需考虑Caroli综合征的可能。当Caroli综合征患者出现食管胃静脉曲张破裂出血时，应该及时采用药物、内镜治疗、介入手术等进行治疗，病情平稳后，尽早行肝移植手术。

利益冲突　所有作者声明不存在利益冲突

参 考 文 献

[1] Baumgartner K, Kübler J, Bitzer M, et al. Caroli′s syndrome [J]. Rofo, 2020, 192(2):119-122. DOI: 10.1055/a-1024-4526.

[2] Prasad SK, Mehta SK, Poddar A. A rare case of Caroli′s syndrome[J]. Int J Appl Basic Med Res, 2021, 11(3):195-197. DOI: 10.4103/ijabmr.IJABMR_160_20.

[3] 吴欣, 吴孟晋, 罗生强, 等. Caroli病Ⅰ、Ⅱ型的临床特征——78例分析[J]. 胃肠病学, 2016, 21(7):424-428. DOI: 10.3969/j.issn.1008-7125.2016.07.008.

[4] 中华医学会外科学分会胆道外科学组. 胆管扩张症诊断与治疗指南(2017版)[J]. 中华消化外科杂志, 2017, 16(8):767-774. DOI: 10.3760/cma.j.issn.1673-9752.2017.08.001.

[5] Wang ZX, Li YG, Wang RL, et al. Clinical classification of Caroli′s disease: an analysis of 30 patients[J]. HPB (Oxford), 2015, 17(3):278-283. DOI: 10.1111/hpb.12330.

[6] 崔延飞, 余思邈, 田淼, 等. 41例Caroli病的临床特征分析[J]. 临床肝胆病杂志, 2020, 36(10):2261-2265. DOI: 10.3969/j.issn.1001-5256.2020.10.020.

[7] Almohtadi A, Ahmed F, Mohammed F, et al. Caroli′s disease incidentally discovered in a 16-years-old female: a case report [J]. Pan Afr Med J, 2022, 41: 204. DOI: 10.11604/pamj.2022.41.204.34088.

[8] Lewin M, Desterke C, Guettier C, et al. Diffuse versus localized Caroli disease: a comparative MRCP study[J]. AJR Am J Roentgenol, 2021, 216(6): 1530-1538. DOI: 10.2214/AJR.20.23522.

[9] Acioli ML, Costa LR, de Miranda Henriques MS. Diffuse Caroli′s disease with atypical presentation: a case report[J]. Ann Gastroenterol, 2014, 27(1):79-81.

[10] 李菲菲, 傅兆庆, 任万华. 先天性肝纤维化伴Caroli病一例[J]. 中华肝脏病杂志, 2019, 27(6):463-465. DOI: 10.3760/cma.j.issn.1007-3418.2019.06.015.

www.zhxhnjzz.com

CMS 康哲药业 CHINA MEDICAL SYSTEM | 莱芙兰® LUMEBLUE®

本广告仅供医学药学专业人士阅读
粤药广审(文)第290610-02733号
批准文号:国药准字HJ20240037

广告

隐匿病变 及早发现



结肠镜提高病变检出率的便捷方案

适应症:
本品作为一种诊断剂，适用于在接受结肠镜检查筛查或监测的成人患者中增强结直肠病变的可视化

禁忌、不良反应，注意事项详见说明书

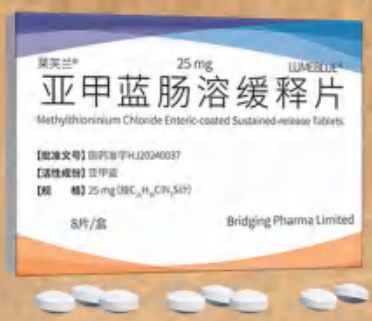

【生产企业】Cosmo S.p.A.
【中国唯一官方商业化合作伙伴】深圳市康哲药业有限公司

MB MMX DIFFICULT TO DETECT | Methylthioninium Chloride Enteric-coated Sustained-release Tablets

地址:深圳市南山区南头街道大新路198号创新大厦B座6-8楼 电话:0755-82416868 传真:0755-82416622 邮编:518052

VedVision唯视
胆道子镜直视系统

Vedkang唯德康

一次性使用胆胰管成像导管



电子内窥镜图像处理器

观入微，术无限，应于手

开启胆胰疾病诊治的直视操作时代

江苏唯德康医疗科技有限公司
Jiangsu Vedkang Medical Science and Technology Co., Ltd.

Ⓐ地址：江苏省武进经济开发区果香路52号
Ⓣ电话：0519-69877755, 69877756
Ⓕ传真：0519-69877753
Ⓔ邮箱：sales@vedkang.com

生产企业：江苏图云医疗科技有限公司
产品注册证及名称：
苏械注准 20222061594（电子内窥镜图像处理器）
苏械注准 20222061739（一次性使用胆胰管成像导管）
苏械广审（文）第 270803-07238 号

⚠禁忌内容或注意事项详见说明书
以上仅指本公司产品

广告