中华医学会系列杂志

ISSN 1007-5232
CN 32-1463/R

中华消化内镜杂志®

ZHONGHUA XIAOHUA NEIJING ZAZHI

2025年2月 第42卷 第2期

CHINESE JOURNAL OF DIGESTIVE ENDOSCOPY

Volume 42 Number 2
February 2025

ISSN 1007-5232
02
9 771007 523250

中华消化内镜杂志®

CHINESE JOURNAL OF DIGESTIVE ENDOSCOPY

月刊　1996年8月改刊　第42卷　第2期　2025年2月20日出版


微信:xhnjxw


新浪微博

主　管
中国科学技术协会

主　办
中华医学会
100710,北京市东四西大街42号

编　辑
中华消化内镜杂志编辑委员会
210003,南京市紫竹林3号
电话:(025)83472831,83478997
传真:(025)83472821
Email:xhnj@xhnj.com
http://www.zhxhnjzz.com
http://www.medjournals.cn

总编辑
张澍田

编辑部主任
唐涌进

出　版
《中华医学杂志》社有限责任公司
100710,北京市东四西大街42号
电话(传真):(010)51322059
Email:office@cmaph.org

广告发布登记号
广登32010000093号

印　刷
江苏省地质测绘大队

发　行
范围:公开
国内:南京报刊发行局
国外:中国国际图书贸易集团有限公司
(北京399信箱,100048)
代号 M4676

订　购
全国各地邮政局
邮发代号 28-105

邮　购
中华消化内镜杂志编辑部
210003,南京市紫竹林3号
电话:(025)83472831
Email:xhnj@xhnj.com

定　价
每期25.00元,全年300.00元

中国标准连续出版物号
ISSN 1007-5232
CN 32-1463/R

2025年版权归中华医学会所有

未经授权,不得转载、摘编本刊文章,不得使用本刊的版式设计

除非特别声明,本刊刊出的所有文章不代表中华医学会和本刊编委会的观点

本刊如有印装质量问题,请向本刊编辑部调换

目　　次

述　　评

教练理论:一套临床人工智能系统开发与验证理论体系 …… 85
于红刚　蔺蓉

共识与指南

超声内镜人工智能系统临床应用专家共识(2024,武汉) …… 94
中华医学会消化内镜学分会大数据协作组

专家论坛

《胰腺体外震波碎石术专家共识》要点解读 …… 104
衣津慧　胡良峰

论　　著

基于深度学习的人工智能技术在肠道准备评估中的应用 …… 109
王雯　姚理文　熊慧珍　李秋成　陈泓磊　于红刚

肠道准备过程中不良反应的相关危险因素分析 …… 115
苏巧玉　张英杰　王泽宇　康晓宇　潘阳林

利那洛肽联合复方聚乙二醇电解质散肠道准备改良方案的随机对照研究 …… 120
唐丽欣　郭雨栋　李士学　唐秀芬

早期食管癌合并多原发癌的内镜和病理特征及危险因素分析 …… 125
刘昊玺　张倩　张阳　张昌昊　邢洁　李鹏　张澍田

内镜治疗Ⅰ~Ⅲ度内痔的双中心随机对照研究 …… 131
何安玲　马超　肖勇　朱珂　刘书中　陈明锴

床旁胶囊内镜在急重症消化道出血患者中的应用价值 …… 137
张琪琦　张洁　陈路　林壁涛　陈振煜　王馨珂　万田漠　丰希成　王振疆　李爱民　吴保平　刘思德　罗晓蓓

剪状刀内镜黏膜下剥离术治疗无蒂隆起型结直肠上皮源性肿瘤的有效性及安全性 …… 142
高岩　王叶　蓝宇　贾纯增

短篇论著

双镜联合精准穿刺引导扩张治疗结直肠癌术后吻合口闭锁初探(含视频) …… 148
王东洋　陈明　张昊　李浩　翟会专　孙明娟　王海鹏　李增军

病例报道

附加通道辅助内镜黏膜切除术治疗直肠神经内分泌瘤1例(含视频) …… 151
刘朝晖　吴瑞暖　黄伟英　邢艳杰　孙大勇　李锐
内镜黏膜下剥离术治疗跨越幽门环的早期胃癌1例 …… 154
李劼　郑庆芬　赵丽霞　刘冰熔
内镜下食管肌层切开联合主动脉带膜支架隔绝术治疗食管异物穿孔伴主动脉损伤1例 …… 156
詹磊磊　陈桂权　梁瑞茵

综　　述

超声内镜在血管介入诊疗方面的研究进展 …… 159
万笑雨　刘萍　曹新广　郭长青
粪菌移植的发展趋势、适应证领域、移植途径和政策管理:基于CiteSpace分析 …… 164
赵睿　董晨　鲍艳凤　孙驰　顾志峰

读者·作者·编者

《中华消化内镜杂志》对来稿中统计学处理的有关要求 …… 130
《中华消化内镜杂志》2025年可直接使用英文缩写的常用词汇 …… 147
《中华消化内镜杂志》2025年征订启事 …… 147
中华医学会杂志社关于在论文写作过程中使用生成式人工智能技术的有关规定 …… 163
插页目次 …… 103

本刊稿约见第42卷第1期第82页

本期责任编辑　顾文景　唐涌进

本刊编辑部工作人员联系方式

唐涌进,Email:tang@xhnj.com　　朱　悦,Email:zhuyue@xhnj.com
周　昊,Email:zhou@xhnj.com　　钱　程,Email:qian@xhnj.com
顾文景,Email:gwj@xhnj.com　　许文立,Email:xwl@xhnj.com

本刊投稿方式

登录《中华消化内镜杂志》官方网站http://www.zhxhnjzz.com进行在线投稿。


唐涌进


周　昊


顾文景


朱　悦


钱　程


许文立

(扫码添加编辑企业微信)

·论著·

床旁胶囊内镜在急重症消化道出血患者中的应用价值

张琪琦[1]　张洁[1]　陈路[1]　林壁涛[1]　陈振煜[1]　王馨珂[1]　万田漠[1]　丰希成[1]　王振疆[2]
李爱民[1]　吴保平[1]　刘思德[1]　罗晓蓓[1]
[1]南方医科大学南方医院消化内科，广州 510000；[2]珠海市人民医院消化内科，珠海 519099
通信作者：罗晓蓓，Email：luoxiaobei63@126.com

【摘要】 目的　分析胶囊内镜在急重症消化道出血患者床旁诊断中的价值。**方法**　回顾性收集2018年6月至2021年9月在南方医科大学南方医院因疑诊消化道出血进行床旁胶囊内镜检查的急症及重症患者临床资料，评估胶囊内镜检查对上消化道出血及小肠出血的检查情况。**结果**　因疑诊急症或重症消化道出血进行床旁胶囊内镜检查的患者共74例，5例因胶囊内镜滞留胃腔导致检查失败被排除，69例纳入研究，最终明确诊断消化道出血患者54例。胶囊内镜的阳性检出率为83.33%（45/54），分别检出溃疡17例、糜烂5例、血管畸形5例、隆起型肿物4例、憩室4例、不明原因肠腔内积血5例、狭窄1例、黏膜活动性渗血1例、胃潴留1例、黏膜肿胀1例、黏膜皱襞集中改变1例。胶囊内镜诊断上消化道出血的灵敏度为92.31%（12/13），特异度为75.00%（3/4）。胶囊内镜诊断小肠出血中的灵敏度为80.49%（33/41），特异度为90.91%（10/11）。**结论**　胶囊内镜诊断消化道出血有较高的灵敏度和特异度，在急症及重症消化道出血患者的床旁应用中具有潜在优势。

【关键词】 胶囊内窥镜；　胃镜；　床旁诊断；　消化道出血
基金项目：国家自然科学基金（82303855）；广东省自然科学基金（2022A1515011477，2024A1515012596）；广东省重点领域研发计划项目（212021072220700001）

Value of bedside capsule endoscopy in patients with acute or severe gastrointestinal bleeding

Zhang Qiqi[1], Zhang Jie[1], Chen Lu[1], Lin Bitao[1], Chen Zhenyu[1], Wang Xinke[1], Wan Tianmo[1], Feng Xicheng[1], Wang Zhenjiang[2], Li Aimin[1], Wu Baoping[1], Liu Side[1], Luo Xiaobei[1]
[1]Department of Gastroenterology, Nanfang Hospital, Southern Medical University, Guangzhou 510000, China; [2]Department of Gastroenterology, Zhuhai People's Hospital, Zhuhai 519099, China
Corresponding author: Luo Xiaobei, Email: luoxiaobei63@126.com

【Abstract】 Objective　To analyze the diagnostic value of bedside capsule endoscopy in patients with acute or severe gastrointestinal bleeding. **Methods**　Clinical data from patients who underwent bedside capsule endoscopy due to acute or severe suspected gastrointestinal bleeding in Nanfang Hospital, Southern Medical University from June 2018 to September 2021 were analyzed retrospectively. The efficacy of capsule endoscopy in detecting upper gastrointestinal tract and small intestinal bleeding was evaluated. **Results**　A total of 74 patients underwent bedside capsule endoscopy for suspected acute or severe gastrointestinal bleeding. Five patients were excluded due to failure of examination due to retention of capsule endoscope in the gastric lumen, and 69 were included in the study, of whom 54 patients with a definitive diagnosis of gastrointestinal hemorrhage. The positive detection rate of the capsule endoscopy was 83.33% (45/54), including 17 cases of ulcer, 5 cases of erosion, 5 cases of vascular malformation, 4 protrusion mass, 4 diverticulum, 5 obscure gastrointestinal bleeding, 1 stenosis , 1 active mucosal blood exudation, 1 gastric

DOI：10.3760/cma.j.cn321463-20240828-00159
收稿日期　2024-08-28　　**本文编辑**　许文立
引用本文：张琪琦，张洁，陈路，等. 床旁胶囊内镜在急重症消化道出血患者中的应用价值[J]. 中华消化内镜杂志，2025，42(2)：137-141. DOI：10.3760/cma.j.cn321463-20240828-00159.

www.zhxhnjzz.com

retention, 1 mucosal swelling, and 1 mucosal wrinkle change. The sensitivity and specificity of capsule endoscopy in the diagnosis of upper gastrointestinal bleeding were 92.31% (12/13) and 75.00% (3/4) respectively. The sensitivity and specificity of capsule endoscopy for diagnosing small intestinal bleeding were 80.49% (33/41) and 90.91% (10/11) respectively. **Conclusion** Bedside capsule endoscopy demonstrates high sensitivity and specificity in the diagnosis of gastrointestinal bleeding, showing potential advantages in bedside applications for acute and severe gastrointestinal bleeding.

【**Key words**】 Capsule endoscopes; Gastroscopes; Bedside diagnosis; Gastrointestinal hemorrhage

Fund program: National Natural Science Foundation of China (82303855); Natural Science Foundation of Guangdong Province (2022A1515011477, 2024A1515012596); Research and Development Program for Key Areas of Guangdong Province (212021072220700001)

急性消化道出血是常见的临床急症之一，病死率为3.6%~19%，在血流动力学不稳定患者中高达40%[1-2]。近年来，消化内镜已成为明确消化道出血部位、性质以及采取相应治疗措施的首选方法[3-5]。然而，在急症及危重症患者的诊疗中，早期内镜干预受到诸多因素限制[6]。欧洲胃肠内镜协会明确指出，对于血流动力学稳定的急性消化道出血患者，若无心血管疾病史，理想的血红蛋白目标浓度为70~90 g/L；而对于有急慢性心血管疾病史的患者，则建议血红蛋白浓度应保持在≥100 g/L[5,7]。然而，许多危重症患者往往存在多器官功能不全、中重度贫血、血流动力学不稳定等内镜干预的禁忌证。同时，大多数医院普遍面临用血紧张的问题，这些因素都为急症和重症消化道出血患者的内镜检查和治疗带来了巨大挑战。

既往研究报道，胶囊内镜对可疑小肠出血的诊断率为38%~83%，胶囊内镜检查阴性者再出血率为6%~27%，重复检查能提高诊断率[8-10]。尽管当前指南尚未推荐常规使用胶囊内镜检查来评估急性上消化道出血，但国外已有多项研究表明，胶囊内镜在诊断和评估急性上消化道出血方面具有安全性高、可行性强、耐受性好以及成本效益高等优势[2,11-12]。但胶囊内镜在急症及重症患者床旁诊疗中的应用价值仍缺乏报道。因此，本研究将回顾性分析胶囊内镜在急症和重症消化道出血患者床旁诊疗中的临床价值。

资料与方法

一、一般资料

回顾性收集2018年6月至2021年9月在南方医科大学南方医院进行胶囊内镜检查的疑诊消化道出血患者的病例资料。急诊胶囊内镜检查均在相关科室发起急诊胶囊检查申请后6 h内进行。病例纳入标准：临床疑诊消化道出血且行床旁胶囊内镜检查的急症及重症患者。排除标准：(1)患者最终消化道出血诊断不明确；(2)病例资料不齐全；(3)胶囊内镜滞留导致检查失败。本研究收集包括性别、年龄、送检科室、检查结论、最终诊断等资料。

二、胶囊内镜检查方法

1. 检查前肠道准备：由于本研究纳入的患者为临床疑诊消化道出血，大部分在内镜检查前都已禁食禁水，所以所有患者的胃肠道准备要求均是检查前禁食禁水至少4 h，未再做额外的肠道清洁。

2. 服用胶囊内镜前准备：检查前30 min服用适量祛泡剂，以减少泡沫对视野的影响。必要时可使用链霉蛋白酶，用于溶解黏液。服祛泡剂后5 min，分次饮水至腹部有饱胀感[(700±100) mL]，以使胃腔充盈。除去身上携带的手表、钥匙、饰品等金属物品，穿戴检查设备。协助患者吞入胶囊内镜，所有患者实施床旁胶囊内镜检查。

3. 检查后注意事项：在胶囊进入小肠后，可以饮用无色液体，针对患者情况，可饮用葡萄糖水，或没有颜色的功能性饮料，以减少饥饿带来的头晕不适；进入小肠4 h后可以少量进食。注意排便情况并确认胶囊是否排出。确认胶囊排出前禁止做磁共振检查；归还设备结束检查后，可恢复正常活动，恢复的第一餐饮食以清淡为宜。

三、观察指标

主要观察指标为胶囊内镜诊断消化道出血的灵敏度、特异度。以内镜检查、外科手术探查阳性发现或存在消化道出血症状(呕血、黑便、血便)为明确消化道出血的临床诊断依据；将任何可以解释患者出血的异常胶囊内镜下表现(本研究包括溃疡、糜烂、血管畸形、隆起型肿物、憩室、肠腔内积血、狭窄、黏膜活动性渗血、胃潴留、黏膜肿胀、黏膜皱襞集中改变)定义为胶囊内镜检查的阳性发现。计算胶囊内镜诊断上消化道出血及小肠出血的灵敏度、特异度及消化道出血病变检出率。

www.zhxhnjzz.com

四、统计学描述

采用 SPSS 25.0 统计学软件处理数据。计量资料以 $\bar{x}\pm s$ 表示；计数资料以率(%)表示。

结　果

一、一般资料

本研究共收集 74 例可疑消化道出血行床旁胶囊内镜检查的急症及重症患者，其中 5 例患者因胶囊内镜滞留胃腔导致检查失败，因此最终纳入 69 例患者，男 50 例，女 19 例；年龄(56.87±20.51)岁(11~88 岁)。具体结果见表 1。

表 1　69 例可疑消化道出血患者的一般资料

项目	结果
例数	69
性别[例(%)]	
男	50(72.46)
女	19(27.54)
年龄(岁，$\bar{x}\pm s$)	56.87±20.51
送检科室[例(%)]	
消化重症监护病房	59(85.50)
感染重症监护病房	1(1.45)
呼吸重症监护病房	1(1.45)
心血管重症监护病房	2(2.90)
综合性重症监护病房	3(4.35)
小儿科普通病房	3(4.35)

二、消化道出血病变检出情况

69 例受试者中，最终明确诊断消化道出血的患者有 54 例，其中，消化道溃疡占比最高，占总病因的 40.74%(22/54)，其次是隆起型肿物 8 例(经外科手术病变切除病例证实间质瘤 5 例、腺癌 1 例、胰腺实性-假乳头瘤 1 例，1 例未行进一步明确诊断)，占总病因的 14.81%(8/54)；另外血管畸形 7 例(12.96%)，不明原因出血 6 例(11.11%)，憩室及糜烂各有 5 例(9.26%)，黏膜炎症性改变 1 例(1.85%)。

三、急重症患者床旁胶囊内镜检查对上消化道出血检出情况

胶囊内镜在诊断上消化道出血中有意义的阳性发现分别为糜烂 4 例、溃疡 4 例、狭窄 1 例、黏膜活动性渗血 1 例、胃潴留 1 例、黏膜皱襞集中改变 1 例。胶囊内镜诊断上消化道出血的灵敏度为 92.31%，特异度为 75.00%(表 2)。

表 2　床旁胶囊内镜检查对上消化道出血检出情况(例)

胶囊内镜	临床诊断		合计
	有出血	无出血	
阳性	12	1	13
阴性	1	3	4
合计	13	4	17

注：上消化道指急诊胃镜所能抵达的观察部位，包括食管、胃、部分十二指肠

四、急重症患者床旁胶囊内镜检查对小肠出血检出情况

胶囊内镜在诊断小肠出血中有意义的阳性发现分别是溃疡 13 例、血管畸形 5 例、隆起型肿物 4 例、憩室 4 例、糜烂 1 例、黏膜肿胀 1 例，不明原因肠腔内积血 5 例。胶囊内镜诊断小肠出血的的灵敏度为 80.49%，特异度为 90.91%(表 3)。

表 3　床旁胶囊内镜检查对小肠出血检出情况(例)

胶囊内镜	临床诊断		合计
	有出血	无出血	
阳性	33	1	34
阴性	8	10	18
合计	41	11	52

注：此小肠指急诊胃镜所无法观察到的小肠部位，包括部分十二指肠、空肠、回肠

讨　论

急性消化道出血是全世界范围内一种常见的消化系统急症，其发病率为(61~78)/10 万[13-15]，30 天病死率高达 11%[16-18]。胃肠镜检查是常用的消化道出血诊断手段，但对大出血患者是否应早期进行胃镜检查仍存在较大争议。临床常用的风险评分标准如 Blatchford 评分和 Rockall 评分可辅助医师对消化道出血患者进行临床风险分层，但无法明确出血原因及部位；有学者提出利用胃管引流判断出血部位，但其准确性较差，临床实际应用不广[19]。国外研究表明，床旁实时胶囊内镜检查在预测高风险出血灶方面具有较高的准确率，可能更适合作为一种风险分层工具[2,12,20]。另外，急症及危重症消化道出血患者往往合并多种基础疾病，存在血流动力学不稳定、中重度贫血或使用抗血小板药物等内镜检查禁忌证，从而严重影响早期(≤24 h)内镜干预。胶囊内镜具有无创、直视、无需镇静、患者耐受性良好、可完成全小肠检查等优势，有望成为急症及危重症患者消化道出血床旁管理的一个新的诊疗方式。

www.zhxhnjzz.com

本研究显示，胶囊内镜在诊断上消化道出血时具有较高的灵敏度（92.31%）和特异度（75.00%），但其检出效果仍不及食管胃十二指肠镜。这主要是由于胶囊内镜在重力作用下通过食管的时间较短，同时胃腔空间较大且胃内黏液较多，影响了其观察效果，从而降低了上消化道出血的检出率。Rubin 等[11]在一项随机对照研究中，报道了急性上消化道出血患者在发病后 48 h 内接受急诊床旁胶囊内镜检查的研究结果，研究以胶囊内镜检查为试验组，以标准临床评估为对照组，结果显示试验组患者在胶囊内镜确诊上消化道出血后，进行胃镜检查的时间明显短于对照组，两组在死亡率、输血量和住院时间方面均无显著差异。其他相关研究也表明，胶囊内镜在检测上消化道出血方面具有高准确性、高成本效益以及良好的耐受性；此外，经过短期培训后，消化科医师和急诊医师在胶囊内镜阅片诊断上也能达到较高的一致性[2,12,20]。因此，在急诊及危重症消化道出血患者不适合早期内镜干预的情况下，胶囊内镜能够对出血部位和性质进行初步判断，并具有较高的准确性，从而为急诊及危重症患者的消化道出血诊疗方案提供指导。

本研究显示胶囊内镜在诊断小肠出血中具有较高的灵敏度（80.49%）和特异度（90.91%）。胶囊内镜能够无痛地获取肠道影像资料，进而能够观察到小肠腔内的憩室、隆起、血管畸形、糜烂、溃疡等消化道病变，具有良好的耐受性、高安全性和清晰的图像质量，同时具备较高的灵敏度和特异度。因此，国内外临床指南通常推荐将胶囊内镜作为小肠出血的首选检查手段[21-22]。对于基础疾病复杂、整体情况较差，且心肺功能无法承受常规胃肠镜检查的急诊或危重症患者，胶囊内镜是明确急性小肠出血部位和性质的首选辅助诊断工具。

尽管如此，胶囊内镜检查仍然存在一些缺点，比如电池寿命有限、费用较高、阅片工作量大、胶囊滞留风险以及肠道梗阻的可能性等。本研究纳入的 74 例疑似消化道出血的急症及重症患者，在进行床旁胶囊内镜检查前均接受了腹部影像学检查，未发现明显的胃肠道狭窄或梗阻表现，然而，仍有 5 例患者因胶囊内镜在记录时间内始终滞留在胃腔，导致在电池有效时间内无法完成小肠段的检查。经腹部立位 X 光片或腹部 CT 监测，这 5 例胶囊内镜均在检查结束后 3~14 d 内顺利排出体外，胶囊滞留时间均未超过 2 周，且均未造成严重并发症。本研究考虑胶囊胃部滞留的原因主要是患者因多种基础疾病导致胃肠道动力减弱，加之血流动力学不稳定，无法进行胃镜下推送胶囊。尽管 5 例患者的胶囊内镜最终均顺利排出，但也警示我们胶囊内镜检查存在潜在的滞留风险。根据《中国小肠胶囊内镜临床应用指南（2021，上海）》的建议，对已知或怀疑小肠狭窄的患者，若必须行小肠胶囊内镜检查，可根据患者情况先行影像学检查或探路胶囊检查以降低小肠胶囊内镜滞留的风险[23]。针对胶囊滞留的临床处理措施，有专家共识提出一旦怀疑胶囊滞留，2 周后应进行腹部 X 光片检查。但除非患者出现胶囊滞留导致的腹部症状，目前对于胶囊滞留采取内镜或外科手术取出胶囊的时机没有明确界定[24]。因此，临床上必须严格把握胶囊内镜检查的适应证与禁忌证，行胶囊内镜检查前尽可能排查上述导致胶囊滞留的相关疾病，最大可能降低胶囊滞留的风险。

本研究仍然存在一定的不足与缺陷。首先，研究纳入病例数量较少；其次，为单中心回顾性研究，存在消化道出血时间长或者已有临床干预的干扰因素，从而大大降低了上消化道出血的检出率；另外，由于纳入受试者均为急症或危重症患者，无法进行实时胃肠镜检查对照。胶囊内镜在急重症消化道出血床旁诊断中的应用价值，仍有待大规模前瞻性研究进一步证实。

综上所述，胶囊内镜在诊断消化道出血中有较高的灵敏度和特异度，且在急症或重症消化道出血患者中有较好的耐受性和接受度。对于急重症患者，特别是具有胃镜、肠镜检查禁忌的情况下，胶囊内镜显示了其在急症及重症消化道出血中的床旁应用价值，具有潜在的优势。但相关前瞻性研究仍有待开展。

利益冲突　所有作者声明不存在利益冲突

作者贡献声明　张琪琦：数据收集整理和分析，文章撰写；张洁、陈路、林壁涛：文章撰写，数据整理和分析；陈振煜、王馨珂、万田漠、丰希成、王振疆、李爱民、吴保平：临床资料收集整理；刘思德、罗晓蓓：研究设计，文章修改

参　考　文　献

[1] Frattaroli FM, Casciani E, Spoletini D, et al. Prospective study comparing multi-detector row CT and endoscopy in acute gastrointestinal bleeding[J]. World J Surg, 2009, 33(10):

www.zhxhnjzz.com

2209-2217. DOI: 10.1007/s00268-009-0156-6.

[2] Meltzer AC, Ali MA, Kresiberg RB, et al. Video capsule endoscopy in the emergency department: a prospective study of acute upper gastrointestinal hemorrhage[J]. Ann Emerg Med, 2013, 61(4):438-443.e1. DOI: 10.1016/j.annemergmed.2012.11.008.

[3] Stanley AJ, Laine L. Management of acute upper gastrointestinal bleeding[J]. BMJ, 2019, 364: l536. DOI: 10.1136/bmj.l536.

[4] Rodrigues A, Carrilho A, Almeida N, et al. Interventional algorithm in gastrointestinal bleeding—an expert consensus multimodal approach based on a multidisciplinary team[J]. Clin Appl Thromb Hemost, 2020, 26: 1076029620931943. DOI: 10.1177/1076029620931943.

[5] Triantafyllou K, Gkolfakis P, Gralnek IM, et al. Diagnosis and management of acute lower gastrointestinal bleeding: European Society of Gastrointestinal Endoscopy (ESGE) Guideline[J]. Endoscopy, 2021, 53(8):850-868. DOI: 10.1055/a-1496-8969.

[6] Meltzer AC, Pinchbeck C, Burnett S, et al. Emergency physicians accurately interpret video capsule endoscopy findings in suspected upper gastrointestinal hemorrhage: a video survey[J]. Acad Emerg Med, 2013, 20(7):711-715. DOI: 10.1111/acem.12165.

[7] Gralnek IM, Stanley AJ, Morris AJ, et al. Endoscopic diagnosis and management of nonvariceal upper gastrointestinal hemorrhage (NVUGIH): European Society of Gastrointestinal Endoscopy (ESGE) Guideline—Update 2021[J]. Endoscopy, 2021, 53(3):300-332. DOI: 10.1055/a-1369-5274.

[8] Rondonotti E, Villa F, Mulder CJ, et al. Small bowel capsule endoscopy in 2007: indications, risks and limitations[J]. World J Gastroenterol, 2007, 13(46): 6140-6149. DOI: 10.3748/wjg.v13.i46.6140.

[9] Lai LH, Wong GL, Chow DK, et al. Long-term follow-up of patients with obscure gastrointestinal bleeding after negative capsule endoscopy[J]. Am J Gastroenterol, 2006, 101(6): 1224-1228. DOI: 10.1111/j.1572-0241.2006.00565.x.

[10] Kim JB, Ye BD, Song Y, et al. Frequency of rebleeding events in obscure gastrointestinal bleeding with negative capsule endoscopy[J]. J Gastroenterol Hepatol, 2013, 28(5): 834-840. DOI: 10.1111/jgh.12145.

[11] Rubin M, Hussain SA, Shalomov A, et al. Live view video capsule endoscopy enables risk stratification of patients with acute upper GI bleeding in the emergency room: a pilot study [J]. Dig Dis Sci, 2011, 56(3): 786-791. DOI: 10.1007/s10620-010-1336-9.

[12] Shah N, Chen C, Montano N, et al. Video capsule endoscopy for upper gastrointestinal hemorrhage in the emergency department: a systematic review and meta-analysis[J]. Am J Emerg Med, 2020, 38(6): 1245-1252. DOI: 10.1016/j.ajem.2020.03.008.

[13] Rosenstock SJ, Møller MH, Larsson H, et al. Improving quality of care in peptic ulcer bleeding: nationwide cohort study of 13,498 consecutive patients in the Danish Clinical Register of Emergency Surgery[J]. Am J Gastroenterol, 2013, 108(9):1449-1457. DOI: 10.1038/ajg.2013.162.

[14] Kwan I, Bunn F, Chinnock P, et al. Timing and volume of fluid administration for patients with bleeding[J]. Cochrane Database Syst Rev, 2014, 2014(3):CD002245. DOI: 10.1002/14651858.CD002245.pub2.

[15] Sung J J, Chiu P W, Chan F, et al. Asia-Pacific Working Group consensus on non-variceal upper gastrointestinal bleeding: an update 2018[J]. Gut,2018,67(10):1757-1768.

[16] Abougergi MS, Travis AC, Saltzman JR. The in-hospital mortality rate for upper GI hemorrhage has decreased over 2 decades in the United States: a nationwide analysis[J]. Gastrointest Endosc, 2015, 81(4):882-888.e1. DOI: 10.1016/j.gie.2014.09.027.

[17] Laine L, Yang H, Chang SC, et al. Trends for incidence of hospitalization and death due to GI complications in the United States from 2001 to 2009[J]. Am J Gastroenterol, 2012, 107(8):1190-1195; quiz 1196. DOI: 10.1038/ajg.2012.168.

[18] Wuerth BA, Rockey DC. Changing epidemiology of upper gastrointestinal hemorrhage in the last decade: a nationwide analysis[J]. Dig Dis Sci, 2018, 63(5): 1286-1293. DOI: 10.1007/s10620-017-4882-6.

[19] 张贵亮 . 胶囊内镜在急性消化道出血中的作用[J]. 淮海医药, 2015, (1):107-108,109. DOI: 10.14126/j.cnki.1008-7044.2015.01.065.

[20] Gralnek IM, Ching JY, Maza I, et al. Capsule endoscopy in acute upper gastrointestinal hemorrhage: a prospective cohort study[J]. Endoscopy, 2013, 45(1): 12-19. DOI: 10.1055/s-0032-1325933.

[21] Gerson LB, Fidler JL, Cave DR, et al. ACG Clinical Guideline: diagnosis and management of small bowel bleeding [J]. Am J Gastroenterol, 2015, 110(9):1265-1287; quiz 1288. DOI: 10.1038/ajg.2015.246.

[22] 中华医学会消化内镜学分会结直肠学组, 中国医师协会消化医师分会结直肠学组, 国家消化系统疾病临床医学研究中心 . 下消化道出血诊治指南(2020)[J]. 中华消化内镜杂志 , 2020, 37(10): 685-695. DOI: 10.3760/cma. j.cn321463-20200618-00544.

[23] 国家消化系统疾病临床医学研究中心(上海), 国家消化内镜质控中心, 中华医学会消化内镜学分会胶囊内镜协作组, 等 . 中国小肠胶囊内镜临床应用指南(2021,上海)[J]. 中华消化内镜杂志, 2021, 38(8):589-614. DOI: 10.3760/cma.j.cn321463-20210507-00298.

[24] Cave D, Legnani P, de Franchis R, et al. ICCE consensus for capsule retention[J]. Endoscopy, 2005, 37(10): 1065-1067. DOI: 10.1055/s-2005-870264.

www.zhxhnjzz.com

AOHUA
澳华内镜

广告

AQ-300 NEW

4K超高清内镜解决方案

4K 4K高像素



100倍放大



4 CBI分光染色

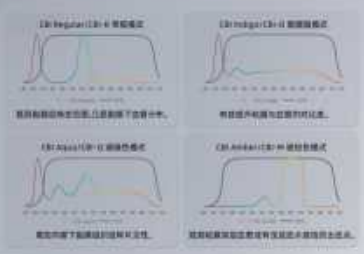



400-921-0114
上海澳华内镜股份有限公司
股票代码:688212
上海市闵行区光中路133弄66号澳华内镜大厦(邮编201108)

https://www.aohua.com/
沪械广审（文）第250611-47149号
禁忌内容或注意事项详见说明书

SonoScape 开立

广告

HD-580

镜之所及 芯之所向



4K 4K显示

4-LED

SFI

VIST

Water Jet 辅助送水

One Step Connection 一键插拔

光电染色优化

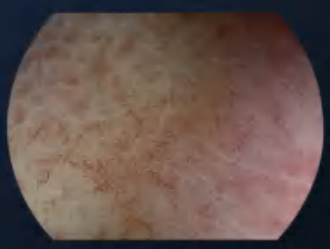

SFI-1

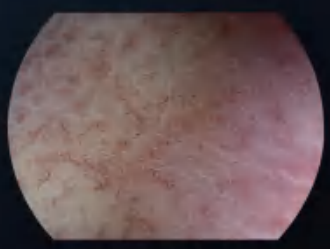

SFI-2

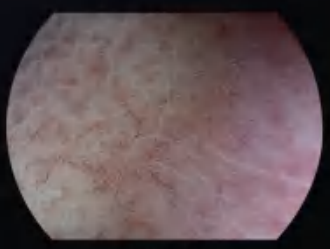

SFI-3



VIST-1



VIST-2



VIST-3

深圳开立生物医疗科技股份有限公司
SONOSCAPE MEDICAL CORP.
地址：深圳市南山区粤海街道麻岭社区高新中区科技中2路1号深圳软件园（2期）12栋201、202
电话：86-755-26722890

网站：www.sonoscape.com.cn
邮箱：sonoscape@sonoscape.net
禁忌内容或者注意事项详见说明书
粤械广审（文）第281218-07978号