中华医学会系列杂志

ISSN 1007-5232
CN 32-1463/R

中华消化内镜杂志®

ZHONGHUA XIAOHUA NEIJING ZAZHI

2024年11月 第41卷 第11期

CHINESE JOURNAL OF DIGESTIVE ENDOSCOPY

Volume 41 Number 11
November 2024

CHINESE MEDICAL ASSOCIATION

ISSN 1007-5232

中华消化内镜杂志®

CHINESE JOURNAL OF DIGESTIVE ENDOSCOPY

月刊　1996年8月改刊　第41卷　第11期　2024年11月20日出版


微信：xhnjxw


新浪微博

主　管
中国科学技术协会

主　办
中华医学会
100710，北京市东四西大街42号

编　辑
中华消化内镜杂志编辑委员会
210003，南京市紫竹林3号
电话：(025)83472831，83478997
传真：(025)83472821
Email：xhnj@xhnj.com
http://www.zhxhnjzz.com
http://www.medjournals.cn

总编辑
张澍田

编辑部主任
唐涌进

出　版
《中华医学杂志》社有限责任公司
100710，北京市东四西大街42号
电话(传真)：(010)51322059
Email：office@cmaph.org

广告发布登记号
广登32010000093号

印　刷
江苏省地质测绘院

发　行
范围：公开
国内：南京报刊发行局
国外：中国国际图书贸易集团有限公司
(北京399信箱，100048)
代号 M4676

订　购
全国各地邮政局
邮发代号 28-105

邮　购
中华消化内镜杂志编辑部
210003，南京市紫竹林3号
电话：(025)83472831
Email：xhnj@xhnj.com

定　价
每期25.00元，全年300.00元

中国标准连续出版物号
ISSN 1007-5232
CN 32-1463/R

2024年版权归中华医学会所有

未经授权，不得转载、摘编本刊文章，不得使用本刊的版式设计

除非特别声明，本刊刊出的所有文章不代表中华医学会和本刊编委会的观点

本刊如有印装质量问题，请向本刊编辑部调换

目　次

共识与指南

胆管恶性肿瘤的光动力治疗专家共识(2024版) …… 841
中华医学会消化内镜学分会　中国临床肿瘤学会肿瘤光动力治疗专家委员会　中国抗癌协会肿瘤光动力治疗专委会

专家论坛

Roux-en-Y吻合术后超声内镜引导下经胃肠吻合旁路辅助内镜逆行胰胆管造影术进展(含视频) …… 851
吴瑞　沈珊珊　邹晓平　张斌　王雷

论　著

内镜逆行胰胆管造影术引导下细胞刷刷检与活检钳活检鉴别良恶性胆管狭窄的诊断效能分析 …… 857
梁正　隗永秋　张果　刘昊玺　左佳煊　李鹏　张澍田

细针穿刺抽吸针与末端切割型细针穿刺活检针用于超声内镜引导胰腺实性占位诊断的效能比较 …… 864
潘妘頔　周春华　张敏敏　冉桃菁　秦显政　王奎　张尧　龚婷婷　张玲　王东　何相宜　吴巍　张本炎　高丽丽　邹多武

新型胆道镜辅助床旁一期取石及引流术在急性重症胆管炎中的应用(含视频) …… 871
冯亚东　梁燕　刘洋　张胤秋　任丽华　施瑞华

肝硬化临床特征与超声内镜引导下门静脉压力梯度的相关性研究 …… 877
罗蓉昆　雷钊　卢焕元　张瑞　孙传政　罗宏武　罗少彬　伍园园　蒋志云　彭茜茜　尹欣林　刘浔阳　黄飞舟　邓刚

预防性使用低剂量吲哚美辛对减少老年人内镜逆行胰胆管造影术后胰腺炎的有效性分析 …… 883
陈章涵　齐志鹏　贺东黎　荆佳晨　钟芸诗

超声内镜引导下胰管引流的临床疗效分析(含视频) …… 889
沈珊珊　聂双　李雯　郑汝桦　蔡薇　秦争艳　张斌　吕瑛　邹晓平　王雷

一次性胰胆管成像系统辅助内镜逆行阑尾炎治疗术在急性阑尾炎中的应用效果 …… 895
曹守莉　薛冬云　李君山　闫金铭　李松　李晓沛

短篇论著

内镜黏膜下剥离术治疗累及齿状线的早期直肠或肛管病变的临床疗效和安全性初探(含视频) …… 901
张强　顾立梅　张其德　肖君　周玉宏　凌亭生
内镜下肌间剥离术治疗直肠神经内分泌肿瘤效果及安全性的初步评价(含视频) …… 906
廖素环　任剑珍　阳光　李博　蔡军　张荣刚　黄思霖

病例报道

肝硬化患者直肠神经内分泌肿瘤内镜切除后反复出血1例 …… 910
夏静娴　和海玉　魏莉　李俊
以上消化道出血为主要表现的Caroli综合征1例 …… 913
刘斌斌　黄超群　宋欣远　肖勇　陈明锴

综　　述

胆管恶性肿瘤的内镜诊断策略概述 …… 916
张天宇　祁可　龚婷婷　邹多武　张敏敏
内镜下经十二指肠乳头胆囊引流术治疗急性胆囊炎的研究现状 …… 920
杨柳　刘枫

读者·作者·编者

中华医学会系列杂志论文作者署名规范 …… 850
《中华消化内镜杂志》对来稿中统计学处理的有关要求 …… 870
《中华消化内镜杂志》2024年可直接使用英文缩写的常用词汇 …… 876
《中华消化内镜杂志》2025年征订启事 …… 905
中华医学会杂志社关于在论文写作过程中使用生成式人工智能技术的有关规定 …… 912
插页目次 …… 919

本刊稿约见第41卷第1期第82页、第7期第586页

本期责任编辑　朱悦

本刊编辑部工作人员联系方式

唐涌进，Email：tang@xhnj.com　　朱　悦，Email：zhuyue@xhnj.com
周　昊，Email：zhou@xhnj.com　　钱　程，Email：qian@xhnj.com
顾文景，Email：gwj@xhnj.com　　许文立，Email：xwl@xhnj.com

本刊投稿方式

登录《中华消化内镜杂志》官方网站http://www.zhxhnjzz.com进行在线投稿。


唐涌进


周　昊


顾文景


朱　悦


钱　程


许文立

（扫码添加编辑企业微信）

·论著·

新型胆道镜辅助床旁一期取石及引流术在急性重症胆管炎中的应用(含视频)

扫码查看操作视频

冯亚东　梁燕　刘洋　张胤秋　任丽华　施瑞华
东南大学附属中大医院消化科,南京 210029
通信作者:冯亚东,Email:drfengyd@126.com

【摘要】 目的　评价新型胆道镜辅助的床旁一期取石及引流术在胆总管结石致急性重症胆管炎中的治疗效果。**方法**　回顾性分析2020年6月至2022年2月因胆总管结石致急性重症胆管炎入住东南大学附属中大医院重症监护室并接受胆道镜辅助床旁一期取石与引流的26例患者的资料,分析患者的临床转归。**结果**　内镜治疗距离胆管炎发病和重症监护单元入住的时间分别为(36.2±15.5)h和(7.2±4.9)h。床旁一期取石及胆道引流技术成功率均为100.0%。内镜治疗术后除1例轻症胰腺炎外,无其他内镜诊疗相关不良事件。术前急性生理与慢性健康评估(acute physiology and chronic health evaluation, APACHE)Ⅱ与序贯器官衰竭评估(sequential organ failure assessment, SOFA)评分分别为(25.2±6.6)分与(11.9±3.5)分,术后第1、3、7天APACHE Ⅱ评分分别为(21.7±6.5)分、(17.2±6.8)分和(12.7±7.7)分,SOFA评分分别为(10.6±2.9)分、(8.4±3.0)分和(5.4±3.7)分,均较术前下降(P<0.001)。患者重症监护室入住时间以及总住院时间分别为(9.7±5.0)d和(12.8±4.5)d。3例(11.5%)发生院内死亡。出院后6个月内1例患者死于肺炎,1例患者死于急性心肌梗死。其余患者无急性胆管炎再发。**结论**　新型胆道镜辅助的一期床旁取石与胆道引流可显著改善急性重症胆管炎预后,具有较高的安全性。

【关键词】 胆管炎;　胆总管结石病;　床旁内镜治疗;　胆道镜
基金项目:南京市卫生科技发展专项(YKK22276)

Application of digital cholangioscope-assisted bedside one-stage lithotomy and biliary drainage for severe acute cholangitis (with video)

Feng Yadong, Liang Yan, Liu Yang, Zhang Yinqiu, Ren Lihua, Shi Ruihua
Department of Gastroenterology, Zhongda Hospital, Southeast University, Nanjing 210029, China
Corresponding author: Feng Yadong, Email: drfengyd@126.com

【Abstract】 Objective　To access the therapeutic efficacy of newly-designed digital cholangioscope-assisted bedside one-stage lithotomy and biliary drainage for severe acute cholangitis caused by choledocholithiasis. **Methods**　Data of 26 patients were retrospectively analyzed, who were admitted into the intensive care unit (ICU), Zhongda Hospital, Southeast University, due to choledocholithiasis induced by severe acute cholangitis and underwent cholangioscope-assisted bedside one-stage lithotomy and biliary drainage from June 2020 to February 2022. Clinical outcomes were analyzed. **Results**　The time interval from disease onset to endoscopic intervention was 36.2±15.5 hours, with 7.2±4.9 hours from ICU admission to endoscopic intervention. Technical success rate was 100.0% in one-stage stone removal and biliary drainage. Except for one mild pancreatitis, no other complication occurred. Acute physiology and chronic health evaluation (APACHE)Ⅱ and sequential organ failure assessment (SOFA) scores prior to endoscopic intervention were 25.2±6.6 and 11.9±3.5, respectively. APACHE Ⅱ scores at day 1, 3, and 7 after endoscopic intervention were 21.7±6.5, 17.2±6.8 and 12.7±7.7, respectively, and SOFA scores were

DOI:10.3760/cma.j.cn321463-20240424-00149
收稿日期　2024-04-24　　**本文编辑**　钱程
引用本文:冯亚东, 梁燕, 刘洋, 等. 新型胆道镜辅助床旁一期取石及引流术在急性重症胆管炎中的应用(含视频)[J]. 中华消化内镜杂志, 2024, 41(11): 871-876. DOI: 10.3760/cma.j.cn321463-20240424-00149.

www.zhxhnjzz.com

10.6±2.9, 8.4±3.0 and 5.4±3.7, respectively, all of them were lower than those before operation (P<0.001). The lengths of ICU stay and total hospitalization were 9.7±5.0 days and 12.8±4.5 days, respectively. In-hospital mortality occurred in 3 (11.5%) patients. According to a 6-month follow-up, one patient died of pneumonia, and another died of acute myocardial infarction. No acute cholangitis re-occurred in those survivors. **Conclusion** Newly-designed digital cholangioscope-assisted bedside one-stage lithotomy and biliary drainage demonstrate significant improvements in prognosis, highlighting its safety in managing severe acute cholangitis.

【**Key words**】 Cholangitis; Choledocholithiasis; Bedside endoscopic intervention; Digital cholangioscope

Fund program: Health Technological Development Program of Nanjing (YKK22276)

急性重症胆管炎的最常见病因是胆管结石，患者经常因为多器官功能障碍、脓毒血症以及感染性休克需要入住重症监护室（intensive care unit，ICU）进行综合治疗[1]。在急性重症胆管炎的治疗中，及时的胆道引流至关重要，其中以内镜引流最为常用。因为缺乏显示胆道的设备，大部分ICU的床边内镜诊疗仅能进行鼻胆管引流或者胆道支架置入，无法完成结石取出。部分患者因为结石存留导致胆道引流不够通畅，所以器官功能障碍难以改善，院内死亡率仍然较高[2]。因此，亟需建立一种行之有效的床旁胆道取石以及引流体系。

新型胆道镜具有清晰显示胆道以及提供内镜直视引导治疗的特点，这一器械的应用推动了内镜逆行胰胆管造影术（endoscopic retrograde cholangiopancreatography，ERCP）的发展与进步，其中包括无射线胆道结石取石技术[3-7]，使ICU床旁一期胆道取石及引流诊疗成为可能[4]，然而目前罕见这方面的应用报道。在前期工作基础上[5-7]，我们开展胆道镜辅助的ICU床旁一期胆道取石与引流术并用于急性重症胆管炎的临床诊疗。本研究旨在探讨这一治疗方式的可行性与应用价值。

资料与方法

一、研究对象

本研究经东南大学附属中大医院伦理委员会审批（2019ZDSYLL093-P01），以2020年6月至2022年2月因胆总管结石致急性重症胆管炎入住东南大学附属中大医院ICU且接受胆道镜辅助的床旁一期取石及引流的患者为研究对象。患者纳入标准：（1）参照东京指南2018标准[8]诊断胆总管结石致急性重症胆管炎；（2）愿意接受胆道镜辅助的床旁一期取石及引流者。排除标准：（1）轻度以及中度急性胆管炎；（2）术前影像检查提示为其他原因引起的胆管炎；（3）术前CT重建影像提示单个结石长径>20 mm；（4）有Roux-en-Y、Whipple等胃肠道改道手术史者。

二、临床治疗

1. 评估与初始治疗：参照东京指南2018标准[8]完成急性重症胆管炎内镜引流的术前处理。存在明显凝血功能异常的患者，短时间内积极纠正凝血功能障碍，待血小板计数>50×10^9/L、凝血酶原时间国际标准化比值（prothrombin time-international normalized ration，PT-INR）<1.5后行内镜治疗。所有患者入住ICU后进行急性生理与慢性健康评估（acute physiology and chronic health evaluation，APACHE Ⅱ）评分[9]和序贯器官衰竭评估（sequential organ failure assessment，SOFA）评分[10]，并对是否合并脓毒血症与感染性休克进行鉴别[11]。ICU的治疗包括监护、抗感染治疗以及必要的器官功能支持治疗。

2. 内镜器械：主要设备包括TJF-260V十二指肠镜（日本Olympus）、SpyGlass DS™（美国Boston Scientific）及洞察™（中国南微医学）胆道镜、高频电发生器（德国ERBE）以及钬激光碎石仪（广州普东医疗）。

3. 内镜诊疗：在患者委托人签署内镜诊疗同意书后进行内镜治疗，采用急诊（入院24 h内）内镜引流策略[12]。内镜治疗过程均在ICU床旁进行，在气管插管静脉麻醉下和ICU医师监护下实施。治疗原则是胆道镜引导的一期取石，即在一次内镜诊疗过程中取尽胆总管结石并行胆管引流术。床旁内镜诊疗的主要操作过程如下：（1）使用乳头切开刀和0.035英寸（1英寸=2.54 cm）导丝选择性胆管插管，采用负压吸引技术抽吸胆汁来判断选择性胆管插管是否成功；（2）经内镜乳头括约肌切开术（endoscopic sphincterotomy，EST）联合内镜下乳头球囊扩张术（endoscopic papillary balloon dilation，

www.zhxhnjzz.com

EPBD),对于服用非甾体抗炎药或者抗血小板药物的患者以电凝模式切开,行3~5 mm长度的小EST,用直径10 mm以下球囊行EPBD;(3)胆道镜从胆总管下段向上探查至肝门部胆管,明确结石数量、大小和部位;(4)使用取石网篮或者球囊取石,对于长径12 mm以上的结石以及术中遇到的结石嵌顿,采用钬激光碎石后取石;(5)胆道镜探查确认结石取净后行胆道塑料支架置入(图1)。

4.术后处理与随访:术后继续在ICU内进行监护与治疗,观察胆管炎病情并记录内镜治疗相关不良事件[12],直至患者病情恢复或者死亡。患者出院后3、6个月进行随访,记录有无胆管炎再发、再次住院、死亡以及死亡原因等。

三、统计学分析

采用SPSS 20.0统计软件处理数据。计数资料以例(%)表示,满足正态分布的计量资料以$\bar{x}\pm s$表示,不满足正态分布的以$M(Q_1,Q_3)$表示。组内对比采用配对样本t检验,$P<0.05$为差异有统计学意义。

结　果

一、患者基本资料及初始治疗情况

30例患者因胆总管结石致急性重症胆管炎入住东南大学附属中大医院ICU,其中4例患者家属拒绝行床旁内镜诊疗,一共纳入26例患者,其中男12例、女14例,年龄(74.8±12.5)岁(49.0~92.0岁)。患者入住ICU,内镜治疗前的APACHE Ⅱ与SOFA评分分别为(25.2±6.6)分与(11.9±3.5)分,分别有18例和9例患者诊断脓毒血症以及感染性休克。ICU初始治疗包括液体复苏治疗、抗感染治疗和器官功能支持治疗,其中15例患者使用血管活性药物升压,13例患者行机械通气治疗,7例患者进行

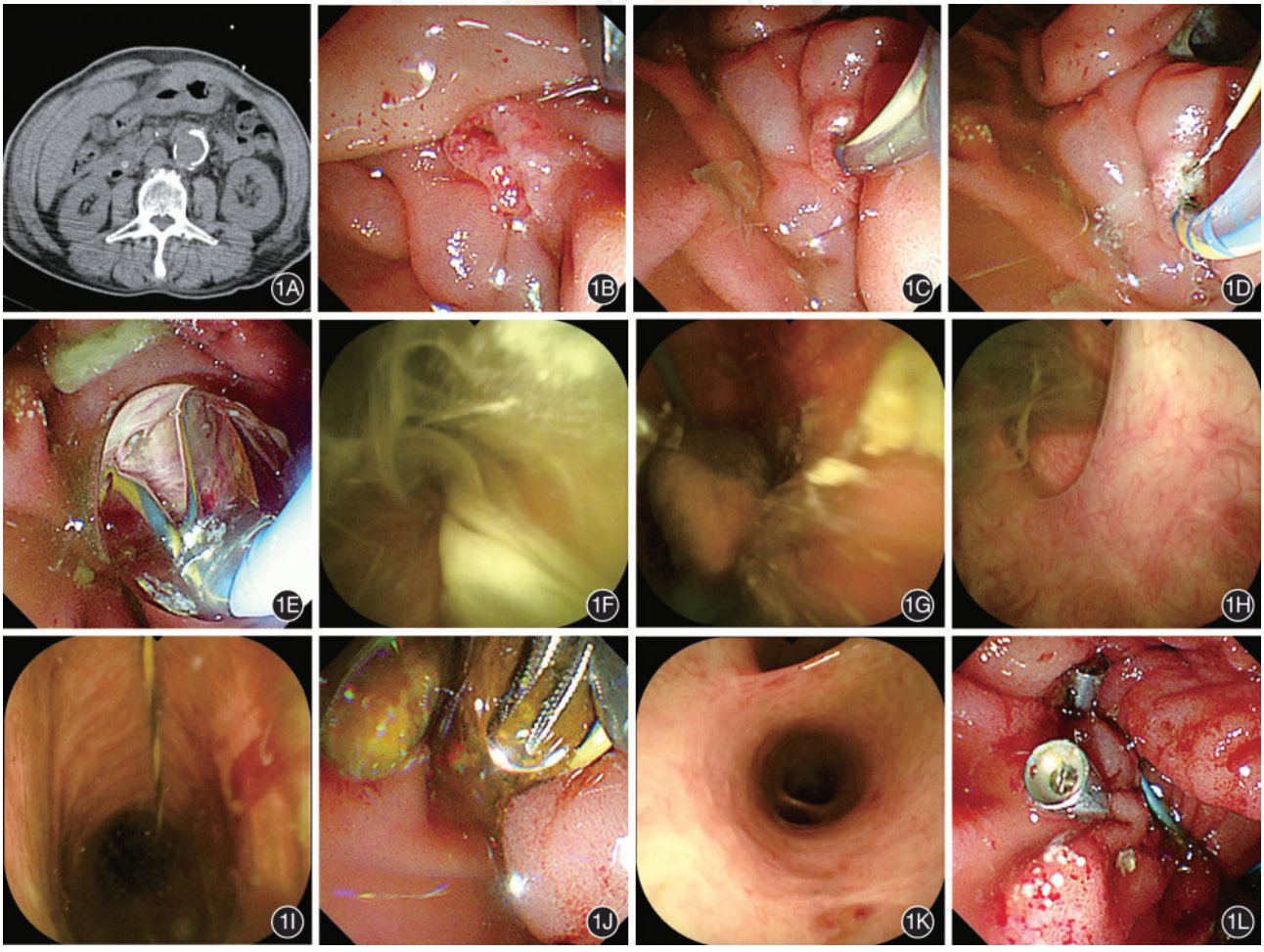

图1　急性重症胆管炎新型胆道镜床旁一期取石及引流　1A:CT显示胆总管下段结石;1B:十二指肠乳头充血水肿;1C:选择性胆管插管,用负压吸引技术判断切开刀进入胆总管内,可见脓性胆汁;1D:经内镜乳头括约肌切开术;1E:内镜下乳头括约肌球囊扩张术;1F:胆道镜插入胆总管,可见大量脓性胆汁;1G:可见胆总管结石;1H:胆囊管开口可见脓性胆汁排出;1I:胆总管上段管腔通畅,腔内未见结石;1J:网篮取石术;1K:胆道镜探查确认无结石残留;1L:胆道塑料支架引流以及乳头口可旋转金属夹缝合

www.zhxhnjzz.com

高流量氧疗，8例患者接受持续性肾脏功能替代治疗。患者入住ICU时的临床特征如表1所示。

表1　胆道镜辅助床旁一期取石及引流术治疗的26例急性重症胆管炎患者临床特征

临床特征	结果
年龄（岁，$\bar{x}\pm s$）	74.8±12.5
性别（例，男/女）	12/14
症状[例（%）]	
腹痛	24（92.3）
发热	18（69.2）
黄疸	14（53.8）
意识障碍	9（34.6）
主要实验室检查	
白细胞（$\times10^9$/L，$\bar{x}\pm s$）	17.7±8.7
总胆红素[μmol/L，$M(Q_1,Q_3)$]	71.5（20.4，91.3）
血清乳酸（mmol/L，$\bar{x}\pm s$）	3.9±2.7
血清丙氨酸转氨酶[U/L，$M(Q_1,Q_3)$]	88.5（51.5，163.3）
血清天冬氨酸转氨酶[U/L，$M(Q_1,Q_3)$]	98.5（40.8，200.8）
血清肌酐[μmol/L，$M(Q_1,Q_3)$]	123.0（105.0，200.0）
降钙素原[ng/mL，$M(Q_1,Q_3)$]	13.5（5.70，27.0）
C反应蛋白[mg/L，$M(Q_1,Q_3)$]	186.1（70.3，212.6）
影像特征	
结石长径[mm，$M(Q_1,Q_3)$]	8.0（5.0，10.3）
胆总管直径[mm，$M(Q_1,Q_3)$]	14.5（11.0，23.5）
合并症[例（%）]	
心血管疾病	19（73.1）
慢性阻塞性肺疾病	6（23.1）
慢性肾病	4（15.4）
糖尿病	9（34.6）

二、内镜治疗情况

内镜治疗距离胆管炎发病时间以及ICU入住时间分别为（36.2±15.5）h（5.0~48.0 h）和（7.2±4.9）h（2.0~18.0 h）。患者均完成一期胆管结石取石与胆道引流。标准切开刀导丝插管、双导丝插管以及经胰管预切开术分别应用于21例（80.8%）、2例（7.7%）和3例（11.5%）患者。患者均行EST与EPBD。根据胆道镜探查所见，16例（61.5%）胆总管结石≥2枚，10例（38.5%）结石数量<2枚。一次性取石成功率为100.0%，其中2例患者行钬激光碎石及取石。取石术后患者均进行了胆管支架引流，2例（7.7%）置入胰管支架。内镜操作总时间、胆管插管时间及胆道镜探查时间分别为（33.6±14.4）min（17.0~70.0 min）、（3.8±4.5）min（1.1~14.3 min）和（10.2±3.8）min（8.0~38.0 min）。所有患者术中无心脑肺不良事件发生。

三、术后情况

1例患者在内镜治疗术后1 d出现轻症胰腺炎，经药物治疗3 d好转，其余患者无其他内镜诊疗相关并发症。术后第1天有12例患者的血管活性药物减量，分别有9例和3例患者在术后3 d内和7 d内停用血管活性药物，3例有多器官功能障碍的患者使用血管活性药物治疗超过7 d。3例患者使用机械通气不超过3 d，7例患者不超过7 d，3例使用机械通气超过7 d的患者发生呼吸机相关性肺炎。术后第1、3、7天APACHEⅡ评分分别为（21.7±6.5）分（12.0~34.0分）、（17.2±6.8）分（9.0~31.0分）、（12.7±7.7）分（3.0~31.0分）；SOFA评分分别为（10.6±2.9）分（4.0~16.0分）、（8.4±3.0）分（2.0~14.0分）、（5.4±3.7）分（5.0~14.0分）。与术前评分相比，术后第1、3、7天的APACHEⅡ（t=10.381，P<0.001；t=13.970，P<0.001；t=14.853，P<0.001）和SOFA评分（t=6.882，P<0.001；t=10.933，P<0.001；t=14.475，P<0.001）均明显下降，差异有统计学意义。

四、转归与随访

ICU入住时间与总住院时间分别为（9.7±5.0）d（3.0~23.0 d）和（12.8±4.5）d（5.0~23.0 d）。3例（11.5%）在ICU入住7~30 d的患者在ICU死亡，死亡原因包括2例多脏器功能不全和1例呼吸机相关性肺炎。出院后3个月内无死亡病例，第5个月和第6个月各有1例患者分别死于细菌性肺炎和急性心肌梗死。其余患者出院6个月内均存活，无胆管炎再发。

讨　论

急性重症胆管炎的内镜诊疗风险高，通常的做法是先行胆管引流，待病情缓解后进行取石治疗，然而再次内镜治疗仍具有较高的风险[13]。因此，美国胃肠内镜协会（American Society of Gastrointestinal Endoscopy，ASGE）指南指出一期内镜取石和胆道引流可能是一种较好的选择[14]。然而，传统ERCP取石及引流要求将患者转运至有放射设备的手术间，而转运过程可能增加患者院内死亡的风险[15]。本研究中，我们使用胆道镜进行ICU床旁一期取石与胆道引流，具有良好的治疗效果。

及时的内镜诊疗是危重胆管炎临床治疗的关键步骤。鉴于患者病情严重程度，我们采用了急诊内镜诊疗策略。急性胆管炎的床旁内镜引流对于

www.zhxhnjzz.com

有经验的内镜医师而言不难实现[16-18]。我们在病例中均完成了取石与胆道引流。对于存在胆道高压的患者胆管插管容易实现，本研究中，在 5 min 内可以完成选择性胆管插管，内镜全程平均操作时间为 33.6 min。由经验丰富的内镜医师操作，技术成功率较好，具有良好的可行性。

危重胆管炎床边内镜诊疗的注意点在于如何降低和规避内镜诊疗不良事件的风险。本研究中，患者首先入住 ICU 接受必要的液体复苏治疗、抗感染治疗与器官功能支持治疗，努力改善患者一般情况，与此同时，在短时间内对患者是否存在内镜治疗禁忌证进行评估。除了明显凝血功能障碍外，本研究设定的另一禁忌证为长径超过 20 mm 的结石，这是因为巨大结石难以在一次内镜治疗过程中清除[19]，而且较长的内镜操作时间可能增加并发症与其他不良事件的发生率。通过对危重患者的 ICU 支持治疗和术中监护，床旁内镜诊疗的安全性得到保障，这一模式充分体现了多学科联合诊疗的优势。

本研究中患者总体内镜诊疗不良事件发生率为 3.8%（1/26），明显低于 Lavillegrand 等[2]的数据（约 14%，40/285）。除了样本量较小引起的潜在数据偏倚外，我们在术中采用了一些积极的预防措施，以应对可能的不良事件。前期我们报道了胆道镜取石并发症预防技术要点[5-7,20]，包括小切开联合 EPBD、预防性胰管支架置入、术中控制生理盐水输注等。在重症胆管炎中，其他操作技巧还包括：（1）插管成功后的主动胆道减压，通过注射器负压吸引出 20~30 mL 胆汁以降低胆管内高压；（2）严格控制胆道子镜注水与吸引的平衡；（3）尽量缩短内镜操作时间。这些措施有助于降低内镜操作相关不良事件。

危重胆管炎患者通常需要的内镜干预次数为 2.8~3.3 次[14]，本研究中的一期取石和胆道引流操作降低了多次内镜干预导致的院内死亡等不良事件风险。“一步法”策略可以保证充分的胆道引流，患者在内镜治疗术后疾病严重程度下降，器官功能障碍能够迅速恢复好转[21-22]。我们这一方法的最大优势在于显著降低了院内死亡率，本研究患者的院内死亡率为 11.5%（3/26），明显低于 Lavillegrand 等[2]报道的近 10 年法国的数据（约 29%）。相应地，患者出院后 6 个月的死亡率[8.7%（2/23）]也显著低于目前报道的 48%[23]。ASGE 指南指出，采用一期胆道取石及引流策略可以明显降低重症胆管炎的总体医疗费用[14]。既往胆道镜的价格较高，随着多款国产胆道镜的推出[7,24]，目前胆道镜价格明显下降，这一器械能够被绝大部分患者家属接受，也为这一技术的广泛应用提供了基础。

本研究为小样本观察性研究，主要有以下两点原因：（1）出于对病情严重程度的考虑，需要采用积极的临床救治策略；（2）自然人群中因极危重胆管炎需要入住 ICU 的疾病发病率并不高。因此，本研究纳入的患者样本量不多，而大多数患者家属有积极救治的意愿，大部分患者进行了床旁一期胆道镜取石与引流术。

综上所述，本研究报道了一种可行性较好的 ICU 床旁一期胆道取石及引流技术以及相应的临床处置流程。采用胆道子镜平台在 ICU 床旁开展一期胆道取石与引流的临床诊疗模式值得临床推广。

利益冲突　所有作者声明不存在利益冲突

作者贡献声明　冯亚东：研究设计、临床诊疗、论文撰写；梁燕：临床诊疗、经费支持；刘洋、张胤秋、任丽华：患者随访、数据整理、统计学分析；施瑞华：临床指导

参　考　文　献

[1] Miura F, Okamoto K, Takada T, et al. Tokyo Guidelines 2018: initial management of acute biliary infection and flowchart for acute cholangitis[J]. J Hepatobiliary Pancreat Sci, 2018,25(1): 31-40. DOI: 10.1002/jhbp.509.

[2] Lavillegrand JR, Mercier-Des-Rochettes E, Baron E, et al. Acute cholangitis in intensive care units: clinical, biological, microbiological spectrum and risk factors for mortality: a multicenter study[J]. Crit Care, 2021,25(1):49. DOI: 10.1186/s13054-021-03480-1.

[3] 郭俊峰, 张澍田. 经口胆道镜的临床诊疗进展[J]. 中华消化内镜杂志, 2019, 36(8): 621-624. DOI: 10.3760/cma. j. issn.1007-5232.2019.08.021.

[4] Barakat MT, Girotra M, Choudhary A, et al. A prospective evaluation of radiation-free direct solitary cholangioscopy for the management of choledocholithiasis[J]. Gastrointest Endosc, 2018, 87(2): 584-589. e1. DOI: 10.1016/j. gie. 2017. 07.042.

[5] Feng Y, Xu W, Liu Y, et al. Digital Cholangioscopy-assisted nonradiation endoscopic retrograde cholangiopancreatography for retrieval of common bile duct stone[J]. Surg Laparosc Endosc Percutan Tech, 2021, 32(2): 203-208. DOI: 10.1097/SLE.0000000000001015.

[6] Feng Y, Liang Y, Liu Y, et al. Radiation-free digital cholangioscopy-guided laser lithotripsy for large common bile duct stones: feasibility and technical notes[J]. Surg Endosc, 2021,35(11): 6390-6395. DOI: 10.1007/s00464-021-08688-4.

[7] 张胤秋, 冯亚东. 数字胆道镜辅助无射线内镜逆行胰胆管造影术治疗胆管结石的有效性及安全性研究[J]. 中华消化内镜杂志, 2023, 40(9): 702-706. DOI: 10.3760/cma. j.

www.zhxhnjzz.com

cn321463-20230119-00569.

[8] Yokoe M, Hata J, Takada T, et al. Tokyo Guidelines 2018: diagnostic criteria and severity grading of acute cholecystitis (with videos)[J]. J Hepatobiliary Pancreat Sci, 2018, 25(1): 41-54. DOI: 10.1002/jhbp.515.

[9] Knaus WA, Draper EA, Wagner DP, et al. APACHE Ⅱ: a severity of disease classification system[J]. Crit Care Med, 1985,13(10):818-829.

[10] Vincent JL, Moreno R, Takala J, et al. The SOFA (Sepsis-related Organ Failure Assessment) score to describe organ dysfunction/failure. On behalf of the Working Group on Sepsis-Related Problems of the European Society of Intensive Care Medicine[J]. Intensive Care Med, 1996, 22(7): 707-710. DOI: 10.1007/BF01709751.

[11] Singer M, Deutschman CS, Seymour CW, et al. The third international consensus definitions for sepsis and septic shock (sepsis-3)[J]. JAMA, 2016, 315(8): 801-810. DOI: 10.1001/jama.2016.0287.

[12] 陈圣雄, 王文斌. 中国ERCP指南(2018版)解读[J]. 河北医科大学学报, 2021, 42(4): 373-375. DOI: 10.3969/j.issn.1007-3205.2021.04.001.

[13] Galeazzi M, Mazzola P, Valcarcel B, et al. Endoscopic retrograde cholangiopancreatography in the elderly: results of a retrospective study and a geriatricians′ point of view[J]. BMC Gastroenterol, 2018, 18(1): 38. DOI: 10.1186/s12876-018-0764-4.

[14] Buxbaum JL, Buitrago C, Lee A, et al. ASGE guideline on the management of cholangitis[J]. Gastrointest Endosc, 2021,94(2): 207-221.e14. DOI: 10.1016/j.gie.2020.12.032.

[15] Brunsveld-Reinders AH, Arbous MS, Kuiper SG, et al. A comprehensive method to develop a checklist to increase safety of intra-hospital transport of critically ill patients[J]. Crit Care, 2015,19(1):214. DOI: 10.1186/s13054-015-0938-1.

[16] 沈云志, 茹佩瑛, 蒋伟, 等. 非X线监视内镜鼻胆管引流术在重症急性胆管炎的临床应用[J]. 中华消化内镜杂志, 2001, 18(4): 249. DOI: 10.3760/cma. j. issn. 1007-5232.2001.04.034.

[17] 陶杰, 王铮, 郝杰, 等. 免X线内镜下胆道内外引流治疗急性重症胆管炎的对比观察[J]. 中华消化内镜杂志,2015, 32(1): 42-44. DOI: 10.3760/cma. j. issn. 1007-5232.2015.01.013.

[18] 杜志勇, 郭跃华. 仰卧位无X线监视下ICU床边急诊行内镜鼻胆管引流术治疗急性重症胆管炎[J]. 临床外科杂志, 2022, 30(7): 657-660. DOI: 10.3969/j. issn. 1005-6483.2022.07.017.

[19] Doshi B, Yasuda I, Ryozawa S, et al. Current endoscopic strategies for managing large bile duct stones[J]. Dig Endosc, 2018,30 (Suppl 1): 59-66. DOI: 10.1111/den.13019.

[20] 冯亚东, 李媛媛, 梁燕, 等. 一种新型网篮在无射线内镜胆总管结石取石术中的应用研究(含视频)[J]. 中华消化内镜杂志, 2023, 40(3): 201-205. DOI: 10.3760/cma. j. cn321463-20220410-00778.

[21] Zhang X, Li G, Pan L, et al. The efficacy and safety of one-stage endoscopic treatment for ascending acute cholangitis caused by choledocholithiasis with severe comorbidities[J]. Surg Endosc, 2020, 34(9): 3963-3970. DOI: 10.1007/s00464-019-07168-0.

[22] Sato J, Nakahara K, Morita R, et al. Efficacy and safety of single-session endoscopic stone removal for acute cholangitis associated with choledocholithiasis[J]. Can J Gastroenterol Hepatol, 2018,2018: 3145107. DOI: 10.1155/2018/3145107.

[23] Novy E, Carrara L, Remen T, et al. Prognostic factors associated with six month mortality of critically ill elderly patients admitted to the intensive care unit with severe acute cholangitis[J]. HPB (Oxford), 2021, 23(3): 459-467. DOI: 10.1016/j.hpb.2020.08.003.

[24] 沈永华, 曹俊, 蔡薇, 等. 新型国产经口胆胰直视化子镜系统临床应用价值的初步分析(含视频)[J]. 中华消化内镜杂志, 2022, 39(3): 187-191. DOI: 10.3760/cma. j. cn321436-20211111-00470.

·读者·作者·编者·

《中华消化内镜杂志》2024年可直接使用英文缩写的常用词汇

ERCP(内镜逆行胰胆管造影术)
EST(经内镜乳头括约肌切开术)
EUS(超声内镜检查术)
EUS-FNA(超声内镜引导细针穿刺抽吸术)
EMR(内镜黏膜切除术)
ESD(内镜黏膜下剥离术)
ENBD(经内镜鼻胆管引流术)
ERBD(经内镜胆道内支架放置术)
APC(氩离子凝固术)
EVL(内镜下静脉曲张套扎术)
EIS(内镜下硬化剂注射术)
POEM(经口内镜食管下括约肌切开术)
NOTES(经自然腔道内镜手术)
MRCP(磁共振胰胆管成像)
GERD(胃食管反流病)
RE(反流性食管炎)
IBD(炎症性肠病)
UC(溃疡性结肠炎)
NSAIDs(非甾体抗炎药)
PPI(质子泵抑制剂)
HBV(乙型肝炎病毒)
HBsAg(乙型肝炎病毒表面抗原)
Hb(血红蛋白)
PaO_2(动脉血氧分压)
$PaCO_2$(动脉血二氧化碳分压)
ALT(丙氨酸转氨酶)
AST(天冬氨酸转氨酶)
AKP(碱性磷酸酶)
IL(白细胞介素)
TNF(肿瘤坏死因子)
VEGF(血管内皮生长因子)
ELISA(酶联免疫吸附测定)
RT-PCR(逆转录-聚合酶链反应)

www.zhxhnjzz.com

SonoScape 开立

广告

HD-580

镜之所及 芯之所向



4K 4K显示

4-LED

SFI

VIST

Water Jet 辅助送水

One Step Connection 一键插接

光电染色优化

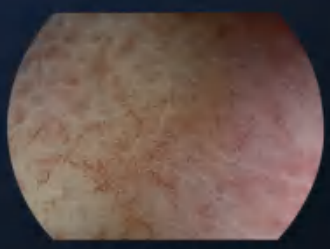

SFI-1

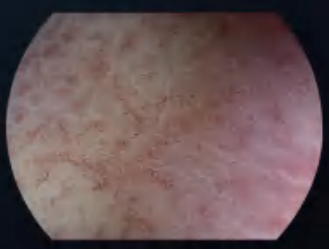

SFI-2

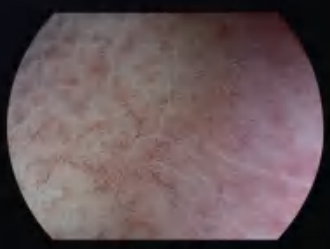

SFI-3



VIST-1



VIST-2



VIST-3

深圳开立生物医疗科技股份有限公司
SONOSCAPE MEDICAL CORP.
地址：深圳市南山区粤海街道麻岭社区高新中区科技中2路1号深圳软件园（2期）12栋201、202
电话：86-755-26722890

网站：www.sonoscape.com.cn
邮箱：sonoscape@sonoscape.net
禁忌内容或者注意事项详见说明书
粤械广审（文）第281218-07978号

南微医学 | 洞察™



一次性使用成像导管

规格型号	导管直径	器械通道直径	有效工作长度	最大视场角
CDS22001	2.9±0.2 mm	⩾1.0mm	2200 mm	120°
CDS11001	3.7±0.2 mm	⩾1.8 mm		

成像控制器

BS-W-100



器械通道直径
⩾1.0mm



四向转角



器械通道直径
⩾1.8mm



手术诊疗
提供成像

即用即抛弃，
无需清洗消毒



广告

苏械广审（文）250226-24752号
苏械注准 20212061554 苏械注准 20212061309
南微医学科技股份有限公司生产 Version:CY-240815
禁忌内容或注意事项详见说明书 仅限专业医疗人员使用

400 025 3000 全国服务电话
www.micro-tech.com.cn

南微医学科技股份有限公司
南京高新开发区高科三路10号
025 5874 4269
info@micro-tech.com.cn