中华医学会系列杂志

ISSN 1007-5232
CN 32-1463/R

中华消化内镜杂志®

ZHONGHUA XIAOHUA NEIJING ZAZHI

2024年5月 第41卷 第5期

CHINESE JOURNAL OF DIGESTIVE ENDOSCOPY

Volume 41 Number 5
May 2024

CHINESE MEDICAL ASSOCIATION

ISSN 1007-5232
05>

中华消化内镜杂志®

CHINESE JOURNAL OF DIGESTIVE ENDOSCOPY

月刊　1996年8月改刊　第41卷　第5期　2024年5月20日出版

微信：xhnjxw　新浪微博

主　管
中国科学技术协会

主　办
中华医学会
100710，北京市东四西大街42号

编　辑
中华消化内镜杂志编辑委员会
210003，南京市紫竹林3号
电话：(025)83472831，83478997
传真：(025)83472821
Email：xhnj@xhnj.com
http://www.zhxhnjzz.com
http://www.medjournals.cn

总编辑
张澍田

编辑部主任
唐涌进

出　版
《中华医学杂志》社有限责任公司
100710，北京市东四西大街42号
电话(传真)：(010)51322059
Email：office@cmaph.org

广告发布登记号
广登32010000093号

印　刷
江苏省地质测绘院

发　行
范围：公开
国内：南京报刊发行局
国外：中国国际图书贸易集团有限公司
(北京399信箱，100048)
代号 M4676

订　购
全国各地邮政局
邮发代号 28-105

邮　购
中华消化内镜杂志编辑部
210003，南京市紫竹林3号
电话：(025)83472831
Email：xhnj@xhnj.com

定　价
每期25.00元，全年300.00元

中国标准连续出版物号
ISSN 1007-5232
CN 32-1463/R

2024年版权归中华医学会所有

未经授权，不得转载、摘编本刊文章，不得使用本刊的版式设计

除非特别声明，本刊刊出的所有文章不代表中华医学会和本刊编委会的观点

本刊如有印装质量问题，请向本刊编辑部调换

目　次

共识与指南

中国经内镜消化系统常见恶性肿瘤组织取样及类器官培养专家共识(2024，成都)…… 337
中华医学会消化病学分会医工交叉协作组

论　著

国产上消化道超声内镜有效性及安全性评估的随机、开放、平行对照、非劣性试验…… 351
葛楠　杨鑫　张凯　胡金龙　王晟　郭瑾陶　刘香　王国鑫　陈云亮　孙思予

硫酸镁钠钾口服液用于成人结肠镜检查前肠道准备有效性和安全性的Ⅲ期临床多中心随机对照研究 …… 359
周艳华　宗晔　庞姝　许乐　张振玉　王玫　吴咏冬

富马酸伏诺拉生与雷贝拉唑联合黏膜保护剂对内镜黏膜下剥离术后人工溃疡疗效的随机对照研究 …… 366
高欣　李璇　王云　钱海声　张国新

AB分型联合Arima分型对食管表浅鳞状细胞癌浸润深度判定的价值 …… 372
陆宏娜　许丰　张学松　王瑶　王耀辉　邓茜　郭雯莹　翁烃　张良舜　凌亭生

十二指肠乳头腺癌危险因素分析 …… 379
詹展　刘昆　李雯　张松　汤蓓　蔡薇　黎琪　陈骏　王雷　沈珊珊

不同长度胰管支架对内镜逆行胰胆管造影术后胰腺炎发生率的影响分析 …… 384
李西娴　张恬恬　罗辉　任贵　王向平　张林慧　梁树辉　潘阳林

监测上消化道盲区智能内镜影像分析系统的构建及验证 …… 391
曾晓铨　董泽华　吴练练　李艳霞　邓云超　于红刚

盐酸达克罗宁胶浆用于内镜逆行胰胆管造影术中不适合解痉剂患者的探讨 …… 397
李士学　唐秀芬　张彬彬　李淑芹

短篇论著

三通联合三明治注射法在超声内镜引导下弹簧圈联合组织胶栓塞治疗胃底静脉曲张出血的临床应用研究 …… 401
陈琨　李纯
一种简易牵引装置在结肠内镜黏膜下剥离术中的临床应用(含视频) …… 405
王文平　冷霞　仓慧　刘华敏　刘鹏飞　孙岳军　王芳军

病例报道

小肠镜治疗肥厚型梗阻性心肌病合并回肠血管畸形出血1例 …… 408
刘爱玲　任琳琳　闵丛丛　孟品　陈浩　刘华　毛涛　丁雪丽　田宇彬
静脉硬化性结肠炎诊治1例 …… 410
李进宇　武曼群　叶婷　闪明海　张丽娜　侍明海　王芳　杨少奇
早期胃印戒细胞癌内镜黏膜下剥离术后全身转移1例(含视频) …… 412
徐桂林　张观坡　江传燊　李达周　王雯

综　　述

超声内镜造影在消化系统疾病诊断中的应用及研究进展 …… 415
邱煜婷　乔新伟　李鹏　吴静　张澍田

读者·作者·编者

《中华消化内镜杂志》对来稿中统计学处理的有关要求 …… 350
《中华消化内镜杂志》2024年可直接使用英文缩写的常用词汇 …… 365
插页目次 …… 396

本刊稿约见第41卷第1期第82页

本期责任编辑　周昊

本刊编辑部工作人员联系方式

唐涌进，Email：tang@xhnj.com
朱　悦，Email：zhuyue@xhnj.com
周　昊，Email：zhou@xhnj.com
钱　程，Email：qian@xhnj.com
顾文景，Email：gwj@xhnj.com
许文立，Email：xwl@xhnj.com

本刊投稿方式

登录《中华消化内镜杂志》官方网站http://www.zhxhnjzz.com进行在线投稿。



（扫码添加编辑企业微信）

·论著·

AB分型联合Arima分型对食管表浅鳞状细胞癌浸润深度判定的价值

陆宏娜[1]　许丰[1]　张学松[1]　王瑶[2]　王耀辉[3]　邓茜[4]　郭雯莹[1]　翁烃[1]　张良舜[1]　凌亭生[2]

[1]宁波市医疗中心李惠利医院消化内科，宁波 315041；[2]江苏省中医院消化内镜中心，南京 230004；[3]江苏省中医院病理科，南京 230004；[4]宁波市临床病理诊断中心，宁波 315021

通信作者：凌亭生，Email：21316838@qq.com

【摘要】　目的　探讨AB分型联合Arima分型预测浅表食管鳞状细胞癌（superficial esophageal squamous cell carcinomas，SESCC）浸润深度的临床价值。**方法**　2017年7月至2022年12月期间在宁波市医疗中心李惠利医院及江苏省中医院接受内镜黏膜下剥离术治疗且鳞状上皮乳头内毛细血管袢（intra-epithelial papillary capillary loops，IPCL）AB分型为B2型的患者（76处SESCC病变）纳入回顾性研究，根据Arima分型规则对IPCL进行二次分类，以病理判定的浸润深度为金标准，分析B2型联合Arima分型对SESCC浸润深度预测的敏感度、特异度、阳性预测值和阴性预测值。**结果**　76处病变中，31处（40.79%）浸润黏膜肌层（T1a-MM）或黏膜下层浅层（T1b-SM1），B2型IPCL预测T1a-MM/T1b-SM1 SESCC的敏感度、特异度、阳性预测值、阴性预测值、准确率分别为70.45%（31/44）、79.64%（176/221）、40.79%（31/76）、93.12%（176/189）、78.11%（207/265）。对病变的IPCL进行Arima分型后，B2-4ML型、B2-AVA-4M型IPCL预测T1a-MM/T1b-SM1 SESCC的敏感度、特异度、阳性预测值、阴性预测值、准确率分别为61.36%（27/44）、88.24%（195/221）、50.94%（27/53）、91.98%（195/212）、83.77%（222/265）和38.64%（17/44）、94.57%（209/221）、58.62%（17/29）、88.56%（209/236）、85.28%（226/265）。**结论**　B2型IPCL联合Arima分型可以提高对T1a-MM/T1b-SM1 SESCC的诊断准确性。

【关键词】　食管鳞状细胞癌；　放大内镜；　AB分型；　Arima分型；　B2型；　黏膜肌层；　黏膜下浅层

Value of AB classification combined with Arima classification for determining the invasion depth of superficial esophageal squamous cell carcinoma

Lu Hongna[1], Xu Feng[1], Zhang Xuesong[1], Wang Yao[2], Wang Yaohui[3], Deng Xi[4], Guo Wenying[1], Weng Ting[1], Zhang Liangshun[1], Ling Tingsheng[2]

[1]Department of Gastroenterology, Ningbo Medical Center Lihuili Hospital, Ningbo 315041, China; [2]Digestive Endoscopy Center, Jiangsu Province Hospital of Chinese Medicine, Nanjing 230004, China; [3]Department of Pathology, Jiangsu Province Hospital of Chinese Medicine, Nanjing 230004, China; [4]Ningbo Clinical and Pathological Diagnosis Center, Ningbo 315021, China

Corresponding author: Ling Tingsheng, Email: 21316838@qq.com

【Abstract】　Objective　To investigate the clinical value of AB classification combined with Arima classification for predicting the invasion depth of superficial esophageal squamous cell carcinomas (SESCC). **Methods**　From July 2017 to December 2022, 76 cases of SESCC receiving endoscopic submucosal dissection and intra-epithelial papillary capillary loops (IPCL) AB classification as type B2 in

DOI：10.3760/cma.j.cn321463-20230902-00108

收稿日期　2023-09-02　　**本文编辑**　朱悦

引用本文：陆宏娜, 许丰, 张学松, 等. AB分型联合Arima分型对食管表浅鳞状细胞癌浸润深度判定的价值[J]. 中华消化内镜杂志, 2024, 41(5): 372-378. DOI: 10.3760/cma.j.cn321463-20230902-00108.

www.zhxhnjzz.com

Ningbo Medical Center Lihuili Hospital and Jiangsu Province Hospital of Chinese Medicine were included in the study. IPCL was reclassified according to Arima classification. The depth of infiltration determined by pathology was the gold standard. The sensitivity, the specificity, the positive predictive value and the negative predictive value of B2-Arima combined classification in predicting the invasion depth of SESCC were analyzed. **Results** In the 76 cases of type B2 IPCL lesions, 31 cases (40.79%) were T1a-MM/T1b-SM1 SESCC. The sensitivity, the specificity, the positive predictive value, the negative predictive value and the diagnostic accuracy of type B2 IPCL to predict T1a-MM/T1b-SM1 SESCC were 70.45% (31/44), 79.64% (176/221), 40.79% (31/76), 93.12% (176/189), and 78.11% (207/265), respectively. After Arima classification, the above corresponding indicators of type B2-4ML and type B2-AVA-4M IPCL in predicting T1a-MM/T1b-SM1 SESCC were 61.36% (27/44), 88.24% (195/221), 50.94% (27/53), 91.98% (195/212), 83.77% (222/265) and 38.64% (17/44), 94.57% (209/221), 58.62% (17/29), 88.56% (209/236), 85.28% (226/265), respectively. **Conclusion** B2 IPCL combined with Arima classification can improve the diagnostic accuracy of T1a-MM/T1b-SM1 ESSCC.

【Key words】 Esophageal squamous cell carcinoma; Magnifying endoscope; AB classification; Arima classification; Type B2; Muscularis mucosa; Upper submucosa

内镜切除是浅表食管鳞状细胞癌(superficial esophageal squamous cell carcinomas, SESCC)的首选治疗方法[1]。内镜下预测SESCC浸润深度对于确定内镜切除指征至关重要,因为淋巴结转移率随病灶浸润深度的增加而增加[1-3]。根据日本食管癌诊断和治疗指南,鳞状细胞癌浸润黏膜上皮层(T1a-EP)或黏膜固有层(T1a-LPM)被认为是内镜切除的绝对指征,浸润黏膜肌层(T1a-MM)或黏膜下层浅层(T1b-SM1)为相对适应证,浸润黏膜下层深层(T1b-SM2)被认为是一个研究阶段[4-5]。病理证实为pT1a-EP或pT1a-LPM的SESCC淋巴结转移风险很低,因此,内镜黏膜下剥离术(endoscopic submucosal dissection, ESD)可以认为是根治性切除,并且不需要额外治疗[6-7]。然而,T1a-MM或T1b-SM1的患者淋巴结转移风险增加。据文献报道,以手术切除作为一线治疗的pT1a-MM的SESCC患者(包括血管侵犯),标本中0%~26.7%出现淋巴结转移,对报道资料进行分析显示199例患者中有29例并发淋巴结转移(14.6%, 95%*CI*: 10.0%~20.3%)[6,8-14]。因此,将T1a-EP/T1a-LPM SESCC与T1a-MM/T1b-SM1 SESCC区分开来也很重要。

研究表明,鳞状上皮乳头内毛细血管袢(intra-epithelial papillary capillary loops, IPCL)形态与鳞状细胞癌浸润深度密切相关[15-17],IPCL的Inoue分型[18]和Arima分型[19-21]均能准确预测鳞状细胞癌浸润深度,但分型过于复杂。2011年,日本食管学会(Japan Esophageal Society, JES)在井上分型和Arima分型的基础上,提出了IPCL的简化分型即AB分型(亦称JES分类)[22]。AB分型相对简单,有助于治疗方式的选择。有研究报道B1型对T1a-EP/T1a-LPM肿瘤的敏感度和阳性预测值分别为91.7%~97.5%和88.5%~92.4%,B3型对T1b-SM2肿瘤的敏感度和阳性预测值分别为55.0%和100%[23-24]。而B2型血管对T1a-MM/T1b-SM1肿瘤的敏感度和阳性预测值分别为75%~86%和53%~75%[24-25]。因此,B1、B3型血管诊断准确率高,B2型诊断准确率低。本研究的目的是分析AB分型联合Arima分型能否提高预测T1a-MM/T1b-SM1 SESCC的准确性。

对象与方法

一、对象

纳入2017年7月至2022年12月在宁波市医疗中心李惠利医院进行ESD的SESCC患者152例(171处病变)及2021年4月至2022年12月在江苏省中医院进行ESD的SESCC患者90例(94处病变),患者ESD前完成窄带光成像放大内镜检查(magnifying endoscopy with narrow band imaging, ME-NBI)。回顾性重新评估内镜图像,特别是ME-NBI图像,观察IPCL形态,选取AB分型为B2型的患者75例(76处病变)为研究对象。排除标准:食管放化疗史(12例),病变区域发现B3型血管(12例),放大图像质量差(28例)。该研究为回顾性研究,伦理审批单位为宁波市医疗中心李惠利医院,审批号为李惠利医院伦审2023研第079号。

二、内镜设备及观察条件

所有设备由日本Olympus公司生产,内镜采用EVIS LUCERA SPECTRUM或EVIS LUCERA ELITE,白光观察采用上消化道内镜GIF-H260、GIF-H290,ME-NBI观察采用上消化道放大内镜GIF-H260Z和GIF-H290Z。内镜图像尽可能使用活检实施前的图像,以排除活检影响。ME-NBI图像多为活检后状态,确认活检部位后,选择与第1次图像相比表面结构变化较小的区域进行观察。

使用GIF-H260Z戴黑帽在最高放大倍数观察

www.zhxhnjzz.com

时，一个视野的范围约为 4 mm；使用 GIF-H290Z 时，一个最高放大倍数视野的范围约为 4.75 mm；以此计算感兴趣区域的长径。没有最高放大倍数图像时，根据弱放大的内镜图像和切除标本的实体内镜图像、病理组织学所见类推病变大小。

三、IPCL 形态分类

1. AB 分型[22]：IPCL 不规则被定义为形态学变化存在蛇形、扩张、口径不一或形态不规则。如果出现≤3 种变化，IPCL 模式被归类为 A 型（图 1A），如果出现 4 种变化，则被归类为 B 型。根据不规则 IPCL 的走向或扩张程度，B 型进一步被划分为 B1、B2、B3 亚型：B1 亚型血管在形态学上呈“袢状”，直径约 20 μm（图 1B），提示为 T1a-EP/T1a-LPM 的 SESCC；B2 亚型血管无“袢状”结构，有口径增粗、明显拉长、不规则弯曲、分支等特征（图 1C），提示为 T1a-MM/T1b-SM1 的 SESCC；B3 亚型血管是高度扩张的异常血管，口径为 B2 血管的 3 倍以上，血管常呈绿色（图 1D），提示为 T1b-SM2 或更深浸润的 SESCC。

2. Arima 分型[18-21]：将鳞状上皮表层的 IPCL 大致分为 4 型（图 2），1 型（图 2A）为细而直的上皮内乳头状毛细血管，或者几乎观察不到乳头内血管，通常见于缺乏异型的上皮；2 型（图 2B）为乳头内血管延长及血管径扩张，排列保持规则状态，通常见于炎症、低级别上皮内瘤变、高级别上皮内瘤变；3 型（图 2C~2F）为伴随乳头内血管结构破坏和口径不一的血管，排列不齐，分为线头状（3a 型）、破损的红色圆形（3b 型）、破损的红色圆形延长（3c 型）、乳头状隆起中集簇细小的螺旋状血管（3d 型），是 T1a-EP/LPM 癌的特征性血管；4 型（图 2G~2I）为多重状（4ML 型）、不规则树枝状（4IB 型）、网状（4R 型）血管，通常见于 T1a-MM 或更深浸润的癌，4R 型血管常在低分化癌中可见。

4 型血管包围的乏血管区（avascular area，AVA）可以预测肿瘤浸润深度，根据 AVA 的大小进行亚分类：4S 型（图 3A）的 AVA<0.5 mm，提示 T1a-EP/LPM 的 SESCC；4M 型（图 3B）的 AVA 0.5~3 mm，提示为 T1a-MM/T1b-SM1 的 SESCC；4L 型（图 3C）的 AVA>3 mm，提示为 T1b-SM2 或更深浸润的 SESCC。另外，有些区域被拉长的 4 型血管包围，形成不规则血管包围区（surrounded area with stretched irregular vessels，SSIV），若被包围的区域内部由 3 型血管构成，则为 4 型包围 3 型（type 4 around type 3，ard3）（图 4A），提示为 T1a-MM/T1b-SM1 的 SESCC；若被包围的区域内由 4 型血管构成，则为 4 型包围 4 型（type 4 around type 4，ard4）（图 4B），提示为 T1b-SM2 或更深浸润的 SESCC。

四、研究方法

回顾性收集入组患者的年龄、性别、治疗类型等临床信息。由 2 名具有丰富 ME-NBI 经验的内镜医师对病变 IPCL 进行 AB 分型评估，评估病变的浸润深度，计算应用 AB 分型为 B2 型血管预测 T1a-MM/T1b-SM1 SESCC 的准确性。

接着对病变应用 Arima 分型进行 IPCL 形态分类。根据 Arima 分型，当病变表面看到 4ML、4IB、4R、AVA-4M、SSIV ard3 型时，提示病变浸润深度为 MM/SM1。应用这些血管形态，根据内镜图像及既往报告收集患者的肿瘤位置、周长、肿瘤大小、主要宏观类型、有无 Arima 分型中 4 型血管（4ML、4IB、4R 型），有无 AVA-4M 型，有无 SSIV ard3 型，再次评估 T1a-MM/T1b-SM1 SESCC 的预测准确性。

评估 2 名内镜医师之间的观察者间一致性。当 2 名内镜医师的诊断不同时，经过讨论作出最终诊断。2 名内镜医师对所有患者的临床细节和病变的组织病理学结果不知情。由于本研究不是临床试验，且数据进行回顾性分析，因此患者未获得参与本研究的书面知情同意。

五、病理评估

ESD 术后标本充分伸展，并用细针固定，经 10% 福尔马林溶液（4% 甲醛溶液）浸泡 24 h 后，进

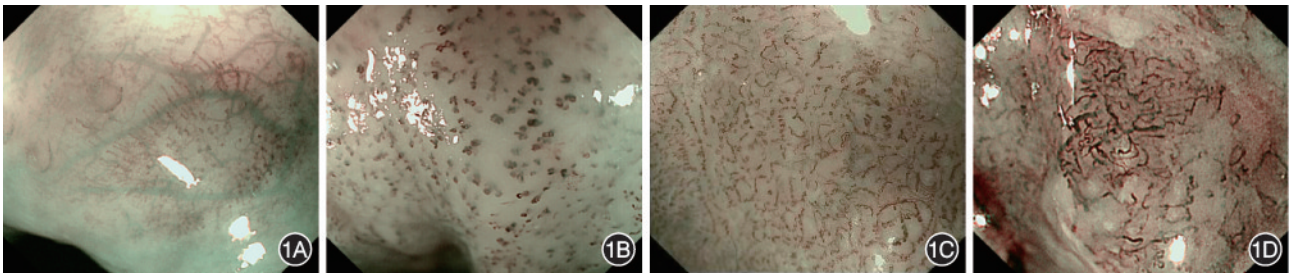

图 1　日本食管学会提出的食管鳞状细胞癌放大内镜诊断的 AB 分型　1A：A 型，鳞状上皮乳头内毛细血管袢（IPCL）正常或 IPCL 异常，无严重不规则；1B：B1 亚型，蛇形、扩张、口径不一和形态不规则的 IPCL 在形态学上呈“袢状”，直径约 20 μm；1C：B2 亚型，没有“袢状”结构，有口径增粗、明显拉长、不规则弯曲、分支等特征；1D：B3 亚型，高度扩张的异常血管，口径为 B2 血管的 3 倍以上，血管常呈绿色

www.zhxhnjzz.com

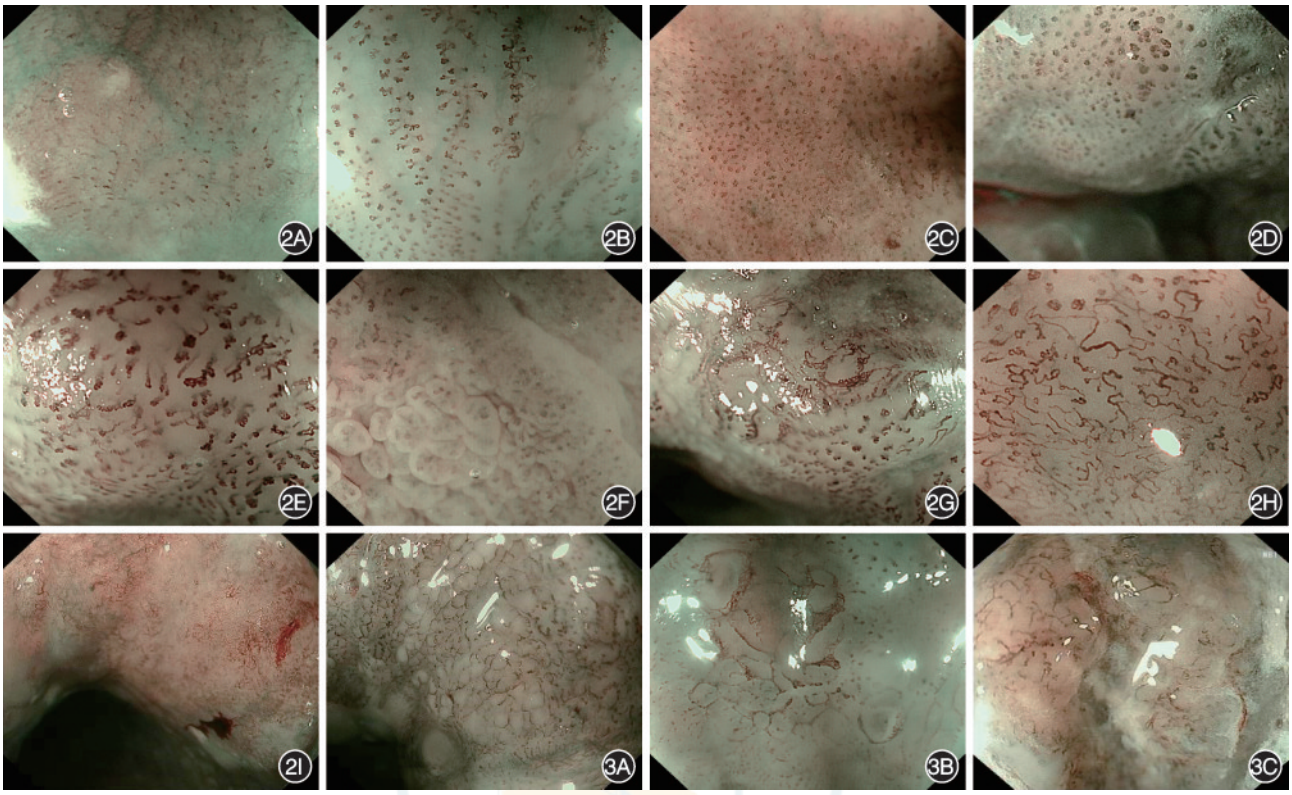

图 2　基于鳞状上皮乳头内毛细血管袢(IPCL)形态的放大内镜 Arima 分型　2A：1 型，细而直的上皮内乳头状毛细血管，或者几乎观察不到乳头内血管；2B：2 型，乳头内血管的延长及血管径扩张，排列保持规则状态；2C~2F：3 型，伴随乳头内血管结构破坏和口径不一的血管，排列不齐，分为 4 种亚分类，2C：3a 型，线头状；2D：3b 型，破损的红色圆形；2E：3c 型，3b 的延长；2F：3d 型，乳头状隆起中集簇细小的螺旋状血管；2G：4ML 型，多重状；2H：4IB 型，不规则树枝状；2I：4R 型，网状血管　**图 3**　Arima 分型中 4 型血管包围的乏血管区(AVA)大小分类　3A：4S 亚型，AVA<0.5 mm，提示肿瘤浸润黏膜上皮层或黏膜固有层；3B：4M 亚型，AVA 0.5~3 mm，提示肿瘤浸润黏膜肌层或黏膜下层浅层；3C：4L 亚型，AVA>3 mm，提示肿瘤浸润黏膜下层深层或更深

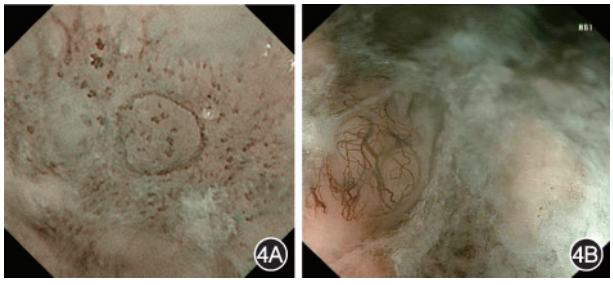

图 4　Arima 分型中被拉长的 4 型血管包围的不规则血管包围区(SSIV)的亚分类　4A：SSIV ard3，被拉长的 4 型血管包围的区域内部由 3 型血管构成，提示肿瘤浸润黏膜肌层或黏膜下层浅层；4B：SSIV ard4，被拉长的 4 型血管包围的区域内部由 4 型血管构成，提示肿瘤浸润黏膜下层深层或更深

行规范间隔 2~3 mm 取材，顺序、平直放入包埋盒，组织条垂直包埋、切片，并进行苏木精和伊红染色。

组织学诊断基于日本食管癌分类第 11 版[26]。肿瘤浸润深度方面：EP，肿瘤局限于上皮细胞；LPM，肿瘤浸润黏膜固有层；MM，肿瘤浸润黏膜肌层；SM1，肿瘤局限于黏膜下层浅层(垂直距离<200 μm)；SM2，肿瘤浸润黏膜下层深层(垂直距离≥200 μm)。所有标本病理评价组织类型、浸润深度、垂直切缘、水平切缘及脉管有无侵犯。

六、统计方法

各项数据结果的统计学分析处理使用 SPSS 22 分析软件，采用 χ^2 检验对基于 AB 分型及 Arima 分型预估鳞状细胞癌浸润深度与组织学诊断的关系进行分析，计算 AB 分型及联合 Arima 分型对 T1a-MM/T1b-SM1 SESCC 的诊断值(敏感度、特异度、阳性预测值、阴性预测值、诊断准确率)。P<0.05 为差异有统计学意义。

结　果

一、临床资料

共纳入 SESCC 患者 242 例 265 处病变，AB 分型为 B2 型血管的有 75 例患者，共 76 处病变。患者的平均年龄为 64.57 岁，其中男性占 85.33%(64/75)。病变平均大小为 33.5 mm。大多数病变(54/76，71.05%)在内镜下表现为平坦凹陷型外观(0-Ⅱc、0-Ⅱa+Ⅱc、0-Ⅱc+Ⅱb)。组织病理结果：T1a-EP/T1a-LPM、T1a-MM/T1b-SM1、T1b-SM2 及以深的

www.zhxhnjzz.com

SESCC病变分别为31、31和14处。患者的临床病理学特征见表1。

表1　AB分型为B2型的食管鳞状细胞癌患者临床病理学特征

临床病理特征	结果
病例数(例)	75
病灶数(处)	76
性别(男/女)	64/11
年龄(岁,$\bar{x}\pm s$)	64.57±8.43
病变位置[处(%)]	
颈段食管	6(7.89)
胸上段食管	11(14.47)
胸中段食管	45(59.21)
胸下段食管	14(18.42)
肿瘤直径[mm,$M(Q_1,Q_3)$]	30.00(20.00,40.00)
浸润深度[处(%)]	
T1a-EP/LPM	31(40.79)
T1a-MM/T1b-SM1	31(40.79)
T1b-SM2	14(18.42)
肉眼形态[处(%)]	
0-Ⅱa	8(10.53)
0-Ⅱb	7(9.21)
0-Ⅱc	20(26.32)
0-Ⅱa+Ⅱc	29(38.16)
0-Ⅱa+Ⅱb	7(9.21)
0-Ⅱc+Ⅱb	5(6.58)

注：T1a-EP/LPM指黏膜上皮层或黏膜固有层；T1a-MM/T1b-SM1指黏膜肌层或黏膜下层浅层；T1b-SM2指黏膜下层深层及以深

二、放大内镜下IPCL模式与组织病理学特征的比较

与组织病理学结果比较，AB分型中B2型血管预测T1a-MM/T1b-SM1 SESCC的敏感率、特异度、阳性预测值、阴性预测值、准确率分别为70.45%、79.64%、40.79%、93.12%、78.11%。根据Arima分型，病变的IPCL形态4ML型53处、4IB型22处、4R型3处，AVA-4M型29处，SSIV ard3型6处。AB分型中B2型血管联合Arima分型中4ML型、AVA-4M型对不同浸润深度SESCC诊断准确率有统计学意义（P<0.05）（表2）。B2-4ML型、B2-AVA-4M型IPCL预测T1a-MM/T1b-SM1 SESCC的敏感度、特异度、阳性预测值、阴性预测值、诊断准确率分别为61.36%、88.24%、50.94%、91.98%、83.77%和38.64%、94.57%、58.62%、88.56%、85.28%（表3）。因此，B2型血管联合4ML、AVA-4M型血管形态预测T1a-MM/T1b-SM1 SESCC的内镜诊断准确率明显高于单独应用B2型血管的诊断准确率。

讨　论

内镜下浸润深度的评估是决定SESCC治疗策略的关键因素。AB分型判断浸润深度简便且精确度高，但根据既往研究报道，B1、B3型血管诊断准确率高，B2型诊断准确率低[23-25]。因此有些研究对B2型血管进行了进一步的亚分型，以提高B2型血管对食管癌浸润深度的判断准确率。日本学者回顾性研究了B2型病变，将其分为以下4种亚型：B2-AVA（包围AVA的非环形血管）、B2-Inflamation（在癌区域内的糜烂或再生黏膜周围发现的非环状血管）、B2-Narrow（长径<4 mm）、B2-Broad（长径>4 mm），当B2-AVA、B2-Inflammation、B2-Narrow作为EP/LPM的指标，B2-Broad作为T1a-MM及以深的指标时，B2型的诊断正确率从72.4%改善到

表2　基于AB分型及Arima分型对食管鳞状细胞癌浸润深度预估与组织学诊断的关系

血管类型	病灶数(处)	组织病理浸润深度[处(%)]			P值
		T1a-EP/LPM(n=31)	T1a-MM/T1b-SM1(n=31)	T1b-SM2(n=14)	
B2-4ML	53	13(24.53)	27(50.94)	13(24.53)	<0.001
B2-4IB	22	6(27.27)	10(45.45)	6(27.27)	0.238
B2-4R	3	0(0.00)	2(66.67)	1(33.33)	0.400
B2-AVA-4M	29	7(24.14)	17(58.62)	5(17.24)	0.032
B2-SSIV ard3	6	2(33.33)	3(50.00)	1(16.67)	1.000

注：T1a-EP/LPM指黏膜上皮层或黏膜固有层；T1a-MM/T1b-SM1指黏膜肌层或黏膜下层浅层；T1b-SM2指黏膜下层深层及以深

表3　基于AB分型及Arima分型对食管鳞状细胞癌浸润深度预估的准确性

血管类型	敏感度	特异度	阳性预测值	阴性预测值	准确率
B2	70.45%(31/44)	79.64%(176/221)	40.79%(31/76)	93.12%(176/189)	78.11%(207/265)
B2-4ML	61.36%(27/44)	88.24%(195/221)	50.94%(27/53)	91.98%(195/212)	83.77%(222/265)
B2-AVA-4M	38.64%(17/44)	94.57%(209/221)	58.62%(17/29)	88.56%(209/236)	85.28%(226/265)

www.zhxhnjzz.com

82.0%，阳性预测值从 24.0% 改善到 68.8%[27]。Tanaka 等[28]也报道了 B2 型血管预测 T1a-MM/T1b-SM1 SESCC 的敏感度、特异度、阳性预测值和阴性预测值分别为 77.5%、76.7%、33.3% 和 95.3%，而 B2-Broad 预测 T1a-MM 及以深 SESCC 的敏感度、特异度、阳性预测值和阴性预测值分别为 64.5%、97.9%、95.2% 和 80.7%，诊断特异度及阳性预测值显著提高。Kimura 等[29]提出 B2 区域长径<6 mm 或糜烂周围的 B2 血管应该考虑 T1a-EP/LPM SESCC，当病灶看到结节状突起、充气后病变形状变化不大或黏膜下肿瘤样抬高、明显凹陷等特征时，要考虑有 SM2 以深浸润。竹内学等[30]也提出了只对 B2 型血管进行诊断时，对 T1b-SM2 癌的正确诊断率约为 16%，但如果加入长径 10 mm 以上的因素进行诊断，其诊断正确率约为 63%，有显著性差异，这表明 B2 型血管区域长径在 10 mm 以上时，对 T1b-SM2 癌的诊断能力有可能提高。

这些 B2 型的亚分类确实可以提高 SESCC 深度诊断的准确性，但由于细分分类变得复杂、难解，也有可能降低分类的通用性。并且对于 B2 型血管的诊断，是以有无环状形态为基础，但是有时操作者之间对环状形态的判断不同，例如，血管的起点和终点相距较远时作为 B2 还是横向行走时作为 B2，存在于白苔附近的扩张且密度高的非环状血管是否作为 B2 等。另外，1~2 根无领域性的 B2 血管是否真的诊断为 T1a-MM/T1b-SM1 等还存在争议。但是，到达黏膜肌层的 SESCC 在组织学上多为浸润性，IPCL 表现为明显从不同环状形态中脱离的血管走形，可以认为存在明显的形态消失，呈现明确的走行不规则的血管，即 Arima 等[19-21]提出的 4 型血管中的多重状（4ML）、不规则树枝状（4IB）、网状（4R）血管等是适用的。

因此，笔者想到是否可以结合 AB 分型的 B2 血管及 Arima 分型的血管分类来提高 T1a-MM/T1b-SM1 SESCC 的诊断率。研究发现 70.5% 的 3a 型病变为高级别上皮内瘤变和 T1a-EP 癌，93.1% 的 3b 型病变为高级别上皮内瘤变和 T1a-EP/LPM 癌，67.9% 的 3c 型病变为 T1a-LPM 癌，91.7% 的 3d 型病变为 T1a-LPM 癌[31]。既往研究发现，观察到 4 型血管时，有 T1a-MM/T1b-SM 癌的可能性[20]。此外，AVA 大小和 AVA 周围的 4 型血管有助于估计肿瘤侵袭的深度，4S 型多提示病变浸润至 LPM，4M 型多为 T1a-MM/T1b-SM1 癌，4L 型大多提示 T1b-SM2/SM3 癌。由未形成 AVA 或 SSIV 的 4R 型组成的病变，大多是没有形成明显肿块的低分化癌，也包括很多特殊组织型的病变[32]。

本研究发现在所有 AB 分型为 B2 型血管形态的病变中，有 40.79%（31/76）是 T1a-EP/LPM 癌，40.79%（31/76）是 T1a-MM/T1b-SM1 癌，18.42%（14/76）是 T1b-SM2 及以深癌，B2 型 IPCL 形态对于预测 T1a-MM/T1b-SM1 SESCC 的敏感度、特异度、阳性预测值、阴性预测值、诊断准确率分别为 70.45%、79.64%、40.79%、93.12%、78.11%。这些病变的 IPCL 形态再应用 Arima 分型进行分类，发现 Arima 分型中的 4ML、AVA-4M 在不同浸润深度的 SESCC 发现率方面有统计学意义，因此将 IPCL 分型为 B2-4ML、B2-AVA-4M 的病变诊断为 T1a-MM/T1b-SM1 癌，它们的敏感度、特异度、阳性预测值、阴性预测值、诊断准确率分别为 61.36%、88.24%、50.94%、91.98%、83.77% 和 38.64%、94.57%、58.62%、88.56%、85.28%。因此，将病变 IPCL 形态为 AB 分型中 B2 型血管且 Arima 分型为 4ML、AVA-4M 型作为预测 T1a-MM/T1b-SM1 SESCC 的指标时，诊断准确率明显提高，有利于内镜医师通过 ME-NBI 观察到的 IPCL 形态来预测鳞状细胞癌的浸润深度，从而选择正确的治疗方案。

本研究也有一些局限性。首先，是采用回顾性设计的 2 个中心研究。因此，需要具有多中心临床环境的前瞻性研究验证研究结果。其次，收集的 SESCC 数量有限。尽管数量有限，但本研究显示，病变 IPCL 形态为 AB 分型中 B2 型血管且 Arima 分型为 4ML、AVA-4M 型可能是 T1a-MM/T1b-SM1 SESCC 的重要预测因子。再次，本研究提倡 AB 分型 B2 分型联合 Arima 分型提高了深度诊断的准确性，但是由于应用 2 种分型使操作变得复杂、难解，也有可能降低分类的通用性。但如果能显著提高 T1a-MM/T1b-SM1 SESCC 诊断准确性，多花一些时间在分型判断上，也是可以理解的。

利益冲突　所有作者声明不存在利益冲突

作者贡献声明　陆宏娜：病例收集、数据整理、论文撰写；许丰、张学松、王瑶：病例收集、数据整理；王耀辉、邓茜：病理诊断、数据整理；郭雯莹、翁烃、张良舜：数据整理、文献检索、统计学分析；凌亭生：病例收集、数据整理、研究指导

参 考 文 献

[1] Kodama M, Kakegawa T. Treatment of superficial cancer of the esophagus: a summary of responses to a questionnaire on superficial cancer of the esophagus in Japan[J]. Surgery, 1998, 123(4):432-439. DOI: 10.1076/msy. 1998. 86778.

[2] Endo M, Yoshino K, Kawano T, et al. Clinicopathologic analysis of lymph node metastasis in surgically resected superficial cancer of the thoracic esophagus[J]. Dis Esophagus, 2000, 13(2): 125-129. DOI: 10.1046/j.1442-2050.2000.00100.x.

[3] Araki K, Ohno S, Egashira A, et al. Pathologic features of superficial esophageal squamous cell carcinoma with lymph

www.zhxhnjzz.com

node and distal metastasis[J]. Cancer, 2002, 94(2): 570-575. DOI: 10.1002/cncr.10190.

[4] Japan Esophageal Society. Japanese classification of esophageal cancer[M]. 10th English ed. Tokyo: Kanehara & Co Ltd, 2008.

[5] Kuwano H, Nishimura Y, Ohtsu A, et al. Guidelines for diagnosis and treatment of carcinoma of the esophagus April 2007 edition: part I edited by the Japan Esophageal Society[J]. Esophagus, 2008,5:61-73.DOI:10.1007/s10388-008-0151-2.8.

[6] Eguchi T, Nakanishi Y, Shimoda T, et al. Histopathological criteria for additional treatment after endoscopic mucosal resection for esophageal cancer: analysis of 464 surgically resected cases[J]. Mod Pathol, 2006, 19(3): 475-480. DOI: 10.1038/modpathol.3800557.

[7] Honda K, Akiho H. Endoscopic submucosal dissection for superficial esophageal squamous cell neoplasms[J]. World J Gastrointest Pathophysiol, 2012, 3(2): 44-50. DOI: 10.4291/wjgp.v3.i2.44.

[8] Akutsu Y, Uesato M, Shuto K, et al. The overall prevalence of metastasis in T1 esophageal squamous cell carcinoma: a retrospective analysis of 295 patients[J]. Ann Surg, 2013, 257(6):1032-1038. DOI: 10.1097/SLA.0b013e31827017fc.

[9] Hisano O, Nonoshita T, Hirata H, et al. Additional radiotherapy following endoscopic submucosal dissection for T1a-MM/T1b-SM esophageal squamous cell carcinoma improves locoregional control[J]. Radiat Oncol, 2018,13(1):14. DOI: 10.1186/s13014-018-0960-y.

[10] Yoshii T, Ohkawa S, Tamai S, et al. Clinical outcome of endoscopic mucosal resection for esophageal squamous cell cancer invading muscularis mucosa and submucosal layer[J]. Dis Esophagus, 2013, 26(5): 496-502. DOI: 10.1111/j.1442-2050.2012.01370.x.

[11] Yamashina T, Ishihara R, Nagai K, et al. Long-term outcome and metastatic risk after endoscopic resection of superficial esophageal squamous cell carcinoma[J]. Am J Gastroenterol, 2013,108(4):544-551. DOI: 10.1038/ajg.2013.8.

[12] Oyama T, Takahashi A, Takeuchi M, et al. Long-term prognosis of superficial esophageal cancers of at least 50 mm in diameter treated by endoscopic submucosal dissection[J]. Stomach Intest, 2014,49:1182-1189. In Japanese.

[13] Takahashi K, Hashimoto S, Mizuno KI, et al. Management decision based on lymphovascular involvement leads to favorable outcomes after endoscopic treatment of esophageal squamous cell carcinoma[J]. Endoscopy, 2018,50(7):662-670. DOI: 10.1055/s-0043-124433.

[14] Saeki H, Watanabe M, Mine S, et al. Esophagectomy for superficial esophageal cancer after non-curative endoscopic resection[J]. J Gastroenterol, 2015, 50(4): 406-413. DOI: 10.1007/s00535-014-0983-6.

[15] Kumagai Y, Inoue H, Nagai K, et al. Magnifying endoscopy, stereoscopic microscopy, and the microvascular architecture of superficial esophageal carcinoma[J]. Endoscopy, 2002,34(5): 369-375. DOI: 10.1055/s-2002-25285.

[16] Kumagai Y, Toi M, Kawada K, et al. Angiogenesis in superficial esophageal squamous cell carcinoma: magnifying endoscopic observation and molecular analysis[J]. Dig Endosc, 2010, 22(4): 259-267. DOI: 10.1111/j.1443-1661.2010.01010.x.

[17] Kumagai Y, Toi M, Inoue H. Dynamism of tumour vasculature in the early phase of cancer progression: outcomes from oesophageal cancer research[J]. Lancet Oncol, 2002, 3(10): 604-610. DOI: 10.1016/s1470-2045(02)00874-4.

[18] Inoue H, Honda T, Nagai K, et al. Ultra-high magnifification endoscopic observation of carcinoma in situ of the esophagus [J]. Dig Endosc, 1997, 9(1): 16-18. DOI: 10.1111/j.1443-1661.1997.tb00453.x.

[19] Arima H. Magnifified observation of esophageal mucosa[J]. Gastroenterol Endosc, 1998,40(8):1125-1137. DOI: 10.11280/gee1973b.40.1125.

[20] Arima M, Tada M, Arima H. Evaluation of microvascular patterns of superfificial esophageal cancers by magnifying endoscopy[J]. Esophagus, 2005, 2: 191-197. DOI: 10.1007/S10388-005-0060-6.

[21] Arima M, Arima H, Tada M. Diagnosis of the invasion depth of early esophageal carcinoma using magnifying endoscopy with FICE[J]. Stomach Intestine, 2010,45: 1515-1525. (in Japanese with English abstract).

[22] Oyama T, Momma K, Makuuchi H. Japan esophageal society classification of superficial esophageal squamous cell carcinoma[J]. Endosc Dig, 2012, 24: 466-468. (in Japanese with English abstract).

[23] Dobashi A, Goda K, Tajiri H, et al. Clinical signifificance of type B1 vessels in the Japan Esophageal Society classifification[J]. Stomach Intestine, 2014, 49: 153-163. (in Japanese with English abstract).

[24] Oyama T, Inoue H, Arima M, et al. Prediction of the invasion depth of superficial squamous cell carcinoma based on microvessel morphology: magnifying endoscopic classification of the Japan Esophageal Society[J]. Esophagus, 2017, 14(2): 105-112. DOI: 10.1007/s10388-016-0527-7.

[25] Fujiwara J, Momma K, Yoshida M, et al. Endoscopic and pathological studies on type B2 blood vessels in estimation of invasion depth of superfificial esophageal cancer[J]. Stomach Intestine, 2014, 49: 174-185. (in Japanese with English abstract).

[26] Japan Esophageal Society. Japanese classification of esophageal cancer, 11th Edition: part I[J]. Esophagus, 2017, 14(1):1-36. DOI: 10.1007/s10388-016-0551-7.

[27] 平澤大,田中一平,前田有紀,他.食道扁平上皮癌の拡大内視鏡診断 JES Type B2のバリエーションとその解釈[J]. 胃と腸, 2019,54(3):343-351.

[28] Tanaka I, Hirasawa D, Saito H, et al. The sub-classification of type B2 vessels according to the magnifying endoscopic classification of the Japan Esophageal Society[J]. Dig Endosc, 2020,32(1):49-55. DOI: 10.1111/den.13459.

[29] Kimura H, Yoshida M, Tanaka M, et al. Preoperative indicators of misdiagnosis in invasion depth staging of esophageal cancer: pitfalls of magnifying endoscopy with narrow-band imaging[J]. Dig Endosc, 2020,32(1):56-64. DOI: 10.1111/den.13464.

[30] 竹内学,森ゆか理,橋本哲,他.食道表在癌における深達度診断からみたB2 血管の意義[J]. 胃と腸,2018,53(10):1343-1352.

[31] 有馬美和子,有馬秀明,多田正弘.拡大内視鏡による分類 1)食道 2)微細血管分類[J]. 胃と腸,2007,42(5):589-595.

[32] 有馬美和子,有馬秀明,多田正弘.食道表在癌深達度診断の進歩—拡大内視鏡 vs EUS: EUS の意義[J],胃と腸,2006, 41:183-196.

www.zhxhnjzz.com

麦康医疗

广告

Spot 内镜定位标记液

ENDOSCOPIC MARKER



适用于内镜下对胃肠道病灶进行标记或染色

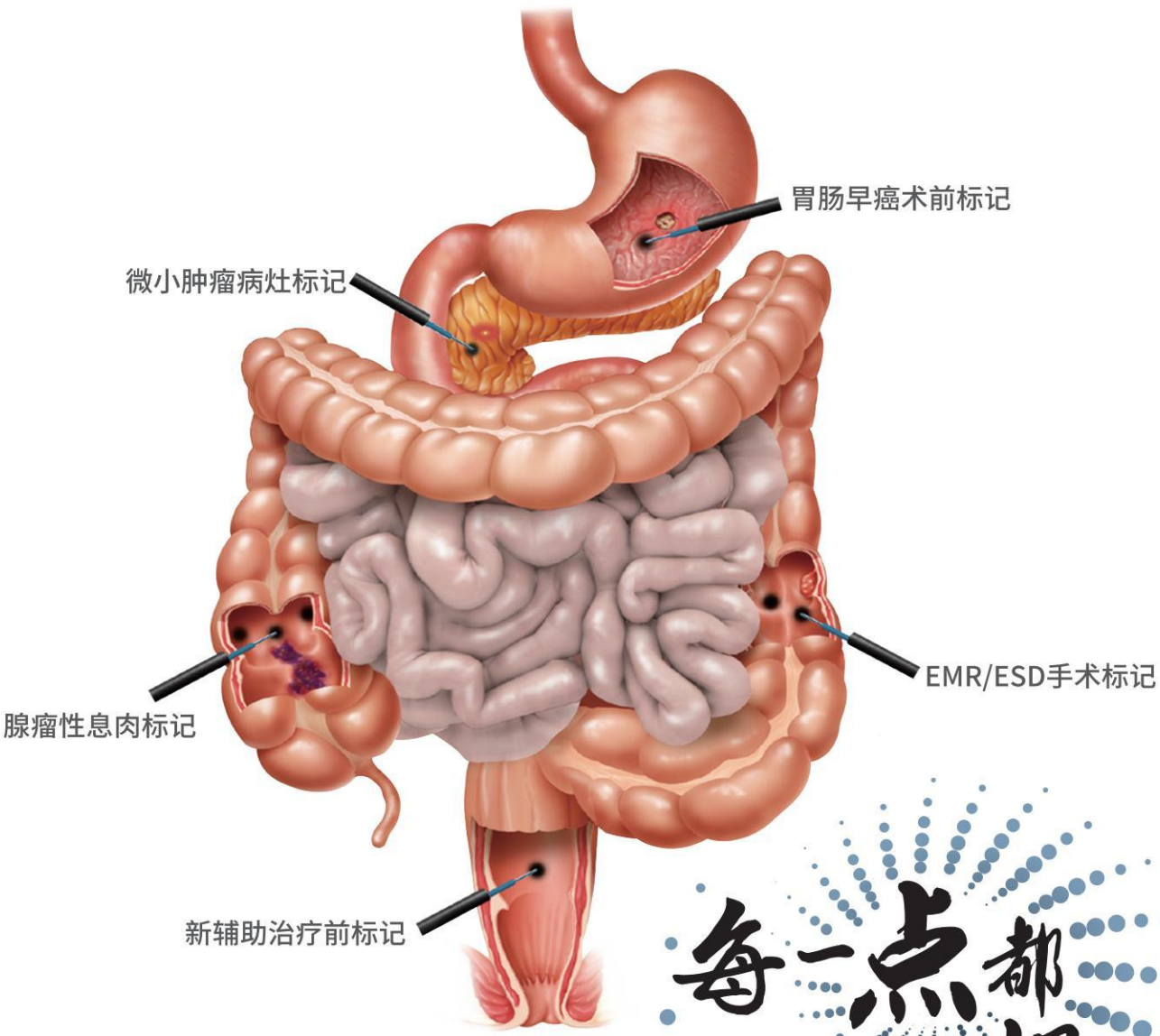

每一点都恰到好处

快速确定病灶位置,避免误切

减少病灶探查时间,节省手术时间

辅助判断肿瘤边界,更小的有效切除范围

北京麦康医疗器械有限公司
BEIJING MEDKON MEDICAL DEVICES CO., LTD

产品名称：内镜定位标记液
注册证编号：国械注进 20223060062
生产厂商：GI Supply Inc.
代 理 人：北京麦康医疗器械有限公司

电　　话：010-85894489 转 837
地　　址：北京市朝阳区建国路 88 号现代城 B 座 806 室
禁　　忌：禁忌内容或者注意事项详见说明书
京械广审（文）第 270210-12521 号

·广告·

erbe

氩气电极（FiAPC 探头）

- ☑ 一次性使用，抗折性佳
- ☑ 起弧距离好，低功率起弧
- ☑ 器械自动识别，即插即用
- ☑ 工作参数自动存储
- ☑ 双重过滤功能，加强患者保护性
- ☑ APC电极末端气体压力自动保持恒定
- ☑ APC电极末端ERBE色环标记
- ☑ 与ERBE所有内镜氩气刀兼容
- ☑ 1.5mm,2.3mm等不同直径氩气电极可选

禁忌内容或注意事项详见说明书

用于高频手术中对血管、组织进行止血和消融

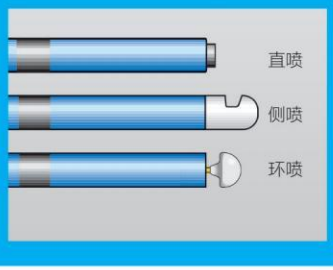



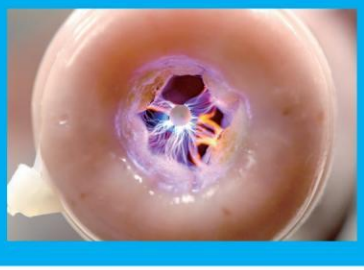



生产企业：Erbe Elektromedizin GmbH
德国爱尔博电子医疗仪器公司
产品注册证号及名称：
[1] 国械注进 20163250794（氩气电极）
沪械广审(文)第250729-08795号

爱尔博（上海）医疗器械有限公司
地址：上海市延安西路2201号上海国际贸易中心3002室 邮编：200336
电话：021-62758440 邮箱：info@erbechina.com
传真：021-62758874 技术服务热线：400-108-1851