中华医学会系列杂志

ISSN 1007-5232
CN 32-1463/R

中华消化内镜杂志®

ZHONGHUA XIAOHUA NEIJING ZAZHI

2024年4月 第41卷 第4期

CHINESE JOURNAL OF DIGESTIVE ENDOSCOPY

Volume 41 Number 4
April 2024

CHINESE MEDICAL ASSOCIATION

ISSN 1007-5232

中华消化内镜杂志®

CHINESE JOURNAL OF DIGESTIVE ENDOSCOPY

月刊　1996年8月改刊　第41卷　第4期　2024年4月20日出版

微信：xhnjxw　新浪微博

主　管
中国科学技术协会

主　办
中华医学会
100710，北京市东四西大街42号

编　辑
中华消化内镜杂志编辑委员会
210003，南京市紫竹林3号
电话：(025)83472831，83478997
传真：(025)83472821
Email：xhnj@xhnj.com
http://www.zhxhnjzz.com
http://www.medjournals.cn

总编辑
张澍田

编辑部主任
唐涌进

出　版
《中华医学杂志》社有限责任公司
100710，北京市东四西大街42号
电话(传真)：(010)51322059
Email：office@cmaph.org

广告发布登记号
广登32010000093号

印　刷
江苏省地质测绘院

发　行
范围：公开
国内：南京报刊发行局
国外：中国国际图书贸易集团有限公司
(北京399信箱，100048)
代号 M4676

订　购
全国各地邮政局
邮发代号 28-105

邮　购
中华消化内镜杂志编辑部
210003，南京市紫竹林3号
电话：(025)83472831
Email：xhnj@xhnj.com

定　价
每期25.00元，全年300.00元

中国标准连续出版物号
ISSN 1007-5232
CN 32-1463/R

2024年版权归中华医学会所有

未经授权，不得转载、摘编本刊文章，不得使用本刊的版式设计

除非特别声明，本刊刊出的所有文章不代表中华医学会和本刊编委会的观点

本刊如有印装质量问题，请向本刊编辑部调换

目　次

共识与指南

肠镜人工智能系统临床应用专家共识(2023，武汉)…… 253
中华医学会消化内镜学分会大数据协作组

专家论坛

2023年内镜微创切除领域新进展 …… 263
马丽云　耿子寒　李小青　张召潮　刘歆阳　周平红

论　著

基于人工智能的肠道黏膜观察质量评估系统研究 …… 269
王君潇　姚理文　吴练练　吴慧玲　宫德馨　张丽辉　龚容容　于红刚

光学相干断层扫描结合组织型转谷氨酰胺酶IgA抗体检测对乳糜泻的诊断价值 …… 275
冯燕　李婷　史甜　王春　高峰

十二指肠水平段主乳头与胆胰疾病关系的单中心回顾性研究 …… 281
张恬恬　史鑫　李西娴　刘堂义　王泽宇　任贵　刘莹　郭学刚　王向平　潘阳林

超细内镜引导下自膨式金属支架置入在恶性结直肠梗阻中的应用 …… 287
李军　张耀朋　姚炜　常虹　闫秀娥　李柯　黄永辉

内镜综合治疗在胰瘘治疗中的临床价值 …… 292
石梦月　沈珊珊　朱浩　郑汝桦　沈永华　王轶　张斌　姚玉玲　吕瑛　王雷　邹晓平

经口内镜食管下括约肌切开术气体相关并发症的危险因素分析及预测模型建立 …… 297
杨佳　陈志国　王梓义　孟祥勇　陈静　陈磊

内痔内镜下微创治疗疗效及复发率的单中心大样本回顾性观察 … 304
朱颖　夏瑰丽　程庆　李来贺　许雯

短篇论著

超声内镜引导下细针注射治疗胰腺以外腹腔脏器囊肿的初步疗效 …… 310
谭玉勇　楚毅　罗敏　刘德良　周雨迁

病例报道

内镜辅助诊断自发性纵隔气肿2例 …… 313
魏文娟　董雨　关月　王黎　宋燕玲　徐兆军　袁捷
多象限活检联合组织夹标记辅助内镜下治疗早期胃印戒细胞癌1例 …… 315
张灵烨　周巧直　冀明

综　　述

胃癌及其癌前病变风险评估体系的相关研究进展 …… 318
温越　王晔　丁士刚
注水内镜黏膜切除术对比传统内镜黏膜切除术的研究进展 …… 323
赵贝　王运荣　吴欣荣　孙文琦　窦晓坛　邹晓平　王雷　陈敏
动力螺旋小肠镜的临床应用进展 …… 328
肖年军　韩者艺　孙涛　宁守斌
超声内镜引导下胃肠吻合术治疗胃流出道梗阻的研究进展 …… 333
王鹏　陈卫刚

读者·作者·编者

《中华消化内镜杂志》对来稿中统计学处理的有关要求 …… 296
中华医学会系列杂志论文作者署名规范 …… 309
《中华消化内镜杂志》2024年可直接使用英文缩写的常用词汇 …… 317
《中华消化内镜杂志》2024年征订启事 …… 327
插页目次 …… 280

本刊稿约见第41卷第1期第82页

本期责任编辑　顾文景　唐涌进

本刊编辑部工作人员联系方式

唐涌进，Email：tang@xhnj.com
朱　悦，Email：zhuyue@xhnj.com
周　昊，Email：zhou@xhnj.com
钱　程，Email：qian@xhnj.com
顾文景，Email：gwj@xhnj.com
许文立，Email：xwl@xhnj.com

本刊投稿方式

登录《中华消化内镜杂志》官方网站http://www.zhxhnjzz.com进行在线投稿。



（扫码添加编辑企业微信）

·论著·

十二指肠水平段主乳头与胆胰疾病关系的单中心回顾性研究

张恬恬[1,2]　史鑫[1,2]　李西娴[1,2]　刘堂义[2]　王泽宇[2]　任贵[2]　刘莹[3]　郭学刚[2]　王向平[2]　潘阳林[2]

[1]西安医学院，西安 710068；[2]空军军医大学第一附属医院消化内科，西安 710032；[3]空军军医大学第一附属医院放射科，西安 710032

通信作者：王向平，Email：windxp2013@163.com

【摘要】 目的　探讨十二指肠水平段主乳头（horizontal duodenal papilla，HDP）在可疑胆胰疾病人群中的发生率、胆胰疾病谱及胆胰管形态。**方法**　回顾性分析2021年1—12月在空军军医大学第一附属医院所有因可疑胆胰疾病行磁共振胆胰管成像（magnetic resonance cholangiopancreatography，MRCP）的患者，根据主乳头位置分为HDP组和常规组，对比两组合并胆胰疾病的情况，测量胆总管-胰管-十二指肠夹角、肝外胆管长度以及胆总管成角并比较。**结果**　共纳入符合纳入标准且不满足排除标准的MRCP病例1 009例，HDP的发生率为3.1%（31/1 009），未发现其他异位乳头情况。与常规组相比，HDP组先天性胆总管囊肿占比[9.7%（3/31）比0.8%（8/978），*P*=0.004]及胆胰管合流异常占比[6.5%（2/31）比0.9%（9/978），*P*=0.042]显著升高，胆囊癌的占比较高但差异无统计学意义[6.5%（2/31）比1.4%（14/978），*P*=0.084]。HDP患者肝外胆管中位长度更长（8.6 cm比7.2 cm，*Z*=-5.48，*P*<0.001），胆总管-十二指肠中位夹角（86.6°比38.3°，*Z*=-7.63，*P*<0.001）、胆总管-胰管中位夹角（18.0°比40.8°，*Z*=-5.54，*P*<0.001）和胰管-十二指肠中位夹角（102.0°比77.3°，*Z*=-5.68，*P*<0.001）明显有别于常规组。**结论**　HDP在可疑胆胰疾病人群中的发生并非罕见。HDP可能与先天性胆胰管发育异常性疾病相关，与胆囊癌的关系值得更大样本的探索。HDP人群的肝外胆管长度及角度有别于正常人群。

【关键词】 胰胆管造影术，磁共振；　十二指肠水平段主乳头；　先天性胆胰管发育异常；　胆总管囊肿；　胆胰管合流异常

A single-center retrospective study of the relationship between horizontal duodenal papilla and biliary and pancreatic diseases

Zhang Tiantian[1,2], Shi Xin[1,2], Li Xixian[1,2], Liu Tangyi[2], Wang Zeyu[2], Ren Gui[2], Liu Ying[3], Guo Xuegang[2], Wang Xiangping[2], Pan Yanglin[2]

[1]Xi'an Medical University, Xi'an 710068, China; [2]Department of Gastroenterology, The First Affiliated Hospital of Air Force Medical University, Xi'an 710032, China; [3]Department of Radiology, The First Affiliated Hospital of Air Force Medical University, Xi'an 710032, China

Corresponding author: Wang Xiangping, Email: windxp2013@163.com

【Abstract】 Objective　To explore the incidence, spectrum of biliary and pancreatic diseases, and morphology of bile and pancreatic ducts in patients with horizontal duodenal papilla (HDP) who had suspected biliary and pancreatic diseases. **Methods**　A retrospective analysis was conducted on data of consecutive patients who underwent magnetic resonance cholangiopancreatography (MRCP) at the First Affiliated Hospital of Air Force Medical University from January 2021 to December 2021. Patients were divided into HDP group and regular group based on their papilla position. The incidence of biliary and pancreatic diseases was compared. The angle between the common bile duct (CBD), pancreatic duct, and

DOI：10.3760/cma.j.cn321463-20230825-00104

收稿日期　2023-08-25　　**本文编辑**　朱悦

引用本文：张恬恬, 史鑫, 李西娴, 等. 十二指肠水平段主乳头与胆胰疾病关系的单中心回顾性研究[J]. 中华消化内镜杂志, 2024, 41(4): 281-286. DOI: 10.3760/cma.j.cn321463-20230825-00104.

www.zhxhnjzz.com

duodenum, and the length of the extrahepatic bile duct were measured and compared between the two groups. **Results** A total of 1 009 MRCP cases that met the inclusion criteria were analyzed. The incidence of HDP was 3.1% (31/1 009). No other ectopic papilla was found. Compared with the regular group, the HDP group had a significantly higher proportion of congenital choledochal cysts [9.7% (3/31) VS 0.8% (8/978), *P*=0.004] and anomalous biliary-pancreatic duct junction [6.5% (2/31) VS 0.9% (9/978), *P*=0.042], and a numerically higher incidence of gallbladder cancer without significant difference [6.5% (2/31) VS 1.4% (14/978), *P*=0.084]. Patients in the HDP group had longer median extrahepatic bile ducts (8.6 cm VS 7.2 cm, *Z*=−5.48, *P*<0.001), and the median angles between CBD-duodenum (86.6° VS 38.3°, *Z*=−7.63, *P*<0.001), CBD-pancreatic duct (18.0° VS 40.8°, *Z*=−5.54, *P*<0.001) and pancreatic duct-duodenum (102.0° VS 77.3°, *Z*=−5.68, *P*<0.001) were significantly different from those in the regular group. **Conclusion** HDP in patients with suspected biliary and pancreatic diseases is not rare. It may be associated with developmental abnormalities of biliary and pancreatic ducts, and the relationship with gallbladder cancer deserves further exploration with larger sample sizes. Differences in the length and angle of the extrahepatic bile duct are observed in patients with HDP compared to the normal population.

【Key words】 Cholangiopancreatography, magnetic resonance; Horizontal duodenal papilla; Abnormalities of biliary and pancreatic ducts; Choledochal cysts; Anomalous biliary-pancreatic duct junction

十二指肠水平段主乳头（horizontal duodenal papilla，HDP）是一种罕见的先天性解剖变异，指主乳头异位开口于十二指肠水平段，多在内镜逆行胰胆管造影术（endoscopic retrograde cholangiopancreatography，ERCP）或胆道外科术中造影时意外发现[1-2]。十二指肠主乳头是胆胰管汇合进入十二指肠腔并排流胆胰液的阀门，也是ERCP进入胆胰管的入口，其位置的变异有可能影响到胆胰疾病的发生、预后和ERCP治疗效果[3-5]。我国Li等[6]发现HDP在先天性胆总管囊肿并胆胰管合流异常（anomalous biliary-pancreatic duct junction，ABPJ）的小儿中发生率高达68%，其胆管和胆胰管共同段明显长于健康儿童，提示HDP与先天性胆胰疾病的相关性及其对胆胰管解剖形态的影响。在一些小样本（<10例）的病例系列中，HDP患者ERCP选择性插管及后续治疗的成功率均较低（0%~44%）[7-8]。目前有关HDP的研究报道尚局限于极少数个案报道或小样本回顾性病例系列，缺乏对HDP的系统认识。一方面HDP的普遍发病率、临床诊断标准尚不明确，另一方面HDP相关的胆胰管解剖特征改变对胆胰疾病诊治的影响尚不清楚。本研究基于对连续性磁共振胆胰管成像（magnetic resonance cholangiopancreatography，MRCP）影像资料的回顾，分析HDP在可疑胆胰疾病人群中的发生率、合并胆胰疾病情况以及胆胰管形态特征，为后续系统性HDP研究奠定基础。

资料与方法

一、研究设计

本研究是一项单中心回顾性横断面研究，纳入2021年1—12月在空军军医大学第一附属医院（西京医院）所有因可疑胆胰疾病行MRCP检查的患者。排除标准：（1）MRCP图像质量不佳无法判断主乳头位置的患者；（2）壶腹周围（胰腺头颈部、壶腹部、十二指肠）占位性病变累及胆管、胰管或十二指肠的患者；（3）胃肠道或胆道改建术后患者；（4）十二指肠狭窄患者。该研究已获得西京医院伦理委员会批准（KY20232374）。

二、数据收集

从医院影像系统中调取2021年1—12月所有行MRCP的患者，收集患者的基线资料（年龄、性别）、MRCP适应证、胆胰疾病影像。研究期间多次行MRCP检查的患者仅纳入初次影像或成像质量最佳影像。

记录主乳头位置，主乳头位置定义：根据胆总管和主胰管汇合进入十二指肠的位置确定主乳头的位置，胆胰管分别开口者以胆总管进入十二指肠的位置确定主乳头位置。主乳头位于十二指肠降段者为常规组，主乳头位于十二指肠下角以远的水平段者为HDP组（图1）。同时记录其他主乳头位置可能的变异，如球部/上角、胃窦异位等。分别由2位接受为期2周MRCP读片训练的研究者对图像进行初步判读及审核判读，判读意见不一者由影像专家小组讨论后定论。

收集以下胆胰疾病影像诊断情况：（1）胆道疾病：胆总管结石、胆总管狭窄、胆囊切除情况、胆囊疾病（胆囊结石、胆囊炎、胆囊癌等）；（2）胰腺疾病：急慢性胰腺炎、胰腺囊性疾病、胰腺其他疾病（自身免疫性胰腺炎、胰腺体尾部占位）；（3）胆胰管发育异常：先天性胆总管囊肿、胆胰管合流异常（定义为胆胰管共同通道≥15 mm）、胰腺分裂症等。对

www.zhxhnjzz.com

MRCP诊断不明确的部分病例，通过本院电子病历系统检索或电话随访获取外院相关资料而最终诊断。

对胆胰管影像特征进行测量，包括肝外胆管长度、胆总管角度、胆总管-十二指肠夹角、胆胰管夹角以及胰管-十二指肠夹角（图1~2）。以上测量指标由1位接受培训的研究者进行3次测量，每次测量间隔1~2周，取其均值为最终测量结果。

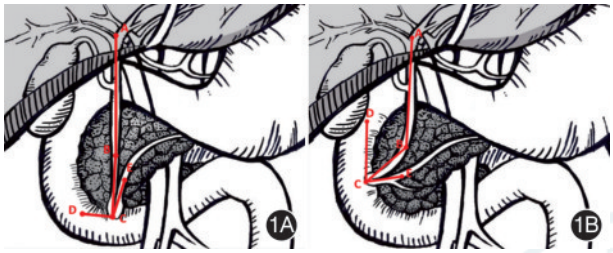

注：(1)肝外胆管长度：胆总管肝门分叉处至胆总管末端的总长度（AB线与BC线长度之和）；(2)胆总管角度：胆总管成角最明显处的角度（AB线与BC线角度）；(3)胆总管-十二指肠夹角：胆总管末端与其汇入的十二指肠段的角度（BC线与CD线夹角）；(4)胆总管-胰管夹角：胆总管末端与胰管头端的角度（BC线与CE线夹角）；(5)胰管-十二指肠夹角：胰管头端与汇入十二指肠间的角度（CD线与CE线夹角）（绘图作者：刘司南）

图1　十二指肠水平段主乳头（HDP）和常规主乳头的胆胰管特征测量示意图　1A：HDP；1B：常规主乳头

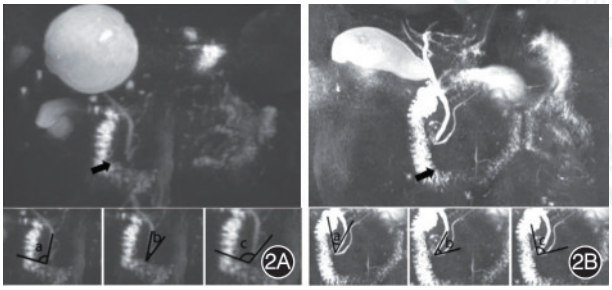

主乳头位置	角a	角b	角c
十二指肠水平段主乳头	86.1°	21.8°	106.5°
常规主乳头	40.7°	46.8°	88.7°

注：黑色箭头指示十二指肠降段与水平段的交界处（下角）；角a、b、c分别指胆总管-十二指肠夹角、胆胰管夹角及胰管-十二指肠夹角；表格所示为图中胆胰管-十二指肠角度测量值（使用软件为ImageJ）

图2　十二指肠水平段主乳头（HDP）与常规主乳头磁共振胆胰管成像胆胰管角度对比及测量　2A：主乳头水平段异位，胆胰管共同汇入十二指肠下角以远的水平段肠腔；2B：常规主乳头，胆胰管共同汇入十二指肠降段中部

三、研究指标

主要观察指标为HDP患者胆胰疾病谱，次要观察指标为HDP的发生率以及影像学特征。

四、统计学分析

利用SPSS 25.0进行统计分析。正态分布计量资料采用$\bar{x}\pm s$表示，2组间比较采用独立样本t检验；非正态分布的计量资料采用$M(Q_1,Q_3)$表示，组间比较采用非参数Wilcoxon秩和检验。计数资料采用频数、百分数表示，组间比较采用卡方检验或Fisher精确概率法进行分析。双侧$P<0.05$为差异有统计学意义。

结　果

一、基本资料

2021年1—12月共完成MRCP检查1 203例次。194例患者符合排除标准，其中重复检查32例、胃肠道或胆道改建术后45例、壶腹周围占位48例、图像质量不佳致无法判断主乳头位置68例，十二指肠狭窄1例，最终纳入1 009例。纳入患者中位年龄为55（43，66）岁，男性占48.9%（493/1 009）。

二、HDP发生率

对纳入的MRCP图像进行判读，确定HDP组患者31例，占研究人群3.1%（31/1 009）。未发现有十二指肠球部或胃窦、幽门等异位的病例。HDP组患者中位年龄58（32，68）岁，男性占41.9%（13/31），22.6%（7/31）的患者行胆囊切除治疗，与常规组人群差异无统计学意义。HDP组患者行MRCP检查的主诉症状包括发热（31.3%）、腹痛（81.3%）及黄疸（31.3%），其症状分布与常规组人群差异无统计学意义，但由于缺失值较多，结果可能存在偏倚。具体结果见表1。

三、HDP组胆胰疾病谱

整体研究队列中，36.8%（371/1 009）的患者MRCP检查无异常，33.9%（342/1 009）的患者存在胆管疾病，23.0%（232/1 009）的患者存在胆囊疾病，21.4%（216/1 009）的患者存在胰腺疾病，7.5%（76/1 009）的患者存在胆胰管发育异常。HDP在MRCP检查无异常人群、胆管疾病、胆囊疾病、胰腺疾病及先天性胆胰管疾病人群中的发病率分别为2.2%（8/371）、3.5%（12/342）、4.3%（10/232）、4.2%（9/216）、7.9%（6/76）。

与常规组相比，HDP组患者先天性胆总管囊肿的发生率更高（9.7%比0.8%，$P=0.004$），胆胰管合流异常的发生率更高（6.5%比0.9%，$P=0.042$），且均为P-B型。HDP组患者胆囊癌的发生率较高但差异无统计学意义（6.5%比1.4%，$P=0.084$）。两组在其他胆胰疾病方面差异无统计学意义。详细结果见表2。

www.zhxhnjzz.com

四、HDP组患者胆胰管影像学特征

本研究对所有的HDP及常规主乳头患者进行胆胰管解剖特征测量。与常规组患者相比，HDP组患者肝外胆管长度更长、胆总管-十二指肠夹角更大、胆胰管夹角更小、胰管-十二指肠夹角更大，详见表3。

讨　论

对HDP的系统认识有助于明确主乳头异位对胆胰疾病的影响，其术前诊断有助于ERCP操作难度及风险的评估。本研究回顾分析了1 009例可疑胆胰疾病患者的MRCP资料，发现：(1)HDP在该人

表1　2组行磁共振胆胰管成像患者的基线资料对比

组别	例数	年龄[岁，$M(Q_1,Q_3)$]	男性[例(%)]	胆囊切除史[例(%)]	主诉症状[例(%)][a]		
					发热	腹痛	黄疸
HDP组	31	58(32,68)	13(41.9)	7(22.6)	5(31.3)	13(81.3)	5(31.3)
常规组	978	55(44,66)	480(49.1)	291(29.8)	127(20.9)	425(69.9)	191(31.4)
统计量		Z=-0.40	χ^2=0.61	χ^2=0.74	χ^2=0.48	χ^2=0.49	χ^2=0.00
P值		0.689	0.433	0.389	0.489	0.482	0.989

注：HDP指十二指肠水平段主乳头；HDP组患者的十二指肠主乳头位于十二指肠下角以远的水平段，常规组患者的十二指肠主乳头位于十二指肠降段；[a]HDP组和常规组分别有16例和608例患者记录有主诉症状

表2　HDP组与常规组患者胆胰疾病谱对比分析[例(%)]

疾病	HDP组(n=31)	常规组(n=978)	统计量	P值
MRCP检查无异常	8(25.8)	363(37.1)	χ^2=1.65	0.199
胆管疾病	12(38.7)	330(33.7)	χ^2=0.33	0.565
胆总管结石	7(22.6)	205(21.0)	χ^2=0.05	0.827
胆管狭窄	6(19.4)	131(13.4)	χ^2=0.47	0.492
胆囊疾病	10(32.3)	222(22.7)	χ^2=1.55	0.213
胆囊结石伴胆囊炎	2(6.5)	59(6.0)	χ^2=0.00	1.000
胆囊结石不伴胆囊炎	7(22.6)	155(15.8)	χ^2=0.57	0.449
胆囊癌	2(6.5)	14(1.4)		0.084[b]
胰腺疾病	9(29.0)	207(21.2)	χ^2=1.11	0.293
急性胰腺炎	1(3.2)	53(5.4)	χ^2=0.02	0.897
慢性胰腺炎	3(9.7)	31(3.2)	χ^2=2.17	0.141
胰腺其他疾病	0(0.0)	14(1.4)		1.000[b]
胰腺囊性疾病[a]	5(16.1)	117(12.0)	χ^2=0.18	0.674
胆胰管发育异常	6(19.4)	70(7.2)	χ^2=4.79	0.029
胆管先天性囊肿	3(9.7)	8(0.8)		0.004[b]
胆胰管合流异常	2(6.5)	9(0.9)		0.042[b]
胰腺分裂症	2(6.5)	56(5.7)	χ^2=0.00	1.000
不完全型	2(6.5)	30(3.1)		0.258[b]
完全型	0(0.0)	26(2.7)		1.000[b]

注：HDP指十二指肠水平段主乳头；HDP组患者的十二指肠主乳头位于十二指肠下角以远的水平段，常规组患者的十二指肠主乳头位于十二指肠降段；MRCP指磁共振胆胰管成像；[a]不包括胰腺假性囊肿；[b]采用Fisher精确概率法

表3　HDP与常规组胆胰管解剖差异[$M(Q_1,Q_3)$]

组别	例数	肝外胆管长度(cm)	胆总管角度(°)	胆总管-十二指肠夹角(°)	胆总管-胰管夹角(°)	胰管-十二指肠夹角(°)
HDP组	31	8.6(7.6,9.8)	137.1(128.8,148.2)	86.6(76.8,92.8)	18.0(13.9,34.0)	102.0(98.6,116.4)
常规组	978	7.2(6.3,8.0)	137.8(125.8,145.3)	38.3(28.6,49.9)	40.8(30.4,51.4)	77.3(63.4,94.0)
Z值		-5.48	-0.66	-7.63	-5.54	-5.68
P值		<0.001	0.507	<0.001	<0.001	<0.001

注：HDP指十二指肠水平段主乳头；HDP组患者的十二指肠主乳头位于十二指肠下角以远的水平段，常规组患者的十二指肠主乳头位于十二指肠降段

www.zhxhnjzz.com

群中发生率为3.1%；(2)HDP患者先天性胆总管囊肿、胆胰管合流异常的发生率更高，胆囊癌发生率升高但差异无统计学意义，其他胆胰疾病与常规组患者差异无统计学意义；(3)HDP组患者肝外胆管长度更长，且具有特征性胆管-胰管-十二指肠角度，其胆总管-十二指肠夹角接近直角、胰管-十二指肠夹角呈钝角，胆胰管夹角偏小。

HDP在可疑胆胰疾病患者中的发病率为3.1%，提示其并非是十分罕见的解剖变异。既往仅有涉及到主乳头的胆胰手术相关研究关注到这一变异，其报道的发生率波动较大，在接受ERCP患者人群中仅为0.02%~0.3%，在外科胆道手术患者人群发生率为5.8%[7,9-10]。这些差异可能主要来源于ERCP与外科胆道手术不同的适应证人群。另一方面，主乳头位置可能并非作为常规记录项目体现在ERCP书面报告中，回顾性研究可能低估其在ERCP人群中的发病率。本研究亦发现不同胆胰疾病亚组中HDP的发生率均高于降段人群亚组，这可能是提示HDP参与胆胰疾病发生的重要线索。相对于ERCP或外科术中造影，MRCP能同时呈现自然生理状态下的胆胰管及十二指肠形态，不受内镜或手术器械牵拉影响，其对HDP的诊断相对更为客观，且适应人群范围更大。在术前通过MRCP诊断HDP可能对ERCP医师及胆道外科医师均具有重要的提示意义。目前尚缺乏对比MRCP与ERCP、胆道外科术中造影诊断HDP一致性的研究。通过回顾本中心前瞻性ERCP数据库中HDP患者的诊疗情况，相应的研究数据正在整理分析之中。

HDP的存在可能提示先天性胆胰管发育异常疾病的诊断。本研究发现HDP患者先天性胆总管囊肿、胆胰管合流异常的发生率均较常规组高，其发生率亦高于既往历史报道数据，如先天性胆总管囊肿在亚洲人群中的发病率仅为0.1%~0.3%，胆胰管合流异常在ERCP人群中发病率为1.7%~4.1%[11-13]。Li等[6,14]回顾121例儿童先天性胆总管囊肿合并胆胰管合流异常的术前ERCP或术中胆管造影影像时发现，大部分(68%)主乳头开口异位于十二指肠降段远端，即十二指肠下角及水平段，另外主乳头远端异位者同时存在完全或不完全胰腺分裂的比例也高于降段主乳头者(22.5%比7.9%，P<0.01)。同样，在成人胆胰管合流异常患者中也观察到相较于普通胆胰疾病患者更高的十二指肠主乳头远端异位[80%(8/10)比42%(12/30)，P=0.03][15]。HDP与先天性胆胰管发育异常相关的机制仍不明确。Li等[6]推测胚胎发育的早期异常致使肝憩室出芽位置过远，可能导致主乳头开口异位于十二指肠水平段，从而导致后续发育过程中胆总管和胆胰管共同通路的拉长，如果胆胰管上皮细胞的生长不能跟上这样异常的伸长时，可能导致管壁的狭窄、薄弱进而扩张，最终使得先天性胆总管囊肿、胆胰管合流异常的发生。本研究纳入的为可疑胆胰疾病的连续成年患者，相较于上述两项研究其人群代表性更好，也证实了HDP与先天性胆总管囊肿及胆胰管合流异常的相关性。HDP是否影响先天性胆总管囊肿和胆胰管合流异常治疗及预后，仍有待前瞻性研究进一步明确。

HDP对胆胰管的影响还体现在随之增加的胆胰管-十二指肠夹角及缩小的胆胰管夹角。HDP相关的胆胰管-十二指肠夹角及胆胰管夹角变异有可能影响胆胰液排流及反流，但其对胆胰疾病的影响尚不清楚。既往曾有研究发现胆囊结石及急性胰腺炎患者的胆胰管夹角大于正常对照患者[16-17]。本研究中，HDP组患者胆囊癌发生率数值上高于常规组，但差异并无统计学意义，两组患者胆结石、胆囊炎及急慢性胰腺炎等常见胆胰疾病的发生率也没有明显的差异。后续大样本前瞻性研究可能有助于进一步评估HDP与胆囊癌等胆胰疾病的关系。

本研究明确了HDP在可疑胆胰疾病人群中的发病率、相关胆胰疾病谱及其MRCP影像特征。但仍存在以下一些的限制性：首先，部分MRCP因为十二指肠及胆管下段、胰管头段的显影不佳而被排除，可能低估HDP及部分胆胰疾病等发生率。使用促胰液素增强MRCP、提高十二指肠的水成像显影质量将有助于更好评估胆胰管汇入点及汇合情况[18]。其次，HDP患者胆胰疾病全谱仍有待完善。一方面仅通过MRCP难以鉴别胆胰疾病的良恶性及胰腺囊性疾病的细分类，对胆胰恶性疾病的诊断仍需要结合同期增强CT、病理等临床资料；另一方面本研究排除了胆道及胃肠道改建术后、壶腹胰头占位性病变的患者，其十二指肠主乳头位置及相应胆胰管受基础疾病影响而难以通过MRCP确定其原始状态，可能需要结合侵入性十二指肠镜检查或ERCP评估。最后，与既往研究一致，本研究发现HDP患者肝外胆管显著长于常规组[6]。但由于缺乏人群身高差异的校准，这一结论仍有待后续前瞻性的测量数据验证。肝外胆管长度对胆胰疾病的

www.zhxhnjzz.com

影响值得进一步关注。

综上所述，本研究明确了HDP在可疑胆胰疾病人群中的发生率，并发现HDP患者具有特征性胆胰疾病谱和特征性胆管-胰管-十二指肠角度，为初步理解HDP与胆胰疾病的相关性及内镜术前诊断提供了依据。进一步开展HDP与胆胰疾病关系的前瞻性研究将有助于深入理解其在胆胰疾病中的角色与作用。

利益冲突　所有作者声明不存在利益冲突

作者贡献声明　张恬恬：数据收集及整理、论文撰写；史鑫、李西娴、刘堂义、王泽宇：数据整理；任贵、刘莹、郭学刚：统计分析；王向平：论文修改；潘阳林：研究指导、经费支持

参 考 文 献

[1] Tsou YK, Liu NJ, Jan YY. Biliary obstruction caused by hemobilia after endoscopic sphincterotomy in a patient with an anomalous location of papilla of vater[J]. Gastrointest Endosc, 2008,68(6):1232-1234. DOI: 10.1016/j.gie.2008.02.078.

[2] Keddie NC, Taylor AW, Sykes PA. The termination of the common bile duct[J]. Br J Surg, 1974, 61(8): 623-625. DOI: 10.1002/bjs.1800610808.

[3] Lee SS, Kim MH, Lee SK, et al. Ectopic opening of the common bile duct in the duodenal bulb: clinical implications [J]. Gastrointest Endosc, 2003, 57(6): 679-682. DOI: 10.1067/mge.2003.210.

[4] Liu Y, Liu W, Hong J, et al. Causes and countermeasures of difficult selective biliary cannulation: a large sample size retrospective study[J]. Surg Laparosc Endosc Percutan Tech, 2021,31(5):533-538. DOI: 10.1097/SLE.0000000000000924.

[5] Wang X, Zhao J, Wang L, et al. Relationship between papilla-related variables and post endoscopic retrograde cholangiopancreatography pancreatitis: a multicenter, prospective study[J]. J Gastroenterol Hepatol, 2020, 35(12): 2184-2191. DOI: 10.1111/jgh.15135.

[6] Li L, Yamataka A, Yian-Xia W, et al. Ectopic distal location of the papilla of vater in congenital biliary dilatation: implications for pathogenesis[J]. J Pediatr Surg, 2001, 36(11): 1617-1622. DOI: 10.1053/jpsu.2001.27932.

[7] Sezgin O, Altintaş E, Uçbilek E. Ectopic opening of the common bile duct into various sites of the upper digestive tract: a case series[J]. Gastrointest Endosc, 2010, 72(1): 198-203. DOI: 10.1016/j.gie.2010.02.012.

[8] Hong J, Pan W, Zuo W, et al. Efficacy and safety of therapeutic ERCP in patients with ectopic papilla of vater[J]. Medicine (Baltimore), 2020, 99(1): e18536. DOI: 10.1097/MD.0000000000018536.

[9] 叶丽萍, 张金顺. 异位胰胆管共同开口在胆胰疾病诊断和治疗中的意义[J]. 中华消化杂志,2005,25(8):473-475. DOI: 10.3760/j.issn:0254-1432.2005.08.008.

[10] Lindner HH, Peña VA, Ruggeri RA. A clinical and anatomical study of anomalous terminations of the common bile duct into the duodenum[J]. Ann Surg, 1976, 184(5): 626-632. DOI: 10.1097/00000658-197611000-00017.

[11] Kamisawa T, Kaneko K, Itoi T, et al. Pancreaticobiliary maljunction and congenital biliary dilatation[J]. Lancet Gastroenterol Hepatol, 2017, 2(8): 610-618. DOI: 10.1016/S2468-1253(17)30002-X.

[12] Kim HJ, Kim MH, Lee SK, et al. Normal structure, variations, and anomalies of the pancreaticobiliary ducts of Koreans: a nationwide cooperative prospective study[J]. Gastrointest Endosc, 2002, 55(7): 889-896. DOI: 10.1067/mge. 2002.124635.

[13] 张立军, 李洁, 于则利, 等. 胰胆管合流异常合并胆道肿瘤的诊断与治疗[J]. 中华肝胆外科杂志,2003,9(10):608-610. DOI: 10.3760/cma.j.issn.1007-8118.2003.10.012.

[14] Li L, Yamataka A, Wang YX, et al. Anomalous pancreatic duct anatomy, ectopic distal location of the papilla of vater and congenital biliary dilatation: a new developmental triad? [J]. Pediatr Surg Int, 2003, 19(3): 180-185. DOI: 10.1007/s00383-002-0914-0.

[15] 龚振华, 肖现民, 周以明, 等. 十二指肠乳头位置与胰胆管合流异常[J]. 临床儿科杂志, 2004, 22(8): 540-542. DOI: 10.3969/j.issn.1000-3606.2004.08.019.

[16] 成涛. 肝外胆系结石与胆道解剖结构相关性的MRCP研究[D]. 南充: 川北医学院, 2020.

[17] Liu N, Huang XH, Zhang XM, et al. The angle of pancreaticobiliary junction correlates with acute pancreatitis: a magnetic resonance cholangiopancreatography study[J]. Quant Imaging Med Surg, 2015,5(3):401-406. DOI: 10.3978/j.issn.2223-4292.2015.03.13.

[18] Manfredi R, Pozzi Mucelli R. Secretin-enhanced MR imaging of the pancreas[J]. Radiology, 2016, 279(1): 29-43. DOI: 10.1148/radiol.2015140622.

www.zhxhnjzz.com

麦康医疗

广告

Spot 内镜定位标记液

ENDOSCOPIC MARKER



适用于内镜下对胃肠道病灶进行标记或染色

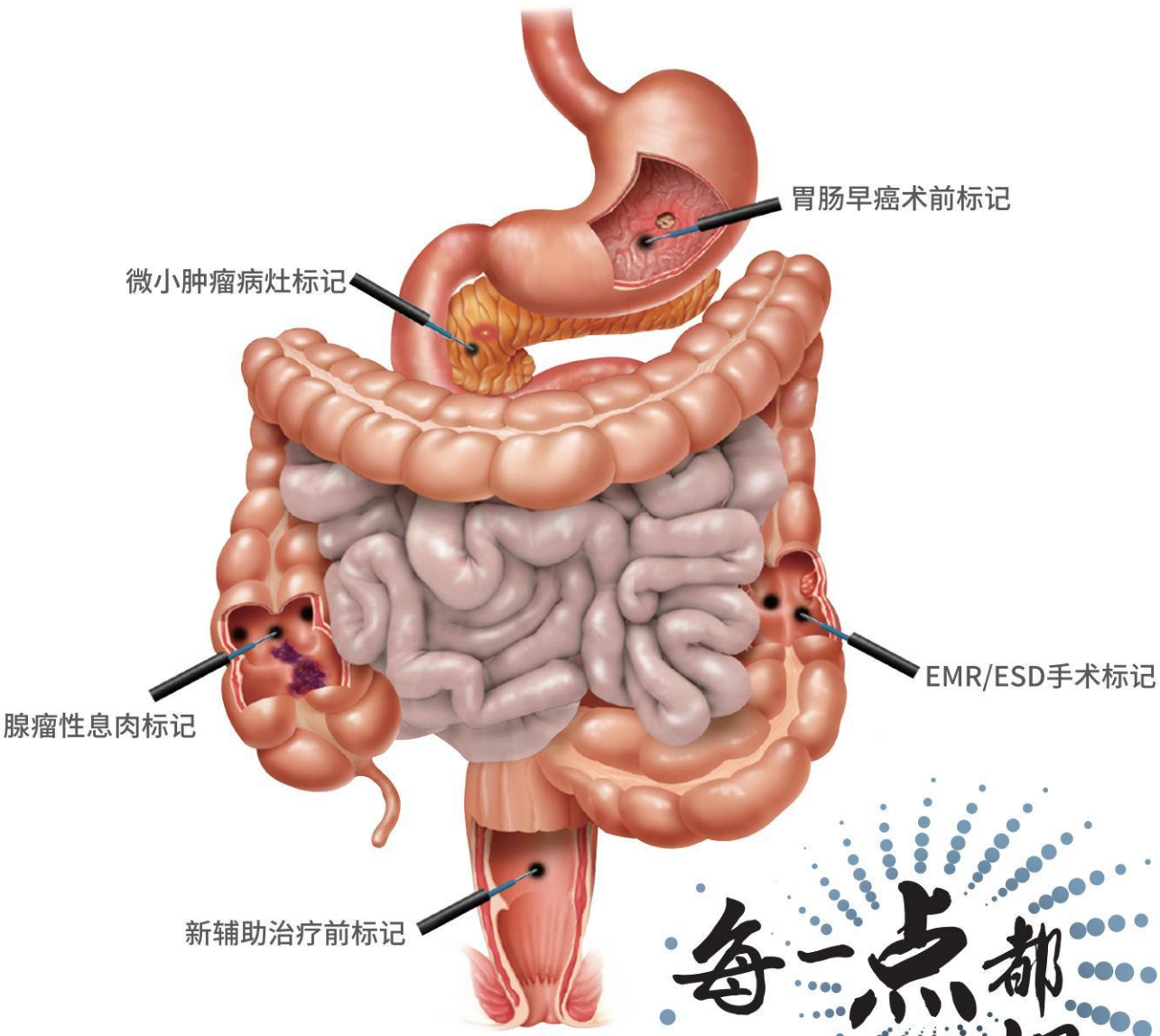

每一点都恰到好处

快速确定病灶位置,避免误切

减少病灶探查时间,节省手术时间

辅助判断肿瘤边界,更小的有效切除范围

北京麦康医疗器械有限公司
BEIJING MEDKON MEDICAL DEVICES CO., LTD

产品名称：内镜定位标记液
注册证编号：国械注进 20223060062
生产厂商：GI Supply Inc.
代 理 人：北京麦康医疗器械有限公司

电　　话：010-85894489 转 837
地　　址：北京市朝阳区建国路 88 号现代城 B 座 806 室
禁　　忌：禁忌内容或者注意事项详见说明书
京械广审（文）第 270210-12521 号

健可诺®
国药准字H20213838

磷酸钠盐散
Sodium Phosphates Powder

广告

清肠品质卓越 舒适又方便

独特包装
控制用药风险



适 应 症 用于患者结肠X-光线及肠道内窥镜检查前或手术前清理肠道。

用法用量 本品用于肠道准备时服药一般分两次，每次服药1袋。
第一次服药时间在手术或检查前一天晚上7点，用法为用800ml以上温凉水溶解后服用。
第二次服药时间在手术或检查当天早上7点(或在操作或检查前至少3个小时)，或遵医嘱，用法同第一次。
为获得良好肠道准备效果，建议患者在可承受范围内多饮用水。

不良反应 常见的不良反应为腹胀、恶心、腹痛、呕吐，还可能会出现用药期间和用药后的短暂的电解质紊乱、乏力、眩晕、过敏反应、肝功能检查ALT，AST升高、肛门刺激症状。其他详见说明书。

禁 忌 1.本品禁用于先天性巨结肠、肠梗阻、腹水、充血性心脏病或肾功能衰竭患者。2.使用本品禁止联合使用其他缓泻药物。3.对本品中任何成份过敏者禁用。

健能药业 JEWELLAND

川药广审(文)第251011-01618号 生产企业:四川健能制药有限公司 本广告仅供医学药学专业人士阅读