中华医学会系列杂志

ISSN 1007-5232
CN 32-1463/R

中华消化内镜杂志®

ZHONGHUA XIAOHUA NEIJING ZAZHI

2024年7月 第41卷 第7期

CHINESE JOURNAL OF DIGESTIVE ENDOSCOPY

Volume 41 Number 7
July 2024

CHINESE MEDICAL ASSOCIATION

ISSN 1007-5232

中华消化内镜杂志®

CHINESE JOURNAL OF DIGESTIVE ENDOSCOPY

月刊　1996年8月改刊　第41卷　第7期　2024年7月20日出版

微信：xhnjxw　新浪微博

主　管
中国科学技术协会

主　办
中华医学会
100710，北京市东四西大街42号

编　辑
中华消化内镜杂志编辑委员会
210003，南京市紫竹林3号
电话：(025)83472831，83478997
传真：(025)83472821
Email：xhnj@xhnj.com
http://www.zhxhnjzz.com
http://www.medjournals.cn

总编辑
张澍田

编辑部主任
唐涌进

出　版
《中华医学杂志》社有限责任公司
100710，北京市东四西大街42号
电话(传真)：(010)51322059
Email：office@cmaph.org

广告发布登记号
广登32010000093号

印　刷
江苏省地质测绘院

发　行
范围：公开
国内：南京报刊发行局
国外：中国国际图书贸易集团有限公司
(北京399信箱，100048)
代号 M4676

订　购
全国各地邮政局
邮发代号 28-105

邮　购
中华消化内镜杂志编辑部
210003，南京市紫竹林3号
电话：(025)83472831
Email：xhnj@xhnj.com

定　价
每期25.00元，全年300.00元

中国标准连续出版物号
ISSN 1007-5232
CN 32-1463/R

2024年版权归中华医学会所有

未经授权，不得转载、摘编本刊文章，不得使用本刊的版式设计

除非特别声明，本刊刊出的所有文章不代表中华医学会和本刊编委会的观点

本刊如有印装质量问题，请向本刊编辑部调换

目　次

述　评

重视全链条理念　规范消化道早期癌诊治 …… 505
刘揆亮　李鹏　张澍田

共识与指南

常规放大内镜联合病理诊断消化道早期癌专家共识 …… 509
中华医学会消化内镜学分会消化系早癌内镜诊断与治疗协作组
《中华消化内镜杂志》编委会

菁英论坛

放大内镜在早期胃癌中的应用进展 …… 528
刘揆亮　李鹏　吴静　张澍田

未分化型早期胃癌内镜黏膜下剥离指征的变迁 …… 532
陈琳　陈超英　郑炜烽　吕宾

论　著

透壁穿刺与经乳头引流对胰管断裂综合征的远期疗效观察 …… 537
张祉柔　施文　张晟瑜　冯云路　王强　蒋青伟　伍东升
吴晰　杨爱明

超声内镜引导下曲张静脉精准断流术治疗食管胃底静脉曲张有效性及安全性的初步研究(含视频) …… 543
王治虹　时晨　曾壮　陈丽红　张倩倩　张辅民　梅雪灿
王曦　孔德润

6~10 mm肠息肉冷切除术后预防性使用金属夹的价值探讨 …… 550
孙中新　吴璨　杨梅　刘丽　刘榴　周正奎　奚维东　单晶
姜琳　雷雨　孙晓滨

基于智能追溯信息系统的内镜集中管理效果评价 …… 555
傅燕　王姗姗　邓嘉　胡玲

三维消化内镜研制及在活体动物内镜手术的初步应用(含视频) … 562
刘冰熔　张晓朋　刘丹　李德亮　赵丽霞　张冀豫　周洋洋
刘凯鹏　李沐涵　涂秋月　李静豪　石森　李亚娟　王雪鑫

短篇论著

负压吸引法在内镜下经十二指肠乳头保胆取石术中的应用研究 …… 566
王文海　李鹏　王拥军　冀明
聚乙醇酸网片联合口服激素对巨大早期食管癌内镜黏膜下剥离术后食管狭窄的预防作用 …… 570
田伟　冯歆夏　吾格兰木·乌斯曼　刘梅

病例报道

PD-1抑制剂相关消化道损伤2例 …… 574
郭亚慧　陈宏桢　刘茜　姚乐　李辉　尹凤荣　张晓岚
胃多发神经内分泌瘤内镜诊治1例 …… 577
何嘉伟　何洁
累及副乳头的十二指肠上皮性肿瘤内镜诊治1例 …… 579
俞殊含　吴大鹏　王耀辉　凌亭生　张其德

综　　述

人工智能辅助内镜在胃癌前病变及早期胃癌诊断中的应用进展 …… 582
沈耀　占强　安方梅

读者·作者·编者

《中华消化内镜杂志》2024年可直接使用英文缩写的常用词汇 …… 561
《中华消化内镜杂志》对来稿中统计学处理的有关要求 …… 573
插页目次 …… 549
《中华消化内镜杂志》第六届编委会编委名单 …… 554
《中华消化内镜杂志》第六届编委会通讯编委名单 …… 554
《中华消化内镜杂志》稿约 …… 586

本期责任编辑　许文立　唐涌进

本刊编辑部工作人员联系方式

唐涌进，Email：tang@xhnj.com
朱　悦，Email：zhuyue@xhnj.com
周　昊，Email：zhou@xhnj.com
钱　程，Email：qian@xhnj.com
顾文景，Email：gwj@xhnj.com
许文立，Email：xwl@xhnj.com

本刊投稿方式

登录《中华消化内镜杂志》官方网站http://www.zhxhnjzz.com进行在线投稿。



（扫码添加编辑企业微信）

·综述·

人工智能辅助内镜在胃癌前病变及早期胃癌诊断中的应用进展

沈耀　占强　安方梅
南京医科大学附属无锡人民医院消化内科，无锡 214023
通信作者：安方梅，Email：wdf8025@163.com

【提要】 慢性萎缩性胃炎、胃黏膜肠上皮化生是重要的胃癌前病变，早期发现并科学管理癌前病变对于胃癌早期防治意义重大。目前为止，内镜检查仍是发现癌及癌前病变的重要手段，但在实际工作中，早期胃癌内镜下表现往往不典型，诊断困难，活检阴性率高，增加了患者不必要的损伤及病理医师的负担。人工智能辅助内镜诊断已成功应用于多种消化道肿瘤的早期诊断，实现了疾病的精准诊断。笔者就目前人工智能辅助内镜诊断在胃癌前病变、早期胃癌诊断中的应用进展进行综述，为不断探索胃癌前病变的精准诊断方法提供有力证据。

【关键词】 人工智能；　内窥镜检查，消化系统；　早期胃癌；　胃炎，萎缩性；　胃黏膜肠上皮化生

基金项目：江苏省自然科学基金（BK20211039）；无锡市双百拔尖人才项目（BJ2020003）；无锡市科技示范项目（N20201004）；无锡市精准医学项目（J202104）

Application progress of artificial intelligence-assisted endoscopy in the diagnosis of gastric precancerous lesions and early gastric cancer

Shen Yao, Zhan Qiang, An Fangmei
Department of Gastroenterology, Wuxi People's Hospital Affiliated to Nanjing Medical University, Wuxi 214023, China
Corresponding author: An Fangmei, Email: wdf8025@163.com

近年来，随着人工智能（artificial intelligence，AI）技术的广泛运用，计算机辅助诊断技术在日常临床中的应用逐渐增多。AI辅助内镜诊断也已成功应用于消化道早期肿瘤如早期食管癌、贲门癌、胃癌等的诊断中[1]。作为胃癌前病变的慢性萎缩性胃炎（chronic atrophic gastritis，CAG）/胃黏膜肠上皮化生（gastric intestinal metaplasia，GIM），内镜下表现变化较细微，萎缩范围的判断存在一定主观性。我国一项多中心研究调查显示，CAG 内镜诊断的敏感度仅为 42%[2]，GIM 内镜诊断的敏感度也仅为 24%[3]，但 AI 可以更容易地诊断胃癌前病变，准确率高达 90%，在实现诊断的同质化、提高整体诊断能力上拥有很大的潜力[4]。因此，AI 的应用有望提高 CAG/GIM 在内镜下的诊断率，从而实现 CAG/GIM 患者的科学管理。同样，在内镜检查中应用 AI 诊断幽门螺杆菌（*Helicobacter pylori*，*HP*）感染也显出很好的潜力，准确率达 79.6%，有望成为一种方便的辅助筛查工具，推动癌前病变的防治[4]。

一、AI辅助胃镜诊断有无*HP*感染及除菌是否成功

世界卫生组织将 *HP* 定义为一级致癌物，*HP* 感染在胃癌的发生、发展中起着重要作用[5]。在无癌前病变的 *HP* 感染者中，根除 *HP* 可显著降低胃癌的发生率[6]，因此判断 *HP* 感染状态及除菌治疗是否成功至关重要。目前 *HP* 感染的诊断方法如尿素呼气试验、单克隆粪便抗原试验、血清学试验等可受进食、药物、既往感染等影响，存在一定的假阳性和假阴性。另外，胃镜下快速尿激酶检测是诊断 *HP* 感染的另一常见方法，但需获得胃活检组织来诊断，存在一定的创伤性，并且胃镜下活检存在一定的随意性和主观性，诊断的准确率取决于胃镜检查者的经验[7]。AI 可获取优秀医师的诊断经验，AI 辅助胃镜可提高诊断的准确性、实现诊断的同质化。

DOI：10.3760/cma.j.cn321463-20231211-00081
收稿日期　2023-12-11　　**本文编辑**　顾文景
引用本文：沈耀，占强，安方梅. 人工智能辅助内镜在胃癌前病变及早期胃癌诊断中的应用进展[J]. 中华消化内镜杂志，2024，41(7)：582-585. DOI：10.3760/cma.j.cn321463-20231211-00081.

www.zhxhnjzz.com

最早开展AI辅助胃镜诊断*HP*感染的是来自日本的一项研究[8]，对包含43 689张白光胃镜图像的数据集进行了训练、测试，发现AI辅助胃镜诊断*HP*感染的受试者工作特征（receiver operating characteristic，ROC）曲线下面积（area under curve，AUC）、敏感度、特异度、准确率和诊断时间分别为0.93、88.9%、87.4%、87.7%和194 s，在诊断准确率和速度方面明显优于内镜医师，但诊断敏感度和特异度与内镜医师相当。进一步研究得到AI辅助胃镜对除菌是否成功的判断能力与有经验的内镜医师相当[9]，但该研究仅为单中心回顾性研究，结果尚需进一步验证。随后，Itoh等[10]和Nakashima等[11-12]先后进行了多项单中心前瞻性队列研究，分别对AI辅助胃镜诊断有无*HP*感染及除菌是否成功做了研究，结果发现AI辅助白光胃镜诊断*HP*感染的敏感度和特异度分别为86.7%和86.7%，AUC为0.956[10]，另外基于图像增强胃镜的AI诊断*HP*不同感染状态的准确性优于基于白光胃镜的AI，且与有经验的内镜医师相当[12]。国内一项回顾性研究发现，AI辅助白光胃镜诊断*HP*感染的敏感度可达91.6%，特异度达98.6%[13]。上述研究表明，AI辅助胃镜诊断*HP*感染状态可达到与高年资内镜医师相当的诊断准确性，图像增强胃镜的出现更是大大提高了诊断效率，可较客观地判断*HP*阴性、现症感染及除菌是否成功，弥补快速尿激酶检测、$^{13}C/^{14}C$呼气试验、免疫学*HP*抗体检测等的诊断缺陷。另外，AI辅助诊断较人工判断具有更快的诊断速度，可以大大节省内镜医师的工作时间，在胃镜诊断*HP*感染状态方面具有良好的应用前景。但目前研究结果大部分来源于单中心数据，缺乏外部测试集的验证，这使得AI在不同内镜中心的应用存在较大差异。另外，目前纳入研究的图像背景黏膜情况较单一，今后仍需要背景黏膜更加复杂的图像进行AI诊断训练以适应真实世界中*HP*感染不同状态的诊断。

二、AI辅助胃镜诊断CAG/GIM及判断CAG/GIM严重程度

2020年美国胃肠病学会对GIM患者自然史进行了荟萃分析，研究发现每100例GIM患者在随访的5年中就有1例发展为胃癌，每年的胃癌发展率为12.4/10万，并得到CAG/GIM的严重程度与胃癌的关系密不可分[14]。我国在2020年发布了《中国胃黏膜癌前状态及病变的处理策略专家共识（2020）》，指出CAG/GIM作为重要的胃癌前病变，其严重程度与胃癌发生存在相关性[15]。因此，CAG/GIM的早期发现、科学管理及早期干预具有现实意义。CAG/GIM患者常无特殊症状，胃镜检查及病理活检是诊断的金标准。但有研究得到内镜诊断CAG的敏感度仅为42%[2]；另一项评估GIM的内镜诊断和组织学结果之间相关性的研究发现，内镜诊断GIM的敏感度更低，仅为24%[3]。可操作的与胃癌风险联系的胃炎评估（operative link for gastritis assessment，OLGA）/可操作的与胃癌风险联系的肠化生评估（operative link for gastric intestinal metaplasia assessment，OLGIM）系统是目前公认的CAG/GIM严重程度分级标准，但在实际操作中需要对患者胃部进行5个部位的活检，临床推广应用困难。因此，探索一种临床简单易行的CAG/GIM内镜下诊断及严重程度评估方法意义重大。

近年来，不断有研究报道AI辅助内镜诊断CAG/GIM。2021年我国学者对2 741例患者进行了AI辅助诊断研究，发现诊断CAG的AUC、敏感度、特异度和准确率分别为0.98、96.2%、96.4%和96.4%，诊断GIM的AUC、敏感度、特异度和准确率分别为0.99、97.9%、97.5%和97.6%，认为高准确性的AI辅助内镜有助于推动CAG/GIM的精准诊断，减少不必要的活检，节约医疗资源[16]。除了对萎缩的诊断准确率高，AI在萎缩的严重程度判断方面也具有一定的优势。2020年Zhang等[17]收集了5 470张胃窦图像以训练AI模型诊断轻度、中度和重度萎缩性胃炎，发现其准确率分别为93%、95%和99%。但此研究为单中心回顾性研究，且图像以胃窦为主，尚需验证其在不同中心及胃各位置的稳定性。2022年Luo等[18]也开发了两个深度学习模型，除识别CAG（模型1）外，也可识别胃窦萎缩及其严重程度（模型2），在外部测试中，CAG的诊断准确率为91.6%，但模型2对胃窦萎缩严重程度的诊断准确率仅为0.590。该模型单独识别胃窦萎缩的能力与内镜专家相当，但诊断严重程度尚需更多外部训练与验证。另一项前瞻性队列研究显示，与内镜医师相比，AI辅助内镜不但可在实时视频中提高CAG的诊断率（35.8%比24.6%），而且中、重度萎缩的判断准确率也获得明显提高，有助于更准确、客观地判断萎缩严重程度，减少漏诊与误诊[19]。然而此队列研究时间短，队列规模小。随后，该团队又纳入了8个月内1 131例接受胃镜检查的患者，并进行了嵌入式病例对照研究，结果显示AI模型诊断CAG的敏感度、特异度、准确率和严重程度与病理诊断的一致性均优于内镜医师组[20]。

窄带光成像（narrow band imaging，NBI）对黏膜表面微结构及微血管形态具有更深入认识，有助于提高GIM检测的灵敏度[21]。2020年Yan等[22]对AI辅助NBI内镜诊断GIM的诊断能力进行了评估，发现AI辅助内镜诊断GIM的敏感度、特异度和准确率仅略高于内镜专家，但AI的诊断时间比有经验的内镜专家明显短。这是AI辅助诊断GIM的首次尝试，但样本量小且图像经过筛选，尚需更多的验证。2021年Xu等[23]开展了一项多中心研究，就AI辅助NBI及蓝光成像（blue laser imaging，BLI）内镜诊断CAG/GIM做了进一步研究，此AI使用了双中心数据进行训练，不仅在内、外部图像测试集中诊断准确率较高，在前瞻性视频测试中，对CAG/GIM还分别达到0.878、0.898的诊断准确率，其对CAG/GIM的诊断性能与专家相当，在协助诊断胃癌前病变方面显示出巨大的潜力，且诊断的阳性预测值分别高达0.925、0.928，减少了在实际临床环境中的多次活检。

以上研究表明，AI辅助内镜诊断可提高CAG/GIM的诊断准确性，这将大大减轻内镜医师的负担，减少不必要的活检，减轻患者的痛苦。AI辅助内镜对CAG/GIM严重程度的判断将是未来该领域研究的一大热点，目前尚缺乏足够的

www.zhxhnjzz.com

前瞻性多中心研究报道，但相信该诊断模型的建立可推动医疗同质化，有助于实现CAG/GIM患者的分层管理。

三、AI辅助胃镜诊断早期胃癌

进展期胃癌五年生存率仅为25%[24]，而大部早期胃癌可在内镜下得到根治，五年生存率可达92.6%[25]，因此胃癌早期诊治至关重要。内镜检查仍是发现早期胃癌的重要手段，但早期胃癌的内镜下表现往往不典型，且内镜医师的诊断水平存在差异。白光内镜诊断早期胃癌的敏感度仅为48%[26]，漏诊率高达20%~40%[27]。AI辅助内镜诊断的出现大大提高了早期胃癌的检出率。日本学者通过AI辅助NBI内镜观察黏膜下微结构与微血管，通过系统自动辨识早期胃癌，该技术使得早期胃癌的诊断准确率达96.3%，灵敏度达96.7%，特异度达95%[28]。2022年He等[29]开展的多中心研究纳入了3 099例患者，训练了AI辅助放大图像增强内镜诊断早期胃癌，随后在回顾性静态图像、实时视频和前瞻性临床试验中均进行了测试，发现AI在3个水平上均取得良好、稳定的诊断效果，诊断性能优于专业内镜医师，在前瞻性临床试验中，AI在真实的临床实践中达到了92.59%的诊断灵敏度和83.67%的准确率，特异度为82.59%，可以很好地应用于临床环境，但为了避免漏检，研究设定了灵敏度更高的模式，因此假阳性率较高，仍需进一步训练其区别溃疡、萎缩等病变的能力。

四、AI辅助在胃镜检查质量控制上的应用

胃镜检查是发现上消化道病变特别是早期胃癌/胃癌的重要方法。标准胃镜检查是发现病变的关键，但在实际内镜操作中缺乏科学的监管体系，系统性观察法（systematic screening protocol for the stomach，SSS）[30]等标准胃镜检查流程的执行度往往不高[31]，在一定程度上会导致胃部疾病的漏诊。2019年Wu等[32]开发了一个准确率达90.02%的胃镜盲点监测系统，并且在单中心随机对照试验测试中显示，使用该系统后内镜医师的检查盲点率下降了，记录胃镜图像也更完整了。作为第一个将深度学习应用于胃镜检查质量控制的研究，引起了胃肠病学界的关注[33]。随后，Wu等[34-35]还开展了一项多中心随机对照试验，该研究将胃镜检查质量控制和早期胃癌检测模型整合更新，发现AI辅助内镜在提升胃镜检查质量的同时，还可实现早期胃癌实时检测，但是由于良性病变及图像“噪声”的干扰，早期胃癌的检测容易发生误诊和漏诊，该研究团队进一步调整AI检测方式，再次更新模型并开展了相关临床研究，结果显示AI辅助内镜检查的胃肿瘤，尤其是小肿瘤（长径<10 mm）的漏诊率明显低于常规内镜检查组。

由此可见，具有盲点监测功能的AI的训练与开发，对协同提高内镜检查质量具有重要意义。AI辅助胃镜检查质量控制带来的高检出率及灵敏度有助于早期胃癌/胃癌等的诊断，但也使得过度诊断无法避免，高敏感度带来的过度诊断有时反而会增加患者不必要的检查和治疗[36]。为了更好规避AI带来的弊端，一方面在临床工作中，内镜医师应避免过度依赖AI，更多临床决策的选择需要综合分析、客观判断，另一方面需要通过更多大规模临床研究不断研发、优化AI诊断模型，使得AI能更好地服务于临床工作。

五、总结与展望

综上所述，AI是一个具有临床应用潜力的强大辅助工具，其将内镜专家的专业诊断知识转移至机器，在如癌前病变、早期胃癌诊断的专业化领域拥有与专家相当的诊断效能，且部分已可应用于真实的临床环境中，缩小了不同级别医师间的诊断差距，实现了内镜诊断的同质化。其次，AI诊断准确性高、速度快，在保证内镜检查质量的同时又可减少一定的漏诊、误诊率，避免不必要的活检，可大大减轻内镜及病理医师的工作负担。但目前针对AI辅助诊断的研究尚存在一定的弊端，比如部分研究纳入人群的疾病较单一，疾病谱偏倚度大，这使得AI无法满足真实世界中以患者为中心的多元化诊治需求[37]。另外，AI辅助内镜在胃癌前病变及早期胃癌中的诊断模型尚处于起步研究阶段，更多的是在各内镜中心小范围应用，目前尚缺乏在全国推广应用的统一标准的诊断模型。但相信未来在更多高质量临床研究的推动下，AI辅助内镜必将在胃癌前病变及早期胃癌诊断中大有作为。

利益冲突　所有作者声明不存在利益冲突

参　考　文　献

[1] Kusano C. Artificial intelligence for gastric cancer: can we make further progress? [J]. Endoscopy, 2021, 53(12): 1208-1209. DOI: 10.1055/a-1471-3474.

[2] Du Y, Bai Y, Xie P, et al. Chronic gastritis in China: a national multi-center survey[J]. BMC Gastroenterol, 2014, 14: 21. DOI: 10.1186/1471-230X-14-21.

[3] Lim JH, Kim N, Lee HS, et al. Correlation between endoscopic and histological diagnoses of gastric intestinal metaplasia[J]. Gut Liver, 2013,7(1):41-50. DOI: 10.5009/gnl.2013.7.1.41.

[4] Dilaghi E, Lahner E, Annibale B, et al. Systematic review and meta-analysis: artificial intelligence for the diagnosis of gastric precancerous lesions and Helicobacter pylori infection[J]. Dig Liver Dis, 2022,54(12):1630-1638. DOI: 10.1016/j.dld.2022.03.007.

[5] Infection with Helicobacter pylori[M]// IARC Working Group on the Evaluation of Carcinogenic Risks to Humans. IARC monographs on the evaluation of carcinogenic risks to humans volume 61: schistosomes, liver flukes and Helicobacter pylori. Lyon (FR): international agency for research on cancer, 1994: 177-240. https://www.ncbi.nlm.nih.gov/books/NBK487794/.

[6] Wong BC, Lam SK, Wong WM, et al. Helicobacter pylori eradication to prevent gastric cancer in a high-risk region of China: a randomized controlled trial[J]. JAMA, 2004, 291(2): 187-194. DOI: 10.1001/jama.291.2.187.

[7] Watanabe K, Nagata N, Shimbo T, et al. Accuracy of endoscopic diagnosis of Helicobacter pylori infection according to level of endoscopic experience and the effect of training[J]. BMC Gastroenterol, 2013, 13: 128. DOI: 10.1186/1471-230X-13-128.

[8] Shichijo S, Nomura S, Aoyama K, et al. Application of convolutional neural networks in the diagnosis of Helicobacter pylori infection based on endoscopic images[J]. EBioMedicine,

www.zhxhnjzz.com

2017,25:106-111. DOI: 10.1016/j.ebiom.2017.10.014.

[9] Shichijo S, Endo Y, Aoyama K, et al. Application of convolutional neural networks for evaluating Helicobacter pylori infection status on the basis of endoscopic images[J]. Scand J Gastroenterol, 2019, 54(2): 158-163. DOI: 10.1080/00365521.2019.1577486.

[10] Itoh T, Kawahira H, Nakashima H, et al. Deep learning analyzes Helicobacter pylori infection by upper gastrointestinal endoscopy images[J]. Endosc Int Open, 2018, 6(2):E139-144. DOI: 10.1055/s-0043-120830.

[11] Nakashima H, Kawahira H, Kawachi H, et al. Artificial intelligence diagnosis of Helicobacter pylori infection using blue laser imaging-bright and linked color imaging: a single-center prospective study[J]. Ann Gastroenterol, 2018, 31(4):462-468. DOI: 10.20524/aog.2018.0269.

[12] Nakashima H, Kawahira H, Kawachi H, et al. Endoscopic three-categorical diagnosis of Helicobacter pylori infection using linked color imaging and deep learning: a single-center prospective study (with video)[J]. Gastric Cancer, 2020,23(6): 1033-1040. DOI: 10.1007/s10120-020-01077-1.

[13] Zheng W, Zhang X, Kim JJ, et al. High accuracy of convolutional neural network for evaluation of Helicobacter pylori infection based on endoscopic images: preliminary experience[J]. Clin Transl Gastroenterol, 2019,10(12):e00109. DOI: 10.14309/ctg.0000000000000109.

[14] Gawron AJ, Shah SC, Altayar O, et al. AGA technical review on gastric intestinal metaplasia-natural history and clinical outcomes[J]. Gastroenterology, 2020,158(3):705-731.e5. DOI: 10.1053/j.gastro.2019.12.001.

[15] 国家消化系疾病临床医学研究中心(上海), 国家消化道早癌防治中心联盟(GECA), 中华医学会消化病学分会幽门螺杆菌学组, 等. 中国胃黏膜癌前状态及病变的处理策略专家共识(2020)[J]. 中华消化内镜杂志,2020,37(11):769-780. DOI: 10.3760/cma.j.cn321463-20200916-00776.

[16] Lin N, Yu T, Zheng W, et al. Simultaneous recognition of atrophic gastritis and intestinal metaplasia on white light endoscopic images based on convolutional neural networks: a multicenter study[J]. Clin Transl Gastroenterol, 2021, 12(8): e00385. DOI: 10.14309/ctg.0000000000000385.

[17] Zhang Y, Li F, Yuan F, et al. Diagnosing chronic atrophic gastritis by gastroscopy using artificial intelligence[J]. Dig Liver Dis, 2020,52(5):566-572. DOI: 10.1016/j.dld. 2019.12.146.

[18] Luo J, Cao S, Ding N, et al. A deep learning method to assist with chronic atrophic gastritis diagnosis using white light images[J]. Dig Liver Dis, 2022, 54(11): 1513-1519. DOI: 10.1016/j.dld.2022.04.025.

[19] Zhao Q, Chi T. Deep learning model can improve the diagnosis rate of endoscopic chronic atrophic gastritis: a prospective cohort study[J]. BMC Gastroenterol, 2022, 22(1): 133. DOI: 10.1186/s12876-022-02212-1.

[20] Zhao Q, Jia Q, Chi T. Deep learning as a novel method for endoscopic diagnosis of chronic atrophic gastritis: a prospective nested case-control study[J]. BMC Gastroenterol, 2022,22(1):352. DOI: 10.1186/s12876-022-02427-2.

[21] Shah SC, Piazuelo MB, Kuipers EJ, et al. AGA clinical practice update on the diagnosis and management of atrophic gastritis: expert review[J]. Gastroenterology, 2021, 161(4): 1325-1332.e7. DOI: 10.1053/j.gastro.2021.06.078.

[22] Yan T, Wong PK, Choi IC, et al. Intelligent diagnosis of gastric intestinal metaplasia based on convolutional neural network and limited number of endoscopic images[J]. Comput Biol Med, 2020, 126: 104026. DOI: 10.1016/j. compbiomed. 2020.104026.

[23] Xu M, Zhou W, Wu L, et al. Artificial intelligence in the diagnosis of gastric precancerous conditions by image-enhanced endoscopy: a multicenter, diagnostic study (with video)[J]. Gastrointest Endosc, 2021, 94(3): 540-548. e4. DOI: 10.1016/j.gie.2021.03.013.

[24] Sexton RE, Al Hallak MN, Diab M, et al. Gastric cancer: a comprehensive review of current and future treatment strategies[J]. Cancer Metastasis Rev, 2020, 39(4): 1179-1203. DOI: 10.1007/s10555-020-09925-3.

[25] Suzuki H, Oda I, Abe S, et al. High rate of 5-year survival among patients with early gastric cancer undergoing curative endoscopic submucosal dissection[J]. Gastric Cancer, 2016, 19(1):198-205. DOI: 10.1007/s10120-015-0469-0.

[26] Zhang Q, Wang F, Chen ZY, et al. Comparison of the diagnostic efficacy of white light endoscopy and magnifying endoscopy with narrow band imaging for early gastric cancer: a meta-analysis[J]. Gastric Cancer, 2016,19(2):543-552. DOI: 10.1007/s10120-015-0500-5.

[27] Kaise M. Advanced endoscopic imaging for early gastric cancer[J]. Best Pract Res Clin Gastroenterol, 2015, 29(4): 575-587. DOI: 10.1016/j.bpg.2015.05.010.

[28] Kanesaka T, Lee TC, Uedo N, et al. Computer-aided diagnosis for identifying and delineating early gastric cancers in magnifying narrow-band imaging[J]. Gastrointest Endosc, 2018,87(5):1339-1344. DOI: 10.1016/j.gie.2017.11.029.

[29] He X, Wu L, Dong Z, et al. Real-time use of artificial intelligence for diagnosing early gastric cancer by magnifying image-enhanced endoscopy: a multicenter diagnostic study (with videos)[J]. Gastrointest Endosc, 2022,95(4):671-678.e4. DOI: 10.1016/j.gie.2021.11.040.

[30] Yao K. The endoscopic diagnosis of early gastric cancer[J]. Ann Gastroenterol, 2013,26(1):11-22.

[31] Rutter MD, Rees CJ. Quality in gastrointestinal endoscopy[J]. Endoscopy, 2014, 46(6): 526-528. DOI: 10.1055/s-0034-1365738.

[32] Wu L, Zhang J, Zhou W, et al. Randomised controlled trial of WISENSE, a real-time quality improving system for monitoring blind spots during esophagogastroduodenoscopy[J]. Gut, 2019, 68(12): 2161-2169. DOI: 10.1136/gutjnl-2018-317366.

[33] Rees CJ, Koo S. Artificial intelligence - upping the game in gastrointestinal endoscopy?[J]. Nat Rev Gastroenterol Hepatol, 2019,16(10):584-585. DOI: 10.1038/s41575-019-0178-y.

[34] Wu L, He X, Liu M, et al. Evaluation of the effects of an artificial intelligence system on endoscopy quality and preliminary testing of its performance in detecting early gastric cancer: a randomized controlled trial[J]. Endoscopy, 2021,53(12):1199-1207. DOI: 10.1055/a-1350-5583.

[35] Wu L, Zhou W, Wan X, et al. A deep neural network improves endoscopic detection of early gastric cancer without blind spots[J]. Endoscopy, 2019, 51(6): 522-531. DOI: 10.1055/a-0855-3532.

[36] Hamashima C. Overdiagnosis of gastric cancer by endoscopic screening[J]. World J Gastrointest Endosc, 2017, 9(2): 55-60. DOI: 10.4253/wjge.v9.i2.55.

[37] Sharma P, Hassan C. Artificial intelligence and deep learning for upper gastrointestinal neoplasia[J]. Gastroenterology, 2022, 162(4):1056-1066. DOI: 10.1053/j.gastro.2021.11.040.

www.zhxhnjzz.com

OLYMPUS

广告

True to Life
致敬生命 尽享生活



NBI
窄带成像
精准诊疗



RDI
双红成像
安心守护内镜诊疗



TXI
全新发现
强调成像

EVIS X1：图像处理装置CV-1500

Let's Be Clear
Elevating the Standard of Endoscopy

明示全新诊疗，看见卓越巅峰

EVIS X1

奥林巴斯(北京)销售服务有限公司
北京总部：北京市朝阳区新源南路1-3号平安国际金融中心A座8层
代表电话：010-58199000

本资料仅供医学专业人士阅读。
禁忌内容或注意事项详见说明书。
所有类比均基于本公司产品，特此说明。
规格、设计及附件如有变更，请以产品注册信息为准。

国械注进20232060376
沪械广审(文)第280823-60937号
AD0076SV V01-2312

ISSN 1007-5232　CN 32-1463/R　邮发代号：28-105　国内定价：25.00 元

SonoScape 开立

广告

HD-580

镜之所及 芯之所向



IE
图像质量
跨越式提升

MS
多核心
异构系统

DI
光学染色
技术升级

NGE
镜体性能
优化

染色革新 多光谱技术

助力消化系统早期疾病快速筛查、诊断


SFI-1

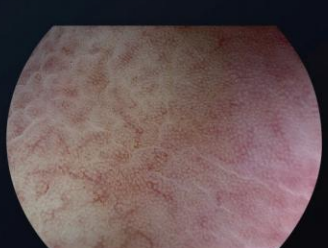
SFI-2

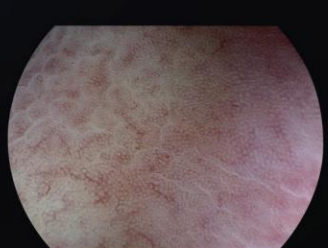
SFI-3


VIST-1


VIST-2


VIST-3

深圳开立生物医疗科技股份有限公司
SONOSCAPE MEDICAL CORP.
地址：深圳市南山区粤海街道麻岭社区高新中区科技中2路1号深圳软件园（2期）12栋201、202
电话：86-755-26722890

网站：www.sonoscape.com.cn
邮箱：sonoscape@sonoscape.net
禁忌内容或者注意事项详见说明书
粤械广审（文）第240604-00839号

注册证编号
医用内窥镜图像处理器 粤械注准20182061081
医用内窥镜冷光源 粤械注准20192061100
电子上消化道内窥镜 粤械注准20232061825
电子下消化道内窥镜 粤械注准20232062125