中华医学会系列杂志

ISSN 1007-5232
CN 32-1463/R

中华消化内镜杂志®

ZHONGHUA XIAOHUA NEIJING ZAZHI

2024年5月 第41卷 第5期

CHINESE JOURNAL OF DIGESTIVE ENDOSCOPY

Volume 41 Number 5
May 2024

CHINESE MEDICAL ASSOCIATION

ISSN 1007-5232
05>

中华消化内镜杂志®

CHINESE JOURNAL OF DIGESTIVE ENDOSCOPY

月刊　1996年8月改刊　第41卷　第5期　2024年5月20日出版

微信：xhnjxw　新浪微博

主　管
中国科学技术协会

主　办
中华医学会
100710，北京市东四西大街42号

编　辑
中华消化内镜杂志编辑委员会
210003，南京市紫竹林3号
电话：(025)83472831，83478997
传真：(025)83472821
Email：xhnj@xhnj.com
http://www.zhxhnjzz.com
http://www.medjournals.cn

总编辑
张澍田

编辑部主任
唐涌进

出　版
《中华医学杂志》社有限责任公司
100710，北京市东四西大街42号
电话(传真)：(010)51322059
Email：office@cmaph.org

广告发布登记号
广登32010000093号

印　刷
江苏省地质测绘院

发　行
范围：公开
国内：南京报刊发行局
国外：中国国际图书贸易集团有限公司
(北京399信箱，100048)
代号 M4676

订　购
全国各地邮政局
邮发代号 28-105

邮　购
中华消化内镜杂志编辑部
210003，南京市紫竹林3号
电话：(025)83472831
Email：xhnj@xhnj.com

定　价
每期25.00元，全年300.00元

中国标准连续出版物号
ISSN 1007-5232
CN 32-1463/R

2024年版权归中华医学会所有

未经授权，不得转载、摘编本刊文章，不得使用本刊的版式设计

除非特别声明，本刊刊出的所有文章不代表中华医学会和本刊编委会的观点

本刊如有印装质量问题，请向本刊编辑部调换

目　次

共识与指南

中国经内镜消化系统常见恶性肿瘤组织取样及类器官培养专家共识(2024，成都)…… 337
中华医学会消化病学分会医工交叉协作组

论　著

国产上消化道超声内镜有效性及安全性评估的随机、开放、平行对照、非劣性试验…… 351
葛楠　杨鑫　张凯　胡金龙　王晟　郭瑾陶　刘香　王国鑫　陈云亮　孙思予

硫酸镁钠钾口服液用于成人结肠镜检查前肠道准备有效性和安全性的Ⅲ期临床多中心随机对照研究 …… 359
周艳华　宗晔　庞姝　许乐　张振玉　王玫　吴咏冬

富马酸伏诺拉生与雷贝拉唑联合黏膜保护剂对内镜黏膜下剥离术后人工溃疡疗效的随机对照研究 …… 366
高欣　李璇　王云　钱海声　张国新

AB分型联合Arima分型对食管表浅鳞状细胞癌浸润深度判定的价值 …… 372
陆宏娜　许丰　张学松　王瑶　王耀辉　邓茜　郭雯莹　翁烃　张良舜　凌亭生

十二指肠乳头腺癌危险因素分析 …… 379
詹展　刘昆　李雯　张松　汤蓓　蔡薇　黎琪　陈骏　王雷　沈珊珊

不同长度胰管支架对内镜逆行胰胆管造影术后胰腺炎发生率的影响分析 …… 384
李西娴　张恬恬　罗辉　任贵　王向平　张林慧　梁树辉　潘阳林

监测上消化道盲区智能内镜影像分析系统的构建及验证 …… 391
曾晓铨　董泽华　吴练练　李艳霞　邓云超　于红刚

盐酸达克罗宁胶浆用于内镜逆行胰胆管造影术中不适合解痉剂患者的探讨 …… 397
李士学　唐秀芬　张彬彬　李淑芹

短篇论著

三通联合三明治注射法在超声内镜引导下弹簧圈联合组织胶栓塞治疗胃底静脉曲张出血的临床应用研究 …… 401
陈琨　李纯
一种简易牵引装置在结肠内镜黏膜下剥离术中的临床应用(含视频) …… 405
王文平　冷霞　仓慧　刘华敏　刘鹏飞　孙岳军　王芳军

病例报道

小肠镜治疗肥厚型梗阻性心肌病合并回肠血管畸形出血1例 …… 408
刘爱玲　任琳琳　闵丛丛　孟品　陈浩　刘华　毛涛　丁雪丽　田宇彬
静脉硬化性结肠炎诊治1例 …… 410
李进宇　武曼群　叶婷　闪明海　张丽娜　侍明海　王芳　杨少奇
早期胃印戒细胞癌内镜黏膜下剥离术后全身转移1例(含视频) …… 412
徐桂林　张观坡　江传燊　李达周　王雯

综　　述

超声内镜造影在消化系统疾病诊断中的应用及研究进展 …… 415
邱煜婷　乔新伟　李鹏　吴静　张澍田

读者·作者·编者

《中华消化内镜杂志》对来稿中统计学处理的有关要求 …… 350
《中华消化内镜杂志》2024年可直接使用英文缩写的常用词汇 …… 365
插页目次 …… 396

本刊稿约见第41卷第1期第82页

本期责任编辑　周昊

本刊编辑部工作人员联系方式

唐涌进，Email：tang@xhnj.com
朱　悦，Email：zhuyue@xhnj.com
周　昊，Email：zhou@xhnj.com
钱　程，Email：qian@xhnj.com
顾文景，Email：gwj@xhnj.com
许文立，Email：xwl@xhnj.com

本刊投稿方式

登录《中华消化内镜杂志》官方网站http://www.zhxhnjzz.com进行在线投稿。



（扫码添加编辑企业微信）

·综述·

超声内镜造影在消化系统疾病诊断中的应用及研究进展

邱煜婷　乔新伟　李鹏　吴静　张澍田

首都医科大学附属北京友谊医院消化内科 国家消化系统疾病临床医学研究中心，北京 100050

通信作者：李鹏，Email：lipeng@ccmu.edu.cn；吴静，Email：wujing36youyi@ccmu.edu.cn

【提要】 超声内镜检查术（endoscopic ultrasound，EUS）已广泛应用于多种消化系统疾病的诊治，但其对微血管血流及组织灌注判断方面的局限性也限制了其进一步发展。随着第二代造影剂的出现，造影增强谐波超声内镜检查术（contrast-enhanced harmonic endoscopic ultrasound，CH-EUS）技术也应运而生，其在微血管的可视化、局灶性良恶性病变的鉴别、肿瘤的分期以及疾病治疗的指导等多个方面均表现出巨大的应用潜力。对CH-EUS在胃肠道上皮下病变、胰腺病变、胆道疾病、内脏血管疾病及腹腔淋巴结相关疾病等多种消化系统疾病诊断中的应用及最新研究进展作一综述。

【关键词】 超声检查；　对比谐波增强超声内镜；　定量评估；　胃肠道间质瘤；　胰腺肿瘤

基金项目：国家重点研发计划（2022YFC3602104）；北京市医院管理中心消化内科学科协同发展中心重点项目（XXZ015）；首都卫生发展科研专项（首发2022-2-2025）；首都临床诊疗技术研究及转化应用（Z211100002921028）；北京市通州区科技计划项目（KJ2023CX016）

Application and research progress of contrast-enhanced harmonic endoscopic ultrasound in the diagnosis of digestive system diseases

Qiu Yuting, Qiao Xinwei, Li Peng, Wu Jing, Zhang Shutian

Department of Gastroenterology, Beijing Friendship Hospital, Capital Medical University, National Clinical Research Center for Digestive Diseases, Beijing 100050, China

Corresponding author: Li Peng, Email: lipeng@ccmu.edu.cn; Wu Jing , Email: wujing36youyi@ccmu.edu.cn

造影增强超声内镜检查术（contrast-enhanced endoscopic ultrasound，CE-EUS），又名超声内镜造影，是一项将造影技术应用于超声内镜检查中的新型内镜技术。传统意义上的CE-EUS可分为造影增强多普勒EUS（contrast-enhanced doppler endoscopic ultrasound，CD-EUS）与造影增强谐波EUS（contrast-enhanced harmonic endoscopic ultrasound，CH-EUS）[1]。CD-EUS存在空间分辨率差和闪烁伪影等缺陷，不利于评估肿瘤血管系统[2]。而CH-EUS可消除CD-EUS的伪影，可实现微血管和实质灌注的可视化，不仅改善了EUS检测病灶的功能，而且在小肿瘤识别、恶性潜能的评估以及肿瘤分期等多方面实现了突破。此外，CH-EUS安全性较高，总体不良事件发生率较低（约为0.6%），严重不良事件罕见[3]。

CH-EUS对病变的定量诊断依托于时间-强度曲线（time-intensive curve，TIC）分析。TIC能够直观地反映受检部位造影剂的变化特点，实现CH-EUS检查过程中造影剂显像强度与时间关系的可视化，通过对原始曲线的进一步处理可获得更准确的定量数据，在一定程度上消除了定性诊断过于依赖操作医师经验的缺陷[4]。本文主要对CH-EUS在多种消化系统疾病诊断中的应用及最新研究进展作简要综述（图1）。

一、CH-EUS在胃肠道疾病中的应用

1. 胃肠道上皮下病变

胃肠道上皮下病变包括平滑肌瘤、脂肪瘤等良性肿瘤以及间质瘤等具有恶性倾向的肿瘤。最新版欧洲肿瘤内科学会指南推荐EUS及EUS引导下细针穿刺抽吸术

DOI：10.3760/cma.j.cn321463-20230404-00077

收稿日期　2023-04-04　　**本文编辑**　钱程

引用本文：邱煜婷, 乔新伟, 李鹏, 等. 超声内镜造影在消化系统疾病诊断中的应用及研究进展[J]. 中华消化内镜杂志, 2024, 41(5): 415-420. DOI: 10.3760/cma.j.cn321463-20230404-00077.

www.zhxhnjzz.com

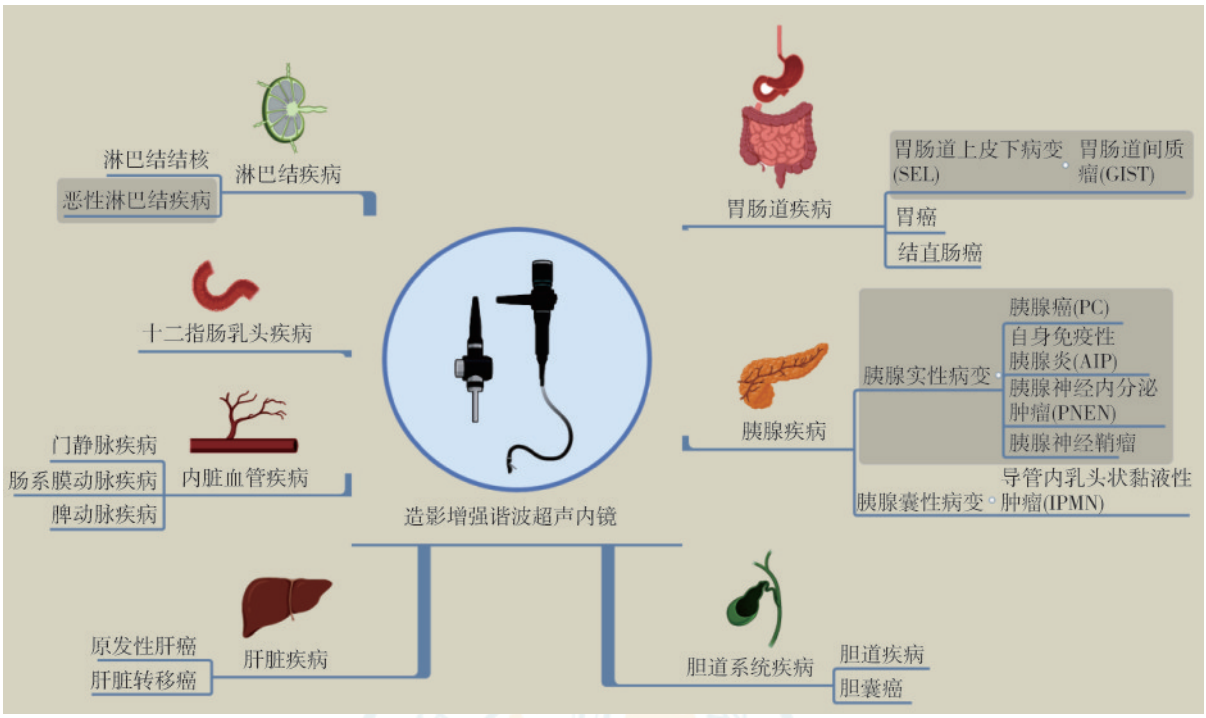

图 1　造影增强谐波超声内镜检查术在消化系统疾病中的诊疗

(endoscopic ultrasound-guided fine needle aspiration, EUS-FNA)是上皮下病变鉴别诊断及胃肠道间质瘤(gastric-intestinal stromal tumor, GIST)诊断的首选方法[5]。有研究显示,EUS 及 EUS-FNA 对于长径≤2 cm 的上皮下病变诊断效率有限[6],而 CH-EUS 强化了 EUS 对肿瘤内部血管的判断,在检查 GIST 血管方面比其他成像方法有更高的灵敏度[7]。GIST 在 CH-EUS 下多表现为高强化、不均匀强化,有研究显示,对长径<2 cm 的病变,高强化比不均匀强化诊断 GIST 的准确性更高[8]。研究表明,CH-EUS 对恶性上皮下病变的诊断及 GIST 恶性程度的鉴别均具有较高灵敏度及特异度[9]。此外,还有研究认为,CH-EUS 可用于评估酪氨酸激酶抑制剂(如伊马替尼)治疗 GIST 的有效性,通过 CH-EUS 随访,治疗后第 15 天与血容量相关的变量,如曲线下面积(area under the curve, AUC)、峰值强度等均显著降低[10-11]。

近年来,还出现了一些将 CH-EUS 与数据及图像分析技术相结合的新方法,有助于上皮下病变的鉴别诊断。一项研究发现,病变长-短轴比(long-short ratio, LSR),即病变长、短轴的长度之比,和增强模式对鉴别平滑肌瘤和 GIST 有价值,病变的动脉期线性强化和低 LSR (≤1.475)是诊断 GIST 的独立预测因素,并据此通过逻辑回归和分类回归树(classification and regression tree, CART)分析建立了 GIST 预测模型[12]。另一项研究将一种名为 SiamMask 的新型跟踪和分割技术应用于处理 CH-EUS 视频中的病变,发现人工智能对 GIST 和平滑肌瘤的鉴别能力与内镜专家盲读的诊断能力相当[13]。

定量诊断方面,Lee 等[14]将一种灌注分析软件——VueBox 应用于上皮下病变的诊断中。VueBox 能够分析 CH-EUS 对比图像的时间序列,并计算不同的灌注参数,例如峰值增强(peak enhancement, PE)、洗脱率(wash-in rate, WiR)、洗脱灌注指数(wash-in perfusion index, WiPI)以及 TIC 下洗脱面积(wash-in and wash-out area under the curve, WiWoAUC)等。高度恶性 GIST 与平滑肌瘤相比,PE、WiR、WiPI 和 WiWoAUC 均差异有统计学意义,提示 CH-EUS 联合灌注分析软件可作为一种定量、独立预测上皮下病变风险的手段[14]。

2. 胃癌

EUS 已成为早期胃癌局部分期的首选工具,CH-EUS 则在评价早期胃癌淋巴结转移中有其独到之处。乳头状早期胃癌的淋巴结转移(lymph node metastasis, LNM)率较其他分化型早期胃癌高,而 LNM 又与淋巴血管侵犯密切相关,可影响早期胃癌的治疗与预后[15]。研究显示,CH-EUS 在淋巴结鉴别诊断中的诊断准确性与 EUS 弹性成像和 EUS-FNA 的诊断准确性相当[16]。因此,将 CH-EUS 检查结果作为乳头状早期胃癌分期的依据之一有其临床意义。

3. 结直肠癌

CH-EUS 在结直肠癌中的应用并不多见,Cartana 等[17]研究了 CH-EUS 检查的定量参数与结直肠癌肿瘤血管生成的相关性。该研究完成 CH-EUS 检查后,从 TIC 分析中自动生成参数,包括 PE、上升时间(rise time, RT)、到达峰值时间(time to peak, TTP)、曲线下洗入面积(wash-in area under the curve, WiAUC)、WiR、WiPI、洗出 AUC (wash-out area under the curve, WoAUC)以及 WiWoAUC 等。结果表明,PE、WiAUC、WiR、WiPI、WoAUC、WiWoAUC 与 N 分期呈正相关,RT 与 TTP,CD31 免疫组化染色与血管面积呈正相关。CH-EUS 结合 TIC 分析能够实现结直肠癌血管生成的微创

www.zhxhnjzz.com

评估，并可提供淋巴结侵袭的相关信息[17]。

二、CH-EUS在胰腺疾病中的应用

胰腺疾病可分为实性和囊性病变。实性病变主要包括大部分胰腺癌、自身免疫性胰腺炎（autoimmune pancreatitis，AIP）、慢性胰腺炎肿块、胰腺神经内分泌肿瘤（pancreatic neuroendocrine tumor，PNEN）等，囊性病变则有胰腺假性囊肿、导管内乳头状黏液瘤（intraductal papillary mucinous neoplasm，IPMN）、小部分胰腺癌等。在CH-EUS影像中，胰腺癌及坏死呈低强化，胰腺炎性假瘤呈等强化，PNEN则呈高强化[1]。

1.胰腺实性病变

亚洲超声医学与生物学联合会关于CH-EUS的指南建议，对胰腺实性病变、微小病变及难以发现的病变，均可使用CH-EUS检查[18]。有研究表明，CH-EUS提示“晚期低强化”对胰腺恶性肿瘤的诊断价值最高，尤其当肿瘤长径为11~30 mm时，CH-EUS的诊断准确性显著高于EUS[19]。有Meta分析发现，对于较大的局灶性胰腺肿块，CH-EUS-FNA的综合诊断灵敏度显著高于EUS-FNA（84.6%比75.3%），且CH-EUS-FNA所需穿刺次数更少[20-21]。

深度学习是一种从原始图像数据中自动提取复杂特征的方法，卷积神经网络（convolutional neural networks，CNNs）被广泛应用于检测和分割背景图像，而U-Net为CNNs的一种，在医学图像分割方面具有很先进的性能。Iwasa等[22]利用U-Net在CH-EUS视频图像上自动分割胰腺肿瘤，并证实这一方法能够提高CH-EUS对胰腺肿瘤的诊断准确性。

（1）胰腺癌：研究表明，与CT、磁共振成像（magnetic resonance imaging，MRI）等影像学检查相比，CH-EUS在小型胰腺癌（长径≤20 mm）的诊断中更具优势，当病变长径≤10 mm时，CH-EUS的诊断优势更明显[23]。此外，CH-EUS对确定胰腺癌的T、N、M分期均有一定的作用[24-26]。CH-EUS提供的强化情况有助于提高EUS弹性成像对胰腺癌的诊断准确性[27]。

对胰腺癌的定量评估是目前CH-EUS及TIC分析研究的热点，但至今仍缺乏统一的定量指标。Matsubara等[28]发现1 min回声强度降低率可作为鉴别胰腺癌与其他胰腺病变的有效指标。在CH-EUS检查中，1min的回声强度下降率由高到低依次为胰腺癌、肿块性胰腺炎、AIP、PNEN；若将临界值设置为35%，可有效区分胰腺癌与良性的肿块性胰腺炎[28-29]。Buxbaum等[4]发现相对峰值增强（relative peak enhancement，rPE）和相对斜率增强（relative in-slope，rIS）对胰腺病变的鉴别能力最强，对于实性病变，胰腺癌具有较低的rPE和rIS；局灶性慢性胰腺炎的rPE与正常组织相当，但rIS较低；PNEN的rPE较高。要注意，并非所有胰腺癌均在CH-EUS中表现为不均匀强化，对于均匀强化的胰腺病变，关注其TTP有助于判断良恶性，恶性病变TTP明显短于良性病变[30]。

（2）AIP：局灶性AIP与胰腺癌的鉴别有时较困难。局灶性AIP在CH-EUS中多表现为动脉期超或等增强、造影剂均匀分布、无不规则内部血管等，有助于其与胰腺癌鉴别[31-32]。

（3）PNEN：大多数PNEN具有丰富的动脉血管，在CH-EUS中表现为高增强模式，这是其与胰腺癌的鉴别点之一，在此基础上，病变内部低强化是侵袭性PNEN的重要特征之一[33-34]。CH-EUS还可用于PNEN消融治疗后的随访，有助于发现消融不完全的情况，指导调整注射量，提高注射效率，从而明显改善放射学缓解率[35]。

定量诊断方面，CH-EUS和TIC分析对PNEN诊断和分级具有较高的准确性，回声强度变化、增强下降率以及淋巴结/胰腺实质增强比这3个参数均具有较高诊断性能[36]。

（4）胰腺神经鞘瘤：胰腺神经鞘瘤是一种良性的周围神经鞘肿瘤，一般无需手术治疗，在影像学检查上常需要与胰腺实性假乳头状瘤、PNEN等鉴别，准确的诊断可避免非必要的手术切除。在CH-EUS图像中，与周围胰腺实质相比，该病变表现为低血供肿瘤，低强化可持续超过2 min，并有轻微的延迟增强[37]。

2.胰腺囊性病变

（1）胰腺囊性肿瘤：胰腺囊性病变包括非肿瘤性病变和胰腺囊性肿瘤（pancreatic cystic neoplasma，PCN）。IPMN是PCN的重要组成部分，具有明显的恶性潜能。CH-EUS检查时，恶性病变早期多无或低强化，即使早期出现强化，晚期也多会变为低强化[38]。

壁结节是IPMN的标志性结构之一，亚洲医学与生物学超声学联合会制定的造影增强EUS指南建议可使用CH-EUS鉴别胰腺囊性病变的壁结节[18]。CH-EUS可通过评估血管分布来区分IPMN中的壁结节和黏液凝块及坏死物碎片等其他物质，并可有效判断壁结节类型[39]。研究表明，壁结节可作为IPMN发展为浸润性癌或高度不典型增生的唯一独立预测因子[40]，壁结节的大小（≥5 mm）也是是否手术治疗的主要影响因素。

IPMN有伴发胰腺导管腺癌（pancreatic ductal adenocarcinoma，PDAC）的可能，手术治疗后的IPMN患者应密切随访以监测是否有PDAC出现。EUS联合CH-EUS能够在随访时发现CT遗漏的小IPMN伴发PDAC，并能更清楚地观察PDAC边缘[41]。此外，IPMN还可衍生为导管内乳头状黏液性癌（intraductal papillary mucinous carcinoma，IPMC），它与PDAC具有不同的肿瘤学行为，比如PDAC实体瘤直径明显大于IPMC，出现症状的频率更高，且分期更晚。在CH-EUS图像中，IPMC的造影增强模式明显比PDAC更持久，PDAC则在多相中表现为低或无强化[42]。

胰腺胶质癌是PDAC的一种组织学变体，表现为具有实性和囊性成分的复杂肿块，恶性程度较高。CH-EUS可用于区分肿瘤与黏蛋白凝块、坏死组织和污泥等，有助于提高EUS-FNA的组织获取率和胶质癌诊断率[43]。

（2）其他胰腺囊性病变：术后胰瘘周围组织与坏死和

www.zhxhnjzz.com

(或)感染组织的回声相似,CH-EUS有助于识别术后胰瘘的扩散情况,引导穿刺引流治疗[44]。CH-EUS也可清楚描绘胰周液体积聚病灶形态及其边缘,实时评估病变内的微血管和血流动力学,准确判断病变情况并减少内镜不良事件[20]。

三、CH-EUS在胆道疾病中的应用

1.胆管疾病

胆管壁增厚是胆管良恶性病变的共同特征,但良性病变多表现为胆管壁均匀性造影增强,而恶性病变多表现为非均匀的胆管壁强化。CH-EUS对胆管癌患者术前T分期评估的总体准确率明显优于EUS,尤其在侵犯胆道壁外周围组织判断方面[24-45]。此外,CH-EUS还可应用于IgG4相关性硬化性胆管炎的诊断[46]。对于恶性胆道梗阻晚期患者,胆管内常充满了坏死物碎屑或液体成分,CH-EUS能够通过明确边界来准确检测胆管,引导引流或支架置入[47]。

2.胆囊癌

一项Meta分析显示CH-EUS对胆囊恶性病变的诊断灵敏度很高,也更能反映浸润的范围和深度[48]。胆囊癌在动脉期多呈不均匀强化,血管分布多不规则,洗脱时间明显缩短,呈现“快进快出”的特点,此外,该研究还表明不规则血管分布和28 s内的洗脱时间提示恶性可能,但不均匀强化或壁不连续并非恶性病变的诊断标准[48]。CH-EUS引导下的FNA能够帮助判断穿刺路径上的液体间隙,提高穿刺准确性,并降低了胆汁漏出和针道播种风险[49]。

四、CH-EUS在肝脏疾病中的应用

对于肝癌而言,CH-EUS成像可以区分毛细血管水平的血管情况,评估动、静脉期肝脏病变的血流情况,有助于病因的判断[50]。CH-EUS检查能使大部分病灶与周围肝实质明显区别开来,有助于FNA获取病理组织,提高技术成功率[51]。

CH-EUS还有助于诊断胰腺肝转移癌,尤其是小的转移灶。注射造影剂后,造影剂被库普弗细胞吞噬,可在肝内停留10 min~2 h,为进行肝脏检查及进行CH-EUS-FNA提供了便利与时间[52]。肝转移灶常表现为结节状或卵圆形低强化病灶,CH-EUS 库普弗相内血管信号弱。此外,CH-EUS有助于识别肝癌细胞的存活区域,在直接动态显示肿瘤血管的情况下指导靶向治疗[53]。

五、CH-EUS在内脏血管疾病中的应用

CH-EUS可提供内脏血管的实时成像描述,在无辐射的情况下准确诊断内脏血管疾病,在评估优化患者管理所需的血流动力学特征方面也有优势。

与EUS相比,CH-EUS更容易检测到内脏动脉局灶性狭窄,并能准确鉴别包括肠系膜上动脉剥离在内的多种内脏血管疾病[54-55];CH-EUS能更清晰地描绘门静脉轮廓,在诊断胆道恶性肿瘤侵袭门静脉方面具有优势,也有助于肿瘤浸润深度的判断[24];CH-EUS还可用于食管静脉曲张的血流动力学评估[56]。有个案报道,CH-EUS通过对血流方向与汇集部位的动态分析实现了对脾动脉瘤的准确判断,与血管三维成像基本吻合,使患者避免被误诊为PNEN[57]。

六、CH-EUS在淋巴结疾病中的应用

CH-EUS有助于区分恶性和良性淋巴结病。在发展中国家,结核病是腹部和腹外淋巴结病的一个重要原因。结核性和非结核性淋巴结在CH-EUS的图像中均表现为增强,但前者呈不均匀强化,后者是均匀强化。CH-EUS在定性区分结核性与恶性淋巴结方面的作用有限[58]。

定性与定量诊断相结合的CH-EUS诊断可能会弥补上述缺陷。对于肿大的淋巴结,均匀增强的病变同样可能表现为恶性,研究发现,病变强度的下降速度在恶性和良性病变中差异有统计学意义,若将临界值设为0.149 dB/s,可显著提升CH-EUS对良恶性淋巴结的诊断效能[59]。

七、前景展望

CH-EUS是内镜、超声与造影技术相结合的一种实用、准确、无创的影像学检查,以最贴近病变的方式显示其内部血流灌注特征,且不受腹部气体干扰,可更好地显示微血管区域。CH-EUS的临床应用日趋广泛,尤其在消化系统疾病的诊疗中展现出明显的优势,但其应用价值仍需进一步探索。在定性诊断方面,可对更多疾病进行CH-EUS的应用探索,以扩大其适应证;在定量诊断方面,目前主要的研究均围绕胰腺肿瘤开展,但有价值的指标仍未统一,需要更多的研究来证实各项定量指标的诊断效能,形成统一的诊断标准。此外,还可尝试将CH-EUS的定量分析应用到其他疾病的诊疗中去。总之,作为一项相对较新的诊疗手段,CH-EUS具有广阔的发展前景,它的应用价值亟待广大临床研究者们进一步探索与发现。

利益冲突　所有作者声明不存在利益冲突

参　考　文　献

[1] Kitano M, Sakamoto H, Kudo M. Contrast-enhanced endoscopic ultrasound[J]. Dig Endosc, 2014, 26 Suppl 1: 79-85. DOI: 10.1111/den.12179.

[2] Yip HC, Teoh AY, Chong CC, et al. Current status and future applications of contrast-enhanced endoscopic ultrasonography [J]. World J Gastrointest Endosc, 2014, 6(4): 121-127. DOI: 10.4253/wjge.v6.i4.121.

[3] Krishnan K, Bhutani MS, Aslanian HR, et al. Enhanced EUS imaging (with videos) [J]. Gastrointest Endosc, 2021, 93(2): 323-333. DOI: 10.1016/j.gie.2020.06.075.

[4] Buxbaum J, Ko C, Varghese N, et al. Qualitative and quantitative contrast-enhanced endoscopic ultrasound improves evaluation of focal pancreatic lesions[J]. Clin Gastroenterol Hepatol, 2020,18(4):917-925.e4. DOI: 10.1016/j.cgh.2019.08.054.

[5] Casali PG, Blay JY, Abecassis N, et al. Gastrointestinal stromal tumours: ESMO-EURACAN-GENTURIS clinical practice guidelines for diagnosis, treatment and follow-up[J]. Ann Oncol, 2022, 33(1): 20-33. DOI: 10.1016/j.annonc.2021.09.005.

[6] Kida M, Kawaguchi Y, Miyata E, et al. Endoscopic ultrasonography diagnosis of subepithelial lesions[J]. Dig Endosc, 2017,29(4):431-443. DOI: 10.1111/den.12854.

[7] Lefort C, Gupta V, Lisotti A, et al. Diagnosis of gastric

www.zhxhnjzz.com

submucosal tumors and estimation of malignant risk of GIST by endoscopic ultrasound. Comparison between B mode and contrast-harmonic mode[J]. Dig Liver Dis, 2021, 53(11): 1486-1491. DOI: 10.1016/j.dld.2021.06.013.

[8] Kamata K, Takenaka M, Kitano M, et al. Contrast-enhanced harmonic endoscopic ultrasonography for differential diagnosis of submucosal tumors of the upper gastrointestinal tract[J]. J Gastroenterol Hepatol, 2017, 32(10): 1686-1692. DOI: 10.1111/jgh.13766.

[9] Yang YT, Shen N, Ao F, et al. Diagnostic value of contrast-enhanced harmonic endoscopic ultrasonography in predicting the malignancy potential of submucosal tumors: a systematic review and meta-analysis[J]. Surg Endosc, 2020, 34(9):3754-3765. DOI: 10.1007/s00464-020-07585-6.

[10] Lassau N, Chami L, Koscielny S, et al. Quantitative functional imaging by dynamic contrast enhanced ultrasonography (DCE-US) in GIST patients treated with masatinib[J]. Invest New Drugs, 2012, 30(2): 765-771. DOI: 10.1007/s10637-010-9592-2.

[11] Lee PJ, Papachristou GI. Can contrast-enhanced endoscopic ultrasound replace tissue acquisition for pancreatic lesions? [J]. Clin Gastroenterol Hepatol, 2020, 18(4): 787-788. DOI: 10.1016/j.cgh.2019.11.020.

[12] Cho IR, Park JC, Roh YH, et al. Noninvasive prediction model for diagnosing gastrointestinal stromal tumors using contrast-enhanced harmonic endoscopic ultrasound[J]. Dig Liver Dis, 2019, 51(7): 985-992. DOI: 10.1016/j.dld.2019.02.017.

[13] Tanaka H, Kamata K, Ishihara R, et al. Value of artificial intelligence with novel tumor tracking technology in the diagnosis of gastric submucosal tumors by contrast-enhanced harmonic endoscopic ultrasonography[J]. J Gastroenterol Hepatol, 2022,37(5):841-846. DOI: 10.1111/jgh.15780.

[14] Lee HS, Cho CM, Kwon YH, et al. Predicting malignancy risk in gastrointestinal subepithelial tumors with contrast-enhanced harmonic endoscopic ultrasonography using perfusion analysis software[J]. Gut Liver, 2019, 13(2): 161-168. DOI: 10.5009/gnl18185.

[15] Shin SY, Kim JH, Kook MC, et al. Clinicopathologic features of submucosal papillary gastric cancer differ from those of other differentiated-type histologies[J]. Gut Liver, 2021, 15(1): 44-52. DOI: 10.5009/gnl19328.

[16] Pierantoni C, Lisotti A, Fusaroli P. Prediction of the risk of lymph node metastases in early gastric cancer: contrast-enhanced harmonic endoscopic ultrasonography may help[J]. Gut Liver, 2021, 15(6): 940-941. DOI: 10.5009/gnl210122.

[17] Cartana ET, Gheonea DI, Cherciu IF, et al. Assessing tumor angiogenesis in colorectal cancer by quantitative contrast-enhanced endoscopic ultrasound and molecular and immunohistochemical analysis[J]. Endosc Ultrasound, 2018, 7(3):175-183. DOI: 10.4103/eus.eus_7_17.

[18] Kitano M, Yamashita Y, Kamata K, et al. The Asian Federation of Societies for Ultrasound in Medicine and Biology (AFSUMB) guidelines for contrast-enhanced endoscopic ultrasound[J]. Ultrasound Med Biol, 2021, 47(6): 1433-1447. DOI: 10.1016/j.ultrasmedbio.2021.01.030.

[19] Omoto S, Kitano M, Fukasawa M, et al. Tissue harmonic versus contrast-enhanced harmonic endoscopic ultrasonography for the diagnosis of pancreatic tumors: Prospective multicenter study[J]. Dig Endosc, 2022, 34(1): 198-206. DOI: 10.1111/den.13944.

[20] Binda C, Coluccio C, Marocchi G, et al. The role of contrast-enhanced harmonic endoscopic ultrasound in interventional endoscopic ultrasound[J]. Medicina (Kaunas), 2021,57(10)DOI: 10.3390/medicina57101085.

[21] Facciorusso A, Cotsoglou C, Chierici A, et al. Contrast-enhanced harmonic endoscopic ultrasound-guided fine-needle aspiration versus standard fine-needle aspiration in pancreatic masses: a propensity score analysis[J]. Diagnostics (Basel), 2020, 10(10)DOI: 10.3390/diagnostics10100792.

[22] Iwasa Y, Iwashita T, Takeuchi Y, et al. Automatic segmentation of pancreatic tumors using deep learning on a video image of contrast-enhanced endoscopic ultrasound[J]. J Clin Med, 2021,10(16)DOI: 10.3390/jcm10163589.

[23] Yamashita Y, Tanioka K, Kawaji Y, et al. Utility of contrast-enhanced harmonic endoscopic ultrasonography for early diagnosis of small pancreatic cancer[J]. Diagnostics (Basel), 2020,10(1)DOI: 10.3390/diagnostics10010023.

[24] Imazu H, Uchiyama Y, Matsunaga K, et al. Contrast-enhanced harmonic EUS with novel ultrasonographic contrast (Sonazoid) in the preoperative T-staging for pancreaticobiliary malignancies[J]. Scand J Gastroenterol, 2010, 45(6): 732-738. DOI: 10.3109/00365521003690269.

[25] Miyata T, Kitano M, Omoto S, et al. Contrast-enhanced harmonic endoscopic ultrasonography for assessment of lymph node metastases in pancreatobiliary carcinoma[J]. World J Gastroenterol, 2016,22(12):3381-3391. DOI: 10.3748/wjg.v22.i12.3381.

[26] Minaga K, Kitano M, Nakai A, et al. Improved detection of liver metastasis using Kupffer-phase imaging in contrast-enhanced harmonic EUS in patients with pancreatic cancer (with video) [J]. Gastrointest Endosc, 2021, 93(2): 433-441. DOI: 10.1016/j.gie.2020.06.051.

[27] Costache MI, Cazacu IM, Dietrich CF, et al. Clinical impact of strain histogram EUS elastography and contrast-enhanced EUS for the differential diagnosis of focal pancreatic masses: a prospective multicentric study[J]. Endosc Ultrasound, 2020, 9(2):116-121. DOI: 10.4103/eus.eus_69_19.

[28] Matsubara H, Itoh A, Kawashima H, et al. Dynamic quantitative evaluation of contrast-enhanced endoscopic ultrasonography in the diagnosis of pancreatic diseases[J]. Pancreas, 2011,40(7):1073-1079. DOI: 10.1097/MPA.0b013e31821f57b7.

[29] Ishikawa T, Hirooka Y, Kawashima H, et al. Multiphase evaluation of contrast-enhanced endoscopic ultrasonography in the diagnosis of pancreatic solid lesions[J]. Pancreatology, 2018,18(3):291-297. DOI: 10.1016/j.pan.2018.02.002.

[30] Iwasa Y, Iwashita T, Ichikawa H, et al. Efficacy of contrast-enhanced harmonic endoscopic ultrasound for pancreatic solid tumors with a combination of qualitative and quantitative analyses: a prospective pilot study[J]. Dig Dis Sci, 2022,67(3):1054-1064. DOI: 10.1007/s10620-021-06931-5.

[31] Cho MK, Moon SH, Song TJ, et al. Contrast-enhanced endoscopic ultrasound for differentially diagnosing autoimmune pancreatitis and pancreatic cancer[J]. Gut Liver, 2018,12(5):591-596. DOI: 10.5009/gnl17391.

[32] Kamisawa T, Ohara H, Kim MH, et al. Role of endoscopy in the diagnosis of autoimmune pancreatitis and immunoglobulin G4-related sclerosing cholangitis[J]. Dig Endosc, 2014, 26(5): 627-635. DOI: 10.1111/den.12289.

www.zhxhnjzz.com

[33] Ishikawa R, Kamata K, Hara A, et al. Utility of contrast-enhanced harmonic endoscopic ultrasonography for predicting the prognosis of pancreatic neuroendocrine neoplasms[J]. Dig Endosc, 2021,33(5):829-839. DOI: 10.1111/den.13862.

[34] Tamanini G, Lisotti A, Fusaroli P. Contrast-enhanced harmonic endoscopic ultrasonography: additional tool to predict clinical behavior of pancreatic neuroendocrine neoplasms[J]. Dig Endosc, 2021, 33(5): 870. DOI: 10.1111/den.13956.

[35] Qin S, Liu Y, Chen J, et al. Contrast-enhanced harmonic endoscopic ultrasound: a better choice to guide EUS-FNI for insulinoma[J]. Clin Res Hepatol Gastroenterol, 2018, 42(5): e92-92e94. DOI: 10.1016/j.clinre.2018.04.003.

[36] Takada S, Kato H, Saragai Y, et al. Contrast-enhanced harmonic endoscopic ultrasound using time-intensity curve analysis predicts pathological grade of pancreatic neuroendocrine neoplasm[J]. J Med Ultrason (2001), 2019, 46(4):449-458. DOI: 10.1007/s10396-019-00967-x.

[37] Iemoto T, Sasaki A, Sanuki T, et al. A case of pancreatic schwannoma with a focus on contrast-enhanced endoscopic ultrasonography[J]. Endoscopy, 2022, 54(4): E166-166E167. DOI: 10.1055/a-1422-1763.

[38] Zhong L, Chai N, Linghu E, et al. A prospective study on contrast-enhanced endoscopic ultrasound for differential diagnosis of pancreatic cystic neoplasms[J]. Dig Dis Sci, 2019, 64(12):3616-3622. DOI: 10.1007/s10620-019-05718-z.

[39] Lisotti A, Napoleon B, Facciorusso A, et al. Contrast-enhanced EUS for the characterization of mural nodules within pancreatic cystic neoplasms: systematic review and meta-analysis[J]. Gastrointest Endosc, 2021, 94(5): 881-889.e5. DOI: 10.1016/j.gie.2021.06.028.

[40] Marchegiani G, Andrianello S, Borin A, et al. Systematic review, meta-analysis, and a high-volume center experience supporting the new role of mural nodules proposed by the updated 2017 international guidelines on IPMN of the pancreas[J]. Surgery, 2018,163(6):1272-1279. DOI: 10.1016/j.surg.2018.01.009.

[41] Kamata K, Takenaka M, Minaga K, et al. Value of additional endoscopic ultrasonography for surveillance after surgical removal of intraductal papillary mucinous neoplasms[J]. Dig Endosc, 2018,30(5):659-666. DOI: 10.1111/den.13176.

[42] Yashika J, Ohno E, Ishikawa T, et al. Utility of multiphase contrast enhancement patterns on CEH-EUS for the differential diagnosis of IPMN-derived and conventional pancreatic cancer[J]. Pancreatology, 2021, 21(2): 390-396. DOI: 10.1016/j.pan.2020.12.022.

[43] Satoh T, Ishiwatari H, Sasaki K. Pancreatic colloid carcinoma diagnosed by contrast-enhanced endoscopic ultrasound-guided fine-needle aspiration[J]. Dig Endosc, 2020, 32(1):150. DOI: 10.1111/den.13565.

[44] Tamura T, Kitano M, Kawai M, et al. Contrast-enhanced harmonic endoscopic ultrasound-guided drainage of a postoperative pancreatic fistula[J]. Endoscopy, 2020, 52(5): E174-174E175. DOI: 10.1055/a-1045-4324.

[45] Otsuka Y, Kamata K, Hyodo T, et al. Utility of contrast-enhanced harmonic endoscopic ultrasonography for T-staging of patients with extrahepatic bile duct cancer[J]. Surg Endosc, 2022, 36(5): 3254-3260. DOI: 10.1007/s00464-021-08637-1.

[46] Ogura T, Yamada T, Yamada M, et al. Contrast-enhanced endoscopic ultrasound-guided access to nondilated bile duct [J]. Endoscopy, 2019, 51(8): E211-211E212. DOI: 10.1055/a-0885-9722.

[47] Tamura T, Kitano M. Role of CH-EUS as guidance for EUS-biliary drainage malignant obstruction[J]. Minerva Gastroenterol (Torino), 2022, 68(2): 210-215. DOI: 10.23736/S2724-5985.21.02859-X.

[48] Liang X, Jing X. Meta-analysis of contrast-enhanced ultrasound and contrast-enhanced harmonic endoscopic ultrasound for the diagnosis of gallbladder malignancy[J]. BMC Med Inform Decis Mak, 2020,20(1):235. DOI: 10.1186/s12911-020-01252-5.

[49] Tamura T, Yamashita Y, Kawaji Y, et al. Endoscopic ultrasound-guided fine needle aspiration with contrast-enhanced harmonic imaging for diagnosis of gallbladder tumor (with video) [J]. J Hepatobiliary Pancreat Sci, 2021,28(1):e1-1e3. DOI: 10.1002/jhbp.834.

[50] Lange A, Muniraj T, Aslanian HR. Endoscopic ultrasound for the diagnosis and staging of liver tumors[J]. Gastrointest Endosc Clin N Am, 2019, 29(2): 339-350. DOI: 10.1016/j.giec.2018.12.005.

[51] Oh D, Seo DW, Hong SM, et al. The usefulness of contrast-enhanced harmonic EUS-guided fine-needle aspiration for evaluation of hepatic lesions (with video) [J]. Gastrointest Endosc, 2018, 88(3): 495-501. DOI: 10.1016/j.gie.2018.05.019.

[52] Emori T, Nuta J, Kawaji Y, et al. Value of contrast-enhanced harmonic endoscopic ultrasound for diagnosing hepatic metastases of pancreatic cancer: a prospective study[J]. J Gastroenterol Hepatol, 2021,36(12):3402-3409. DOI: 10.1111/jgh.15661.

[53] Lisotti A, Piscaglia F, Fusaroli P. Contrast-enhanced harmonic endoscopic ultrasound-guided ethanol injection for a small hepatocellular carcinoma[J]. Endoscopy, 2019, 51(11): E317-317E318. DOI: 10.1055/a-0915-1385.

[54] Choi JH, Seo DW. The expanding role of contrast-enhanced endoscopic ultrasound in pancreatobiliary disease[J]. Gut Liver, 2015,9(6):707-713. DOI: 10.5009/gnl15077.

[55] Paik WH, Choi JH, Seo DW, et al. Clinical usefulness with the combination of color Doppler and contrast-enhanced harmonic EUS for the assessment of visceral vascular diseases[J]. J Clin Gastroenterol, 2014, 48(10): 845-850. DOI: 10.1097/MCG.0000000000000032.

[56] Sato T, Yamazaki K, Toyota J, et al. Evaluation of hemodynamics in esophageal varices. Value of endoscopic color Doppler ultrasonography with a galactose-based contrast agent[J]. Hepatol Res, 2003, 25(1): 55-61. DOI: 10.1016/s1386-6346(02)00168-7.

[57] Chen K, Yang XJ. A splenic vein aneurysm diagnosed by EUS: the new application of contrast-enhanced and 3-dimensional imaging (with video) [J]. Gastrointest Endosc, 2020,91(1):196-197. DOI: 10.1016/j.gie.2019.07.023.

[58] Rana SS, Bush N, Dawra S, et al. Contrast-enhanced endoscopic ultrasound features of tubercular lymphadenopathy [J]. Trop Doct, 2021, 51(4): 482-487. DOI: 10.1177/00494755211028057.

[59] Yoshida K, Iwashita T, Uemura S, et al. Efficacy of contrast-enhanced EUS for lymphadenopathy: a prospective multicenter pilot study (with videos)[J]. Gastrointest Endosc, 2019,90(2):242-250. DOI: 10.1016/j.gie.2019.03.015.

www.zhxhnjzz.com

南微医学

eyeMax 洞察

胰胆成像系统

一次性胰胆成像导管

新品上市

清：高亮光源，清晰成像

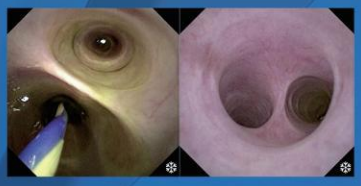

灵：四向转角

细：9F纤细管径

大：器械通道直径≥1.8mm

成像控制器

规格型号	导管直径	器械通道直径	有效工作长度	视野角度
CDS22001	9F	≥1.0 mm	2200 mm	120°
CDS11001	11F	≥1.8 mm		

广告

苏械广审(文)第250206－16195号
苏械注准 20212061554　苏械注准 20212061309
南微医学科技股份有限公司生产

禁忌内容或注意事项详见说明书　仅限专业医疗人员使用

400 025 3000 全国服务电话
www.micro-tech.com.cn

南微医学科技股份有限公司
南京高新开发区高科三路10号
025 5874 4269
info@micro-tech.com.cn

广告

PENTAX MEDICAL

广阔“视”界 大有可为



EG34-J10U | EG36-J10UR | EG38-J10UT

宾得医疗器械(上海)有限公司
PENTAX Medical Shanghai Co., Ltd.
地址:上海市富民路 291 号 701 室 200031
Rm701,No.291,Rd Fumin,Shanghai,China 200031
电话/Tel: +86-21-6170-1555
传真/Fax:+86-21-6170-1655
维修热线/Hotline:400-1020-968

超声电子上消化道内窥镜:国械注进 20213060225
超声电子上消化道内窥镜:国械注进 20213060226
超声电子上消化道内窥镜:国械注进 20213060227
沪械广审(文)第260623-25522号
生产商:豪雅株式会社
生产商地址:东京都新宿区西新宿六丁目10番1号
禁忌内容或注意事项详见说明书

扫码关注“宾得医疗器械”