中华医学会系列杂志

ISSN 1007-5232
CN 32-1463/R

中华消化内镜杂志®

ZHONGHUA XIAOHUA NEIJING ZAZHI

2024年8月 第41卷 第8期

CHINESE JOURNAL OF DIGESTIVE ENDOSCOPY

Volume 41 Number 8
August 2024

中华医学会
CHINESE MEDICAL ASSOCIATION

ISSN 1007-5232

中华消化内镜杂志®

CHINESE JOURNAL OF DIGESTIVE ENDOSCOPY

月刊　1996年8月改刊　第41卷　第8期　2024年8月20日出版


微信：xhnjxw


新浪微博

主　管
中国科学技术协会

主　办
中华医学会
100710，北京市东四西大街42号

编　辑
中华消化内镜杂志编辑委员会
210003，南京市紫竹林3号
电话：(025)83472831，83478997
传真：(025)83472821
Email：xhnj@xhnj.com
http://www.zhxhnjzz.com
http://www.medjournals.cn

总编辑
张澍田

编辑部主任
唐涌进

出　版
《中华医学杂志》社有限责任公司
100710，北京市东四西大街42号
电话(传真)：(010)51322059
Email：office@cmaph.org

广告发布登记号
广登32010000093号

印　刷
江苏省地质测绘院

发　行
范围：公开
国内：南京报刊发行局
国外：中国国际图书贸易集团有限公司
(北京399信箱，100048)
代号 M4676

订　购
全国各地邮政局
邮发代号 28-105

邮　购
中华消化内镜杂志编辑部
210003，南京市紫竹林3号
电话：(025)83472831
Email：xhnj@xhnj.com

定　价
每期25.00元，全年300.00元

中国标准连续出版物号
ISSN 1007-5232
CN 32-1463/R

2024年版权归中华医学会所有

未经授权，不得转载、摘编本刊文章，不得使用本刊的版式设计

除非特别声明，本刊刊出的所有文章不代表中华医学会和本刊编委会的观点

本刊如有印装质量问题，请向本刊编辑部调换

目　次

专家论坛

无痛内镜诊疗平台的构建 …… 589
陈瀚文　贾轩　蔡建庭

菁英论坛

消化内镜常用治疗技术的学习曲线应用 …… 593
江丽　徐欢　马搏宇　吴金羽　王秋霞　吕沐瀚　石蕾

论　著

超声内镜引导下弹簧圈置入联合组织胶注射对瘤型胃底静脉曲张破裂出血的二级预防价值 …… 599
黄怡婷　李晶晶　徐学青　许国强　陈洪潭

内镜与经颈静脉肝内门体分流术治疗静脉曲张出血合并门静脉血栓的对比研究 …… 606
吴伟　蔡子豪　陈超　张明　张峰　殷芹　诸葛宇征　肖江强

幽门螺杆菌除菌治疗后短期内对胃内镜黏膜下剥离术中出血的影响分析 …… 614
严笑寒　张黎　陈涛　李景泽　练晶晶　徐勤伟　徐美东

内镜黏膜下剥离术与改良内镜黏膜切除术对G1期直肠神经内分泌瘤的疗效对比分析 …… 619
周婷　王雷　徐桂芳　窦晓坛　唐德华　倪牧含　颜鹏
刘金燕　胡云

橡皮圈预牵引辅助内镜黏膜下挖除术在胃黏膜下肿瘤中的应用研究(含视频) …… 626
李瑶瑶　董云翰　李贵庆　佘强　许松欣　庞磊　肖炜明
路国涛　丁岩冰　邓彬

基于胃镜及超声内镜下表现预测胃间质瘤恶性潜能评分系统的建立和临床验证 …… 633
刘玲　李杨　姜阳阳　仇苏妍　周莹　苏洁　黄娟娟
伏亦伟　凌亭生

壶腹周围憩室对内镜逆行胰胆管造影术后胰腺炎发生率的影响分析 …… 640
德天宇　安栩生　王国强　王琦

基于文献计量的全球胶囊内镜研究特征与趋势分析 …… 647
郝美娟　高野　程志远　辛磊　廖专　李兆申　王洛伟

短篇论著

超声内镜引导下穿刺诊断胰腺结核14例 …… 654
曹卉　王晓林　邓伊　杜凡
单腔内镜双弯式用于胃困难部位内镜黏膜下剥离术的安全性及有效性初探(含视频) …… 658
吴泽宇　毛丽娟　张婷　金甜　卢晓云　陆宏娜　刘昌恩　胡晓　张其德

病例报道

超声内镜经胃输入襻吻合旁路辅助内镜逆行胰胆管造影术治疗Roux-en-Y胆肠吻合术后胆道疾病3例(含视频) …… 663
张斌　王凤兰　吴瑞　沈珊珊　王雷
内镜切除食管原发小细胞癌1例 …… 666
刘勇　张彬　何明顺　刘揆亮

综　　述

胰胆管支架置入在内镜下十二指肠乳头腺瘤切除术中的应用及研究进展 …… 669
蒋佳妮　吕富靖　陈楚岩

读者·作者·编者

《中华消化内镜杂志》2024年可直接使用英文缩写的常用词汇 …… 598
《中华消化内镜杂志》对来稿中统计学处理的有关要求 …… 646
中华医学会系列杂志论文作者署名规范 …… 662
插页目次 …… 605

本刊稿约见第41卷第1期第82页、第41卷第7期第586页

本期责任编辑　钱程

本刊编辑部工作人员联系方式

唐涌进，Email：tang@xhnj.com　　朱　悦，Email：zhuyue@xhnj.com
周　昊，Email：zhou@xhnj.com　　钱　程，Email：qian@xhnj.com
顾文景，Email：gwj@xhnj.com　　许文立，Email：xwl@xhnj.com

本刊投稿方式

登录《中华消化内镜杂志》官方网站http://www.zhxhnjzz.com进行在线投稿。


唐涌进


周　昊


顾文景


朱　悦


钱　程


许文立

（扫码添加编辑企业微信）

·短篇论著·

单腔内镜双弯式用于胃困难部位内镜黏膜下剥离术的安全性及有效性初探(含视频)

扫码查看操作视频

吴泽宇[1]　毛丽娟[1]　张婷[1]　金甜[1]　卢晓云[1]　陆宏娜[2]　刘昌恩[3]　胡晓[4]　张其德[1]

[1]南京中医药大学附属医院 江苏省中医院消化内镜中心,南京 210029;[2]宁波市医疗中心李惠利医院消化内科,宁波 315040;[3]天津市第三中心医院消化内科,天津 300170;[4]四川省人民医院消化内科,成都 610072

通信作者:张其德,Email:qidezh@163.com

【提要】 胃底穹窿部和胃体上部等属于内镜黏膜下剥离术(endoscopic submucosal dissection,ESD)操作困难的部位,这些部位的病变ESD及其衍生技术的切除效果不满意,主要原因在于内镜前端难以抵近操作。笔者在软式肠镜进镜过弯形成α袢和双腔双弯曲内镜的启发下,通过单腔治疗型内镜形成双弯形态——单腔内镜双弯式,并于2021年6—12月间对南京中医药大学附属医院消化内镜中心收治的3例胃底穹窿部、2例胃体上部大弯侧和1例胃底贲门下后壁病变患者进行了单腔内镜双弯式辅助下切除治疗。术中尝试2~3次后,6例均成功建立单腔内镜双弯式,用时60~120 s。6例均顺利完成内镜下切除治疗,包括4例ESD和2例内镜全层切除术,总体手术耗时20~80 min,均无明显并发症发生。初步结果显示,对于胃ESD操作困难部位的病变,ESD及其衍生技术治疗过程中采用单腔内镜双弯式辅助安全、有效,术中内镜前端易于靠近病变,剥离视野暴露良好,剥离平面稳定。

【关键词】 胃肿瘤;　内镜黏膜下剥离术;　内镜全层切除术;　操作困难部位;　单腔内镜双弯式

基金项目:江苏省卫生健康委员会老年健康项目(面上)(LKM2022003)

Safety and effectiveness of single-channel endoscope multibending-assisted endoscopic submucosal dissection for gastric lesions in difficult locations (with video)

Wu Zeyu[1], Mao Lijuan[1], Zhang Ting[1], Jin Tian[1], Lu Xiaoyun[1], Lu Hongna[2], Liu Chang'en[3], Hu Xiao[4], Zhang Qide[1]

[1]Digestive Endoscopy Center, Affiliated Hospital of Nanjing University of Chinese Medicine, Jiangsu Province Hospital of Chinese Medicine, Nanjing 210029, China; [2]Department of Gastroenterology, Ningbo Medical Center Lihuili Hospital, Ningbo 315040, China; [3]Department of Gastroenterology, Tianjin Third Central Hospital, Tianjin 300170, China; [4]Department of Gastroenterology, Sichuan Provincial People's Hospital, Chengdu 610072, China

Corresponding author: Zhang Qide, Email: qidezh@163.com

【Summary】 The gastric fundus fornix and upper part of the gastric body pose challenges for endoscopic submucosal dissection (ESD), resulting in unsatisfactory resection outcomes for lesions in these areas, because of the difficulty in the endoscope reaching the lesion site. Drawing inspiration from the formation of α loop during flexible colonoscopy and double-channel multibending gastroscope, a single-channel treatment gastroscope was utilized to create a multibending state (referred to as single-channel endoscope multibending method, SCMB). This method was employed to treat 6 patients with lesions in the stomach at Digestive Endoscopy Center of Affiliated Hospital of Nanjing University of Chinese

DOI:10.3760/cma.j.cn321463-20240109-00009

收稿日期　2024-01-09　　**本文编辑**　顾文景

引用本文:吴泽宇, 毛丽娟, 张婷, 等. 单腔内镜双弯式用于胃困难部位内镜黏膜下剥离术的安全性及有效性初探(含视频)[J]. 中华消化内镜杂志, 2024, 41(8): 658-662. DOI: 10.3760/cma.j.cn321463-20240109-00009.

www.zhxhnjzz.com

Medicine from June 2021 to December 2021. There were 3 cases in the gastric fundus fornix, 2 cases in the greater curvature on the upper part of the gastric body, and 1 case in the posterior wall of gastric fundus and subcardia. After 2-3 attempts during surgery, SCMB was successfully performed in all cases within 60-120 seconds. All 6 cases completed successful endoscopic resection within 20-80 minutes without significant complications, including 4 cases of ESD and 2 cases of endoscopic full-thickness resection (EFR). Preliminary results indicate that SCMB method during ESD and its derivative technologies are both safe and effective for lesions in challenging areas where gastric ESD is difficult to perform. During surgery, this approach facilitates the front end of endoscope access to the lesion, providing a clear visual field and a stable dissection plane.

【Key words】 Gastric neoplasms; Endoscopic submucosal dissection; Endoscopic full thickness resection; Difficult location; Single-channel scope multibending method

Fund program: Elderly Health Project of Jiangsu Commission of Health (LKM2022003)

内镜黏膜下剥离术(endoscopic submucosal dissection, ESD)目前已经成为不伴淋巴结转移的早期胃癌及其癌前病变的一线治疗方法,相比内镜黏膜切除术(endoscopic mucosal resection, EMR),ESD 具有整块切除率、完全切除率、治愈性切除率高,局部复发风险低的优点[1],因此应用广泛。同时,随着可靠的内镜下缝合技术及器械的发展,ESD 衍生技术——内镜全层切除术(endoscopic full thickness resection, EFR)已经成为一种可行的治疗胃部上皮下肿瘤的方法[2],具有微创、体表无疤痕等优点。但 ESD 和 EFR 存在一定技术难度,尽管随着操作策略和辅助方法的不断创新(如牵引[3-4]、体位变化[5]等),胃 ESD 和 EFR 的手术时间有所缩短,但胃底穹窿部和胃体上部等 ESD 操作困难部位的内镜下病变切除效果仍不满意,主要原因在于内镜前端不能抵近操作,影响手术的稳定性和安全性。笔者在软式肠镜进镜过弯形成 α 袢和双腔双弯曲内镜的启发下,通过单腔治疗型胃镜形成双弯形态——单腔内镜双弯式(single-channel endoscope multibending method, SCMB),在病变部位所致困难型胃 ESD 治疗过程中收到了较好的效果,现将初步结果报道如下。

一、资料方法

1. 病例资料:2021 年 6—12 月,因胃部病变在南京中医药大学附属医院消化内镜中心行 ESD 或 EFR 治疗,病灶位于胃底穹窿部或胃体上部等胃 ESD 操作困难部位,术中采用 SCMB 辅助的病例共 6 例。男 1 例、女 5 例,年龄 40~72 岁。病灶位于胃底穹窿部 3 例、胃体上部大弯侧 2 例、胃底贲门下后壁 1 例,病变长径 25~60 mm,上皮性肿瘤 4 例、上皮下肿瘤 2 例。以上 6 例根据患者及其家属意愿选择内镜下治疗,术前评估符合内镜下切除适应证,在充分告知并签署知情同意书后由同一位经验丰富的 ESD 术者操作。

2. 使用器械:日本 Olympus GIF-Q260J 内镜,UCR 型二氧化碳气泵,DH-28GR 型一次性内镜用先端帽,FD-410R 型一次性止血钳,NM-200U-0523 型注射针,KD-650Q 型 Dual 刀;德国 ERBE VIO 300D 电刀,EIP2 型注水泵;南微医学 ROCC-D-26-195-C 型和谐夹。

3. 术前评估:胃黏膜病变结合术前活检病理,运用窄带光成像放大内镜及染色内镜评估病变的性质和深度;胃上皮下肿瘤术前进行超声内镜和上腹部 CT 检查,评估肿瘤的起源层次和壁周血管情况。

4. 操作方法:气管插管麻醉,左侧或仰卧位。透明帽辅助治疗型胃镜进入胃腔后适量注气使胃充盈,沿小弯侧、后壁侧推送镜身,下压 UP 钮至最大并送镜至胃角,继续送镜身,同时上推 DOWN 钮至最大,越过胃角后继续推送镜身至胃底,镜形成双弯形态(图 1);然后根据病灶位置调整内镜,沿胃壁抵近病灶进行内镜下治疗。若为左侧卧位,可能需要助手按压腹部以形成双弯式效果。胃 ESD 按标记、注射、环周切开、剥离、创面处理等常规进行(图 2);胃 EFR 按注

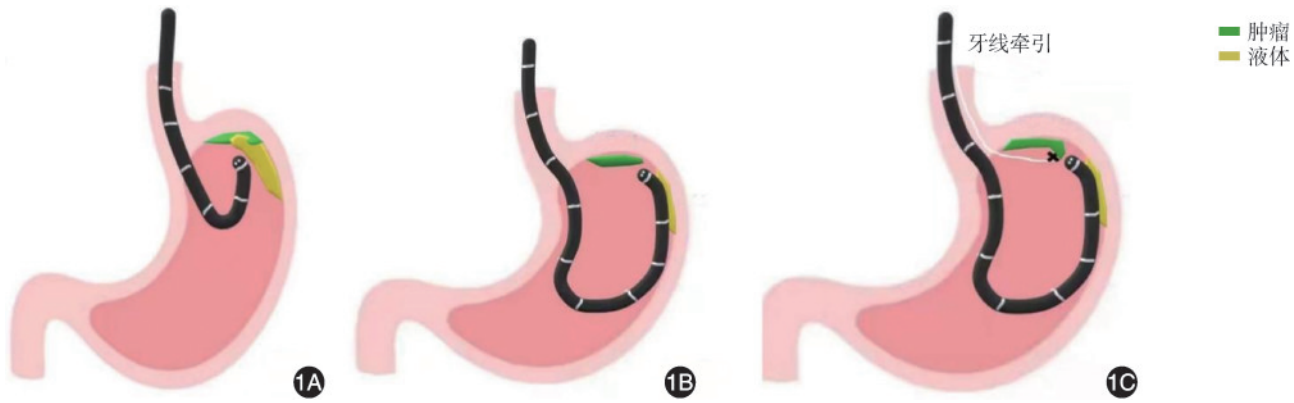

图 1　单腔内镜双弯式示意图　1A:左侧卧位,未采用单腔内镜双弯式辅助,反转内镜观察胃底部,液体积聚,内镜不能抵近病灶;1B:仰卧位,采用单腔内镜双弯式辅助,内镜能够抵近病灶,避开液体积聚;1C:仰卧位,采用单腔内镜双弯式辅助,结合牙线牵引辅助内镜治疗

www.zhxhnjzz.com

射、切开、剥离、全层切除、处理创面、闭合胃壁缺损处等进行(图3)。

二、结果

术中尝试2~3次后,6例均成功建立SCMB,用时60~120 s。6例均顺利完成内镜下切除治疗,4例行ESD(其中1例结合牙线牵引)、2例行EFR,总体手术耗时20~80 min。术后3~4 d均顺利出院,均无明显并发症发生。术后病理回报:分化型胃癌2例,幽门腺腺瘤1例,胃底腺息肉样增生1例,间质瘤2例。6例的临床及内镜资料详见表1。

讨论　胃ESD的技术难度取决于多种因素[6],病变位于胃中上部、肿瘤长径>20 mm、伴有溃疡或纤维化、伴有黏膜下浸润属于困难型胃ESD[7-8]。胃底穹窿部和胃体上部等部位的ESD属于部位所致的困难型胃ESD,难点主要在于内镜前端不易抵近病灶进行操作。

双腔双弯曲内镜(GIF 2TQ260M,日本Olympus)可以用于切除普通单腔治疗型内镜难以处理的病变,具有更易抵近病灶、可以把近似垂直的剥离方向变为近水平剥离方向的优点,可以在一个腔道进行剥离,在另一个腔道进行注射、冲水、止血、牵引等[9-10],使手术更安全、高效,但是目前国内很多中心还没有配备双腔双弯曲内镜。另外,一些牵



图2　胃困难部位病变的单腔内镜双弯式(SCMB)辅助内镜黏膜下剥离术　2A:胃底穹窿部大面积小凹上皮性肿瘤;2B:建立SCMB,可见内镜在贲门处形成的第一弯曲,2C:内镜在胃体下部形成的第二弯曲;2D:染色后环周标记;2E:环周切开;2F:黏膜下剥离,层次清楚,平面合适;2G:ESD术后创面,无肌层损伤;2H:标本大小为35 mm×40 mm,病理为分化型黏膜内癌　**图3**　胃困难部位病变的单腔内镜双弯式(SCMB)辅助内镜全层切除术　3A:胃底穹窿部黏膜下肿瘤;3B:建立SCMB,内镜抵近沿瘤体行黏膜下层剥离;3C:分离完黏膜下层后,可见瘤体起源于固有肌层处;3D:沿瘤体起源处行胃壁全层切除;3E:瘤体完整切除,胃壁缺损;3F:1枚金属夹闭合肌层缺损处;3G:多枚金属夹完整闭合创面;3H:标本大小为20 mm×25 mm,病理为胃间质瘤

www.zhxhnjzz.com

表 1　6 例胃困难部位病变行单腔内镜双弯式（SCMB）辅助内镜下切除患者的临床及内镜资料

项目	例 1	例 2	例 3	例 4	例 5	例 6
性别	女	男	女	女	女	女
年龄	45 岁	72 岁	40 岁	53 岁	66 岁	53 岁
病变部位	胃体上部大弯侧	胃底贲门下后壁	胃底穹窿部	胃体上部大弯侧	胃底穹窿部	胃底穹窿部
病变大小	30 mm×32 mm	35 mm×40 mm	55 mm×60 mm	30 mm×35 mm	30 mm×40 mm	20 mm×25 mm
病变起源	上皮性肿瘤	上皮性肿瘤	上皮性肿瘤	上皮性肿瘤	上皮下肿瘤	上皮下肿瘤
SCMB 尝试次数	3 次	2 次	3 次	2 次	2 次	3 次
SCMB 用时	120 s	60 s	115 s	90 s	80 s	105 s
手术方式	ESD	ESD	ESD	ESD	EFR	EFR
牵引辅助	无	无	无	牙线牵引	无	无
手术时间	20 min	50 min	70 min	30 min	80 min	40 min
术后病理	胃底腺息肉样增生	黏膜内分化型腺癌	黏膜内分化型腺癌	幽门腺腺瘤	间质瘤	间质瘤
并发症	无	无	无	无	无	无

注：ESD 指内镜黏膜下剥离术；EFR 指内镜全层切除术

引方法也被用于辅助胃困难部位的内镜下切除，如金属夹/止血夹-牙线牵引辅助 ESD/EFR 可以缩短胃困难部位病变的手术时间[3-4]，但这些辅助方法存在不能改变牵引方向、较大病灶有时需多次牵引、内镜与牵引线同步运动、需要额外器械、费用增加等不利因素。

在软式肠镜进镜过弯形成 α 袢和双腔双弯曲内镜的启发下，笔者自 2021 年开始多次尝试在体外、体内，左侧卧位、仰卧位状态下使用单腔内镜制造双腔双弯曲内镜的效果，即形成 SCMB，该方式下可以增加镜身的操作稳定性，进而抵近病灶剥离，可用于胃底穹窿部或胃体上部的大面积黏膜病变或较大的上皮下肿瘤的内镜下切除，与普通的胃 ESD 同样操作。但为了防止形成双弯式时对胃壁的损伤或胃腔变形对术式的影响，本组 6 例内镜治疗前均已排除胸腹部手术史。在 2 例位于胃底穹窿部的上皮下肿瘤的 EFR 手术过程中，分别尝试 2 次和 3 次即可建立 SCMB，SCMB 用时仅 80 s 和 105 s，手术用时分别为 80 min 和 40 min，未出现长刀盲目剥离的情况，也未出现因胃壁全层切除时先端系电刀不能靠近瘤体而改换非先端系电刀情况，术中血管清晰可见，沿瘤体周围切除时胃壁缺损较小，使用金属夹顺利闭合，无明显并发症发生。在 4 例上皮性肿瘤的 ESD 手术过程中，尝试 2~3 次即可建立 SCMB，SCMB 用时仅 60~120 s，手术用时 20~70 min，仅 1 例使用牙线牵引，术中可精准处理黏膜下血管，未出现因改变电刀剥离线方向导致的肌层损伤和术中穿孔，无明显术中及术后并发症发生。我们的体会是，操作需注意以下几点：（1）操作时患者体位尽可能选择仰卧位，仰卧位利于 SCMB 的形成，同时，对于胃底穹窿部、胃体大弯侧等部位的病变，仰卧位时可以在重力作用下改变积液、积血的位置，减少对手术视野的影响；（2）充气使胃体腔扩张，便于胃镜在胃腔内形成弯曲的效果，可有效避免不必要的胃壁损伤；（3）形成双弯式后，调整内镜保持适当的自由度，便于进退以及旋转内镜。

SCMB 的优点在于：（1）内镜前端可以抵近病变，维持锐角近水平面的剥离方向和层次，保持良好的“剥离三角”，提高剥离效率，减少对肌层的损伤；（2）抵近操作也减少了长刀的使用，可以更加精准地剥离，减少并发症的发生；（3）抵近剥离有利于操作者术中对血管的裸化和预处理，出血时操作者可以使用透明帽辅助暴露血管、压迫血管，对出血血管进行精准的止血处理；（4）对于伴有黏膜下层纤维化的病变，抵近内镜后，仔细观察层次和方向，精细剥离可以得到高质量的标本；（5）对于肌源性来源的上皮下肿瘤，抵近内镜后，可以充分分离瘤体起源处周围的黏膜下层，精准切除瘤体，使胃壁缺损最小化，减少腹腔气体和感染，降低缺损处闭合的难度，缩短手术时间。

本研究不足之处在于样本量太少，没有进行前瞻性对照研究，没有其他位置及较小病变的数据，没有与其他医师操作结果的比较。因此，今后还需开展该方法的前瞻性对照研究来进一步验证。

总之，初步结果显示，对于胃 ESD 操作困难部位的病变，ESD 及其衍生技术治疗过程中采用 SCMB 辅助安全、有效，术中内镜前端易于靠近病变，剥离视野暴露良好，剥离平面稳定。SCMB 为胃体上部和胃底穹窿部等困难部位病变的 ESD 及其衍生技术治疗提供了新的辅助方式，可供同行参考。

利益冲突　所有作者声明不存在利益冲突

作者贡献声明　吴泽宇：数据分析、论文撰写；毛丽娟、张婷、金甜、卢晓云、陆宏娜、刘昌恩、胡晓：数据收集、图片整理、策略讨论；张其德：研究指导、论文修改、经费支持、示意图绘制

参 考 文 献

[1] Kim GH, Jung HY. Endoscopic resection of gastric cancer[J]. Gastrointest Endosc Clin N Am, 2021, 31(3): 563-579. DOI: 10.1016/j.giec.2021.03.008.

[2] Kim CG. Endoscopic treatment for gastric subepithelial tumor [J]. J Gastric Cancer, 2024, 24(1): 122-134. DOI: 10.5230/jgc.2024.24.e11.

[3] Yoshida M, Takizawa K, Suzuki S, et al. Conventional versus traction-assisted endoscopic submucosal dissection for gastric

www.zhxhnjzz.com

neoplasms: a multicenter, randomized controlled trial (with video)[J]. Gastrointest Endosc, 2018, 87(5): 1231-1240. DOI: 10.1016/j.gie.2017.11.031.

[4] Li B, Shi Q, Qi ZP, et al. The efficacy of dental floss and a hemoclip as a traction method for the endoscopic full-thickness resection of submucosal tumors in the gastric fundus[J]. Surg Endosc, 2019, 33(11): 3864-3873. DOI: 10.1007/s00464-019-06920-w.

[5] Fukuda H, Tsujii Y, Kato M, et al. Endoscopic submucosal dissection in the right lateral position for early gastric cancer in the fornix[J]. VideoGIE, 2022, 7(9):327-330. DOI: 10.1016/j.vgie.2022.06.002.

[6] Kim KO, Kim SJ, Kim TH, et al. Do you have what it takes for challenging endoscopic submucosal dissection cases? [J]. World J Gastroenterol, 2011, 17(31): 3580-3584. DOI: 10.3748/wjg.v17.i31.3580.

[7] Kim JH, Nam HS, Choi CW, et al. Risk factors associated with difficult gastric endoscopic submucosal dissection: predicting difficult ESD[J]. Surg Endosc, 2017, 31(4): 1617-1626. DOI: 10.1007/s00464-016-5149-6.

[8] Suzuki H, Takizawa K, Hirasawa T, et al. Short-term outcomes of multicenter prospective cohort study of gastric endoscopic resection: 'Real-world evidence' in Japan[J]. Dig Endosc, 2019, 31(1):30-39. DOI: 10.1111/den.13246.

[9] Matsumoto K, Konuma H, Ueyama H, et al. Multibending scope use for reduction of perforation risks in endoscopic submucosal dissection[J]. Minim Invasive Ther Allied Technol, 2021, 30(2): 72-80. DOI: 10.1080/13645706.2019.1688352.

[10] Hamada K, Horikawa Y, Shiwa Y, et al. Clinical benefit of the multibending endoscope for gastric endoscopic submucosal dissection: a randomized controlled trial[J]. Endoscopy, 2021, 53(7):683-690. DOI: 10.1055/a-1288-0570.

·读者·作者·编者·

中华医学会系列杂志论文作者署名规范

为尊重作者的署名权，弘扬科学道德和学术诚信精神，中华医学会系列杂志论文作者署名应遵守以下规范。

1. 作者署名：中华医学会系列杂志论文作者姓名在题名下按序排列，排序应在投稿前由全体作者共同讨论确定，投稿后不应再作改动，确需改动时必须出示单位证明以及所有作者亲笔签名的署名无异议书面证明。

作者应同时具备以下四项条件：(1)参与论文选题和设计，或参与资料分析与解释；(2)起草或修改论文中关键性理论或其他主要内容；(3)能按编辑部的修改意见进行核修，对学术问题进行解答，并最终同意论文发表；(4)除了对本人的研究贡献负责外，同意对研究工作各方面的诚信问题负责。仅参与获得资金或收集资料者不能列为作者，仅对科研小组进行一般管理者也不宜列为作者。

2. 通信作者：每篇论文均需确定一位能对该论文全面负责的通信作者。通信作者应在投稿时确定，如在来稿中未特殊标明，则视第一作者为通信作者。集体署名的论文应将对该文负责的关键人物列为通信作者。规范的多中心或多学科临床随机对照研究，如主要责任者确实超过一位的，可酌情增加通信作者。无论包含几位作者，均需标注通信作者，并注明其 Email 地址。

3. 同等贡献作者：不建议著录同等贡献作者，需确定论文的主要责任者。同一单位同一科室作者不宜著录同等贡献。作者申请著录同等贡献时需提供全部作者的贡献声明，期刊编辑委员会进行核查，必要时可将作者贡献声明刊登在论文结尾处。

www.zhxhnjzz.com

南微医学









南微医学
动物实验中心 NEW

- ✓ 标准消化内镜、外科、CT、MR 操作间
- ✓ 全系引进高端临床诊疗设备
- ✓ 高规格内镜手术拟真环境

提供动物实验及培训服务

详情请垂询 400-025-3000

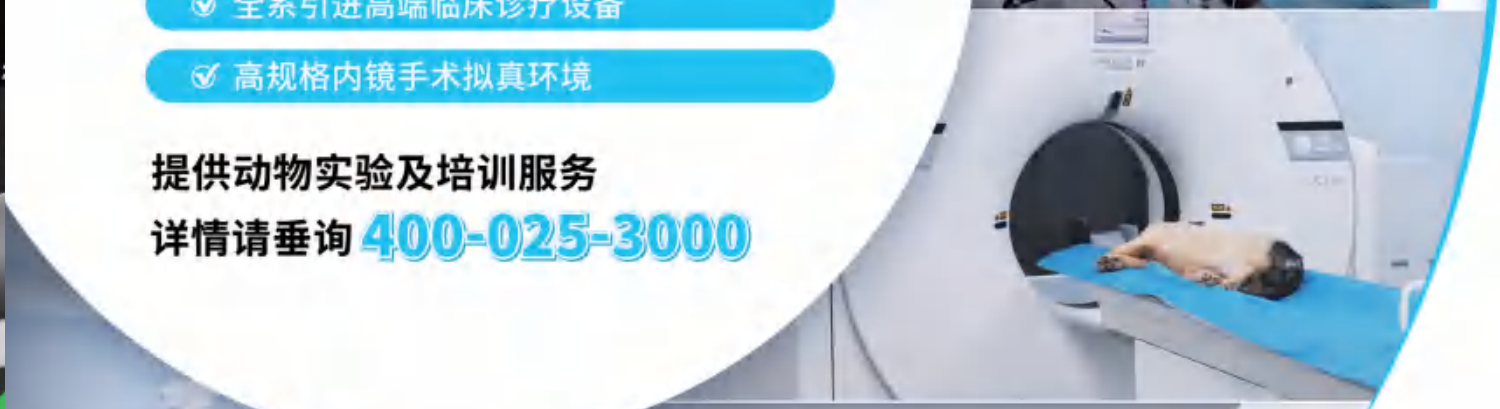



南微医学科技股份有限公司

南京高新区药谷大道199号

www.micro-tech.com.cn

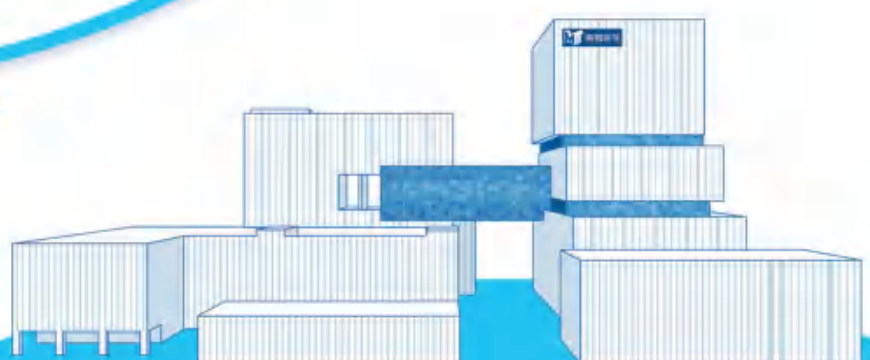

广告



OER-Smart 内镜清洗消毒装置

智 能

采用触摸屏技术
操作、设置更轻松

触摸屏提示“错误信息”
触摸屏指示“解决方法”

可设置“自动漏水测试”
可实施“泄漏内镜去污”

安 心

管道监测功能
减少操作失误

连接口的溢流结构
使清洗消毒更充分

日志数据管理
可追溯内镜清洗消毒记录

可 靠

具备超声清洗功能

测试有效的清洗剂:
EndoRapid碱性洗涤剂

测试有效的消毒剂:
Acecide过氧乙酸(PAA)

产品拥有ZL 2016 8 0001781.3 等9项中国发明专利

奥林巴斯(北京)销售服务有限公司

北京总部：北京市朝阳区新源南路 1-3 号平安国际金融中心 A 座 8 层
电话：010-58199000

国械注进20222110107
禁忌内容或注意事项详见说明书
沪械广审(文) 第270223-41581号
PE104 V01-2209

OLYMPUS

ISSN 1007–5232　CN 32–1463/R　邮发代号：28–105　国内定价：25.00 元