中华医学会系列杂志

ISSN 1007-5232
CN 32-1463/R

中华消化内镜杂志®

ZHONGHUA XIAOHUA NEIJING ZAZHI

2024年7月 第41卷 第7期

CHINESE JOURNAL OF DIGESTIVE ENDOSCOPY

Volume 41 Number 7
July 2024

CHINESE MEDICAL ASSOCIATION

ISSN 1007-5232

中华消化内镜杂志®

CHINESE JOURNAL OF DIGESTIVE ENDOSCOPY

月刊　1996年8月改刊　第41卷　第7期　2024年7月20日出版

微信：xhnjxw　新浪微博

主　管
中国科学技术协会

主　办
中华医学会
100710，北京市东四西大街42号

编　辑
中华消化内镜杂志编辑委员会
210003，南京市紫竹林3号
电话：(025)83472831，83478997
传真：(025)83472821
Email：xhnj@xhnj.com
http://www.zhxhnjzz.com
http://www.medjournals.cn

总编辑
张澍田

编辑部主任
唐涌进

出　版
《中华医学杂志》社有限责任公司
100710，北京市东四西大街42号
电话(传真)：(010)51322059
Email：office@cmaph.org

广告发布登记号
广登32010000093号

印　刷
江苏省地质测绘院

发　行
范围：公开
国内：南京报刊发行局
国外：中国国际图书贸易集团有限公司
(北京399信箱，100048)
代号 M4676

订　购
全国各地邮政局
邮发代号 28-105

邮　购
中华消化内镜杂志编辑部
210003，南京市紫竹林3号
电话：(025)83472831
Email：xhnj@xhnj.com

定　价
每期25.00元，全年300.00元

中国标准连续出版物号
ISSN 1007-5232
CN 32-1463/R

2024年版权归中华医学会所有

未经授权，不得转载、摘编本刊文章，不得使用本刊的版式设计

除非特别声明，本刊刊出的所有文章不代表中华医学会和本刊编委会的观点

本刊如有印装质量问题，请向本刊编辑部调换

目　次

述　评

重视全链条理念　规范消化道早期癌诊治 …… 505
刘揆亮　李鹏　张澍田

共识与指南

常规放大内镜联合病理诊断消化道早期癌专家共识 …… 509
中华医学会消化内镜学分会消化系早癌内镜诊断与治疗协作组
《中华消化内镜杂志》编委会

菁英论坛

放大内镜在早期胃癌中的应用进展 …… 528
刘揆亮　李鹏　吴静　张澍田

未分化型早期胃癌内镜黏膜下剥离指征的变迁 …… 532
陈琳　陈超英　郑炜烽　吕宾

论　著

透壁穿刺与经乳头引流对胰管断裂综合征的远期疗效观察 …… 537
张祉柔　施文　张晟瑜　冯云路　王强　蒋青伟　伍东升
吴晰　杨爱明

超声内镜引导下曲张静脉精准断流术治疗食管胃底静脉曲张有效性及安全性的初步研究(含视频) …… 543
王治虹　时晨　曾壮　陈丽红　张倩倩　张辅民　梅雪灿
王曦　孔德润

6~10 mm肠息肉冷切除术后预防性使用金属夹的价值探讨 …… 550
孙中新　吴璨　杨梅　刘丽　刘榴　周正奎　奚维东　单晶
姜琳　雷雨　孙晓滨

基于智能追溯信息系统的内镜集中管理效果评价 …… 555
傅燕　王姗姗　邓嘉　胡玲

三维消化内镜研制及在活体动物内镜手术的初步应用(含视频) … 562
刘冰熔　张晓朋　刘丹　李德亮　赵丽霞　张冀豫　周洋洋
刘凯鹏　李沐涵　涂秋月　李静豪　石森　李亚娟　王雪鑫

短篇论著

负压吸引法在内镜下经十二指肠乳头保胆取石术中的应用研究 …… 566
王文海　李鹏　王拥军　冀明
聚乙醇酸网片联合口服激素对巨大早期食管癌内镜黏膜下剥离术后食管狭窄的预防作用 …… 570
田伟　冯歆夏　吾格兰木·乌斯曼　刘梅

病例报道

PD-1抑制剂相关消化道损伤2例 …… 574
郭亚慧　陈宏桢　刘茜　姚乐　李辉　尹凤荣　张晓岚
胃多发神经内分泌瘤内镜诊治1例 …… 577
何嘉伟　何洁
累及副乳头的十二指肠上皮性肿瘤内镜诊治1例 …… 579
俞殊含　吴大鹏　王耀辉　凌亭生　张其德

综　　述

人工智能辅助内镜在胃癌前病变及早期胃癌诊断中的应用进展 …… 582
沈耀　占强　安方梅

读者·作者·编者

《中华消化内镜杂志》2024年可直接使用英文缩写的常用词汇 …… 561
《中华消化内镜杂志》对来稿中统计学处理的有关要求 …… 573
插页目次 …… 549
《中华消化内镜杂志》第六届编委会编委名单 …… 554
《中华消化内镜杂志》第六届编委会通讯编委名单 …… 554
《中华消化内镜杂志》稿约 …… 586

本期责任编辑　许文立　唐涌进

本刊编辑部工作人员联系方式

唐涌进，Email：tang@xhnj.com
朱　悦，Email：zhuyue@xhnj.com
周　昊，Email：zhou@xhnj.com
钱　程，Email：qian@xhnj.com
顾文景，Email：gwj@xhnj.com
许文立，Email：xwl@xhnj.com

本刊投稿方式

登录《中华消化内镜杂志》官方网站http://www.zhxhnjzz.com进行在线投稿。



（扫码添加编辑企业微信）

·病例报道·

PD-1抑制剂相关消化道损伤2例

郭亚慧　陈宏桢　刘茜　姚乐　李辉　尹凤荣　张晓岚
河北医科大学第二医院消化内科，石家庄 050000
通信作者：张晓岚，Email：xiaolanzh@126.com

【提要】 免疫检查点抑制剂具有胃肠道毒性，可引起严重的消化道损伤，危及生命。临床中以细胞毒性T淋巴细胞相关抗原4抑制剂所致消化道损伤常见，而程序性死亡受体1（programmed death receptor 1，PD-1）抑制剂所致消化道损伤则相对少见。本文报道2例PD-1抑制剂致消化道损伤的病例，旨在探讨PD-1抑制剂相关消化道损伤临床表现、诊断思路及治疗策略，以期为临床医师提供依据。

【关键词】 免疫检查点抑制剂；　程序性死亡受体1抑制剂；　消化道损伤

Two cases of gastrointestinal tract injury related to PD-1 inhibitor

Guo Yahui, Chen Hongzhen, Liu Qian, Yao Yue, Li Hui, Yin Fengrong, Zhang Xiaolan
Department of Gastroenterology, The Second Hospital of Hebei Medical University, Shijiazhuang 050000, China
Corresponding author: Zhang Xiaolan, Email: xiaolanzh@126.com

例1　患者男，54岁，主因“上腹不适40 d，上腹痛28 d”于2022-01-07入院。患者40 d前进食后出现上腹不适，自行口服“胃药”治疗，效果不佳。28 d前进食后上腹剧痛，伴恶心、呕吐，排黑便1次，于当地医院查血红蛋白99 g/L，便潜血阳性，胃镜提示胃内大面积黏膜剥脱，伴少许渗血（图1A、1B）。给予患者抑酸、止血、保护胃黏膜治疗20余天，患者腹痛无明显缓解，体重下降约10 kg，为进一步诊治转诊于我科。既往慢性活动性乙型肝炎病史30年，每日口服1次恩替卡韦0.5 g治疗，于2020-03-30发现肝恶性肿瘤，行肝动脉造影及灌注栓塞术。2020年4月每日口服1次仑伐替尼12 mg。2021年3月加用卡瑞利珠单抗0.2 g，每3周输1次，末次时间是2021-12-10。入院时生命体征平稳，上腹压痛，无反跳痛及肌紧张，肝脾未触及，心肺查体无阳性体征。辅助检查：血红蛋白100 g/L、便潜血阳性，白蛋白23.2 g/L；乙肝表面抗原阳性，HBV-DNA阴性；全腹部CT强化：胃壁及十二指肠降段肠壁增厚，边缘稍毛糙。除外感染后，考虑程序性死亡受体1（programmed death receptor 1，PD-1）抑制剂相关胃炎可能性大，停用PD-1抑制剂，于2022-01-10予患者静滴甲泼尼龙琥珀酸钠“100 mg（1.5 mg/kg）×2 d、80 mg×2 d、60 mg×2 d”，后改为每日口服1次甲泼尼龙片40 mg，每周减8 mg，同时予保护黏膜治疗，患者上腹痛、恶心、呕吐消失，可进流食，应用10 d后复查胃镜较入院前明显好转（图1C），继续原方案治疗，共6周停药，患者进食可，未再腹痛，体重增加2.5 kg。但停用激素当日患者出现发热，体温38~38.5 ℃，查炎症指标升高：血沉93 mm/h、超敏C反应蛋白85.4 mg/L；血培养可见咽峡炎链球菌。腹部CT强化提示肝内多发类圆形低密度影，考虑多发恶性病变可能性大；胆囊壁增厚，底部区见软组织结节影，考虑恶性病变可能性大。最终临床诊断：1.脓毒症 2.原发性肝癌 肝内转移？ 胆囊癌？ 给予抗感染治疗，效果不佳，患者自动出院。随访半年，患者仍间断发热，饮食好，无腹痛，未再进一步诊治。

例2　患者男，71岁，主因“间断腹泻1个月，发热10 d，便血1 d”于2021-04-17入院。患者1个月前出现腹泻，每天排黄色稀便6~8次，无脓血，无腹痛、发热，肠镜提示全结肠多发片状溃疡，直肠黏膜充血水肿，考虑“溃疡性结肠炎”。给予“美沙拉嗪0.5 g口服，每日3次，联合每日1次地塞米松、环丙沙星灌肠”，患者症状明显好转，每天排3~4次黄色糊状便。10 d前患者出现发热，体温最高39 ℃，同时腹泻加重。1 d前排暗红色血便，查血红蛋白约70 g/L，遂收入

DOI：10.3760/cma.j.cn321463-20231227-00639
收稿日期　2023-12-27　　**本文编辑**　许文立　唐涌进
引用本文：郭亚慧，陈宏桢，刘茜，等. PD-1抑制剂相关消化道损伤2例[J]. 中华消化内镜杂志，2024，41(7)：574-577. DOI：10.3760/cma.j.cn321463-20231227-00639.

www.zhxhnjzz.com

我院。既往右上肺癌Ⅰ1A期于2020-06-26行右上肺癌切除术，术后培美曲塞+顺铂4周期化疗，分别于2021-02-05和2021-03-14给予信迪利单抗0.2 g+贝伐珠单抗0.4 g治疗。入院时生命体征平稳，查体无阳性体征。辅助检查：血红蛋白80 g/L、便潜血阳性、白蛋白26.6 g/L、血沉12 mm/h、超敏C反应蛋白8.9 mg/L、降钙素原0.07 ng/mL；CA19-9、非小细胞肺癌相关抗原、神经元特异性烯醇化酶和铁蛋白均偏高；自身抗体阴性；免疫球蛋白IgG 4.24 g/L、C3 0.71 g/L、C4 0.12 g/L；便培养可见白色念珠菌；艰难梭菌抗原及毒素检测、真菌D试验、曲霉菌素试验、结肠感染T细胞检测均未见异常，EBV-DNA 4.94×10^3 copies/mL。胸部强化CT示肺癌术后改变；腹部强化CT未见明显异常；入院后肠镜：盲肠可见散在蜘蛛状毛细血管扩张，横结肠、降结肠及乙状结肠可见不规则溃疡性病变，基底可见血管裸露；直肠未见异常（图2A、2B）。与当地肠镜比较，部分溃疡愈合。根据患者病例特点分析：①该患者虽血EB病毒阳性，但肠道溃疡非深凿样溃疡，且肠组织EBER检测阴性，当地激素灌肠后肠道溃疡部分愈合，不符合EB病毒性肠炎特点；②该患者便培养可见白色念珠菌，但无口腔真菌感染，便培养无菌丝和孢子，真菌G、GM试验阴性，当地应用激素肠镜好转，不支持真菌性肠炎；③该患者起病急，发病初排黄色稀便为主，无脓血，肠镜为非弥漫性病变，结肠重，直肠轻，不支持溃疡性结肠炎；④该患者IgG 4.24 g/L显著低于正常值，但IgA、IgM正常，无免疫缺陷表现，不考虑普通变异型免疫缺陷病；⑤肠黏膜有散在毛细血管扩张，毛细血管扩张常见于血管性肿瘤、全身性疾病相关的血管异常（遗传性毛细血管扩张症）、放射性肠炎等，该患者均不符合上述诊断；⑥贝伐珠单抗可引起肠道出血、坏死、穿孔等并发症，但不会引起结肠毛细血管扩张，激素灌肠治疗肠道溃疡不会好转。除外上述疾病后最终诊断：PD-1抑制剂相关肠炎。停药PD-1抑制剂，给予甲泼尼龙琥珀酸钠“100 mg（2 mg/kg）×2 d、80 mg×2 d、60 mg×2 d”，患者大便正常，每天1次黄色糊状便；1周后改为每日口服1次甲泼尼龙片40 mg，激素每周减8 mg，治疗2周后复查肠镜溃疡较前明显减小，横结肠、降结肠溃疡消失（图2C、2D），仅可见散在蜘蛛状毛细血管扩张；5周激素减停，随访患者无不适症状。

讨论　近年来，免疫检查点抑制剂（immune checkpoint inhibitors，ICIs）在肿瘤治疗领域取得重大突破，显著提高癌症患者的生存率，获得广泛认可与应用。2018年6月，纳武利单抗在我国上市，是国内第一个上市的PD-1抑制剂。目前，国内已经上市的PD-1抑制剂除纳武利单抗，还有帕博利珠单抗、特瑞普利单抗、信迪利单抗、卡瑞利珠单抗等。随着PD-1抑制剂在国内应用显著增加，临床开始发现PD-1抑制剂导致的不良反应，其中以消化道不良反应报道最为多见。有研究报道PD-1抑制剂导致腹泻的发生率为12.1%~13.7%，导致结肠炎的发生率为0.7%~1.6%[1-3]。ICIs相关胃炎相对罕见，在过去2年中，仅有少许个案报道，如Gaffuri等[4]报道4例患者使用帕博利珠单抗致胃损伤；de Malet等[5]报道80例ICIs相关消化道损伤的临床病例，仅有4例上消化道受累；Tang等[6]提出ICIs相关性胃炎患者的组织病理学特征，认为孤立的上消化道炎症与PD-1抑制剂相关。

国外研究显示应用PD-1抑制剂治疗后发生结肠炎中位时间5~6周[7]，我国一项研究显示发生在治疗后3~14.7周，平均6.7周[8]。Woodford等[9]发现ICIs相关性胃炎发生时间变化很大，从2周至3年，这可能与T细胞数量和克隆多样化有关。本文中病例1患者应用第一次卡瑞利珠单抗后9个月发生胃炎，病例2患者第一次应用信迪利单抗后6周出现结肠炎。

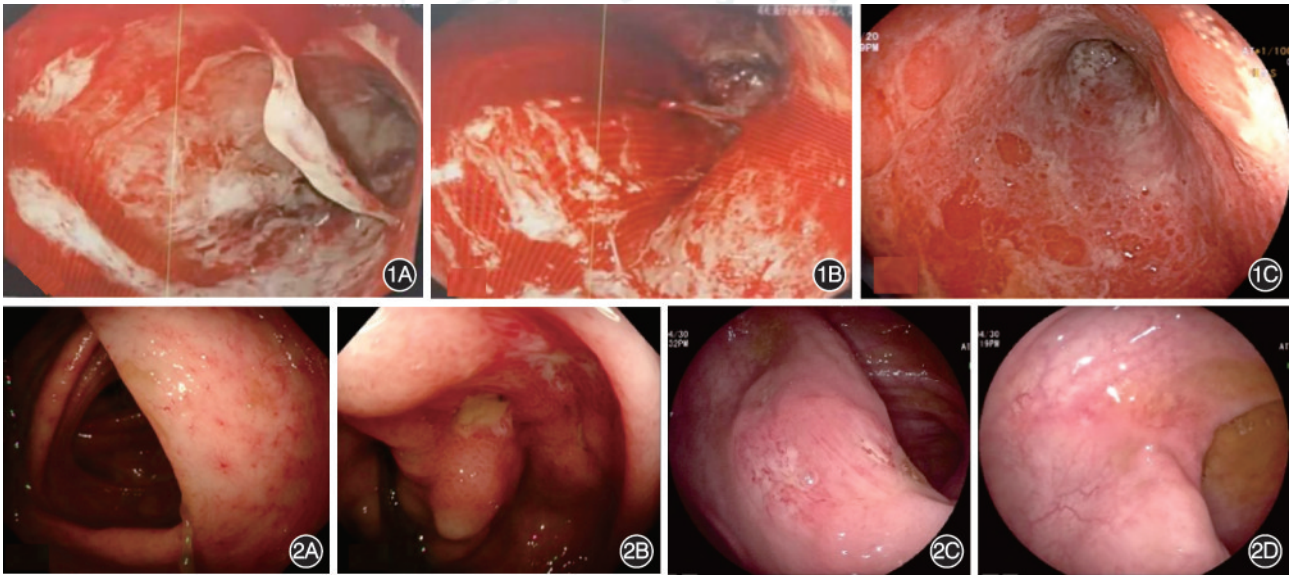

图1　胃镜检查图片　1A、1B：治疗前胃内大面积黏膜剥脱，伴少许渗血；1C：治疗后胃黏膜充血，表面覆白色膜状物，生理盐水冲洗后，观察膜状物下黏膜质脆，易出血　**图2**　结肠镜检查图片　2A：治疗前盲肠可见散在蜘蛛状毛细血管扩张；2B：治疗前降结肠多发片状不规则溃疡性病变，基底可见血管裸露；2C：治疗后横结肠溃疡愈合，散在毛细血管扩张；2D：治疗后降结肠溃疡愈合，散在毛细血管扩张

www.zhxhnjzz.com

PD-1抑制剂相关消化道损伤最常见的表现是腹泻，其他包括腹痛、便血、恶心、呕吐、体重下降、发热等。可同时伴随多种肠道外受累表现，如关节痛、内分泌异常、皮肤损害、肝炎、肾炎、心包炎、胰腺炎等。实验室检查可出现C反应蛋白升高、贫血、低白蛋白血症，少部分患者可出现自身免疫性抗体如抗中性粒细胞胞浆抗体等阳性。PD-1抑制剂相关结肠炎下消化道内镜下表现多为左半结肠受累，黏膜充血、血管纹理消失、糜烂和溃疡，病变可弥漫分布，也可呈不连续性分布[10]。组织学和免疫病理学特征急性结肠炎和显微镜下结肠炎，包括淋巴细胞性结肠炎以及不太常见的胶原性肠炎均已被报道[11-13]。活动性结肠炎是观察到的最常见的损伤类型，伴有中性粒细胞隐窝微脓肿，隐窝上皮细胞明显凋亡和隐窝萎缩或脱落。肉芽肿可能与隐窝破裂有关[11]。在反复出现PD-1抑制剂相关结肠炎的患者中，在停止PD-1抑制剂治疗数月后，会表现慢性化特征，如基底淋巴浆细胞增多和隐窝结构不规则[12]。在PD-1抑制剂诱导的结肠炎中，结肠黏膜淋巴细胞主要是$CD8^+$ T细胞，这与在抗CTLA-4诱导的大肠炎中观察到的$CD4^+$ T淋巴细胞占主导地位不同[13]。PD-1抑制剂诱发上消化道炎症，内镜下可表现为胃窦网状糜烂、溃疡，胃黏膜充血水肿、表面覆白色膜状物，冲洗时黏膜质脆、易出血[14]。在胃活检中观察到的组织学特征是胃黏膜上皮内淋巴细胞增多，严重炎细胞浸润，十二指肠活检显示部分绒毛变钝，上皮中淋巴细胞增加，固有层淋巴细胞和浆细胞浸润[15-16]。PD-1抑制剂相关结肠炎的影像学特征：结肠脾曲肠壁增厚；降结肠和乙状结肠肠壁增厚，直肠充血；回肠多环型肠壁增厚；黏膜水肿和肠壁增厚[17]。PD-1抑制剂相关消化道损伤诊断有赖于出现上述临床症状与ICIs用药时间，具有上述实验室检查、内镜、组织病理学特点，同时需除外其他病因，包括感染性肠炎（如艰难梭菌感染、巨细胞病毒结肠炎等机会性感染）、缺血性结肠炎、其他药物导致的结肠炎（如非甾体抗炎药等）、放射性肠炎等。本文2例患者均有PD-1用药史，发病与应用PD-1有时间关系，除外感染及其他疾病，最终分别诊断为PD-1抑制剂相关胃炎、PD-1抑制剂相关结肠炎。

PD-1抑制剂相关消化道损伤处理原则是尽早识别、及时足量治疗、快速升级、改善预后。根据腹泻的次数进行严重程度分级，给予分层治疗。糖皮质激素是中重度消化道损伤的主要治疗。2017年欧洲肿瘤内科学会临床实践指南推荐疾病程度为中重度的患者，若激素治疗有效，中度患者可在2~4周减停激素，重度的患者可在4~8周减停激素；若中重度患者应用激素治疗72 h无效，可升级生物制剂治疗[18]。2020年美国国立综合癌症网络临床实践指南推荐中重度患者，若激素治疗有效，可在4~6周减停激素；若激素治疗2~3 d无效，需升级生物制剂治疗[19]。本文2例患者消化道损伤严重程度均为Ⅳ级，永久停用ICIs，给予糖皮质激素（1.0~2.0 mg/kg）治疗，治疗1~2 d消化道症状快速缓解，激素减量，约2周时复查内镜较前减轻，5~6周激素减停。病例1患者在后期出现了感染、肿瘤转移。

综上所述，当正在接受免疫检查点抑制剂治疗的肿瘤患者出现腹泻、腹痛等消化道症状时，临床医师应想到免疫检查点抑制剂相关消化道损伤的可能。在给予糖皮质激素治疗时，要足量、快速，同时一定要警惕感染、肿瘤转移的风险。

利益冲突　所有作者声明不存在利益冲突

参　考　文　献

[1] Khoja L, Day D, Wei-Wu Chen T, et al. Tumour- and class-specific patterns of immune-related adverse events of immune checkpoint inhibitors: a systematic review[J]. Ann Oncol, 2017, 28(10): 2377-2385. DOI: 10.1093/annonc/mdx286.

[2] Wang DY, Ye F, Zhao S, et al. Incidence of immune checkpoint inhibitor-related colitis in solid tumor patients: a systematic review and meta-analysis[J]. Oncoimmunology, 2017, 6(10): e1344805. DOI: 10.1080/2162402X.2017.1344805.

[3] Tandon P, Bourassa-Blanchette S, Bishay K, et al. The risk of diarrhea and colitis in patients with advanced melanoma undergoing immune checkpoint inhibitor therapy: a systematic review and meta-analysis[J]. J Immunother, 2018, 41(3): 101-108. DOI: 10.1097/CJI.0000000000000213.

[4] Gaffuri P, Espeli V, Fulciniti F, et al. Immune-related acute and lymphocytic gastritis in a patient with metastatic melanoma treated with pembrolizumab immunotherapy[J]. Pathologica, 2019, 111(3):92-97. DOI: 10.32074/1591-951X-24-19.

[5] de Malet A, Antoni G, Collins M, et al. Evolution and recurrence of gastrointestinal immune-related adverse events induced by immune checkpoint inhibitors[J]. Eur J Cancer, 2019, 106:106-114. DOI: 10.1016/j.ejca.2018.10.006.

[6] Tang T, Abu-Sbeih H, Luo W, et al. Upper gastrointestinal symptoms and associated endoscopic and histological features in patients receiving immune checkpoint inhibitors[J]. Scand J Gastroenterol, 2019, 54(5): 538-545. DOI: 10.1080/00365521.2019.1594356.

[7] Martins F, Sofiya L, Sykiotis GP, et al. Adverse effects of immune-checkpoint inhibitors: epidemiology, management and surveillance[J]. Nat Rev Clin Oncol, 2019, 16(9):563-580. DOI: 10.1038/s41571-019-0218-0.

[8] 周静文, 何明基, 练辉, 等. 免疫检查点抑制剂PD-1免疫相关不良反应的临床分析[J]. 介入放射学杂志, 2021, 30(1): 29-33. DOI: 10.3969/j.issn.1008-794X.2021.01.008.

[9] Woodford R, Briscoe K, Tustin R, et al. Immunotherapy-related gastritis: two case reports and literature review[J]. Clin Med Insights Oncol, 2021, 15: 11795549211028570. DOI: 10.1177/11795549211028570.

[10] Burla J, Bluemel S, Biedermann L, et al. Retrospective analysis of treatment and complications of immune checkpoint inhibitor-associated colitis: histological ulcerations as potential predictor for a steroid-refractory disease course[J]. Inflamm Intest Dis, 2020, 5(3):109-116. DOI: 10.1159/000507579.

[11] Gonzalez RS, Salaria SN, Bohannon CD, et al. PD-1 inhibitor gastroenterocolitis: case series and appraisal of 'immunomodulatory gastroenterocolitis'[J]. Histopathology, 2017, 70(4):558-567. DOI: 10.1111/his.13118.

[12] Chen JH, Pezhouh MK, Lauwers GY, et al. Histopathologic features of colitis due to immunotherapy with anti-PD-1

www.zhxhnjzz.com

antibodies[J]. Am J Surg Pathol, 2017, 41(5): 643-654. DOI: 10.1097/PAS.0000000000000829.

[13] Coutzac C, Adam J, Soularue E, et al. Colon immune-related adverse events: anti-CTLA-4 and anti-PD-1 blockade induce distinct immunopathological entities[J]. J Crohns Colitis, 2017, 11(10):1238-1246. DOI: 10.1093/ecco-jcc/jjx081.

[14] Sugiyama Y, Tanabe H, Matsuya T, et al. Severe immune checkpoint inhibitor-associated gastritis: a case series and literature review[J]. Endosc Int Open, 2022, 10(7):E982-E989. DOI: 10.1055/a-1839-4303.

[15] Collins M, Michot JM, Danlos FX, et al. Inflammatory gastrointestinal diseases associated with PD-1 blockade antibodies[J]. Ann Oncol, 2017, 28(11): 2860-2865. DOI: 10.1093/annonc/mdx403.

[16] Boike J, Dejulio T. Severe esophagitis and gastritis from nivolumab therapy[J]. ACG Case Rep J, 2017, 4: e57. DOI: 10.14309/crj.2017.57.

[17] Wang DY, Mooradian MJ, Kim D, et al. Clinical characterization of colitis arising from anti-PD-1 based therapy [J]. Oncoimmunology, 2019, 8(1): e1524695. DOI: 10.1080/2162402X.2018.1524695.

[18] Haanen J, Carbonnel F, Robert C, et al. Management of toxicities from immunotherapy: ESMO Clinical Practice Guidelines for diagnosis, treatment and follow-up[J]. Ann Oncol, 2017, 28(suppl 4):iv119-iv142. DOI: 10.1093/annonc/mdx225.

[19] Thompson JA, Schneider BJ, Brahmer J, et al. NCCN guidelines insights: management of immunotherapy-related toxicities, version 1.2020[J]. J Natl Compr Canc Netw, 2020, 18(3):230-241. DOI: 10.6004/jnccn.2020.0012.

www.zhxhnjzz.com

南微医学









南微医学 动物实验中心 NEW

- 标准消化内镜、外科、CT、MR 操作间
- 全系引进高端临床诊疗设备
- 高规格内镜手术拟真环境

提供动物实验及培训服务

详情请垂询 400-025-3000





南微医学科技股份有限公司

南京高新区药谷大道199号

www.micro-tech.com.cn

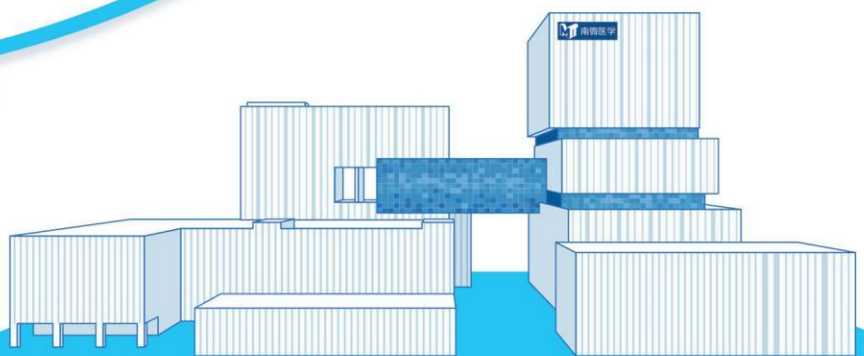

广告

PENTAX
MEDICAL

广阔“视”界
大有可为



EG34-J10U | EG36-J10UR | EG38-J10UT

宾得医疗器械(上海)有限公司
PENTAX Medical Shanghai Co., Ltd.
地址:上海市富民路 291 号 701 室 200031
Rm701,No.291,Rd Fumin,Shanghai,China 200031
电话/Tel: +86-21-6170-1555
传真/Fax:+86-21-6170-1655
维修热线/Hotline:400-1020-968

超声电子上消化道内窥镜:国械注进 20213060225
超声电子上消化道内窥镜:国械注进 20213060226
超声电子上消化道内窥镜:国械注进 20213060227
沪械广审(文)第260623-25522号
生产商:豪雅株式会社
生产商地址:东京都新宿区西新宿六丁目10番1号
禁忌内容或注意事项详见说明书

扫码关注“宾得医疗器械”