中华医学会系列杂志

ISSN 1007-5232
CN 32-1463/R

中华消化内镜杂志®

ZHONGHUA XIAOHUA NEIJING ZAZHI

2024年7月 第41卷 第7期

CHINESE JOURNAL OF DIGESTIVE ENDOSCOPY

Volume 41 Number 7
July 2024

CHINESE MEDICAL ASSOCIATION

ISSN 1007-5232

中华消化内镜杂志®

CHINESE JOURNAL OF DIGESTIVE ENDOSCOPY

月刊　1996年8月改刊　第41卷　第7期　2024年7月20日出版

微信：xhnjxw　新浪微博

主　管
中国科学技术协会

主　办
中华医学会
100710，北京市东四西大街42号

编　辑
中华消化内镜杂志编辑委员会
210003，南京市紫竹林3号
电话：(025)83472831，83478997
传真：(025)83472821
Email：xhnj@xhnj.com
http://www.zhxhnjzz.com
http://www.medjournals.cn

总编辑
张澍田

编辑部主任
唐涌进

出　版
《中华医学杂志》社有限责任公司
100710，北京市东四西大街42号
电话(传真)：(010)51322059
Email：office@cmaph.org

广告发布登记号
广登32010000093号

印　刷
江苏省地质测绘院

发　行
范围：公开
国内：南京报刊发行局
国外：中国国际图书贸易集团有限公司
(北京399信箱，100048)
代号 M4676

订　购
全国各地邮政局
邮发代号 28-105

邮　购
中华消化内镜杂志编辑部
210003，南京市紫竹林3号
电话：(025)83472831
Email：xhnj@xhnj.com

定　价
每期25.00元，全年300.00元

中国标准连续出版物号
ISSN 1007-5232
CN 32-1463/R

2024年版权归中华医学会所有

未经授权，不得转载、摘编本刊文章，不得使用本刊的版式设计

除非特别声明，本刊刊出的所有文章不代表中华医学会和本刊编委会的观点

本刊如有印装质量问题，请向本刊编辑部调换

目　次

述　评

重视全链条理念　规范消化道早期癌诊治 …… 505
刘揆亮　李鹏　张澍田

共识与指南

常规放大内镜联合病理诊断消化道早期癌专家共识 …… 509
中华医学会消化内镜学分会消化系早癌内镜诊断与治疗协作组
《中华消化内镜杂志》编委会

菁英论坛

放大内镜在早期胃癌中的应用进展 …… 528
刘揆亮　李鹏　吴静　张澍田

未分化型早期胃癌内镜黏膜下剥离指征的变迁 …… 532
陈琳　陈超英　郑炜烽　吕宾

论　著

透壁穿刺与经乳头引流对胰管断裂综合征的远期疗效观察 …… 537
张祉柔　施文　张晟瑜　冯云路　王强　蒋青伟　伍东升
吴晰　杨爱明

超声内镜引导下曲张静脉精准断流术治疗食管胃底静脉曲张有效性及安全性的初步研究(含视频) …… 543
王治虹　时晨　曾壮　陈丽红　张倩倩　张辅民　梅雪灿
王曦　孔德润

6~10 mm肠息肉冷切除术后预防性使用金属夹的价值探讨 …… 550
孙中新　吴璨　杨梅　刘丽　刘榴　周正奎　奚维东　单晶
姜琳　雷雨　孙晓滨

基于智能追溯信息系统的内镜集中管理效果评价 …… 555
傅燕　王姗姗　邓嘉　胡玲

三维消化内镜研制及在活体动物内镜手术的初步应用(含视频) … 562
刘冰熔　张晓朋　刘丹　李德亮　赵丽霞　张冀豫　周洋洋
刘凯鹏　李沐涵　涂秋月　李静豪　石森　李亚娟　王雪鑫

短篇论著

负压吸引法在内镜下经十二指肠乳头保胆取石术中的应用研究 …… 566
王文海　李鹏　王拥军　冀明
聚乙醇酸网片联合口服激素对巨大早期食管癌内镜黏膜下剥离术后食管狭窄的预防作用 …… 570
田伟　冯歆夏　吾格兰木·乌斯曼　刘梅

病例报道

PD-1抑制剂相关消化道损伤2例 …… 574
郭亚慧　陈宏桢　刘茜　姚乐　李辉　尹凤荣　张晓岚
胃多发神经内分泌瘤内镜诊治1例 …… 577
何嘉伟　何洁
累及副乳头的十二指肠上皮性肿瘤内镜诊治1例 …… 579
俞殊含　吴大鹏　王耀辉　凌亭生　张其德

综　　述

人工智能辅助内镜在胃癌前病变及早期胃癌诊断中的应用进展 …… 582
沈耀　占强　安方梅

读者·作者·编者

《中华消化内镜杂志》2024年可直接使用英文缩写的常用词汇 …… 561
《中华消化内镜杂志》对来稿中统计学处理的有关要求 …… 573
插页目次 …… 549
《中华消化内镜杂志》第六届编委会编委名单 …… 554
《中华消化内镜杂志》第六届编委会通讯编委名单 …… 554
《中华消化内镜杂志》稿约 …… 586

本期责任编辑　许文立　唐涌进

本刊编辑部工作人员联系方式

唐涌进，Email：tang@xhnj.com
朱　悦，Email：zhuyue@xhnj.com
周　昊，Email：zhou@xhnj.com
钱　程，Email：qian@xhnj.com
顾文景，Email：gwj@xhnj.com
许文立，Email：xwl@xhnj.com

本刊投稿方式

登录《中华消化内镜杂志》官方网站http://www.zhxhnjzz.com进行在线投稿。



（扫码添加编辑企业微信）

·短篇论著·

聚乙醇酸网片联合口服激素对巨大早期食管癌内镜黏膜下剥离术后食管狭窄的预防作用

田伟　冯歆夏　吾格兰木·乌斯曼　刘梅
华中科技大学同济医学院附属同济医院消化内科，武汉 430000
通信作者：刘梅，Email：1744634750@qq.com

【提要】 为了评估聚乙醇酸网片（polyglycolic acid sheet，PGA）联合口服激素用于巨大早期食管癌内镜黏膜下剥离术（endoscopic submucosal dissection，ESD）后食管狭窄的预防作用，收集 2013 年 1 月至 2024 年 3 月间在华中科技大学同济医学院附属同济医院行 ESD 治疗，术后病理证实为早期食管癌，术后缺损≥3/4 食管管周，采用单纯口服激素（单纯口服激素组，n=27）或 PGA 联合口服激素（PGA 联合口服激素组，n=18）预防术后食管狭窄的 45 例病例纳入回顾性研究，对比分析发现：PGA 联合口服激素组术后食管狭窄率明显低于单纯口服激素组［44.4%（8/18）比 74.1%（20/27），χ^2=4.034，P=0.043］，且≥3/4 管周的非环周型食管缺损病例中，PGA 联合口服激素组仅有 1 例［9.1%（1/11）］发生术后食管狭窄，而单纯口服激素组有 10 例［62.5%（10/16）］发生术后食管狭窄；在随访过程中，未观察到激素使用的严重并发症，也未观察到与 PGA 使用相关的不良事件。以上结果初步说明，PGA 联合口服激素预防巨大早期食管癌 ESD 术后食管狭窄安全、有效，且预防效果优于单纯口服激素。

【关键词】 食管狭窄；　内镜黏膜下剥离术；　早期食管癌；　聚乙醇酸网片；　激素

Preventive effect of polyglycolic acid sheet combined with oral glucocorticoid on esophageal stenosis after endoscopic submucosal dissection of large early esophageal cancer

Tian Wei, Feng Xinxia, Wusiman Wugelanmu, Liu Mei
Department of Gastroenterology, Tongji Hospital, Tongji Medical College, Huazhong University of Science and Technology, Wuhan 430000, China
Corresponding author: Liu Mei, Email: 1744634750@qq.com

【Summary】 A retrospective study was conducted on data of 45 patients who underwent endoscopic submucosal dissection (ESD) at Tongji Hospital, Tongji Medical College, Huazhong University of Science and Technology from January 2013 to March 2024 and were pathologically confirmed as having early esophageal cancer with postoperative defect ≥3/4 of the esophageal circumference, to evaluate the preventive effect of polyglycolic acid sheet (PGA) combined with oral glucocorticoid for esophageal stenosis after ESD of large early esophageal cancer. Patients were divided into two groups according to teatment: oral glucocorticoid alone group (n=27) and PGA combined with oral glucocorticoid group (n=18). The results showed that the postoperative esophageal stenosis rate was significantly lower in the PGA combined with oral glucocorticoid group compared with the oral glucocorticoid alone group [44.4% (8/18) VS 74.1% (20/27), χ^2=4.034, P=0.043]. For cases of non-circumferential esophageal defects, only 1 case [9.1% (1/11)] experienced postoperative esophageal stenosis in the PGA combined with oral glucocorticoid group, while 10 cases [62.5% (10/16)] in the oral glucocorticoid alone group. During follow-up, no serious complications related to glucocorticoid use or adverse events related to PGA use were observed. These findings suggest that PGA combined with oral glucocorticoid is safe and effective for preventing esophageal stenosis after ESD for large early esophageal cancer and may be more effective than using only oral glucocorticoid.

DOI：10.3760/cma.j.cn321463-20231206-00624
收稿日期　2023-12-06　　**本文编辑**　顾文景
引用本文：田伟，冯歆夏，吾格兰木·乌斯曼，等. 聚乙醇酸网片联合口服激素对巨大早期食管癌内镜黏膜下剥离术后食管狭窄的预防作用[J]. 中华消化内镜杂志，2024，41(7)：570-573. DOI：10.3760/cma.j.cn321463-20231206-00624.

www.zhxhnjzz.com

【Key words】 Esophageal stenosis; Endoscopic submucosal dissection; Early esophageal cancer; Polyglycolic acid; Glucocorticoid

早期食管癌指的是局限于黏膜层或黏膜下层、无论有无淋巴结转移的食管癌。与内镜黏膜切除术相比，内镜黏膜下剥离术（endoscopic submucosal dissection，ESD）具有肿瘤去除率高、术后复发率低的优点，是目前早期食管癌的首选治疗方法[1-3]。虽然ESD有良好的治疗效果，但若创面较大，术后易发生食管狭窄。文献报道，剥离≥3/4食管管周、长径≥40 mm、浸润深度超过黏膜固有层（M2）是早期食管癌ESD术后出现食管狭窄的独立危险因素[4-6]。目前国内广为接受的预防食管狭窄的方式是口服激素，但效果始终不尽如人意[7-11]。研究显示，食管支架[12]、自体黏膜移植[13]及聚乙醇酸网片（polyglycolic acid sheet，PGA）[14]有一定的预防食管狭窄的潜力。PGA是一种可吸收的缝线增强剂，首次应用于黏膜缺损的手术缝合[15]。一些研究表明，PGA可以促进ESD术后形成的人工溃疡的愈合，并具有一定的预防食管狭窄的潜力[16]，且使用PGA的患者未观察到严重不良事件[17]。本研究中，我们对PGA联合口服激素预防巨大早期食管癌灶ESD术后食管狭窄的效果及安全性进行了回顾性评估，总结报道如下。

一、资料与方法

1. 病例收集及分组：本研究根据《赫尔辛基宣言》的指导方针进行，并获得华中科技大学（中国武汉）伦理委员会的批准（伦理号：TJ-IRB2024011073），采用回顾性队列研究设计，在我院病例资料库中收集2013年1月至2024年3月间行ESD治疗，术后病理证实为早期食管癌，术后缺损≥3/4食管管周，采用单纯口服激素或PGA联合口服激素预防术后食管狭窄的病例共50例，剔除追加额外治疗3例、失访2例，最终有45例纳入本次数据分析，单纯口服激素组27例、PGA联合口服激素组18例。

2. 术后激素使用：在ESD术后恢复饮食当日予以口服激素，起始剂量30 mg/d，每2周减5 mg，减至5 mg维持2周后停用药物。由于食管癌患者年龄较大，考虑激素使用存在较大不良反应，常规辅以护胃、补钙、抗凝等治疗，以减少长期使用激素所引发的不良反应。

3. 随访：术后第2、6、12个月行无痛染色+放大胃镜检查，以后每年复查胃镜和腹部或胸部增强CT。发现可疑病灶及时活检行病理组织学检查。对于新发或复发的患者，排除淋巴结转移的情况下追加ESD治疗。

4. 不良事件：将术后出血，穿孔，因骨质疏松导致的骨折，新发糖尿病，新发严重血栓性疾病定义为严重不良事件。

5. 主要终点：主要终点为早期食管癌ESD术后8周患者的食管狭窄率。术后食管狭窄定义：普通内镜（直径1 cm）不能通过。

6. 统计学分析：使用SPSS 26.0统计学软件处理数据。满足正态分布或近似正态分布的定量资料用$\bar{x}\pm s$表示，2组间比较行t检验；计数资料用频数或频数（%）表示，组间比较行卡方检验或Fisher精确概率法。$P<0.05$为差异有统计学意义。

二、结果

1. 基线资料比较：2组在患者平均年龄、性别构成、肿瘤病理类型构成、位置分布、浸润深度构成、恶性程度构成、食管剥离缺损范围构成方面差异均无统计学意义（$P>0.05$，表1），基线资料具有可比性。

表1 巨大早期食管癌灶ESD术后食管狭窄不同预防方法组的基线资料比较

项目	PGA联合口服激素组（n=18）	单纯口服激素组（n=27）	统计量	P值
年龄（岁，$\bar{x}\pm s$）	62.67±9.33	64.33±7.43	t=0.665	0.509
性别（例）			χ^2=0.649	0.420
男	14	18		
女	4	9		
病理类型（例）			χ^2=0.015	0.901
鳞癌	11	16		
高级别上皮内瘤变	7	11		
肿瘤位置（例）			χ^2=0.445	0.851
食管上段	3	6		
食管中段	9	14		
食管下段	6	7		
浸润深度（例）			χ^2=5.114	0.081
Tis	2	6		
T1a	13	10		
T1b	3	11		
恶性程度（例）				0.097[a]
低	12	12		
中	6	9		
高	0	6		
食管剥离缺损范围（例）			χ^2=0.015	0.901
≥3/4管周的非环周型	11	16		
环周型	7	11		

注：ESD指内镜黏膜下剥离术；PGA指聚乙醇酸网片；Tis指原位癌，T1a指侵犯黏膜固有层或黏膜肌层，T1b指侵犯黏膜下层；[a]使用Fisher精确检验

2. 疗效比较：PGA联合口服激素组8例（44.4%）发生术后狭窄，单纯口服激素组20例（74.1%）发生术后狭窄，2组间术后狭窄发生率差异有统计学意义（χ^2=4.034，P=0.043）；28例发生术后食管狭窄的患者，经1~28次（中位次数3次）扩张可以进食固体食物且无明显梗阻感。亚组分析：（1）≥

www.zhxhnjzz.com

3/4管周的非环周型食管缺损中，PGA联合口服激素组1例[9.1%(1/11)]发生术后狭窄，单纯口服激素组10例[62.5%(10/16)]发生术后狭窄，PGA联合口服激素组术后狭窄发生率明显低于单纯口服激素组；(2)环周型食管缺损中，PGA联合口服激素组6例[85.7%(6/7)]发生术后狭窄，单纯口服激素组10例[90.9%(10/11)]发生术后狭窄，PGA联合口服激素组术后狭窄发生率略低于单纯口服激素组。

3.不良事件发生情况：在随访过程中，未观察到激素使用的严重并发症如新发糖尿病、溃疡出血、因骨质疏松导致的骨折等；同时，也未观察到PGA使用过程中的过敏、出血、穿孔、严重感染等不良事件。

讨论　作为缝线加固材料，PGA在吸水后分解，张力逐渐消失，最终被人体组织吸收。在降解过程中，首先拉伸强度消失，然后缝合材料本身消失，大约15周后材料完全被人体吸收。在37 ℃盐水中，第10天抗拉强度为初始强度的50%，第20天为初始强度的20%，第30天为零。PGA首先在预防自发性气胸术后复发[18]、治疗胃肠道瘘[19]、闭合胃肠道巨大穿孔[20]等方面得到广泛的临床应用。1名来自韩国的老年男性在食管ESD术后使用PGA预防狭窄的病例报道显示，在1年的随访中无狭窄发生且无复发[21]。此外，日本的一项研究显示，13例ESD术后缺损超过1/2食管周径患者中使用PGA预防狭窄，术后狭窄率仅为1/13[22]。另一项研究显示，在3/4以上食管环周黏膜缺损的患者中，PGA联合纤维蛋白胶预防狭窄的术后狭窄率为3/8[23]。2017年的一项回顾性研究表明，PGA联合纤维蛋白胶预防狭窄的术后狭窄率为3/33[24]。我国的一项研究表明，PGA联合食管支架比单独支架预防狭窄更有效[25]。以上研究结果表明，PGA对预防食管ESD术后食管狭窄有很大的潜力。

在我国预防狭窄最常见的策略是ESD术后口服激素，因此我们选择单纯口服激素的患者作为对照，结果显示，PGA联合口服激素预防狭窄效果明显优于单纯口服激素。然而，全周病变对ESD的挑战更大，术后狭窄率几乎100%。本研究中，PGA联合口服激素在全周病变的预防狭窄作用并不明显，狭窄预防有效率仅为1/7，仍需大样本的研究去进一步验证。

此外，本研究存在一定的局限性。第一，本研究是一项回顾性研究，收集病例资料的准确性有存在误差的可能性；第二，由于PGA是一种非通用的抗狭窄材料，在国内引入较晚，导致本研究中使用PGA的患者较少；第三，少部分符合条件的个体患者被排除在研究之外，因为他们更改联系方式而失去随访。

总之，本研究结果初步提示，PGA联合口服激素预防巨大早期食管癌ESD术后食管狭窄安全、有效，且预防效果优于单纯口服激素，但仍需大样本的前瞻性研究进一步验证。

利益冲突　所有作者声明不存在利益冲突

作者贡献声明　田伟：数据分析，论文撰写；冯歆夏、吾格兰木·乌斯曼：数据收集；刘梅：研究设计

参 考 文 献

[1] Ishihara R, Iishi H, Uedo N, et al. Comparison of EMR and endoscopic submucosal dissection for en bloc resection of early esophageal cancers in Japan[J]. Gastrointest Endosc, 2008,68(6):1066-1072. DOI: 10.1016/j.gie.2008.03.1114.

[2] Takahashi H, Arimura Y, Masao H, et al. Endoscopic submucosal dissection is superior to conventional endoscopic resection as a curative treatment for early squamous cell carcinoma of the esophagus (with video) [J]. Gastrointest Endosc, 2010, 72(2): 255-264, 264. e1-2. DOI: 10.1016/j.gie.2010.02.040.

[3] Naveed M, Kubiliun N. Endoscopic treatment of early-stage esophageal cancer[J]. Curr Oncol Rep, 2018, 20(9): 71. DOI: 10.1007/s11912-018-0713-y.

[4] Katada C, Muto M, Manabe T, et al. Esophageal stenosis after endoscopic mucosal resection of superficial esophageal lesions [J]. Gastrointest Endosc, 2003, 57(2): 165-169. DOI: 10.1067/mge.2003.73.

[5] Ono S, Fujishiro M, Niimi K, et al. Predictors of postoperative stricture after esophageal endoscopic submucosal dissection for superficial squamous cell neoplasms[J]. Endoscopy, 2009, 41(8):661-665. DOI: 10.1055/s-0029-1214867.

[6] Shi Q, Ju H, Yao LQ, et al. Risk factors for postoperative stricture after endoscopic submucosal dissection for superficial esophageal carcinoma[J]. Endoscopy, 2014, 46(8): 640-644. DOI: 10.1055/s-0034-1365648.

[7] Yamaguchi N, Isomoto H, Shikuwa S, et al. Effect of oral prednisolone on esophageal stricture after complete circular endoscopic submucosal dissection for superficial esophageal squamous cell carcinoma: a case report[J]. Digestion, 2011, 83(4):291-295. DOI: 10.1159/000321093.

[8] Yamaguchi N, Isomoto H, Nakayama T, et al. Usefulness of oral prednisolone in the treatment of esophageal stricture after endoscopic submucosal dissection for superficial esophageal squamous cell carcinoma[J]. Gastrointest Endosc, 2011, 73(6): 1115-1121. DOI: 10.1016/j.gie.2011.02.005.

[9] Kadota T, Yano T, Kato T, et al. Prophylactic steroid administration for strictures after endoscopic resection of large superficial esophageal squamous cell carcinoma[J]. Endosc Int Open, 2016,4(12):E1267-1274. DOI: 10.1055/s-0042-118291.

[10] Zhou G, Yuan F, Cai J, et al. Efficacy of prednisone for prevention of esophageal stricture after endoscopic submucosal dissection for superficial esophageal squamous cell carcinoma[J]. Thorac Cancer, 2017, 8(5): 489-494. DOI: 10.1111/1759-7714.12473.

[11] Kadota T, Yoda Y, Hori K, et al. Prophylactic steroid administration against strictures is not enough for mucosal defects involving the entire circumference of the esophageal lumen after esophageal endoscopic submucosal dissection (ESD) [J]. Esophagus, 2020, 17(4): 440-447. DOI: 10.1007/s10388-020-00730-z.

[12] Li L, Linghu E, Chai N, et al. Efficacy of triamcinolone-soaked polyglycolic acid sheet plus fully covered metal stent for preventing stricture formation after large esophageal endoscopic submucosal dissection[J]. Dis Esophagus, 2019, 32(2). [published online ahead of print]. DOI: 10.1093/dote/doy121.

[13] Chai N, Zou J, Linghu E, et al. Autologous skin-grafting surgery to prevent esophageal stenosis after complete circular

www.zhxhnjzz.com

endoscopic submucosal tunnel dissection for superficial esophageal neoplasms[J]. Am J Gastroenterol, 2019, 114(5): 822-825. DOI: 10.14309/ajg.0000000000000169.

[14] Sakaguchi Y, Tsuji Y, Fujishiro M, et al. Triamcinolone injection and shielding with polyglycolic acid sheets and fibrin glue for postoperative stricture prevention after esophageal endoscopic resection: a pilot study[J]. Am J Gastroenterol, 2016,111(4):581-583. DOI: 10.1038/ajg.2016.60.

[15] Shinozaki T, Hayashi R, Ebihara M, et al. Mucosal defect repair with a polyglycolic acid sheet[J]. Jpn J Clin Oncol, 2013,43(1):33-36. DOI: 10.1093/jjco/hys186.

[16] Ono S, Sakaguchi Y, Tsuji Y, et al. Foam plombage: a novel technique for optimal fixation of polyglycolic acid sheets positioned using "clip and pull" after esophageal endoscopic submucosal dissection[J]. Endoscopy, 2015,47(Suppl 1):E435-436. DOI: 10.1055/s-0034-1392612.

[17] Sakaguchi Y, Tsuji Y, Sato J, et al. Repeated steroid injection and polyglycolic acid shielding for prevention of refractory esophageal stricture[J]. Surg Endosc, 2023, 37(8): 6267-6277. DOI: 10.1007/s00464-023-10111-z.

[18] Kadomatsu Y, Fukui T, Mori S, et al. Polyglycolic acid sheet covering to prevent recurrence after surgery for spontaneous pneumothorax: a meta-analysis[J]. Sci Rep, 2021, 11(1): 3392. DOI: 10.1038/s41598-021-83103-5.

[19] Nakano Y, Takao T, Morita Y, et al. Endoscopic plombage with polyglycolic acid sheets and fibrin glue for gastrointestinal fistulas[J]. Surg Endosc, 2019, 33(6): 1795-1801. DOI: 10.1007/s00464-018-6454-z.

[20] Abiko S, Sano I, Yoshikawa A, et al. Successful closure of huge perforation during rectal endoscopic submucosal dissection using an endoscopic string clip suturing method and polyglycolic acid sheets and fibrin glue[J]. Endoscopy, 2022,54(6):E290-291. DOI: 10.1055/a-1519-6555.

[21] Kim YJ, Park JC, Chung H, et al. Polyglycolic acid sheet application to prevent esophageal stricture after endoscopic submucosal dissection for recurrent esophageal cancer[J]. Endoscopy, 2016, 48(Suppl 1): E319-320. DOI: 10.1055/s-0042-117224.

[22] Iizuka T, Kikuchi D, Yamada A, et al. Polyglycolic acid sheet application to prevent esophageal stricture after endoscopic submucosal dissection for esophageal squamous cell carcinoma[J]. Endoscopy, 2015,47(4):341-344. DOI: 10.1055/s-0034-1390770.

[23] Sakaguchi Y, Tsuji Y, Ono S, et al. Polyglycolic acid sheets with fibrin glue can prevent esophageal stricture after endoscopic submucosal dissection[J]. Endoscopy, 2015,47(4): 336-340. DOI: 10.1055/s-0034-1390787.

[24] Iizuka T, Kikuchi D, Hoteya S, et al. Polyglycolic acid sheet and fibrin glue for preventing esophageal stricture after endoscopic submucosal dissection: a historical control study [J]. Dis Esophagus, 2017, 30(11): 1-8. DOI: 10.1093/dote/dox053.

[25] Chai NL, Feng J, Li LS, et al. Effect of polyglycolic acid sheet plus esophageal stent placement in preventing esophageal stricture after endoscopic submucosal dissection in patients with early-stage esophageal cancer: a randomized, controlled trial[J]. World J Gastroenterol, 2018, 24(9): 1046-1055. DOI: 10.3748/wjg.v24.i9.1046.

·读者·作者·编者·

《中华消化内镜杂志》对来稿中统计学处理的有关要求

1.统计研究设计：应交代统计研究设计的名称和主要做法。如调查设计（分为前瞻性、回顾性或横断面调查研究）；实验设计（应交代具体的设计类型，如自身配对设计、成组设计、交叉设计、析因设计、正交设计等）；临床试验设计（应交代属于第几期临床试验，采用了何种盲法措施等）。主要做法应围绕4个基本原则（随机、对照、重复、均衡）概要说明，尤其要交代如何控制重要非试验因素的干扰和影响。

2.资料的表达与描述：用$\bar{x}\pm s$表达近似服从正态分布的定量资料，用$M(Q_1, Q_3)$或M(IQR)表达呈偏态分布的定量资料；用统计表时，要合理安排纵横标目，并将数据的含义表达清楚；用统计图时，所用统计图的类型应与资料性质相匹配，并使数轴上刻度值的标法符合数学原则；用相对数时，分母不宜小于20，要注意区分百分率与百分比。

3.统计学分析方法的选择：对于定量资料，应根据所采用的设计类型、资料所具备的条件和分析目的，选用合适的统计学分析方法，不应盲目套用t检验和单因素方差分析；对于定性资料，应根据所采用的设计类型、定性变量的性质和频数所具备的条件以及分析目的，选用合适的统计学分析方法，不应盲目套用χ^2检验。对于回归分析，应结合专业知识和散布图，选用合适的回归类型，不应盲目套用简单直线回归分析，对具有重复实验数据的回归分析资料，不应简单化处理；对于多因素、多指标资料，要在一元分析的基础上，尽可能运用多元统计学分析方法，以便对因素之间的交互作用和多指标之间的内在联系进行全面、合理的解释和评价。

4.统计结果的解释和表达：当$P<0.05$（或$P<0.01$）时，应说明对比组之间的差异有统计学意义，而不应说对比组之间具有显著性（或非常显著性）的差别；应写明所用统计学分析方法的具体名称（如：成组设计资料的t检验、两因素析因设计资料的方差分析、多个均数之间两两比较的q检验等），统计量的具体值（如t值，χ^2值，F值等）应尽可能给出具体的P值；当涉及到总体参数（如总体均数、总体率等）时，在给出显著性检验结果的同时，再给出95%可信区间。

www.zhxhnjzz.com

健可诺®
国药准字H20213838

磷酸钠盐散
Sodium Phosphates Powder

广告

清肠品质卓越 舒适又方便

独特包装控制用药风险



适应症 用于患者结肠X-光线及肠道内窥镜检查前或手术前清理肠道。

用法用量 本品用于肠道准备时服药一般分两次，每次服药1袋。
第一次服药时间在手术或检查前一天晚上7点，用法为用800ml以上温凉水溶解后服用。
第二次服药时间在手术或检查当天早上7点(或在操作或检查前至少3个小时)，或遵医嘱，用法同第一次。
为获得良好肠道准备效果，建议患者在可承受范围内多饮用水。

不良反应 常见的不良反应为腹胀、恶心、腹痛、呕吐，还可能会出现用药期间和用药后的短暂的电解质紊乱、乏力、眩晕、过敏反应、肝功能检查ALT，AST升高、肛门刺激症状。其他详见说明书。

禁 忌 1.本品禁用于先天性巨结肠、肠梗阻、腹水、充血性心脏病或肾功能衰竭患者。2.使用本品禁止联合使用其他缓泻药物。3.对本品中任何成份过敏者禁用。

健能药业 JEWELLAND

川药广审(文)第251011-01618号 生产企业:四川健能制药有限公司 本广告仅供医学药学专业人士阅读

SonoScape 开立

广告

HD-580

镜之所及 芯之所向



IE
图像质量
跨越式提升

MS
多核心
异构系统

DI
光学染色
技术升级

NGE
镜体性能
优化

染色革新 多光谱技术

助力消化系统早期疾病快速筛查、诊断


SFI-1

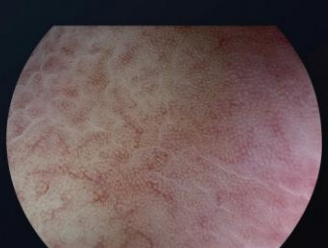
SFI-2

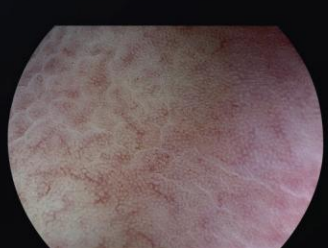
SFI-3


VIST-1


VIST-2


VIST-3

深圳开立生物医疗科技股份有限公司
SONOSCAPE MEDICAL CORP.
地址：深圳市南山区粤海街道麻岭社区高新中区科技中2路1号深圳软件园（2期）12栋201、202
电话：86-755-26722890

网站：www.sonoscape.com.cn
邮箱：sonoscape@sonoscape.net
禁忌内容或者注意事项详见说明书
粤械广审（文）第240604-00839号

注册证编号
医用内窥镜图像处理器 粤械注准20182061081
医用内窥镜冷光源 粤械注准20192061100
电子上消化道内窥镜 粤械注准20232061825
电子下消化道内窥镜 粤械注准20232062125