中华医学会系列杂志

ISSN 1007-5232
CN 32-1463/R

中华消化内镜杂志®

ZHONGHUA XIAOHUA NEIJING ZAZHI

2024年5月 第41卷 第5期

CHINESE JOURNAL OF DIGESTIVE ENDOSCOPY

Volume 41 Number 5
May 2024

CHINESE MEDICAL ASSOCIATION

ISSN 1007-5232
05>

中华消化内镜杂志®

CHINESE JOURNAL OF DIGESTIVE ENDOSCOPY

月刊　1996年8月改刊　第41卷　第5期　2024年5月20日出版

微信：xhnjxw　新浪微博

主　管
中国科学技术协会

主　办
中华医学会
100710，北京市东四西大街42号

编　辑
中华消化内镜杂志编辑委员会
210003，南京市紫竹林3号
电话：(025)83472831，83478997
传真：(025)83472821
Email：xhnj@xhnj.com
http://www.zhxhnjzz.com
http://www.medjournals.cn

总编辑
张澍田

编辑部主任
唐涌进

出　版
《中华医学杂志》社有限责任公司
100710，北京市东四西大街42号
电话(传真)：(010)51322059
Email：office@cmaph.org

广告发布登记号
广登32010000093号

印　刷
江苏省地质测绘院

发　行
范围：公开
国内：南京报刊发行局
国外：中国国际图书贸易集团有限公司
(北京399信箱，100048)
代号 M4676

订　购
全国各地邮政局
邮发代号 28-105

邮　购
中华消化内镜杂志编辑部
210003，南京市紫竹林3号
电话：(025)83472831
Email：xhnj@xhnj.com

定　价
每期25.00元，全年300.00元

中国标准连续出版物号
ISSN 1007-5232
CN 32-1463/R

2024年版权归中华医学会所有

未经授权，不得转载、摘编本刊文章，不得使用本刊的版式设计

除非特别声明，本刊刊出的所有文章不代表中华医学会和本刊编委会的观点

本刊如有印装质量问题，请向本刊编辑部调换

目　次

共识与指南

中国经内镜消化系统常见恶性肿瘤组织取样及类器官培养专家共识(2024，成都)…… 337
中华医学会消化病学分会医工交叉协作组

论　著

国产上消化道超声内镜有效性及安全性评估的随机、开放、平行对照、非劣性试验…… 351
葛楠　杨鑫　张凯　胡金龙　王晟　郭瑾陶　刘香　王国鑫　陈云亮　孙思予

硫酸镁钠钾口服液用于成人结肠镜检查前肠道准备有效性和安全性的Ⅲ期临床多中心随机对照研究 …… 359
周艳华　宗晔　庞姝　许乐　张振玉　王玫　吴咏冬

富马酸伏诺拉生与雷贝拉唑联合黏膜保护剂对内镜黏膜下剥离术后人工溃疡疗效的随机对照研究 …… 366
高欣　李璇　王云　钱海声　张国新

AB分型联合Arima分型对食管表浅鳞状细胞癌浸润深度判定的价值 …… 372
陆宏娜　许丰　张学松　王瑶　王耀辉　邓茜　郭雯莹　翁烃　张良舜　凌亭生

十二指肠乳头腺癌危险因素分析 …… 379
詹展　刘昆　李雯　张松　汤蓓　蔡薇　黎琪　陈骏　王雷　沈珊珊

不同长度胰管支架对内镜逆行胰胆管造影术后胰腺炎发生率的影响分析 …… 384
李西娴　张恬恬　罗辉　任贵　王向平　张林慧　梁树辉　潘阳林

监测上消化道盲区智能内镜影像分析系统的构建及验证 …… 391
曾晓铨　董泽华　吴练练　李艳霞　邓云超　于红刚

盐酸达克罗宁胶浆用于内镜逆行胰胆管造影术中不适合解痉剂患者的探讨 …… 397
李士学　唐秀芬　张彬彬　李淑芹

短篇论著

三通联合三明治注射法在超声内镜引导下弹簧圈联合组织胶栓塞治疗胃底静脉曲张出血的临床应用研究 …… 401
陈琨　李纯
一种简易牵引装置在结肠内镜黏膜下剥离术中的临床应用(含视频) …… 405
王文平　冷霞　仓慧　刘华敏　刘鹏飞　孙岳军　王芳军

病例报道

小肠镜治疗肥厚型梗阻性心肌病合并回肠血管畸形出血1例 …… 408
刘爱玲　任琳琳　闵丛丛　孟品　陈浩　刘华　毛涛　丁雪丽　田宇彬
静脉硬化性结肠炎诊治1例 …… 410
李进宇　武曼群　叶婷　闪明海　张丽娜　侍明海　王芳　杨少奇
早期胃印戒细胞癌内镜黏膜下剥离术后全身转移1例(含视频) …… 412
徐桂林　张观坡　江传燊　李达周　王雯

综　　述

超声内镜造影在消化系统疾病诊断中的应用及研究进展 …… 415
邱煜婷　乔新伟　李鹏　吴静　张澍田

读者·作者·编者

《中华消化内镜杂志》对来稿中统计学处理的有关要求 …… 350
《中华消化内镜杂志》2024年可直接使用英文缩写的常用词汇 …… 365
插页目次 …… 396

本刊稿约见第41卷第1期第82页

本期责任编辑　周昊

本刊编辑部工作人员联系方式

唐涌进，Email：tang@xhnj.com
朱　悦，Email：zhuyue@xhnj.com
周　昊，Email：zhou@xhnj.com
钱　程，Email：qian@xhnj.com
顾文景，Email：gwj@xhnj.com
许文立，Email：xwl@xhnj.com

本刊投稿方式

登录《中华消化内镜杂志》官方网站http://www.zhxhnjzz.com进行在线投稿。



（扫码添加编辑企业微信）

·病例报道·

小肠镜治疗肥厚型梗阻性心肌病合并回肠血管畸形出血1例

刘爱玲　任琳琳　闵丛丛　孟品　陈浩　刘华　毛涛　丁雪丽　田宇彬
青岛大学附属医院消化内科，青岛 266003
通信作者：刘华，Email：kaixing1407@sina.com

【提要】 肥厚型梗阻性心肌病合并胃肠道血管畸形出血少见。报道1例以消化道出血为表现的肥厚型梗阻性心肌病合并回肠血管畸形患者，经小肠镜诊治止血的经过，旨在为该类疾病的临床诊治提供参考。

【关键词】 胃肠出血；　血管畸形；　心肌病，肥厚性；　小肠镜
基金项目：山东省自然科学基金资助青年项目（ZR2020QH031）

Enteroscopy for hypertrophic obstructive cardiomyopathy combined with ileal vascular malformation and bleeding: a case report

Liu Ailing, Ren Linling, Min Congcong, Meng Pin, Chen Hao, Liu Hua, Mao Tao, Ding Xueli, Tian Zibin
Department of Gastroenterology, Affiliated Hospital of Qingdao University, Qingdao 266003, China
Corresponding author: Liu Hua, Email: kaixing1407@sina.com

患者女，72岁，因“便血十余天”入院。患者十余天前无明显诱因出现暗红色血便，5~7次/d，50~100 mL/次，伴右下腹胀痛、胸闷、憋气、乏力，无发热、呕血等。于当地医院就诊，查血红蛋白73 g/L；肠镜示小肠出血可能；胶囊内镜示食管、胃、空肠及部分回肠黏膜未见明显异常，小肠远端未能显示，未见明显血迹。诊断考虑为中消化道出血。予禁饮食、抑酸、生长抑素止血等治疗，患者仍反复便血。

患者为进一步诊治至我科。患者有高血压史，肥厚型梗阻性心肌病2年，心房颤动2年，口服倍他乐克、阿司匹林治疗，阿司匹林已停10 d，血压控制可。发病以来，患者一般情况尚可。入院查体，心率90次/min，呼吸23次/min，血压103/67 mmHg（1 mmHg=0.133 kPa）。眼睑、口唇苍白，双下肺呼吸音低，可闻及湿罗音；心律绝对不齐，第一心音强弱不等，胸骨左缘3~4肋间可闻及收缩期杂音，3/6级；腹软，无压痛、反跳痛、肌紧张，肠鸣音活跃，双下肢轻度凹陷性水肿。

入院后完善相关检查。血常规示血红蛋白72 g/L，红细胞平均体积76.1 fl，红细胞平均血红蛋白浓度273 g/L，白蛋白21.9 g/L。粪便隐血试验示红细胞（++++）。高敏肌钙蛋白T 0.036 μg/L，N末端B型尿钠肽前体4 701 pg/mL。心电图示异位心律，房颤，多导ST-T改变；心脏超声示肥厚型梗阻性心肌病，主动脉瓣下隔膜，主动脉瓣重度狭窄，主动脉瓣中重度反流，二尖瓣和三尖瓣重度反流，肺动脉中度高压，左右心房扩大，左室射血分数58%。

予禁饮食、抑酸、输血、输白蛋白等对症治疗。患者仍有便血。行两次介入血管造影未见明显出血点。经多学科会诊：诊断考虑小肠出血，合并房颤、肥厚型梗阻性心肌病、心脏瓣膜病（主动脉瓣狭窄、主动脉瓣反流、三尖瓣反流、二尖瓣反流）。1周后于全麻下行小肠镜（图1）示回肠中段血管扩张，呈放射状，反复生理盐水冲洗后见局部血液呈细线样涌出，置放2枚金属夹夹闭出血点，观察3 min再无活动性出血。最终诊断为回肠血管畸形出血，肥厚型梗阻性心

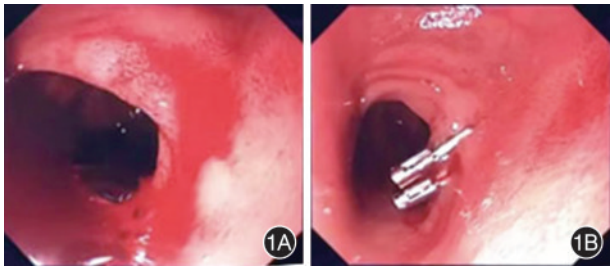

图1　小肠镜检查　1A：回肠中段血管畸形并见新鲜血迹；1B：置放2枚金属夹夹闭出血点，观察无活动性出血

DOI：10.3760/cma.j.cn321463-20231017-00564
收稿日期　2023-10-17　　**本文编辑**　周昊
引用本文：刘爱玲，任琳琳，闵丛丛，等. 小肠镜治疗肥厚型梗阻性心肌病合并回肠血管畸形出血1例[J]. 中华消化内镜杂志，2024，41(5)：408-409. DOI：10.3760/cma.j.cn321463-20231017-00564.

www.zhxhnjzz.com

肌病，心房颤动。术后患者未再便血，大便为黄色软便，无腹痛、腹胀、乏力等。复查血红蛋白 105 g/L，白蛋白 31.9 g/L，大便常规+潜血阴性。患者病情平稳后出院，继续口服倍他乐克、苯磺酸氨氯地平片（商品名：络活喜）治疗房颤及高血压，未用其他药物。2022 年 2 月随诊，患者一般情况可，无腹痛、发热、便血等，复查血红蛋白正常。

讨论　胃肠道血管畸形是消化道出血的常见原因，占消化道出血病因的 5%~10%。其发生率随年龄增长而升高，尤其在 60 岁以上人群中多见，女性多见[1]。其发病机制与先天性血管发育异常、胃肠黏膜慢性缺血和后天获得性退行性变有关[2]。肥厚型梗阻性心肌病（hypertrophic obstractive cardiomyopathy，HOCM）是一种遗传异常所致，以室间隔和左心室游离壁非对称性肥厚，动态性左心室流出道梗阻为特点的心肌病，常表现为呼吸困难、胸痛、心悸、头晕、晕厥等，猝死率高[3]。

胃肠道血管畸形多在主动脉瓣狭窄、慢性肾功能不全患者中出现，而 HOCM 合并胃肠道血管畸形出血少见，其可能的机制：（1）胃肠道黏膜及黏膜下静脉回流受阻[4]；（2）心室流出道梗阻造成体循环灌注压力降低，可能引起胃肠道黏膜及黏膜下层血管内皮缺血坏死[5]；（3）血管性血友病因子（von Willebrand factor，vWF）多聚体消耗增多，导致获得性抗凝缺陷[6-8]。Blackshear 等[7]报道 2 例 HOCM 合并胃肠道血管畸形并出血患者，均有 VWF 多聚体消耗增多，均行室间隔肌切除术，术后未再出血，且 VWF 多聚体水平恢复正常。说明 HOCM 合并胃肠道血管畸形与 VWF 消耗增多相关，降低心室流出道压力后 VWF 多聚体水平恢复正常，消化道出血停止。国内曾报道 1 例 HOCM 合并小肠血管畸形的患者[9]，为 69 岁女性，曾行末端回肠和右半结肠切除术，术后仍有便血，给予维拉帕米治疗后，未再便血。推测机制为肠腔内压力升高，黏膜下静脉回流受阻，长期淤血导致黏膜下血管扩张。维拉帕米降低左心室流出道压力，减轻静脉回流压力，从而减轻血管畸形出血。

诊断胃肠道血管畸形可借助胃肠镜、胶囊内镜和小肠镜，也可进行血管造影和 CT 血管成像，甚至剖腹探查。胃肠道血管畸形典型部位好发于小肠，也可见于结肠和胃[1]。内镜下表现为鲜红色外观，平坦或略有升高，血管直径 2~10 mm，由黏膜下层小动脉束组成，外周血管呈放射状，伴有一条隆起的中央血管从血管束伸出。组织学表现类似毛细血管扩张症，呈现血管扩张，血管脆性改变[10]。

胃肠道血管畸形出血治疗方法多种多样。药物包括血管生成抑制剂沙利度胺、贝伐珠单抗等；内镜下治疗包括氩气刀、电凝、机械止血（金属夹夹闭、套扎治疗）等；介入治疗包括血管栓塞等；如病变明确，且内镜及介入治疗难以止血，可以考虑手术切除部分肠段[2]。HOCM 合并胃肠道血管畸形出血，则需要兼顾降低左心室流出道压力及止血方面，可采用药物或手术治疗以降低左心室流出道压力，如倍他乐克、维拉帕米，室间隔肌切除术或室间隔射频消融术，国内尚未见经内镜治疗。

本例患者为老年女性，既往 HOCM、心房颤动、高血压，临床表现为便血。患者长期口服倍他乐克，内科药物保守治疗及介入治疗效果不佳，故考虑内镜下止血。虽然小肠镜检查需全身麻醉，患者心脏病变重，随时可能出现恶性心律失常及猝死等风险，但核素扫描对于出血部位的评估仅有辅助价值，不能进行定性分析及处理。最终经多学科讨论及反复与家属沟通，患者家属选择小肠镜检查，术中提示回肠血管畸形出血，予金属夹夹闭治疗，术后未再便血，随访 2 年情况良好。

综上，本文报道 1 例经内镜诊治 HOCM 合并胃肠道血管畸形出血患者，提示临床医师对于老年 HCOM 患者出现消化道出血，需考虑血管畸形出血可能。可行胃肠镜、胶囊内镜、小肠镜等检查明确诊断。如有条件，可进行 VWF 多聚体检测。治疗需要兼顾降低左心室流出道压力和止血方面。如内科保守效果不佳，可采用内镜下止血、介入或手术治疗。HOCM 患者往往心脏病变较重，麻醉及内镜下诊治风险高，需临床医生与麻醉科、内镜操作医师共同商议，制定最优方案，以尽早治疗疾病，改善患者预后。

利益冲突　所有作者声明不存在利益冲突

参 考 文 献

[1] Sami SS, Al-Araji SA, Ragunath K. Review article: gastrointestinal angiodysplasia-pathogenesis, diagnosis and management[J]. Aliment Pharmacol Ther, 2014, 39(1): 15-34. DOI: 10.1111/apt.12527.

[2] García-Compeán D, Del CÁN, Jiménez-Rodríguez AR, et al. Diagnostic and therapeutic challenges of gastrointestinal angiodysplasias: a critical review and view points[J]. World J Gastroenterol, 2019, 25(21): 2549-2564. DOI: 10.3748/wjg.v25.i21.2549.

[3] Veselka J, Anavekar NS, Charron P. Hypertrophic obstructive cardiomyopathy[J]. Lancet, 2017, 389(10075): 1253-1267. DOI: 10.1016/S0140-6736(16)31321-6.

[4] Alam M, Lewis JW. Cessation of gastrointestinal bleeding from angiodysplasia after surgery for idiopathic hypertrophic subaortic stenosis[J]. Am Heart J, 1991, 121(2 Pt 1):608-610. DOI: 10.1016/0002-8703(91)90739-5.

[5] Schwartz J, Rozenfeld V, Habot B. Cessation of recurrent bleeding from gastrointestinal angiodysplasia, after beta blocker treatment in a patient with hypertrophic subaortic stenosis-a case history[J]. Angiology, 1992, 43(3 Pt 1): 244-248. DOI: 10.1177/000331979204300309.

[6] Shimizu M, Masai H, Miwa Y. Occult gastrointestinal bleeding due to acquired von Willebrand syndrome in a patient with hypertrophic obstructive cardiomyopathy[J]. Intern Med, 2007, 46(8):481-485. DOI: 10.2169/internalmedicine.46.6026.

[7] Blackshear JL, Schaff HV, Ommen SR, et al. Hypertrophic obstructive cardiomyopathy, bleeding history, and acquired von Willebrand syndrome: response to septal myectomy[J]. Mayo Clin Proc, 2011, 86(3): 219-224. DOI: 10.4065/mcp.2010.0309.

[8] Blackshear JL, Stark ME, Agnew RC, et al. Remission of recurrent gastrointestinal bleeding after septal reduction therapy in patients with hypertrophic obstructive cardiomyopathy-associated acquired von Willebrand syndrome [J]. J Thromb Haemost, 2015, 13(2): 191-196. DOI: 10.1111/jth.12780.

[9] 吴东，朱峰. 消化道血管畸形出血合并肥厚性梗阻型心肌病 1 例报道[J]. 临床消化病杂志，2005，17(1)：1. DOI：10.3870/j.issn.1005-541X.2005.01.026.

[10] Jackson CS, Strong R. Gastrointestinal angiodysplasia: diagnosis and management[J]. Gastrointest Endosc Clin N Am, 2017, 27(1):51-62. DOI: 10.1016/j.giec.2016.08.012.

www.zhxhnjzz.com

·广告·

erbe

氩气电极（FiAPC 探头）

- ☑ 一次性使用，抗折性佳
- ☑ 起弧距离好，低功率起弧
- ☑ 器械自动识别，即插即用
- ☑ 工作参数自动存储
- ☑ 双重过滤功能，加强患者保护性
- ☑ APC电极末端气体压力自动保持恒定
- ☑ APC电极末端ERBE色环标记
- ☑ 与ERBE所有内镜氩气刀兼容
- ☑ 1.5mm,2.3mm等不同直径氩气电极可选

禁忌内容或注意事项详见说明书

用于高频手术中对血管、组织进行止血和消融

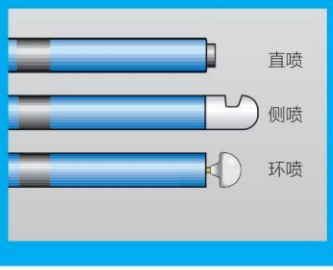



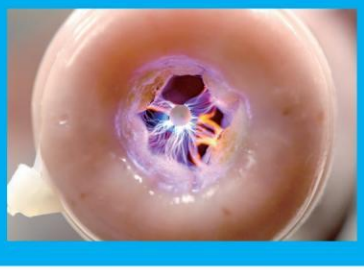



生产企业：Erbe Elektromedizin GmbH
德国爱尔博电子医疗仪器公司
产品注册证号及名称：
[1] 国械注进 20163250794（氩气电极）
沪械广审(文)第250729-08795号

爱尔博（上海）医疗器械有限公司
地址：上海市延安西路2201号上海国际贸易中心3002室 邮编：200336
电话：021-62758440 邮箱：info@erbechina.com
传真：021-62758874 技术服务热线：400-108-1851

SonoScape 开立

广告

HD-580

镜之所及 芯之所向



IE
图像质量
跨越式提升

MS
多核心
异构系统

DI
光学染色
技术升级

NGE
镜体性能
优化

染色革新 多光谱技术

助力消化系统早期疾病快速筛查、诊断


SFI-1


SFI-2

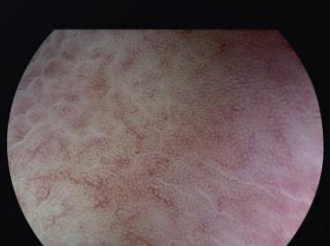
SFI-3


VIST-1


VIST-2


VIST-3

深圳开立生物医疗科技股份有限公司
SONOSCAPE MEDICAL CORP.
地址：深圳市南山区粤海街道麻岭社区高新中区科技中2路1号深圳软件园（2期）12栋201、202
电话：86-755-26722890

网站：www.sonoscape.com.cn
邮箱：sonoscape@sonoscape.net
禁忌内容或者注意事项详见说明书
粤械广审（文）第240604-00839号

注册证编号
医用内窥镜图像处理器 粤械注准20182061081
医用内窥镜冷光源 粤械注准20192061100
电子上消化道内窥镜 粤械注准20232061825
电子下消化道内窥镜 粤械注准20232062125