中华医学会系列杂志

ISSN 1007-5232
CN 32-1463/R

中华消化内镜杂志®

ZHONGHUA XIAOHUA NEIJING ZAZHI

2024年8月 第41卷 第8期

CHINESE JOURNAL OF DIGESTIVE ENDOSCOPY

Volume 41 Number 8
August 2024

中华医学会
CHINESE MEDICAL ASSOCIATION

ISSN 1007-5232

中华消化内镜杂志®

CHINESE JOURNAL OF DIGESTIVE ENDOSCOPY

月刊　1996年8月改刊　第41卷　第8期　2024年8月20日出版


微信：xhnjxw


新浪微博

主　管
中国科学技术协会

主　办
中华医学会
100710，北京市东四西大街42号

编　辑
中华消化内镜杂志编辑委员会
210003，南京市紫竹林3号
电话：(025)83472831，83478997
传真：(025)83472821
Email：xhnj@xhnj.com
http://www.zhxhnjzz.com
http://www.medjournals.cn

总编辑
张澍田

编辑部主任
唐涌进

出　版
《中华医学杂志》社有限责任公司
100710，北京市东四西大街42号
电话(传真)：(010)51322059
Email：office@cmaph.org

广告发布登记号
广登32010000093号

印　刷
江苏省地质测绘院

发　行
范围：公开
国内：南京报刊发行局
国外：中国国际图书贸易集团有限公司
(北京399信箱，100048)
代号 M4676

订　购
全国各地邮政局
邮发代号 28-105

邮　购
中华消化内镜杂志编辑部
210003，南京市紫竹林3号
电话：(025)83472831
Email：xhnj@xhnj.com

定　价
每期25.00元，全年300.00元

中国标准连续出版物号
ISSN 1007-5232
CN 32-1463/R

2024年版权归中华医学会所有

未经授权，不得转载、摘编本刊文章，不得使用本刊的版式设计

除非特别声明，本刊刊出的所有文章不代表中华医学会和本刊编委会的观点

本刊如有印装质量问题，请向本刊编辑部调换

目　次

专家论坛

无痛内镜诊疗平台的构建 …… 589
陈瀚文　贾轩　蔡建庭

菁英论坛

消化内镜常用治疗技术的学习曲线应用 …… 593
江丽　徐欢　马搏宇　吴金羽　王秋霞　吕沐瀚　石蕾

论　著

超声内镜引导下弹簧圈置入联合组织胶注射对瘤型胃底静脉曲张破裂出血的二级预防价值 …… 599
黄怡婷　李晶晶　徐学青　许国强　陈洪潭

内镜与经颈静脉肝内门体分流术治疗静脉曲张出血合并门静脉血栓的对比研究 …… 606
吴伟　蔡子豪　陈超　张明　张峰　殷芹　诸葛宇征　肖江强

幽门螺杆菌除菌治疗后短期内对胃内镜黏膜下剥离术中出血的影响分析 …… 614
严笑寒　张黎　陈涛　李景泽　练晶晶　徐勤伟　徐美东

内镜黏膜下剥离术与改良内镜黏膜切除术对G1期直肠神经内分泌瘤的疗效对比分析 …… 619
周婷　王雷　徐桂芳　窦晓坛　唐德华　倪牧含　颜鹏
刘金燕　胡云

橡皮圈预牵引辅助内镜黏膜下挖除术在胃黏膜下肿瘤中的应用研究(含视频) …… 626
李瑶瑶　董云翰　李贵庆　佘强　许松欣　庞磊　肖炜明
路国涛　丁岩冰　邓彬

基于胃镜及超声内镜下表现预测胃间质瘤恶性潜能评分系统的建立和临床验证 …… 633
刘玲　李杨　姜阳阳　仇苏妍　周莹　苏洁　黄娟娟
伏亦伟　凌亭生

壶腹周围憩室对内镜逆行胰胆管造影术后胰腺炎发生率的影响分析 …… 640
德天宇　安栩生　王国强　王琦

基于文献计量的全球胶囊内镜研究特征与趋势分析 …… 647
郝美娟　高野　程志远　辛磊　廖专　李兆申　王洛伟

短篇论著

超声内镜引导下穿刺诊断胰腺结核14例 …… 654
曹卉　王晓林　邓伊　杜凡
单腔内镜双弯式用于胃困难部位内镜黏膜下剥离术的安全性及有效性初探(含视频) …… 658
吴泽宇　毛丽娟　张婷　金甜　卢晓云　陆宏娜　刘昌恩　胡晓　张其德

病例报道

超声内镜经胃输入襻吻合旁路辅助内镜逆行胰胆管造影术治疗Roux-en-Y胆肠吻合术后胆道疾病3例(含视频) …… 663
张斌　王凤兰　吴瑞　沈珊珊　王雷
内镜切除食管原发小细胞癌1例 …… 666
刘勇　张彬　何明顺　刘揆亮

综　　述

胰胆管支架置入在内镜下十二指肠乳头腺瘤切除术中的应用及研究进展 …… 669
蒋佳妮　吕富靖　陈楚岩

读者·作者·编者

《中华消化内镜杂志》2024年可直接使用英文缩写的常用词汇 …… 598
《中华消化内镜杂志》对来稿中统计学处理的有关要求 …… 646
中华医学会系列杂志论文作者署名规范 …… 662
插页目次 …… 605

本刊稿约见第41卷第1期第82页、第41卷第7期第586页

本期责任编辑　钱程

本刊编辑部工作人员联系方式

唐涌进，Email：tang@xhnj.com　　朱　悦，Email：zhuyue@xhnj.com
周　昊，Email：zhou@xhnj.com　　钱　程，Email：qian@xhnj.com
顾文景，Email：gwj@xhnj.com　　许文立，Email：xwl@xhnj.com

本刊投稿方式

登录《中华消化内镜杂志》官方网站http://www.zhxhnjzz.com进行在线投稿。


唐涌进


周　昊


顾文景


朱　悦


钱　程


许文立

（扫码添加编辑企业微信）

·论著·

橡皮圈预牵引辅助内镜黏膜下挖除术在胃黏膜下肿瘤中的应用研究(含视频)

扫码查看操作视频

李瑶瑶[1]　董云翰[1]　李贵庆[1]　佘强[1]　许松欣[1]　庞磊[1]　肖炜明[1]　路国涛[1]　丁岩冰[1]　邓彬[2]

[1]扬州大学附属医院消化内科,扬州 225000;[2]扬州大学附属苏北人民医院消化内科,扬州 225000

通信作者:邓彬,Email:bdeng@yzu.edu.cn

【摘要】 目的　评价橡皮圈预牵引辅助内镜黏膜下挖除术(rubber band-assisted endoscopic submucosal excavation,RB-ESE)治疗胃黏膜下肿瘤(submucosal tumors,SMT)的安全性和有效性。**方法**　采用回顾性研究方法,将2017年1月至2022年8月期间,因胃SMT在扬州大学附属医院行内镜黏膜下挖除术(endoscopic submucosal excavation,ESE)治疗的48例患者根据手术方式不同,分为两组,分别为RB-ESE组20例、传统ESE(conventional ESE,C-ESE)组28例。统计两组患者的手术时间、术中出血及穿孔发生率、黏膜帽保留情况、金属夹应用数量、术后相关并发症、住院时间等指标。分析手术相关并发症与病变长径、部位的相关性,及出血与穿孔的相关性。**结果**　RB-ESE组和C-ESE组患者一般资料差异无统计学意义(P>0.05)。RB-ESE组和C-ESE组手术时间分别为(14.82±2.31)min和(23.70±3.67)min,RB-ESE组手术时间显著缩短(t=−9.539,P<0.001)。RB-ESE组和C-ESE组术中出血率分别为20.0%(4/20)和42.9%(12/28),差异无统计学意义(χ^2=2.743,P=0.098);术中穿孔率分别为25.0%(5/20)和46.4%(13/28),差异无统计学意义(χ^2=2.286,P=0.131);黏膜帽保留率分别为60.0%(12/20)和7.1%(2/28),差异有统计学意义(χ^2=15.777,P<0.001);金属夹使用数量分别为(8.05±1.40)个和(10.43±1.96)个,差异有统计学意义(t=4.925,P<0.001);术后住院时间分别为(4.35±0.75)d和(5.00±0.86)d,差异有统计学意义(t=2.724,P=0.009)。两组均无术后出血和穿孔发生。综合两组资料发现SMT术中穿孔、出血的发生与瘤体长径有关,瘤体长径≥2 cm患者术中出血、穿孔率显著增加,分别为68.4%(13/19)(P<0.001)和78.9%(15/19)(P<0.001),且出血与穿孔之间有相关性(P<0.001)。**结论**　RB-ESE较传统ESE手术时间显著缩短,术后可大部分保留病变处黏膜帽,减少金属夹使用,并缩短住院时间,可推广橡皮圈牵引辅助在ESE中的应用。

【关键词】 牵引;　橡皮圈;　内镜黏膜下挖除术;　黏膜下肿瘤

基金项目:江苏省社会发展重点项目(BE-2019698);扬州市社会发展面上项目(YZ2021080)

Application of rubber band-assisted endoscopic submucosal excavation to gastric submucosal tumors (with video)

Li Yaoyao[1], Dong Yunhan[1], Li Guiqing[1], She Qiang[1], Xu Songxin[1], Pang Lei[1], Xiao Weiming[1], Lu Guotao[1], Ding Yanbing[1], Deng Bin[2]

[1]Department of Gastroenterology, Affiliated Hospital of Yangzhou University, Yangzhou 225000, China; [2]Department of Gastroenterology, Northern Jiangsu People's Hospital, Affiliated Hospital to Yangzhou University, Yangzhou 225000, China

DOI:10.3760/cma.j.cn321463-20231220-00508

收稿日期　2023-12-20　　**本文编辑**　朱悦

引用本文:李瑶瑶, 董云翰, 李贵庆, 等. 橡皮圈预牵引辅助内镜黏膜下挖除术在胃黏膜下肿瘤中的应用研究(含视频)[J]. 中华消化内镜杂志, 2024, 41(8): 626-632. DOI: 10.3760/cma. j. cn321463-20231220-00508.

www.zhxhnjzz.com

Corresponding author: Deng Bin, Email: bdeng@yzu.edu.cn

【**Abstract**】 **Objective** To evaluate the safety and effectiveness of rubber band-assisted endoscopic submucosal excavation (RB-ESE) for gastric submucosal tumors (SMT). **Methods** A retrospective study was conducted on data of gastric SMT patients who underwent ESE in Affiliated Hospital of Yangzhou University from January 2017 to August 2022. A total of 48 patients were selected and divided into two groups: RB-ESE group (n=20) and the conventional ESE (C-ESE) group (n=28). The operation time, bleeding rate and perforation rate during operation, the retention rate of the mucosal cap, the number of clips, postoperative complications, and the hospitalization time were analyzed. Additionally, correlations between complications and tumor size/location and between bleeding and perforation were evaluated. **Results** No significant difference was found in the general conditions between the two groups (P>0.05). The operation time of RB-ESE group (14.82±2.31 min) was significantly shorter than that of C-ESE group (23.70±3.67 min) (t=−9.539, P<0.001). The intraoperative bleeding rates were 20.0% (4/20) and 42.9% (12/28) in the RB-ESE group and C-ESE group respectively (χ^2=2.743, P=0.098), while the intraoperative perforation rates were 25.0% (5/20) and 46.4% (13/28) respectively (χ^2=2.286, P=0.131). Furthermore, the mucosal cap preservation rate was notably higher in the RB-ESE group at 60.0% (12/20) compared with 7.1% (2/28) in the C-ESE group (χ^2=15.777, P<0.001). The number of clips applied to close the wound was 8.05±1.40 and 10.43±1.96 in the RB-ESE group and C-ESE group respectively (t=4.925, P<0.001). The postoperative hospital stays were 4.35±0.75 days and 5.00±0.86 days respectively in two groups (t=2.724, P=0.009). No postoperative bleeding or perforation occurred in either group. The results showed that the occurrence of perforation and bleeding were associated with tumor diameter. Patients with tumor size ≥2 cm showed increased proportions of intraoperative bleeding [68.4% (13/19), P<0.001] and perforation [78.9% (15/19), P<0.001]. There was a correlation between intraoperative bleeding and perforation (P<0.001). **Conclusion** RB-ESE proves to be an effective and safe approach for managing gastric SMT, offering advantages such as reduced operation time and hospital stays, improved retention of the mucosal cap post-operation, and less clips use. The results suggest that RB-ESE could be widely adopted for treating SMT.

【**Key words**】 Traction; Rubber band; Endoscopic submucosal excavation; Submucosal tumors

Fund program: Key Project of Social Development in Jiangsu Province (BE-2019698); Project of Social Development in Yangzhou (YZ2021080)

消化道黏膜下肿瘤(submucosal tumors,SMT)是指起源于消化道黏膜层以下各层(主要包括黏膜肌层、黏膜下层、固有肌层)的隆起性病变[1]。胃是消化道SMT最好发部位,国外数据显示常规内镜下胃SMT的检出率为0.33%~0.76%[2],且其病理类型较复杂,以间质瘤、平滑肌瘤、异位胰腺较多见[3]。内镜黏膜下挖除术(endoscopic submucosal excavation,ESE)是SMT的有效治疗方法[1,4],对于有内镜下挖除适应证的SMT病例,该方法创伤小、恢复快,保留患者器官完整性,符合超级微创的内镜下治疗理念[5-6]。

然而,传统ESE(conventional ESE,C-ESE)过程中存在肌层损伤、穿孔、出血等风险。如何保持清晰的手术视野和黏膜切割需要的张力,从而提高手术效率减少肌层及浆膜损伤,有较多文献报道相关的牵引方法,可缩短手术时间,提高安全性[7-8],但橡皮圈预牵引辅助ESE(rubber band-assisted ESE,RB-ESE)在SMT中的直接应用价值评估未见报道。本研究回顾性分析扬州大学附属医院消化内科采用RB-ESE治疗的胃SMT患者手术信息,评估该技术在治疗胃SMT中的有效性和安全性。

资料与方法

一、病例资料

采用单中心回顾性研究方法,分析自2017年1月至2022年8月,在扬州大学附属医院消化内科行ESE治疗的胃SMT患者临床资料。纳入标准[1,4]:(1)年龄大于18岁成年患者;(2)术前胃镜、超声内镜及影像学检查提示SMT病变,起源于固有肌层或黏膜下层,病变长径1~3 cm。排除标准:(1)严重的全身性疾病包括心脑血管疾病,不能耐受气管插管麻醉及内镜手术者;(2)CT及超声检查提示已出现淋巴结或远处转移性肿瘤性病灶;(3)既往有消化道肿瘤行胃肠外科手术病史;(4)因基础疾病正进行抗凝治疗而无法停止相关抗凝治疗的患者。研究已通过扬州大学附属医院伦理委员会批准,伦理批号:2022-YKL9-(课02)。最终纳入本次分析的患者共48例,病变部位均位于胃内,其中RB-ESE组20例、C-ESE组28例,术前均签

www.zhxhnjzz.com

署相关手术知情同意书，并告知手术风险及相关手术获益。

二、术前评估

所有入组患者术前进行血常规、肝肾功能、凝血功能、胸腹部CT、心电图、肺功能等检查，无麻醉及内镜下治疗禁忌证。所有入组患者术前空腹6~8 h，并口服二甲硅油和链酶蛋白酶清除胃内黏液及泡沫。入组患者均进行术前超声内镜评估，排除血管等其他病变。

三、手术方法

1. 主要器械：GIF-Q260J操作内镜、CO_2气泵、Daul刀-650L（日本Olympus）、高频电刀（德国ERBE 300D）、注射针、热活检钳、一次性圈套器、金属夹（中国南微医学）、橡皮圈（6.5号无菌手套自制，直径约1.2 cm，宽度约2 mm）。

2. 手术过程：患者取左侧卧位，气管插管麻醉下行内镜下手术。C-ESE组术中黏膜下注射少量的生理盐水+靛胭脂混合液（生理盐水250 mL加0.4%靛胭脂2 mL配置）后，黏膜隆起，应用Dual刀沿瘤体口侧或肛侧（倒镜操作时）切开黏膜，沿着黏膜下层逐步剥离，直至暴露瘤体后沿瘤体下缘完整挖除瘤体，热止血钳处理创面，圈套器圈套取出瘤体，金属夹封闭创面。如术中存在消化道穿孔患者，内镜直视下置入胃肠减压管（图1）。

RB-ESE组在进行ESE前，予金属夹夹持橡皮圈进行瘤体口侧或肛侧黏膜的预牵引后，再进行上述C-ESE操作，暴露瘤体后，在橡皮圈牵引张力存在下，沿瘤体下缘及黏膜面游离瘤体，圈套器取出瘤体后，应用圈套器或金属夹夹持牵引的金属夹根部，去除牵引夹，封闭创面。对保留病变处黏膜帽的病例，黏膜帽形成贝壳开口样形态，覆盖创面，并进行后继金属夹的创面封闭（图2）。

3. 术后治疗及病理评估：术后予以禁食24 h，补液、抑制胃酸分泌及维持水电解质平衡等治疗，根据患者手术及术后腹部体征、排气排便情况，于术后24 h后开始逐步进食流质饮食。术后瘤体均进行病理评估，行常规HE染色，如病理无法确定瘤体性质，追加行免疫组化检测。

四、观察指标

1. 术中相关指标：（1）手术时间：从内镜下一次性黏膜切开刀黏膜下切开开始计时，至肿瘤完全切除所用的时间；（2）术中出血：术中出现活动性出血，需要电凝钳止血记录为术中出血，统计出血患者百分比；（3）术中穿孔：瘤体挖除过程中胃壁全层切除可见网膜定义为穿孔表现；（4）出血、穿孔因素：汇总两组数据，统计出血、穿孔病例与病变部位、大小、病理分型、起源深度等相关性；（5）出血与穿孔相关性：汇总两组患者，统计分析出血与穿孔发生的相关性；（6）黏膜帽保留：瘤体挖除后，局部黏膜能完整保留，可覆盖创面，统计黏膜帽保留患者百分比；（7）金属夹应用数量：统计术后应用于创面夹闭的金属夹数量。

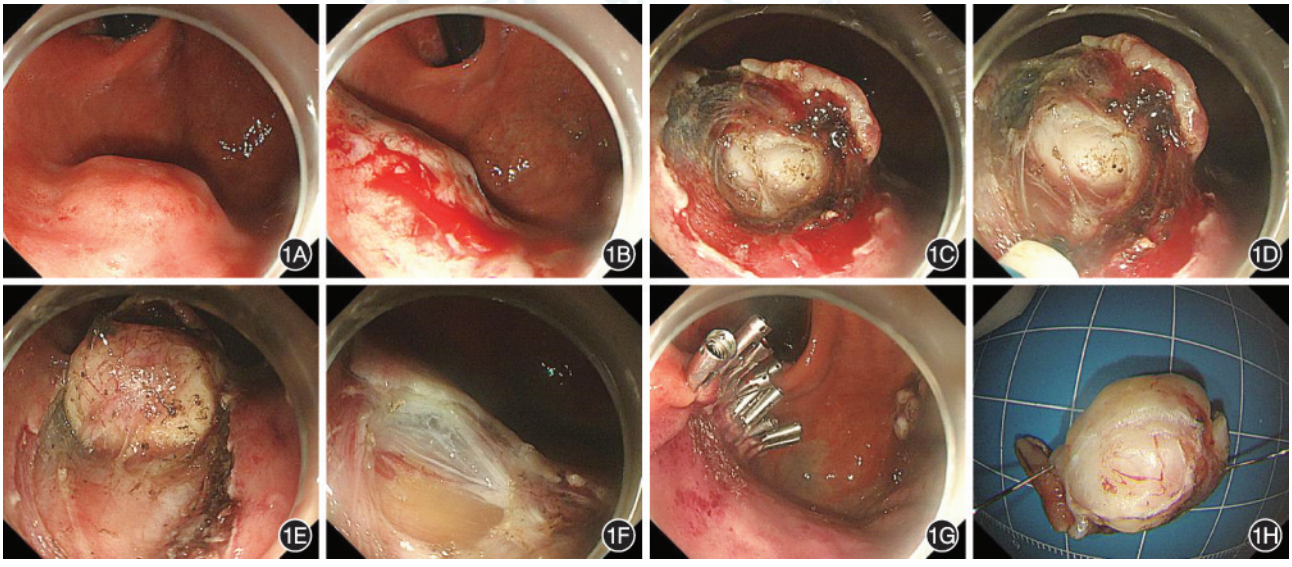

图1　传统内镜黏膜下挖除术治疗胃黏膜下肿瘤　1A：胃底黏膜下肿瘤性病变，表面黏膜稍充血，范围约1.5 cm×1.5 cm；1B：倒镜操作，黏膜下口侧少量注射生理盐水+靛胭脂，黏膜稍隆起；1C：沿着口侧切开黏膜，黏膜下剥离，可见瘤体少量活动性出血；1D：沿瘤体下方分离瘤体及固有肌层，暴露瘤体，术中见固有肌层损伤；1E：沿着瘤体下缘继续分离瘤体；1F：瘤体完全挖除后，见固有肌层缺损，局部小穿孔，可见浆膜和网膜；1G：病变处黏膜帽未能保留，术后予以金属夹完整封闭手术创面；1H：切除的瘤体，表面可见黏膜层，无瘤体损伤及残留

www.zhxhnjzz.com

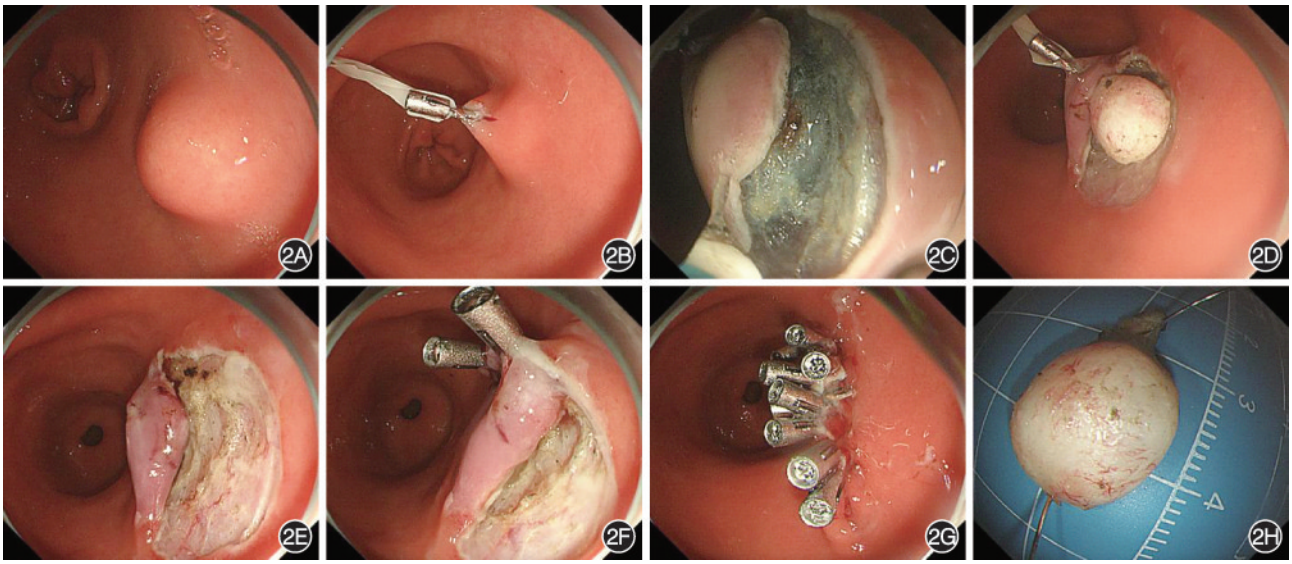

图2　橡皮圈预牵引辅助内镜黏膜下挖除术治疗胃黏膜下肿瘤　2A：胃窦后壁黏膜下肿瘤性病变，表面黏膜光滑，范围约1.5 cm×1.5 cm；2B：金属夹夹持橡皮圈，并在病变口侧夹持黏膜层组织，自口侧进行预牵引，应用另一枚金属夹夹持橡皮圈将橡皮圈固定在病变对侧黏膜处；2C：在病变口侧进行少量黏膜下注射后，沿着口侧进行黏膜切开及黏膜下剥离，可见黏膜层和黏膜下层在橡皮圈牵引下存在张力，有利于切开，分离后可见瘤体，无活动性出血；2D：沿瘤体下方分离瘤体及固有肌层，暴露并沿着黏膜下层游离瘤体，术中无消化道穿孔及活动性出血；2E：圈套器取出已游离的黏膜下肿瘤组织，并予圈套器或金属夹夹持去除牵引夹后，黏膜下肿瘤处黏膜帽得以完整保留；2F：金属夹夹持保留的黏膜帽进行创面覆盖及封闭；2G：完整封闭的手术创面；2H：切除的瘤体，表面光滑，无瘤体损伤及残留

2. 术后相关指标：（1）迟发性出血：ESD结束无活动性出血，术后2周内出现以下症状（至少满足2项）：①呕血、黑便或头晕；②血红蛋白下降≥20 g/L；③血压下降≥20 mmHg（1 mm Hg=0.133 kPa）或心率增快>20次/min；④胃镜检查提示术后出血。统计术后出现迟发性出血例数。（2）迟发性穿孔：ESD期间无穿孔，术后即刻无症状或游离气体存在，而术后突然出现腹膜刺激症状或胸痛，或术后腹部平片、胸腹部CT提示有游离气体存在。统计术后出现迟发性消化道穿孔例数。（3）术后住院时间：统计两组患者术后住院天数。

3. 术后随访：患者在术后3~6个月内进行胃镜及腹部CT复查随访。

五、统计学方法

使用SPSS 22.0统计软件分析处理数据，对每组数据进行正态性检验。正态分布的计量资料使用$\bar{x}\pm s$（范围）表示，组间比较采用独立样本t检验；计数资料使用例（%）表示，组间比较采用χ^2检验。$P<0.05$为差异有统计学意义。

结　果

一、一般临床资料

共48例患者，其中男13例、女35例，男女比例1∶2.69，年龄37~77岁。所有纳入研究患者中20例采用RB-ESE方法，28例采用C-ESE方法。两组患者的性别、年龄、病变部位分布、病变长径、病变术前超声评估深度等临床一般资料比较差异无统计学意义（$P>0.05$，表1）。

表1　不同术式治疗的胃黏膜下肿瘤患者一般临床资料比较

项目	RB-ESE组	C-ESE组	统计量	P值
例数	20	28		
男性[例（%）]	6（30.0）	7（25.0）	χ^2=0.148	0.701
年龄（岁，$\bar{x}\pm s$）	60.25±11.56	60.11±12.02	t=−0.041	0.967
病变部位[例（%）]			χ^2=0.347	0.951
胃窦	2（10.0）	3（10.7）		
胃体	15（75.0）	19（67.9）		
胃底	2（10.0）	4（14.3）		
贲门	1（5.0）	2（7.1）		
病变长径（cm，$\bar{x}\pm s$）	1.76±0.52	1.77±0.50	t=0.086	0.932
起源层次[例（%）]			χ^2=0.006	0.936
固有肌层	18（90.0）	25（89.3）		
黏膜下层	2（10.0）	3（10.7）		

注：RB-ESE指橡皮圈预牵引辅助内镜黏膜下挖除术；C-ESE指传统内镜黏膜下挖除术

二、手术相关指标

1. 手术相关治疗参数比较：纳入的48例患者均完成ESE相关手术，RB-ESE组手术时间较C-ESE组显著缩短；RB-ESE组术中穿孔5例，

www.zhxhnjzz.com

C-ESE组穿孔13例(其中2例运用尼龙圈辅助封闭创面);RB-ESE组瘤体挖除术后的黏膜帽保留率高,术中应用于封闭手术创面的金属夹数量少;两组均未出现术后迟发性出血、穿孔;两组均实现肿瘤完全切除,术后病理分析显示SMT主要包括间质瘤、平滑肌瘤、异位胰腺、其他(包括脂肪瘤、囊肿、纤维瘤、血管球瘤等);RB-ESE组术后住院天数显著缩短(表2)。

表2　不同术式治疗的胃黏膜下肿瘤患者手术情况比较

项目	RB-ESE组(n=20)	C-ESE组(n=28)	统计量	P值
手术时间(min,$\bar{x}\pm s$)	14.82±2.31	23.70±3.67	t=−9.539	<0.001
术中出血[例(%)]	4(20.0)	12(42.9)	χ^2=2.743	0.098
术中穿孔[例(%)]	5(25.0)	13(46.4)	χ^2=2.286	0.131
黏膜帽保留[例(%)]	12(60.0)	2(7.1)	χ^2=15.777	<0.001
金属夹应用数量(个,$\bar{x}\pm s$)	8.05±1.40	10.43±1.96	t=4.925	<0.001
术后病理[例(%)]			χ^2=0.206	0.977
间质瘤	15(75.0)	21(75.0)		
平滑肌瘤	2(10.0)	2(7.1)		
异位胰腺	2(10.0)	3(10.7)		
其他	1(5.0)	2(7.1)		
瘤体完整切除[例(%)]	20(100.0)	28(100.0)	χ^2=−0.163	0.873
术后住院时间(d,$\bar{x}\pm s$)	4.35±0.75	5.00±0.86	t=2.724	0.009

注:RB-ESE指橡皮圈预牵引辅助内镜黏膜下挖除术;C-ESE指传统内镜黏膜下挖除术

2.病变部位和瘤体大小与病变起源层次、术中并发症、术后病理结果的相关性比较:纳入的所有病例,病变部位分布在贲门、胃底、胃窦和胃体的分别为3例、6例、5例和34例,其中胃体最多(34/48);肿瘤起源于固有肌层共43例,起源于黏膜下层者5例。病变起源、术中出现出血及穿孔与瘤体在胃内的部位分布无相关性(P>0.05)。瘤体长径影响术中出血、穿孔的发生率,瘤体长径≥2 cm患者术中出血、穿孔比例均增加(P<0.001,表3),且术中出血与穿孔之间有相关性(P<0.001,表4)。不同病变部位的病理类型之间差异有统计学意义(P=0.001)。

三、术后随访

术后两组患者在院期间均未出现出血、穿孔并发症,RB-ESE组术后随访时间(147.25±30.14)d(98~190 d),C-ESE组术后随访时间(150.93±29.17)d(94~192 d),在随访时间内均无胃内局部病变复发或者远处病灶转移。

讨　论

近年来,随着消化内镜治疗技术的发展,在传统内镜黏膜下剥离术(endoscopic submucosal dissection,ESD)的基础上,衍生出各项创新的内镜下手术技术,广泛应用于消化道早期黏膜病变、SMT及消化道腔外病变的内镜下处理。ESE和内镜全层切除术(endoscopic full thickness resection,EFR)是消化道SMT的主要治疗手段,其主要并发症有术中穿孔、出血,术后迟发型穿孔、出血等[9-10]。部分患者需要追加外科干预措施,从而造成患者损伤加大,器官整体保留率降低,且治疗经济成本高。而造成手术相关并发症发生的原因,除了肿瘤长

表3　瘤体部位、大小与起源深度、术中并发症、术后病理结果的相关性比较(例)

相关参数	病变部位						瘤体长径			
	贲门	胃底	胃窦	胃体	χ^2值	P值	≥2 cm	<2 cm	χ^2值	P值
起源层次					5.828	0.120			8.519	0.004
固有肌层	3	6	3	31			14	29		
黏膜下层	0	0	2	3			5	0		
术中出血					4.659	0.199			17.423	<0.001
是	1	0	3	12			13	3		
否	2	6	2	22			6	26		
术中穿孔					2.221	0.528			23.050	<0.001
是	1	1	3	13			15	3		
否	2	5	2	21			4	26		
术后病理					29.157	0.001			5.744	0.125
间质瘤	3	5	0	28			13	23		
平滑肌瘤	0	1	0	3			2	2		
异位胰腺	0	0	3	2			4	1		
其他	0	0	2	1			0	3		

www.zhxhnjzz.com

表 4　胃黏膜下肿瘤患者出血和穿孔的相关性分析(例)

术中穿孔	术中出血		χ^2值	P值
	是	否		
是	14	4	25.600	<0.001
否	2	28		

径、病变位置、起源深度以外,手术技术及相关手术操作时间等的差异性,可导致手术相关并发症及住院时间延长,尤其在SMT内镜下手术操作过程中,手术视野是否清晰、术中黏膜面张力保持等对手术创面大小、是否穿孔和出血等至关重要[11]。

因此,就如何提高手术效率,缩短手术时间,并保持黏膜下剥离的视野清晰度、减少并发症,目前有较多相关手术方法创新和改进。相关研究发现黏膜剥离过程中运用各种牵引方法可改善手术视野,如双夹皮圈牵引、牙线牵引技术、圈套器牵引法、尼龙圈牵引法等[12-14]。Nagata等[15]在胃ESD中运用弹簧牵引技术,80例患者根据手术方式分成两组,发现与传统ESD组比较,弹簧圈牵引组在显著减少并发症发生的同时可有效缩短手术时间。Kaku等[16]运用EndoTrac装置在消化道黏膜剥离中减少手术时间,该技术共统计了包括食管、胃、十二指肠及结肠在内的44例患者共45处病灶,进行内镜下手术操作,也体现出该装置的明显优势。以上诸多研究报道的相关牵引方法,多数运用于消化道黏膜相关病变的ESD技术协助,且其中的一些外牵引技术需要额外操作人员的工作协助,并在牵引过程中需要多次器械进出交换;或者存在牵引装置或材料获取途径困难,限制基层等医院的技术应用,因此,更加简便有效的腔内牵引技术彰显优势。

本研究在胃SMT的内镜手术过程中,通过橡皮圈牵引技术在黏膜剥离切开前,运用1枚夹持橡皮圈的金属夹在病变口侧或肛侧(倒镜操作时)夹持部分黏膜,利用另一枚金属夹夹持已经固定在病灶黏膜处的橡皮圈,牵拉橡皮圈后固定在对侧黏膜,实现预牵引,形成黏膜切口处的张力后,在黏膜下层少量注射形成液体垫,切开瘤体边缘黏膜,沿充分暴露的黏膜下层分离至瘤体完全剥离或挖除。该方法在牵引后实现以下优势:(1)牵引方向和牵引张力可通过运用多枚金属夹灵活改变,或通过改变胃腔内气体量实现牵引张力的改变,牵引后黏膜下层充分牵拉暴露,有较好的黏膜下手术视野,提高黏膜下剥离速度,显著减少操作时间;(2)良好手术视野的保持,可较好预处理黏膜下层穿支血管,减少术中活动性渗血;(3)减少在挖除瘤体过程中的固有肌层损伤,进而减少不必要的消化道穿孔形成,或可减少穿孔形成的面积;(4)牵引的黏膜层在游离肿瘤后,可保留病变处黏膜层,用于覆盖手术创面,减少术后封闭创面的金属夹应用,减少手术耗材使用的同时直接有利于创面修复愈合;(5)橡皮圈成本廉价,相关牵引材料的获取无菌便捷。

本组统计结果显示,与传统ESE组比较,RB-ESE组手术时间显著缩短,术中穿孔、出血并发症比例降低。且RB-ESE组在减少相关手术时间和并发症形成的同时,可最大限度保留部分黏膜帽,应用于覆盖手术创面,从而减少术中应用于封闭手术创面的金属夹数量,优化手术过程,节约手术成本,使得患者获益。

同时,本研究汇总所有入组患者,分析瘤体长径、部位与术中并发症发生的相关性,发现随着瘤体长径的增大,术中出现出血、穿孔的比例增加,且术中出血与穿孔两种并发症的发生有相关性,术中出血患者术中穿孔率增加,可能由于出血引起手术视野欠佳,导致分离过程中肌层的损伤或穿透,从而增加穿孔率。这提示我们在内镜下相关手术过程中,保留清晰视野从而减少不必要的固有肌层损伤,可避免穿孔等并发症发生。此外,本研究结果发现不同病变部位的病理类型差异有统计学意义,出血、穿孔、病变起源深度与病变部位无相关性。

本研究也存在一些值得思考的问题:(1)牵引金属夹的应用数量:本研究纳入的病例瘤体平均长径2 cm,牵引过程中1枚金属夹的单方向牵引可顺利完成手术;(2)牵引金属夹的脱落:术中为了避免牵引金属夹脱落,需要在牵引过程中尽量减小橡皮圈张力,通过利用内镜操作过程中充气量变化动态控制牵引力大小,减少由于牵引张力过大造成的牵引金属夹脱落;(3)牵引金属夹的去除和相关黏膜损伤:在牵引协作SMT挖除后,为了去除牵引的金属夹,我们采用圈套器或金属夹夹持牵引夹,牵拉去除,该过程可能会造成牵引处正常黏膜的局部损伤及少量出血,但入组患者局部的黏膜损伤均未造成相关活动性出血或穿孔,在后续的相关内镜下手术方式探索过程中,有待进一步研究改进。与此同时,本研究为单中心回顾性研究,纳入样本量较小,研究结果可能存在一定的数据偏倚和局限性,在后继的实验设计及研究中,将加大样本量,可多中心参与,并可在消化道其他部位相关病变中进行尝

www.zhxhnjzz.com

试，提高相关数据的可靠性。

综上所述，RB-ESE在胃SMT病变中，可有效保持手术全程的清晰视野，分离层次清楚，减少出血及穿孔发生，缩短手术时间，从而降低术后并发症及术后住院时间，减少手术成本和患者经济压力。该牵引方法应用材料取材方便可行，成本低，值得推广应用。

利益冲突　所有作者声明不存在利益冲突

作者贡献声明　李瑶瑶、李贵庆、佘强、邓彬：实施研究、内镜操作、采集数据、文章撰写；肖炜明、路国涛、丁岩冰：确定和设计实验研究方向；董云翰、许松欣、庞磊：整理文献资料、收集数据并统计分析

参 考 文 献

[1] 中华医学会消化内镜学分会外科学组, 中国医师协会内镜医师分会消化内镜专业委员会, 中华医学会外科学分会胃肠外科学组. 中国消化道黏膜下肿瘤内镜诊治专家共识(2018 版)[J]. 中华消化内镜杂志, 2018, 35(8): 536-546. DOI: 10.3760/cma.j.issn.1007-5232.2018.08.002.

[2] Papanikolaou IS, Triantafyllou K, Kourikou A, et al. Endoscopic ultrasonography for gastric submucosal lesions[J]. World J Gastrointest Endosc, 2011, 3(5): 86-94. DOI: 10.4253/wjge.v3.i5.86.

[3] 齐志鹏, 钟芸诗, 周平红, 等. 上消化道不同部位黏膜下肿瘤的临床病理学特征[J]. 中华消化内镜杂志, 2016, 33(6): 362-366. DOI: 10.3760/cma.j.issn.1007-5232.2016.06.004.

[4] 中华医学会消化内镜学分会消化内镜隧道技术协作组, 中国医师协会内镜医师分会, 北京医学会消化内镜学分会. 中国胃肠间质瘤内镜下诊治专家共识(2020, 北京)[J]. 中华消化内镜杂志, 2021, 38(7): 505-514. DOI: 10.3760/cma.j.cn321463-20201208-00949.

[5] 宁波, 令狐恩强. 消化内镜超级微创手术不同治疗通道的新进展[J]. 中华消化内镜杂志, 2021, 38(12): 969-973. DOI: 10.3760/cma.j.cn321463-20210930-00557.

[6] 令狐恩强. 消化内镜技术迈入超级微创手术新时代[J]. 中华医学信息导报, 2022, 37(10): 15. DOI: 10.3760/cma.j.issn.1000-8039.2022.10.155.

[7] Yoshimoto T, Shiratori Y, Ikeya T. Combination of rubber band traction and partial injection for effective under-gel endoscopic mucosal resection of an ileocecal valve lesion[J]. VideoGIE, 2022, 7(3): 112-114. DOI: 10.1016/j.vgie.2021.11.007.

[8] Oung B, Rivory J, Chabrun E, et al. ESD with double clips and rubber band traction of neoplastic lesions developed in the appendiceal orifice is effective and safe[J]. Endosc Int Open, 2020, 8(3): E388-E395. DOI: 10.1055/a-1072-4830.

[9] Tan Y, Tan L, Lu J, et al. Endoscopic resection of gastric gastrointestinal stromal tumors[J]. Transl Gastroenterol Hepatol, 2017, 2: 115. DOI: 10.21037/tgh.2017.12.03.

[10] Huang L, Jia YX, Lyu B, et al. Effects of endoscopic submucosal excavation with non-submucosal injection on stromal tumors in stomach[J]. Front Oncol, 2022, 12: 792445. DOI: 10.3389/fonc.2022.792445.

[11] 李佩余, 黎思源, 刘少俊, 等. 上消化道上皮下病变行内镜治疗后并发症的危险因素[J]. 中南大学学报(医学版), 2021, 46(3): 278-282. DOI: 10.11817/j.issn.1672-7347.2021.190368.

[12] Yoshida M, Takizawa K, Ono H, et al. Efficacy of endoscopic submucosal dissection with dental floss clip traction for gastric epithelial neoplasia: a pilot study (with video)[J]. Surg Endosc, 2016, 30(7): 3100-3106. DOI: 10.1007/s00464-015-4580-4.

[13] 刘冠伊, 戎龙, 郭新月, 等. 橡皮圈组织夹内牵引辅助在内镜黏膜下剥离术治疗结直肠病变中的应用(含视频)[J]. 中华消化内镜杂志, 2021, 38(7): 545-550. DOI: 10.3760/cma.j.cn321463-20201116-00324.

[14] Nagata M. Advances in traction methods for endoscopic submucosal dissection: what is the best traction method and traction direction?[J]. World J Gastroenterol, 2022, 28(1): 1-22. DOI: 10.3748/wjg.v28.i1.1.

[15] Nagata M, Fujikawa T, Munakata H. Comparing a conventional and a spring-and-loop with clip traction method of endoscopic submucosal dissection for superficial gastric neoplasms: a randomized controlled trial (with videos)[J]. Gastrointest Endosc, 2021, 93(5): 1097-1109. DOI: 10.1016/j.gie.2020.09.049.

[16] Kaku H, Toyonaga T, Tanaka S, et al. Endoscopic submucosal dissection using EndoTrac, a novel traction device[J]. Digestion, 2021, 102(5): 714-721. DOI: 10.1159/000511731.

www.zhxhnjzz.com

·广告·

erbe

氩气电极（FiAPC 探头）

- ☑ 一次性使用，抗折性佳
- ☑ 起弧距离好，低功率起弧
- ☑ 器械自动识别，即插即用
- ☑ 工作参数自动存储
- ☑ 双重过滤功能，加强患者保护性
- ☑ APC电极末端气体压力自动保持恒定
- ☑ APC电极末端ERBE色环标记
- ☑ 与ERBE所有内镜氩气刀兼容
- ☑ 1.5mm,2.3mm等不同直径氩气电极可选

禁忌内容或注意事项详见说明书

用于高频手术中对血管、组织进行止血和消融





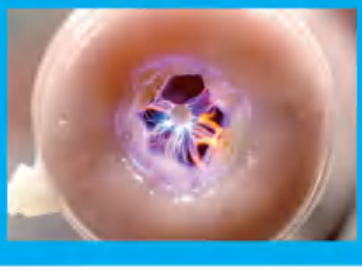

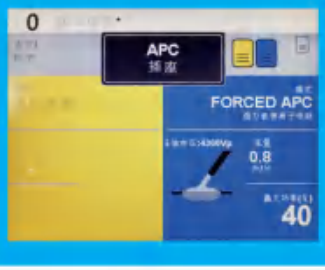

生产企业：Erbe Elektromedizin GmbH
德国爱尔博电子医疗仪器公司
产品注册证号及名称：
[1] 国械注进 20163250794（氩气电极）
沪械广审(文)第250729-08795号

爱尔博（上海）医疗器械有限公司
地址：上海市延安西路2201号上海国际贸易中心3002室 邮编：200336
电话：021-62758440 邮箱：info@erbechina.com
传真：021-62758874 技术服务热线：400-108-1851

南微医学









南微医学
动物实验中心 NEW

- ✓ 标准消化内镜、外科、CT、MR 操作间
- ✓ 全系引进高端临床诊疗设备
- ✓ 高规格内镜手术拟真环境

提供动物实验及培训服务

详情请垂询 400-025-3000

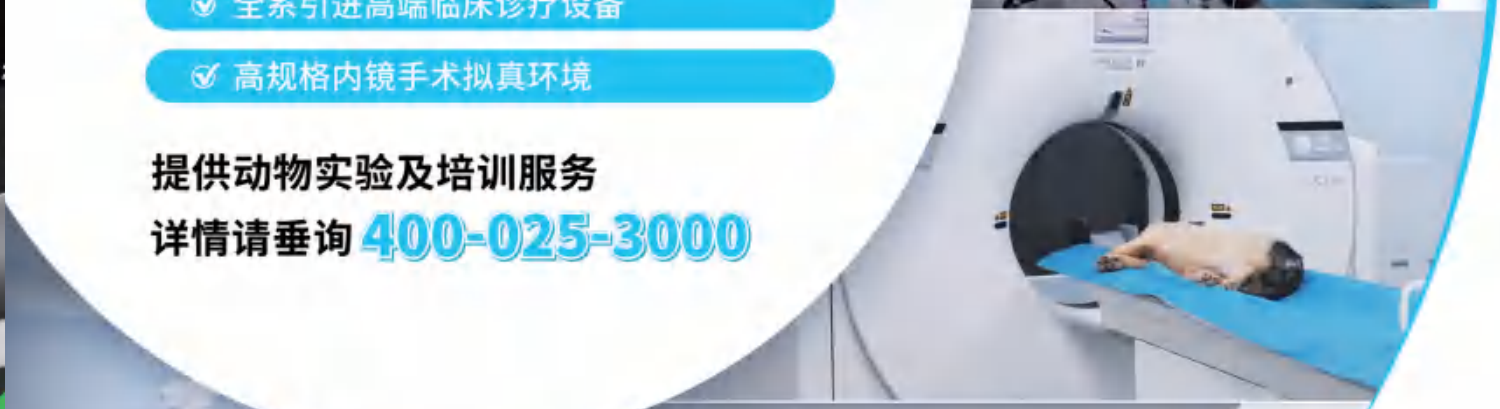



南微医学科技股份有限公司

南京高新区药谷大道199号

www.micro-tech.com.cn

