中华医学会系列杂志

ISSN 1007-5232
CN 32-1463/R

中华消化内镜杂志®

ZHONGHUA XIAOHUA NEIJING ZAZHI

2023年11月 第40卷 第11期

CHINESE JOURNAL OF DIGESTIVE ENDOSCOPY

Volume 40 Number 11
November 2023

中华医学会
CHINESE MEDICAL ASSOCIATION

ISSN 1007-5232
11>

·综述·

经口内镜下肌切开术及其衍生技术应用的研究进展

孙家宁　许青芃　马亦凡　刘浩然　徐林宁　薛沁菲　潘汉超　张思越　史冬涛　李锐

苏州大学附属第一医院消化内科，苏州 215006

通信作者：李锐，Email：lrhcsz@163.com

【提要】 经口内镜下肌切开术（peroral endoscopic myotomy，POEM）是一种通过切开食管下括约肌，改善贲门失弛缓症临床症状的微创内镜技术。作为近年来的新兴内镜技术，POEM 症状缓解率高、并发症发生率低，且具有恢复快、费用低等优势。随着研究者们对 POEM 的关注度越来越高，有关 POEM 的手术方式有了新的研究进展，本文就 POEM 标准术式的改进、改良术式及衍生术式作一概述。

【关键词】 食管失弛症；　贲门；　经口内镜下肌切开术；　改良术式；　衍生术式

Research progress of development and derivative applications of peroral endoscopic myotomy

Sun Jianing, Xu Qingpeng, Ma Yifan, Liu Haoran, Xu Linning, Xue Qinfei, Pan Hanchao, Zhang Siyue, Shi Dongtao, Li Rui

Department of Gastroenterology, The First Affiliated Hospital of Soochow University, Suzhou 215006, China

Corresponding author: Li Rui, Email: lrhcsz@163.com

贲门失弛缓症是一种罕见的原发性食管运动障碍疾病，其特征是食管蠕动受限及食管下括约肌（lower esophageal sphincter，LES）松弛障碍，临床症状主要表现为吞咽困难、反流、胸痛及体重下降，严重影响患者生活质量。目前贲门失弛缓症病因尚未明确，治疗上以降低 LES 压力，缓解临床症状为主，常用治疗方法包括药物治疗、内镜下注射肉毒杆菌毒素、球囊扩张术和腹腔镜下 Heller 肌切开术（laparoscopic Heller myotomy，LHM）等。

2007 年，Pasricha 等[1]在动物模型中开发了一种崭新的使用黏膜下隧道的内镜下肌切开技术，随后 2010 年 Inoue 等[2]发表了一种新型内镜技术用于治疗贲门失弛缓症——经口内镜下肌切开术（peroral endoscopic myotomy，POEM）。首次报道后，POEM 在全世界迅速开展，许多文献相继报道了 POEM 具有疗效显著，安全性高等优点[3-5]，长期症状缓解率达 73%~91%[2,6-9]，与 LHM 疗效无显著差异，且因其创伤小、恢复快、性价比高等优势，逐渐成为了贲门失弛缓症的一线治疗方式。

POEM 自问世以来，便在不断发展更新，革新了内镜治疗领域。研究者们对 POEM 的手术步骤进行着不断地优化和改进，包括开口位置的改变，全层或部分肌切开的选择，以及合适的肌切开术长度的确定等，也不断地在原有术式的基础上开创新的手术方式，达到更好的治疗效果及减少并发症。POEM 技术在治疗贲门失弛缓症效果良好的基础上，逐渐被应用于其他食管及食管外疾病的治疗，解决了更多临床问题。本文围绕 POEM 手术方式的改良和研究进展以及新技术的应用展开综述。

一、POEM 基本流程

（一）术前准备[10]

1. 食管清理：术前要求患者禁食 48 h，麻醉前常规使用内镜清理食管腔中食物残渣及液体，并使用无菌水冲刷管腔，防止麻醉误吸及伤口感染。

2. 体位选择：可选择仰卧位、左侧卧位、仰卧右肩抬高位，内镜医师可根据液体在最低位原则判断食管壁方位。

3. 麻醉方式：通常采用气管插管静脉全麻。

（二）传统操作步骤[11-12]

1. 麻醉和体位：通常采用气管插管和全身麻醉，患者采取仰卧位。

2. 建立黏膜下隧道：传统 POEM 于食管前壁距胃食管

DOI：10.3760/cma.j.cn321463-20221122-00450

收稿日期　2022-11-22　　**本文编辑**　朱悦

引用本文：孙家宁，许青芃，马亦凡，等. 经口内镜下肌切开术及其衍生技术应用的研究进展[J]. 中华消化内镜杂志，2023，40(11)：940-945. DOI：10.3760/cma.j.cn321463-20221122-00450.

www.zhxhnjzz.com

交界处（esophagogastric junction，EGJ）上方约 10 cm 处予 10 mL 含 0.3% 靛胭脂的生理盐水进行黏膜下注射，水垫形成后电刀切开黏膜形成隧道开口。传统隧道开口为纵型切口，长度约 1.5 cm。通过类似 ESD 技术分离黏膜与肌层至 EGJ 下方 2~3 cm，建立黏膜下隧道。

3. 肌层切开：于隧道内从 EGJ 口侧 5~7 cm 至其下方 2 cm 切开食管环形肌，保留纵形肌。

4. 闭合隧道：对出血部位进行电凝止血，吸引出隧道内多余的血液和液体，使用金属夹将黏膜开口夹闭。

（三）POEM 的手术指征及禁忌证[11]

POEM 通常用于治疗特发性贲门失弛缓症，也可用于治疗其他食管动力性疾病，传统 POEM 的禁忌证包括合并其他系统疾病无法耐受手术，及食管黏膜下层严重纤维化无法建立黏膜下隧道的患者。

（四）POEM 并发症

1. 围术期并发症

（1）气体相关并发症：主要包括皮下气肿、气胸、气腹、纵隔气肿，发生率各项报道不一，在 Costamagna 等[13]的研究中发生率高达 100%。目前研究认为气体并发症的产生与气流冲击及局部组织水含量增多所致的贲门处黏膜撕裂有关[14]。多数气体并发症较轻，一般可自行吸收，当气体量较大时应穿刺排气治疗。手术过程中应尽可能保持黏膜完整，全程应用 CO_2 气泵及缩短手术时间等降低气体并发症发生率。

（2）黏膜层及肌层损伤：手术过程中可能发生黏膜层和肌层损伤，严重时可导致消化道穿孔，术中可用金属夹夹闭破口。

（3）出血：术中急性出血可在找到出血点后使用电凝或止血夹止血，出血点不明确时可采用内镜对全食管进行加压止血，术后慢性出血多见于有凝血功能障碍的患者，保守治疗不能好转者应行急诊内镜止血[15]。

2. 长期并发症：胃食管反流病（gastroesophageal reflux disease，GERD）是 POEM 最常见的远期并发症，发生率在 10%~60%[16-20]，POEM 术后 GERD 发生率略高于 Heller 肌切开术及食管扩张术。有研究提出接受环形肌切开术及前壁开口的 POEM 患者 GERD 发生率较低[21]，手术过程中保留 His 角和吊索纤维也可有效防治术后 GERD 的发生[22]。

二、POEM 标准术式的改进

随着 POEM 在世界范围内大规模地开展，国内外内镜医师在手术细节方面进行不断尝试，提出了对原有标准术式的不同观点，主要争议点在于：肌切开深度、肌切开长度、隧道开口方式及位置 4 个方面，这些因素都可能直接影响 POEM 疗效和并发症发生率。

1. 肌切开深度：在 POEM 术中，多采用保留纵向肌的环形肌切开术。单纯环形肌切开术能有效降低 LES 压力，改善患者症状，且保留纵形肌可以降低气体相关并发症和术后反流发生风险[23-24]。然而 Heller 肌切开术相关的临床研究显示全层肌切开是长期有效降低 LES 压力的前提[25-26]，不完全切开术带来的纤维化愈合可能与疾病复发相关[25,27]。理论上来说，包括环形肌和纵形肌在内的全层肌切开能够给患者带来更好的长期疗效。Wang 等[23]对全层肌切开术患者的一项长达 3 年的随访研究中，全肌层切开术与环形肌切开术手术效果相当，然而全肌层切开的患者术后食管下段括约肌压（lower esophageal sphincter pressure，LESP）和 4 s 完整松弛压力（4-second integrated relaxation pressure，4sIRP）更低，临床相关性 GERD 发生率更高。Duan 等[28]认为对于重症贲门失弛缓症患者（Eckardt 评分≥6 分，食管直径≥6 cm，乙状结肠食管），单纯的环形肌切开术并不能有效改善症状，并对重症患者尝试采用全层肌切开术，研究结果显示全层肌切开术对重症贲门失弛缓症患者的中短期缓解率并无显著优势，长期缓解效果仍待进一步随访跟踪。尽管全层肌切开术能够缩短手术时间[29]，但有多项研究报道了全层肌切开术会进一步增加术后 GERD 的发生率，而手术疗效方面相比环形肌切开术没有明显优势[23,28]。

2. 隧道开口位置：目前对 POEM 的最佳开口位置还没有达成共识，前壁开口是多年来使用的标准手术方式，沿用了传统 LHM 技术，能较好地保留后吊索纤维和 His 角[2,22,30]。一项纳入 1 247 例患者的荟萃分析结果显示，前壁开口与后壁开口临床成功率、手术相关不良事件、术后反流情况相似[31]，后壁开口的优势在于闭合时间更短，能够有效减少手术时间[31-32]，因此多数研究选择在后壁作开口。有研究提出吊索纤维和 His 角作为天然的抗反流结构，理论上可以减少术后反流的发生[31]，在此基础上 Shiwaku 等[33]提出了保留吊索纤维的后壁肌切开术，研究显示，单纯后壁切开术的患者中 44.1% 发现了严重糜烂性食管炎（芝加哥分级超过 C 级），而在保留吊索纤维的后壁切开术患者中仅有 18.5%。保留吊索纤维的后壁肌切开术虽然不能完全避免 GERD，但大大降低了 GERD 的严重程度，为后壁开口的 POEM 提供了新方向。

3. 隧道入口类型：目前有横型、纵型及倒 T 型 3 种开口方式，文献中多采用横型开口。2012 年，令狐恩强教授首次提出了横开口法 POEM，后续多个中心相继报道横开口法 POEM 更能缩短手术时间，并降低皮下气肿、气胸等气体相关并发症的发生率[12,34-35]。横开口法的优势在于建立隧道速度较快、有利于隧道内气体排除、开口小易于缝补、开口闭合后管腔直径不变狭窄等，但会增加钛夹闭合开口的难度[35-36]。后续令狐恩强教授在横型开口的基础上提出了倒 T 型开口，并推荐使用这种开口方式[10]，即在横切口远侧纵切黏膜约 1.0 cm，倒 T 型开口的优点在于切口短，面积大，内镜易进入，隧道腔内压力低等[37]。

4. 肌切开长度：食管肌和胃肌切开术的常规切开长度分别为 7~10 cm 和 2~3 cm。近年来不断有学者对长肌切开术的必要性提出质疑。食管测压结果表明贲门失弛缓症患者的 LES 平均长度为 3.6 cm[38]，因此 6 cm 左右短隧道肌切开术将足以完成降低 LES 压力的目的。在一项荟萃分析研究中发现，短隧道法与长隧道法在临床疗效和并发症方面

www.zhxhnjzz.com

无显著差异，而短隧道法能有效缩短手术时间，并降低术后GERD的风险[39]。但需要注意的是短隧道法适用于Ⅰ型和Ⅱ型患者，对于Ⅲ型贲门失弛缓症或其他痉挛性疾病，需要使用传统的长隧道法[40]。

三、POEM的改良术式

近年来内镜医师针对POEM操作过程中遇到的问题及预后情况，创新性地发展出各类改良术式以解决相关临床问题，改良术式包括水下经口内镜下肌切开术（underwater peroral endoscopic myotomy，U-POEM）、双隧道经口内镜下肌切开术（double tunnel peroral endoscopic myotomy，DT-POEM）、开放口腔内镜下肌切开术（open peroral endoscopic myotomy，O-POEM）、经口内镜下肌切开术+胃底折叠术（peroral endoscopic myotomy + fundoplication，POEM+F）等。

1. U-POEM：U-POEM与传统POEM基本步骤相似，区别在于建立黏膜下隧道时，采用注水代替注气，并在水下完成肌切开术，2016年由Binmoeller和Bhat[41]完成了第1例U-POEM，证明了该技术上的可行性。U-POEM改良的目的在于改善手术视野及减少手术带来的气体相关并发症（皮下气肿、气胸和气腹等）。U-POEM的主要临床价值在于对气体并发症高危患者（如严重COPD患者），可降低气胸、气腹等并发症的发生风险[42]。目前U-POEM仅存在少数病例报告，其临床价值有待进一步研究。

2. DT-POEM：目前DT-POEM有两种形式，第1种由Nabi等[43]提出，改良的目的在于降低黏膜纤维化带来的手术失败风险，主要适应证为存在严重黏膜纤维化的贲门失弛缓症患者。黏膜纤维化的患者由于黏膜抬起困难或黏膜下纤维稀疏，在建立隧道过程中往往出现黏膜层和肌层分离不良。对于严重的黏膜纤维化患者在第1条隧道建立困难的情况下，可沿对侧食管壁重新建立第2条隧道，替代原隧道继续完成POEM。在Nabi等[43]对104例严重黏膜下纤维化患者的回顾性研究中，双隧道组的手术成功率远高于单隧道组（98.4%比68.3%），无严重不良事件发生，仅16.3%的患者出现轻微手术并发症。DT-POEM可以降低存在黏膜纤维化患者的手术难度，且不良事件发生率低，对重度黏膜下纤维化患者是良好的可选方案。

第2种为我国张国新团队提出，在常规隧道对侧建立第2条隧道并切开环形肌束，其改良目的在于更好地降低术后4sIRP，主要适应证为术前4sIRP较高（>30 mmHg，1 mmHg=0.133 kPa）的患者。对其纳入30例患者的随机对照研究显示，双隧道组POEM术后4sIRP显著低于单隧道组，降低LES压力效果优于单隧道切开术[44]。尽管4sIRP<15 mmHg是贲门失弛缓症手术治疗成功的标志，但术后过低4sIRP会增加术后反流的风险[23]，因此双隧道法更适用于术前4sIRP显著增高的患者，对于双隧道法术后GERD的发病率目前暂无定论，仍需进一步随访跟踪。对于术前4sIRP较高、传统POEM难以达到治疗效果的患者，双隧道法有一定的临床价值，其长期疗效及术后反流情况仍需大样本、长期随访的随机对照研究深入探讨。

3. O-POEM：O-POEM与传统POEM的区别在于切开黏膜进入黏膜下层后，不建立隧道而直接行肌切开术。其目的在于省去分离黏膜组织与肌层的过程，降低手术难度并可缩短手术时间，主要针对人群为重度黏膜纤维化及隧道建立困难的患者。POEM过程中对于存在严重黏膜纤维化的患者，如LHM失败或乙状结肠食管的患者，分离黏膜组织和建立黏膜下隧道具有很高的技术要求和挑战性，O-POME通过省略建立黏膜下隧道的过程降低手术难度。在刘冰熔教授团队一项82例的随访研究中，O-POEM的临床成功率为96.3%，手术相关不良事件的发生率为12.2%[45]。改良后的POEM平均手术时间仅为24 min，且建立隧道过程中食管黏膜创伤也相应减少，术中出血量也明显降低[46-47]。目前对于重度食管黏膜下纤维化、手术难度大的患者，可作为替代方案，但O-POEM能否作为常用手术方式仍需要更多大样本高质量随机对照研究。

4. POEM+F：贲门失弛缓症的治疗方式以破坏LES为主，因此GERD是贲门失弛缓症手术治疗后的主要并发症。LHM术后反流率低于POEM得益于LHM常规合并胃底折叠术以对抗术后反流[48]。近年来，人们对POEM术后的GERD越来越关注，Inoue等[49]于2018年首次报道了POEM+F技术，即POEM标准过程完成后，内镜从黏膜下隧道进入腹膜腔，再行胃底折叠术，以此建立抗反流机械屏障，其目的在于降低术后相关反流病的发生率。在Bapaye等[50]对实施POEM+F患者为期1年的随访中发现，82.6%的患者未发现反流性食管炎，11.1%的患者24 h pH阻抗监测食管酸暴露时间异常，远低于其他常规POEM的报道。在Inoue等[49]的研究中，纳入的21例患者术中无围术期并发症发生，且在2个月后的随访中，几乎所有POEM+F患者（20/21）都保持了折叠瓣的完整性。然而目前POEM+F仍面临一些技术上的问题。与Inoue的结果不同，在Patil等[51]的研究中，41.2%患者在3个月后出现的折叠瓣松动，17.6%的患者金属夹压迫处引起食管胃交界处胃黏膜坏死和溃疡。目前结果来看POEM+F可以有效降低术后反流的发生率，但该手术应用例数较少，技术仍不成熟，其持久性、长期成功率和安全性需要进行重新评估，需要更多大样本研究的长期随访观察疗效。

四、POEM衍生术式

1. 内镜下憩室脊肌切开术（Zenker diverticular peroral endoscopic myotomy，Z-POEM）：Z-POEM是一种新型的内镜技术，第1次报道于2016年[52]，用于治疗Zenker憩室。Z-POEM手术方式与传统POEM略有不同，首先在憩室近端1~3 cm处建立黏膜切口作隧道入口，然后分离黏膜下层，建立黏膜下隧道直至抵达憩室间隔，暴露憩室室间脊后，在黏膜下隧道中切开肌层直至憩室底部，最后封闭开口。Z-POEM是一种安全有效的治疗Zenker憩室的方法，可有效缓解吞咽困难和其他与憩室相关的临床症状，如反流、声音嘶哑、咳嗽或口臭，该技术解决了开放性外科憩室切除术创

www.zhxhnjzz.com

伤性较大和软式憩室镜辅助内镜切除术复发率较高的问题[53]。一项纳入357例患者的荟萃分析显示，Z-POEM的总体技术成功率为96.3%，临床复发率为11.2%，手术并发症的发生率为12.4%[54]。同时Z-POEM的手术时间及住院时均较短[55]，Z-POEM的优势在于保留了黏膜层的完整性，降低了穿孔和继发感染的风险[56]，总体并发症发生率较低。Z-POEM的局限性在于与软式内镜相似，最佳适用于治疗大小3~5 cm的憩室。在既往治疗过大或过小憩室患者的经验中常出现复发或症状不缓解的情况，此类患者更推荐行外科手术治疗[56-57]。目前Z-POEM是一项具有较高临床价值及良好发展前景的新技术，相关报道显示短期疗效十分可观，有望成为Zenker憩室患者的首选治疗方法，期待更多高质量的研究支持其安全性及有效性。

2. 经口内镜下幽门肌切开术（gastric peroral endoscopic myotomy，G-POEM）：G-POEM是将POEM技术应用于治疗幽门功能障碍疾病（如胃轻瘫等）的一种新型治疗手段。其手术过程与传统POEM类似，即沿胃大弯在幽门上方4~6 cm处作黏膜切口，暴露并分离黏膜下层，建立黏膜下隧道至十二指肠连接处，于隧道内于幽门近端2 cm处切开幽门环肌直至隧道终点处，最后封闭隧道。2013年Khashab等[58]等成功开展第1例G-POEM治疗难治性胃轻瘫，证明了这项技术的可行性，自此G-POEM技术便不断发展，一项纳入196例患者的荟萃分析显示，G-POEM技术成功率为100%，总体临床成功率为82%[59]，尽管临床成功的定义尚未标准化，多数患者可从这项术中获益。对于影响G-POEM手术预后的因素目前尚无定论。有研究者认为糖尿病性胃轻瘫是治疗失败的预测因素，在一项纳入29例患者随访6个月的回顾性研究中，针对不同病因，特发性、术后、糖尿病性胃轻瘫症状缓解率分别为92%、80%、57%[60]。然而另一项长达4年的随访中糖尿病性胃轻瘫手术缓解率达86.5%，优于其他病因导致的胃轻瘫[61]。Vosoughi等[62]对75例患者随访12个月的手术成功率仅为56%，提出胃轻瘫症状评分高于2.6分和4 h胃潴留率>20%是手术成功的独立预测因素，并不建议G-POEM用于常规治疗所有患者。一项短期研究认为G-POEM对幽门顺应性低的患者疗效更佳，并且推荐使用内镜下功能性腔内成像探针评估幽门运动功能，以便更好地针对性治疗[63]。总之，G-POEM手术一项安全的、不良事件较少的手术方式，目前仍需更多前瞻性研究以筛选手术的最佳受试者。

3. 内镜下经肛门肌切开术（pre-rectal endoscopic myotomy，PREM）：PREM是使用POEM技术治疗先天性巨结肠患者，原理是通过切开痉挛性肠段改善便秘、排便困难、腹胀等症状。既往先天性巨结肠患者通常经外科手术治疗，即经肛门巨结肠根治术，但该手术并发症发生率高达40%[64]，经肛门或直肠的微创手术也有相关文献报道了较高的肛门内括约肌损伤率[65]。肛门直肠肌切开术仅适用于远端5~8 cm的短节性先天性巨结肠患者。PREM是一项成功率高、并发症较少的新技术，它的诞生弥补了其他技术的不足。一项包含9例病例的PREM中长期随访研究报道该手术的技术成功率为100%，所有患者便秘症状明显缓解，且没有患者出现尿失禁等围术期并发症，同时PREM建立黏膜下隧道的方式延伸了肌切开长度，最长可达20 cm，极大地扩展了手术适应证[64]。PREM为先天性巨结肠患者提供了一种新的微创治疗方案，目前报道提示具有良好的中长期疗效，且并发症发生率最低，但目前手术病例数量过少，仍需更多高质量大样本研究支持其疗效。

五、总结

在POEM发展至今的10余年里，其安全性和有效性正逐步被全世界认可。为了进一步提高疗效和降低并发症风险，研究者们对POEM标准术式细节不断探索与改进。创新性的改良术式为重度黏膜下纤维化、4sIRP>30 mmHg等特殊患者提供了更佳的手术方案，POEM+F术可以弥补POEM术后反流率较高的缺点。衍生术式将适应证拓展至其他消化道疾病，如食管动力障碍疾病、食管憩室、胃轻瘫以及先天性巨结肠等疾病，具有良好的发展前景，但仍需要前瞻性、大样本的研究来证明其安全性和有效性。随着手术细节的不断精进，适应证的逐步扩展，相信POEM及其改良术式、衍生术式未来能造福更多患者。

利益冲突　所有作者声明不存在利益冲突

参 考 文 献

[1] Pasricha PJ, Hawari R, Ahmed I, et al. Submucosal endoscopic esophageal myotomy: a novel experimental approach for the treatment of achalasia[J]. Endoscopy, 2007, 39(9):761-764. DOI: 10.1055/s-2007-966764.

[2] Inoue H, Minami H, Kobayashi Y, et al. Peroral endoscopic myotomy (POEM) for esophageal achalasia[J]. Endoscopy, 2010,42(4):265-271. DOI: 10.1055/s-0029-1244080.

[3] Stavropoulos SN, Desilets DJ, Fuchs KH, et al. Per-oral endoscopic myotomy white paper summary[J]. Gastrointest Endosc, 2014,80(1):1-15. DOI: 10.1016/j.gie.2014.04.014.

[4] Lee Y, Brar K, Doumouras AG, et al. Peroral endoscopic myotomy (POEM) for the treatment of pediatric achalasia: a systematic review and meta-analysis[J]. Surg Endosc, 2019, 33(6):1710-1720. DOI: 10.1007/s00464-019-06701-5.

[5] Crespin OM, Liu L, Parmar A, et al. Safety and efficacy of POEM for treatment of achalasia: a systematic review of the literature[J]. Surg Endosc, 2017, 31(5): 2187-2201. DOI: 10.1007/s00464-016-5217-y.

[6] Shea GE, Johnson MK, Venkatesh M, et al. Long-term dysphagia resolution following POEM versus Heller myotomy for achalasia patients[J]. Surg Endosc, 2020,34(4):1704-1711. DOI: 10.1007/s00464-019-06948-y.

[7] Filicori F, Dunst CM, Sharata A, et al. Long-term outcomes following POEM for non-achalasia motility disorders of the esophagus[J]. Surg Endosc, 2019, 33(5): 1632-1639. DOI: 10.1007/s00464-018-6438-z.

[8] Zaninotto G, Leusink A, Markar SR. Management of achalasia in 2019[J]. Curr Opin Gastroenterol, 2019, 35(4): 356-362. DOI: 10.1097/MOG.0000000000000544.

[9] Li QL, Wu QN, Zhang XC, et al. Outcomes of per-oral endoscopic myotomy for treatment of esophageal achalasia

www.zhxhnjzz.com

with a median follow-up of 49 months[J]. Gastrointest Endosc, 2018,87(6):1405-1412.e3. DOI: 10.1016/j.gie.2017.10.031.

[10] 令狐恩强, 丁辉. 经口内镜下肌切开术手术操作方法[J]. 中华胃肠内镜电子杂志,2014,1(2):55-59. DOI: 10.3877/cma.j.issn.2095-7157.2014.02.001.

[11] 齐志鹏, 李全林, 钟芸诗, 等. 复旦大学附属中山医院经口内镜下肌切开术(POEM)治疗贲门失弛缓症诊疗规范(v1.2018)[J]. 中国临床医学, 2018, 25(2): 318-321. DOI: 10.12025/j.issn.1008-6358.2018.20180331.

[12] 马晓冰, 令狐恩强, 李惠凯, 等. 经口内镜下肌切开术治疗贲门失弛缓症安全性和有效性的影响因素[J]. 南方医科大学学报, 2016, 36(7): 892-897. DOI: 10.3969/j. issn. 1673-4254.2016.07.03.

[13] Costamagna G, Marchese M, Familiari P, et al. Peroral endoscopic myotomy (POEM) for oesophageal achalasia: preliminary results in humans[J]. Dig Liver Dis, 2012,44(10): 827-832. DOI: 10.1016/j.dld.2012.04.003.

[14] 胡海清, 熊英, 张晓彬, 等. 经口内镜下肌切开术治疗贲门失弛缓症发生术中气体相关并发症的原因及处理方法[J]. 中华消化内镜杂志,2016,33(7):437-441. DOI: 10.3760/cma.j.issn.1007-5232.2016.07.004.

[15] 庄羽骁, 胡颖. 经口内镜下肌切开术治疗贲门失弛缓症的现状和进展[J]. 胃肠病学和肝病学杂志, 2019, 28(8): 942-946. DOI: 10.3969/j.issn.1006-5709.2019.08.024.

[16] Ramirez M, Zubieta C, Ciotola F, et al. Per oral endoscopic myotomy vs. laparoscopic Heller myotomy, does gastric extension length matter?[J]. Surg Endosc, 2018,32(1):282-288. DOI: 10.1007/s00464-017-5675-x.

[17] Von Renteln D, Fuchs KH, Fockens P, et al. Peroral endoscopic myotomy for the treatment of achalasia: an international prospective multicenter study[J]. Gastroenterology, 2013,145(2):309-311.e1-3. DOI: 10.1053/j.gastro.2013.04.057.

[18] Werner YB, Costamagna G, Swanström LL, et al. Clinical response to peroral endoscopic myotomy in patients with idiopathic achalasia at a minimum follow-up of 2 years[J]. Gut, 2016,65(6):899-906. DOI: 10.1136/gutjnl-2014-308649.

[19] Familiari P, Gigante G, Marchese M, et al. Peroral endoscopic myotomy for esophageal achalasia: outcomes of the first 100 patients with short-term follow-up[J]. Ann Surg, 2016,263(1): 82-87. DOI: 10.1097/SLA.0000000000000992.

[20] Shiwaku H, Inoue H, Sasaki T, et al. A prospective analysis of GERD after POEM on anterior myotomy[J]. Surg Endosc, 2016,30(6):2496-2504. DOI: 10.1007/s00464-015-4507-0.

[21] Mota R, de Moura E, de Moura D, et al. Risk factors for gastroesophageal reflux after POEM for achalasia: a systematic review and meta-analysis[J]. Surg Endosc, 2021, 35(1): 383-397. DOI: 10.1007/s00464-020-07412-y.

[22] Ramchandani M, Nabi Z, Reddy DN, et al. Outcomes of anterior myotomy versus posterior myotomy during POEM: a randomized pilot study[J]. Endosc Int Open, 2018, 6(2): E190-E198. DOI: 10.1055/s-0043-121877.

[23] Wang XH, Tan YY, Zhu HY, et al. Full-thickness myotomy is associated with higher rate of postoperative gastroesophageal reflux disease[J]. World J Gastroenterol, 2016, 22(42): 9419-9426. DOI: 10.3748/wjg.v22.i42.9419.

[24] 刘德良, 谭玉勇, 张洁, 等. 经口内镜全层肌切开术与环形肌切开术治疗重症贲门失弛缓症的临床疗效[J]. 中华消化外科杂志, 2014, 13(10): 801-805. DOI: 10.3760/cma. j. issn.1673-9752.2014.10.013.

[25] Petersen RP, Pellegrini CA. Revisional surgery after Heller myotomy for esophageal achalasia[J]. Surg Laparosc Endosc Percutan Tech, 2010, 20(5): 321-325. DOI: 10.1097/SLE.0b013e3181f39fdb.

[26] von Renteln D, Inoue H, Minami H, et al. Peroral endoscopic myotomy for the treatment of achalasia: a prospective single center study[J]. Am J Gastroenterol, 2012, 107(3): 411-417. DOI: 10.1038/ajg.2011.388.

[27] Wang L, Li YM. Recurrent achalasia treated with Heller myotomy: a review of the literature[J]. World J Gastroenterol, 2008,14(46):7122-7126. DOI: 10.3748/wjg.14.7122.

[28] Duan T, Tan Y, Zhou J, et al. A retrospective study of peroral endoscopic full-thickness myotomy in patients with severe achalasia[J]. J Laparoendosc Adv Surg Tech A, 2017, 27(8): 770-776. DOI: 10.1089/lap.2016.0445.

[29] Li QL, Chen WF, Zhou PH, et al. Peroral endoscopic myotomy for the treatment of achalasia: a clinical comparative study of endoscopic full-thickness and circular muscle myotomy[J]. J Am Coll Surg, 2013, 217(3): 442-451. DOI: 10.1016/j.jamcollsurg.2013.04.033.

[30] Mittal RK. The sphincter mechanism at the lower end of the esophagus: an overview[J]. Dysphagia, 1993, 8(4): 347-350. DOI: 10.1007/BF01321777.

[31] Mohan BP, Ofosu A, Chandan S, et al. Anterior versus posterior approach in peroral endoscopic myotomy (POEM): a systematic review and meta-analysis[J]. Endoscopy, 2020, 52(4):251-258. DOI: 10.1055/a-1090-0788.

[32] Rodríguez de Santiago E, Mohammed N, Manolakis A, et al. Anterior versus posterior myotomy during poem for the treatment of achalasia: systematic review and meta-analysis of randomized clinical trials[J]. J Gastrointestin Liver Dis, 2019, 28(1):107-115. DOI: 10.15403/jgld.2014.1121.281.pom.

[33] Shiwaku H, Inoue H, Shiwaku A, et al. Safety and effectiveness of sling fiber preservation POEM to reduce severe post-procedural erosive esophagitis[J]. Surg Endosc, 2022,36(6):4255-4264. DOI: 10.1007/s00464-021-08763-w.

[34] 翟亚奇, 令狐恩强, 李惠凯, 等. 横开口法与纵开口法经口内镜下肌切开术治疗贲门失弛缓症的比较研究[J]. 南方医科大学学报, 2013, 33(9): 1399-1402. DOI: 10.3969/j. issn. 1673-4254.2013.09.31.

[35] 李荣, 黄留业. 不同隧道开口法经口内镜下肌切开术治疗贲门失弛缓症的效果评价[J]. 中国内镜杂志,2021,27(4): 14-19. DOI: 10.12235/E20200356.

[36] 令狐恩强, 李惠凯, 冯秀雪. 横开口法经口内镜下肌切开术治疗贲门失弛缓症疗效及安全性评价[J]. 中华消化内镜杂志,2012,29(9):483-486. DOI: 10.3760/cma.j.issn.1007-5232.2012.09.002.

[37] 令狐恩强, 熊英, 柴宁莉, 等. 经口内镜肌切开术标准操作程序[J]. 中华胃肠内镜电子杂志,2015,2(4):25-29. DOI: 10.3877/cma.j.issn.2095-7157.2015.04.003.

[38] Wang J, Tan N, Xiao Y, et al. Safety and efficacy of the modified peroral endoscopic myotomy with shorter myotomy for achalasia patients: a prospective study[J]. Dis Esophagus, 2015,28(8):720-727. DOI: 10.1111/dote.12280.

[39] Nabi Z, Talukdar R, Mandavdhare H, et al. Short versus long esophageal myotomy during peroral endoscopic myotomy: a systematic review and meta-analysis of comparative trials[J]. Saudi J Gastroenterol, 2022,28(4):261-267. DOI: 10.4103/sjg.sjg_438_21.

[40] Shimamura Y, Fujiyoshi Y, Fujiyoshi M, et al. Evolving field of third-space endoscopy: Derivatives of peroral endoscopic myotomy[J]. Dig Endosc, 2023,35(2):162-172. DOI: 10.1111/

www.zhxhnjzz.com

den.14400.

[41] Binmoeller KF, Bhat YM. Underwater peroral endoscopic myotomy[J]. Gastrointest Endosc, 2016, 83(2): 454. DOI: 10.1016/j.gie.2015.08.066.

[42] Uchima H, Colan J, Marín I, et al. Underwater peroral endoscopic myotomy (u-POEM) after tension capnoperitoneum and capnothorax during POEM[J]. Endoscopy, 2020, 52(11): E396-E397. DOI: 10.1055/a-1144-2547.

[43] Nabi Z, Ramchandani M, Chavan R, et al. Double tunnel technique reduces technical failure during POEM in cases with severe submucosal fibrosis[J]. Endosc Int Open, 2021, 9(9):E1335-E1341. DOI: 10.1055/a-1499-6817.

[44] 彭磊, 张伟锋, 王云, 等. 双隧道与单隧道经口内镜下肌切开术治疗贲门失弛缓症的疗效比较[J]. 中华消化内镜杂志, 2022, 39(2): 103-107. DOI: 10.3760/cma. j. cn321463-20201222-00758.

[45] Liu W, Zeng XH, Yuan XL, et al. Open peroral endoscopic myotomy for the treatment of achalasia: a case series of 82 cases[J]. Dis Esophagus, 2019,32(10):1-7. DOI: 10.1093/dote/doz052.

[46] 杨光, 刘冰熔, 曲波, 等. 改良经口内镜下肌切开术在治疗贲门失弛缓症中的应用研究(含视频)[J]. 中华消化内镜杂志, 2017, 34(1): 34-37. DOI: 10.3760/cma. j. issn. 1007-5232. 2017.01.007.

[47] Liu BR, Song JT, Omar Jan M. Video of the month. Modified peroral endoscopic myotomy[J]. Am J Gastroenterol, 2015, 110(4):499. DOI: 10.1038/ajg.2015.9.

[48] Aiolfi A, Bona D, Riva CG, et al. Systematic review and Bayesian network meta-analysis comparing laparoscopic Heller myotomy, pneumatic dilatation, and peroral endoscopic myotomy for esophageal achalasia[J]. J Laparoendosc Adv Surg Tech A, 2020, 30(2): 147-155. DOI: 10.1089/lap.2019.0432.

[49] Inoue H, Ueno A, Shimamura Y, et al. Peroral endoscopic myotomy and fundoplication: a novel NOTES procedure[J]. Endoscopy, 2019,51(2):161-164. DOI: 10.1055/a-0820-2731.

[50] Bapaye A, Dashatwar P, Dharamsi S, et al. Single-session endoscopic fundoplication after peroral endoscopic myotomy (POEM+F) for prevention of post gastroesophageal reflux - 1-year follow-up study[J]. Endoscopy, 2021, 53(11): 1114-1121. DOI: 10.1055/a-1332-5911.

[51] Patil G, Dalal A, Maydeo A. Early outcomes of peroral endoscopic myotomy with fundoplication for achalasia cardia—Is it here to stay?[J]. Dig Endosc, 2021,33(4):561-568. DOI: 10.1111/den.13796.

[52] Li QL, Chen WF, Zhang XC, et al. Submucosal tunneling endoscopic septum division: a novel technique for treating Zenker's diverticulum[J]. Gastroenterology, 2016, 151(6): 1071-1074. DOI: 10.1053/j.gastro.2016.08.064.

[53] Budnicka A, Januszewicz W, Białek AB, et al. Peroral endoscopic myotomy in the management of Zenker's diverticulum: a retrospective multicenter study[J]. J Clin Med, 2021,10(2):187. DOI: 10.3390/jcm10020187.

[54] Zhang H, Huang S, Xia H, et al. The role of peroral endoscopic myotomy for Zenker's diverticulum: a systematic review and meta-analysis[J]. Surg Endosc, 2022, 36(5): 2749-2759. DOI: 10.1007/s00464-022-09021-3.

[55] Elkholy S, El-Sherbiny M, Delano-Alonso R, et al. Peroral endoscopic myotomy as treatment for Zenker's diverticulum (Z-POEM): a multi-center international study[J]. Esophagus, 2021,18(3):693-699. DOI: 10.1007/s10388-020-00809-7.

[56] Wong HJ, Ujiki MB. Per oral Zenker diverticulotomy[J]. Surg Clin North Am, 2020, 100(6): 1215-1226. DOI: 10.1016/j.suc.2020.08.005.

[57] Costamagna G, Iacopini F, Bizzotto A, et al. Prognostic variables for the clinical success of flexible endoscopic septotomy of Zenker's diverticulum[J]. Gastrointest Endosc, 2016,83(4):765-773. DOI: 10.1016/j.gie.2015.08.044.

[58] Khashab MA, Stein E, Clarke JO, et al. Gastric peroral endoscopic myotomy for refractory gastroparesis: first human endoscopic pyloromyotomy (with video) [J]. Gastrointest Endosc, 2013,78(5):764-768. DOI: 10.1016/j.gie.2013.07.019.

[59] Aghaie Meybodi M, Qumseya BJ, Shakoor D, et al. Efficacy and feasibility of G-POEM in management of patients with refractory gastroparesis: a systematic review and meta-analysis [J]. Endosc Int Open, 2019, 7(3): E322-E329. DOI: 10.1055/a-0812-1458.

[60] Gonzalez JM, Benezech A, Vitton V, et al. G-POEM with antro-pyloromyotomy for the treatment of refractory gastroparesis: mid-term follow-up and factors predicting outcome[J]. Aliment Pharmacol Ther, 2017, 46(3): 364-370. DOI: 10.1111/apt.14132.

[61] Hernández Mondragón OV, Contreras L, Velasco GB, et al. Gastric peroral endoscopic myotomy outcomes after 4 years of follow-up in a large cohort of patients with refractory gastroparesis (with video)[J]. Gastrointest Endosc, 2022,96(3): 487-499. DOI: 10.1016/j.gie.2022.03.025.

[62] Vosoughi K, Ichkhanian Y, Benias P, et al. Gastric per-oral endoscopic myotomy (G-POEM) for refractory gastroparesis: results from an international prospective trial[J]. Gut, 2022, 71(1):25-33. DOI: 10.1136/gutjnl-2020-322756.

[63] Jacques J, Pagnon L, Hure F, et al. Peroral endoscopic pyloromyotomy is efficacious and safe for refractory gastroparesis: prospective trial with assessment of pyloric function[J]. Endoscopy, 2019, 51(1): 40-49. DOI: 10.1055/a-0628-6639.

[64] Bapaye A, Dashatwar P, Biradar V, et al. Initial experience with per-rectal endoscopic myotomy for Hirschsprung's disease: medium and long term outcomes of the first case series of a novel third-space endoscopy procedure[J]. Endoscopy, 2021, 53(12): 1256-1260. DOI: 10.1055/a-1332-6902.

[65] Thomas CG, Bream CA, DeConnick P. Posterior sphincterotomy and rectal myotomy in the management of Hirschsprung's disease[J]. Ann Surg, 1970, 171(5): 796-810. DOI: 10.1097/00000658-197005000-00020.

www.zhxhnjzz.com

SonoScape 开立

广告



多光谱技术 聚谱成像

VLS-55系列四波长LED光源，助力消化道早期疾病诊断

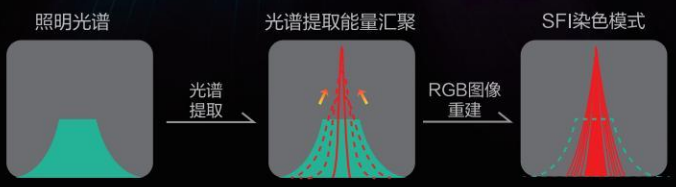


白光图像

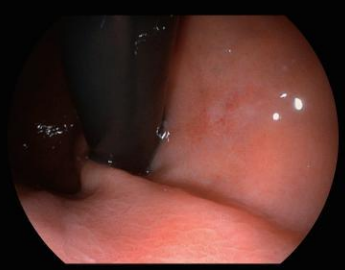
白光图像

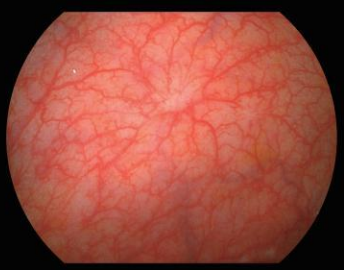
白光图像


SFI图像


SFI图像

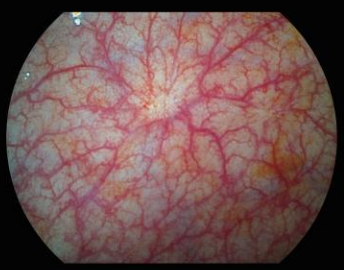
SFI图像

深圳开立生物医疗科技股份有限公司
SONOSCAPE MEDICAL CORP.
地址：深圳市南山区科技中二路深圳软件园二期12栋2楼
电话：86-755-26722890

网站：www.sonoscape.com
邮箱：sonoscape@sonoscape.net
禁忌内容或者注意事项详见说明书
粤械广审（文）第231218-06842号

注册证编号
医用内窥镜图像处理器 粤械注准20182061081
医用内窥镜冷光源 粤械注准20192061100
电子上消化道内窥镜 国械注准20193060037
电子下消化道内窥镜 国械注准20193060046

南微医学

eyeMax 洞察

胰胆成像系统

一次性胰胆成像导管

新品上市

清：高亮光源，清晰成像

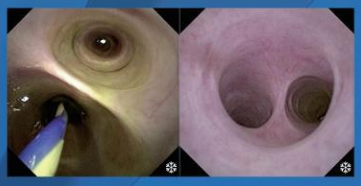

灵：四向转角

细：9F纤细管径

大：器械通道直径≥1.8mm

成像控制器

规格型号	导管直径	器械通道直径	有效工作长度	视野角度
CDS22001	9F	≥1.0 mm	2200 mm	120°
CDS11001	11F	≥1.8 mm		

广告

苏械广审(文)第250206－16195号
苏械注准 20212061554　苏械注准 20212061309
南微医学科技股份有限公司生产

禁忌内容或注意事项详见说明书　仅限专业医疗人员使用

400 025 3000 全国服务电话
www.micro-tech.com.cn

南微医学科技股份有限公司
南京高新开发区高科三路10号
025 5874 4269
info@micro-tech.com.cn