中华医学会系列杂志

ISSN 1007-5232
CN 32-1463/R

中华消化内镜杂志®

ZHONGHUA XIAOHUA NEIJING ZAZHI

2023年7月 第40卷 第7期

CHINESE JOURNAL OF DIGESTIVE ENDOSCOPY

Volume 40 Number 7
July 2023

中华医学会
CHINESE MEDICAL ASSOCIATION

ISSN 1007-5232



cma cma cma

·论著·

de novo早期结直肠癌的临床病理特征及内镜治疗效果观察

刘春涛 苏珈仪 孙秀静 赵海英 宗晔 孟凡冬 李巍 吕富靖 王拥军 李鹏 冀明 张澍田

首都医科大学附属北京友谊医院消化内科 国家消化系统疾病临床医学研究中心 首都医科大学消化病学系 消化疾病癌前病变北京市重点实验室，北京 100050

通信作者：张澍田，Email：zhangshutian@ccmu.edu.cn

【摘要】 目的 分析de novo早期结直肠癌的临床病理特征，并评估内镜治疗的效果。**方法** 纳入2020年6月—2022年5月在首都医科大学附属北京友谊医院行内镜切除且术后病理确诊为de novo早期结直肠癌的患者。回顾性收集患者的基本资料、内镜表现、治疗方式、术后病理结果以及转归等资料。**结果** 共纳入33例de novo早期结直肠癌患者，年龄（62.67±8.62）岁，男女比例7.25∶1。病变长径（0.96±0.36）cm；病变形态以浅表型（0-Ⅱ型）为主，占72.7%（24/33）。29例采用内镜黏膜下剥离术切除，4例采用内镜黏膜切除术切除。术后病理显示，11例（33.3%）为高分化管状腺癌，其中2例侵及黏膜下浅层；20例（60.6%）为中分化管状腺癌，其中5例侵及黏膜下浅层，15例侵及黏膜下深层；2例（6.1%）为中-低分化管状腺癌，均侵及黏膜下深层。病变浸润深度与病变分化程度有显著相关性（$P<0.001$），中分化及中-低分化病变更容易发生黏膜下层深浸润。33例（100.0%）病变均达到整块切除，97.0%（32/33）达到完全切除，42.4%（14/33）达到治愈性切除。19例未达到治愈性切除标准的患者中，13例患者接受了补充外科手术治疗，术后病理均未见肿瘤残余及淋巴结转移。所有患者随访3~25个月，均未见肿瘤局部复发及转移征象。**结论** de novo早期结直肠癌内镜下大多呈浅表型病变，病理类型以中分化管状腺癌为主。内镜下切除de novo早期结直肠癌可取得较好的短期疗效。

【关键词】 结直肠肿瘤； de novo癌； 内镜黏膜下剥离术

基金项目：北京市科技计划项目（Z191100006619082，Z191100006619083）

Clinicopathological characteristics and endoscopic treatment efficacy of de novo early colorectal cancer

Liu Chuntao, Su Jiayi, Sun Xiujing, Zhao Haiying, Zong Ye, Meng Fandong, Li Wei, Lyu Fujing, Wang Yongjun, Li Peng, Ji Ming, Zhang Shutian

Department of Gastroenterology, Beijing Friendship Hospital, Capital Medical University; National Clinical Research Center for Digestive Diseases; Faculty of Gastroenterology, Capital Medical University; Beijing Key Laboratory for Precancerous Lesion of Digestive Diseases, Beijing 100050, China

Corresponding author: Zhang Shutian, Email: zhangshutian@ccmu.edu.cn

【Abstract】 Objective To analyze the clinicopathological features of de novo early colorectal cancer and to evaluate the efficacy of endoscopic treatment. **Methods** Patients with de novo early colorectal cancer who underwent endoscopic resection in Beijing Friendship Hospital, Capital Medical University from June 2020 to May 2022 were enrolled. The baseline data, endoscopic manifestations, treatment methods, postoperative pathological results and prognosis of the patients were collected retrospectively. **Results** A total of 33 patients with de novo early colorectal cancer were enrolled with the

DOI：10.3760/cma.j.cn321463-20230109-00412

收稿日期 2023-01-09 **本文编辑** 许文立 唐涌进

引用本文：刘春涛, 苏珈仪, 孙秀静, 等. de novo早期结直肠癌的临床病理特征及内镜治疗效果观察[J]. 中华消化内镜杂志, 2023, 40(7): 521-526. DOI: 10.3760/cma.j.cn321463-20230109-00412.

www.zhxhnjzz.com

age of 62.67 ± 8.62 years, and the male to female ratio was 7.25∶1. The long diameter of lesions was 0.96 ± 0.36 cm. The lesion morphology was mainly superficial phenotype (type 0-Ⅱ), accounting for 72.7% (24/33). Endoscopic submucosal dissection (ESD) was performed in 29 cases and endoscopic mucosal resection (EMR) was performed in 4 cases. Postoperative pathology showed that 11 cases (33.3%) were well differentiated tubular adenocarcinoma, of which the superficial submucosal layer was invaded in 2 cases. Twenty cases (60.6%) were moderately differentiated tubular adenocarcinoma, of which the superficial submucosa layer was invaded in 5 cases and the deep submucosa layer in 15 cases. Two cases (6.1%) were moderately-poorly differentiated tubular adenocarcinoma, where the deep submucosa layer was invaded in both. There was significant correlation between the depth of invasion and the degree of differentiation (P<0.001), and moderately and moderately-poorly differentiated lesions were more likely to invade the deep submucosa layer. The en bloc resection rate was 100.0% (33/33), the complete resection rate was 97.0% (32/33), and the curative resection rate was 42.4% (14/33). Among the 19 patients who did not achieve curative resection, 13 patients received supplementary surgical treatment. No tumor residue or lymph node metastasis was found in the postoperative pathology. All patients were followed up for 3-25 months, and no signs of local recurrence or metastasis were found. **Conclusion**　Most de novo early colorectal cancers are superficial phenotype under endoscopy. The pathology is mainly moderately differentiated tubular adenocarcinoma. Endoscopic resection of de novo early colorectal cancer shows encouraging short-term efficacy.

【Key words】　Colorectal neoplasms;　De novo carcinoma;　Endoscopic submucosal dissection

Fund program:　Beijing Science and Technology Project (Z191100006619082, Z191100006619083)

结直肠癌严重危害人类生命健康，GLOBOCAN 2020数据库显示，结直肠癌在全球新发癌症中占10%，位居第三位，是癌症导致死亡的第二大病因，占总体癌症死亡的9.4%[1]。近年来，结直肠癌的发病率和死亡率在西方发达国家有所降低，但在我国仍呈快速增长趋势[2]。大多数结直肠癌的发生遵循“腺瘤—癌”的发生途径，在腺瘤生长过程中发生一系列遗传学改变，最终发生恶性转化，这是结直肠癌发生的经典致癌机制[3]。然而，据报道有约22%的结直肠癌是从正常结肠黏膜直接发展而来，没有经过腺瘤的中间步骤，被称为de novo癌[4]。与经典途径发生的结直肠癌相比，de novo癌具有更高的侵袭性，分化程度更差，也更常发生脉管侵犯，因此属于内镜切除术后的复发高风险类别[5]。

目前国内外关于de novo早期结直肠癌的研究报道较少，内镜医师对此类病变的认识不足。因此，本研究回顾性分析首都医科大学附属北京友谊医院33例确诊de novo早期结直肠癌患者的临床、内镜资料以及内镜下治疗后的病理和随访数据，以期对此类患者的内镜下诊治方案提供参考。

资料与方法

一、研究对象

纳入2020年6月—2022年5月在首都医科大学附属北京友谊医院就诊并行内镜下切除且术后病理确诊为de novo早期结直肠癌的患者。de novo癌组织学诊断标准是在癌组织附近缺乏任何可识别的腺瘤成分。术前所有患者接受了关于手术操作过程、手术风险及获益、备用治疗方案的详细解释，且均已签署知情同意书。本研究方案经首都医科大学附属北京友谊医院生命伦理委员会审查并批准（审批号：2018-P2-058-05）。

二、研究方法

回顾性收集患者的基本资料，病变的内镜表现（包括病变部位、形态、大小等），以及术后病理结果等。病变部位分为3个部位：右半结肠（盲肠、升结肠和横结肠）、左结肠（降结肠和乙状结肠）和直肠。病变形态根据更新版巴黎分型[6]界定，将结直肠浅表病变（0型）分为息肉型（0-Ⅰ型）和浅表型（0-Ⅱ型），0-Ⅱ型分为浅表隆起型（0-Ⅱa）、浅表平坦型（0-Ⅱb）、浅表凹陷型（0-Ⅱc），浅表隆起及凹陷混合型的病变分为总体凹陷伴有节段性隆起的0-Ⅱc+Ⅱa型以及总体隆起伴有中央凹陷的0-Ⅱa+Ⅱc型。放大内镜下采用工藤分型对病变表面微细结构进行分型，病变黏膜腺管开口呈小型类圆形，比正常小为Ⅲs型，树枝状或脑回状为Ⅳ型，形态不规则的为Ⅴi型，病变表面无结构为Ⅴn型。

病变内镜治疗由术者选择采用内镜黏膜下剥离术（endoscopic submucosal dissection，ESD）或内镜黏膜切除术（endoscopic mucosal resection，EMR）。术后标本充分展平后以不锈钢细针整块固定于橡胶板上，浸泡于固定液中固定24~48 h后进

www.zhxhnjzz.com

行病理检查，包括组织学类型的诊断、浸润深度的测量、脉管浸润的特殊染色和免疫组化染色等。病变浸润深度分为局限于黏膜层（M），黏膜下浅层（SM1）即浸润至黏膜下层<1 000 μm，黏膜下深层（SM2）即浸润至黏膜下层>1 000 μm。

评估 de novo 早期结直肠癌内镜治疗的疗效指标包括整块切除率、完全切除率、治愈性切除率以及并发症发生率（术后迟发出血、穿孔等）。整块切除指病变在内镜下被一次性整块切除。完全切除指整块切除标本在组织学上水平切缘和垂直切缘均为阴性。在完全切除的情况下，当组织学分析满足以下条件时，则判断为治愈性切除：（1）垂直肿瘤边缘阴性（组织学完全切除）；（2）乳头状腺癌或管状腺癌；（3）黏膜下层浸润深度<1 000 μm；（4）无脉管侵犯；（5）肿瘤出芽 1 级[7]。如未达到治愈性切除的标准，则根据患者的一般状况、伴发疾病以及患者意愿等进行综合评估，建议患者追加手术治疗或密切随访。

三、数据分析

本研究采用 SPSS 23.0 统计软件进行统计学分析。符合正态分布的计量资料采用 $\bar{x}\pm s$ 描述，计数资料用例数（%）描述。分类变量的组间比较采用 Fisher 确切概率法，P<0.05 为差异有统计学意义。

结　果

一、患者的基本资料及内镜表现

共 33 例患者诊断为 de novo 早期结直肠癌，年龄（62.67±8.62）岁，男女比例 7.25∶1。病变均为单发，病变长径（0.96±0.36）cm。病变形态以 0-Ⅱ型为主，占 72.7%（24/33）。15 例患者术前接受放大内镜检查，病变表面腺管结构以Ⅴi~Ⅴn 型为主（图 1）。所有患者术前增强影像学检查未发现进展期肿瘤及转移征象。治疗方式均采用内镜下切除，29 例（87.9%）采用 ESD，4 例（12.1%）采用 EMR。详细结果见表 1。

二、内镜切除术后病理特征

33 例病变中，11 例（33.3%）为高分化管状腺癌，其中 9 例浸润深度为 M，2 例为 SM1；20 例（60.6%）为中分化管状腺癌，其中 5 例浸润深度为 SM1，15 例为 SM2；2 例（6.1%）为中-低分化管状腺癌，浸润深度均为 SM2。对 de novo 早期结直肠癌浸润深度的影响因素分析提示，病变浸润深度与病变分化程度有显著相关性（P<0.001），中分化及中-低分化的病变更容易发生黏膜下层深浸润，而患者性别、年龄以及病变的位置、大小和形态等与病变浸润深度无显著相关性（表 2）。

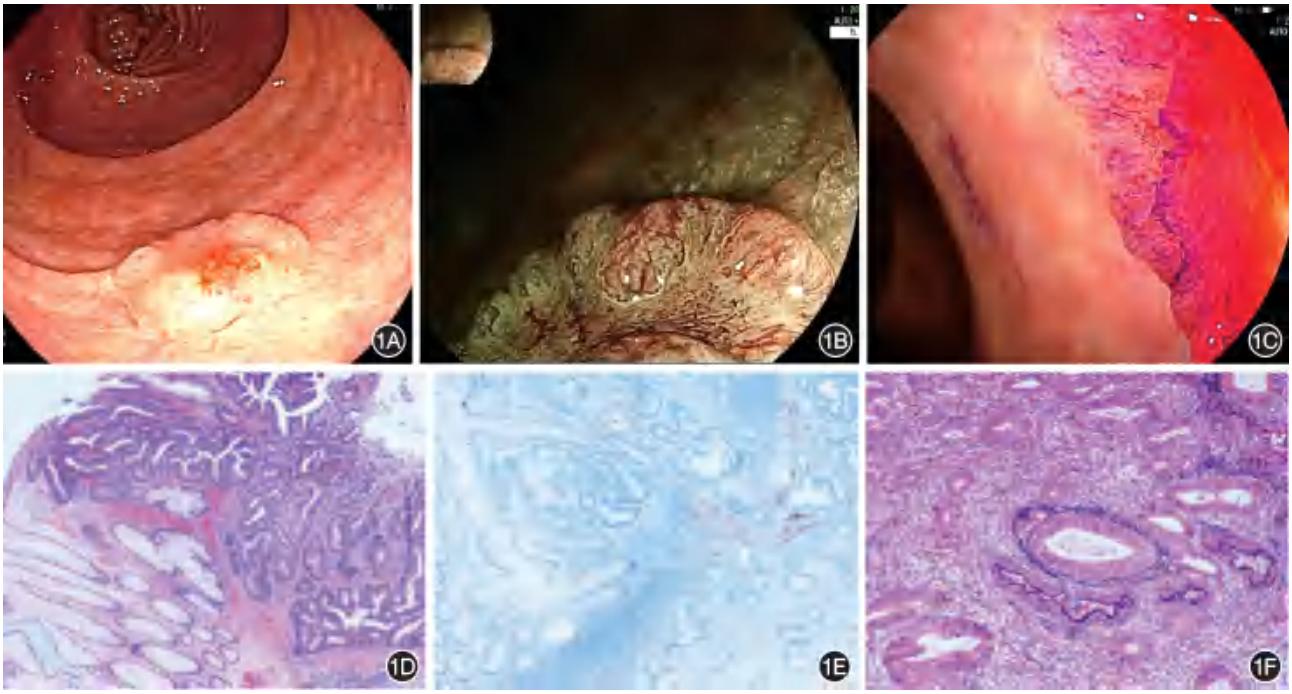

图 1　de novo 早期直肠癌病例　1A：白光内镜下于直肠见一浅表型病变（0-Ⅱa+Ⅱc 型），大小约 1.3 cm×1.0 cm；1B：蓝光联合放大内镜观察，病变中央凹陷处腺管结构模糊不清，可见迂曲扩张微血管；1C：结晶紫染色后观察，见病变中央凹陷处腺管结构缺失，呈Ⅴn 型；1D：病理示直肠中分化腺癌，癌组织与正常腺体分界清楚，未见腺瘤组织，考虑为 de novo 来源早期癌　HE　×40；1E：Desmin 染色示黏膜肌层断裂，癌组织侵至黏膜下层，浸润深度超过 1 000 μm　×40；1F：HE 及 EVG 染色可见病变血管内癌瘤侵犯　×40

www.zhxhnjzz.com

表 1　33 例 de novo 早期结直肠癌患者的临床病理特征

特征	结果[例(%)]
性别	
男	29(87.9)
女	4(12.1)
年龄	
<60 岁	10(30.3)
≥60 岁	23(69.7)
病变位置	
右半结肠	9(27.3)
左半结肠	17(51.5)
直肠	7(21.2)
病变大小	
≤1 cm	25(75.8)
>1 cm	8(24.2)
病变形态	
0-Ⅰ	9(27.3)
0-Ⅱa	15(45.5)
0-Ⅱa+Ⅱc	8(24.2)
0-Ⅱb+Ⅱa	1(3.0)
放大内镜工藤分型[a]	
Ⅴi	9(60.0)
Ⅴn	2(13.3)
Ⅳ	3(20.0)
Ⅲs	1(6.7)
浸润深度	
M	9(27.3)
SM1	7(21.2)
SM2	17(51.5)

注：[a]15 例患者术前接受放大内镜检查

表 2　de novo 早期结直肠癌浸润深度的影响因素分析[例(%)]

临床病理特征	M~SM1(n=16)	SM2(n=17)	P 值
性别			0.103
男	16(100.0)	13(76.5)	
女	0(0.0)	4(23.5)	
年龄			0.708
<60 岁	5(31.2)	4(23.5)	
≥60 岁	11(68.8)	13(76.5)	
病变位置			0.259
右半结肠	6(37.5)	3(17.6)	
左半结肠及直肠	10(62.5)	14(82.4)	
病变大小			0.225
≤1 cm	14(87.5)	11(64.7)	
>1 cm	2(12.5)	6(35.3)	
病变形态			0.438
0-Ⅰ型	3(18.8)	6(35.3)	
0-Ⅱ型	13(81.2)	11(64.7)	
分化程度			<0.001
高分化	11(68.8)	0(0.0)	
中/中-低分化	5(31.2)	17(100.0)	

在 24 例浸润至黏膜下层的病变中，9 例(37.5%)发生血管侵犯，均发生于 SM2 病变；4 例(16.7%)发生淋巴管侵犯，其中 3 例发生于 SM2 病变；4 例(16.7%)肿瘤出芽≥2 级，其中 3 例发生于 SM2 病变。肿瘤浸润生长模式(infiltrative growth pattern，INF)包括 15 例(62.5%) INFa 和 9 例(37.5%)INFb，在 INFa 病变中，60.0%(9/15)发生于 SM2 病变，而 INFb 病变中，88.9%(8/9)发生于 SM2 病变。免疫组化结果提示，浸润至黏膜下层的病变中 83.3%(20/24)为 P53 突变型，4.2%(1/24)存在错配修复蛋白功能缺失。

三、术后疗效及随访情况

患者术后均未发生迟发出血、穿孔等并发症。33 例(100.0%)病变均达到整块切除，32 例(97.0%)病变达到完全切除，有 1 例垂直切缘阳性，发生于 SM2 病变。按照治愈性切除评判标准，14 例(42.4%)病变达到治愈性切除，未达到治愈性切除的 19 例(57.6%)均为浸润至黏膜下层的病变，其中 89.5%(17/19)为 SM2 病变。未达到治愈性切除的患者中 13 例患者接受补充外科手术治疗，术后病理均未见肿瘤残余及淋巴结转移。患者均进行术后常规内镜及影像学随访，随访时间 3~25 个月，截至 2022-08-01 均未见肿瘤局部复发及转移征象。

讨　论

de novo 结直肠癌具有独特的致癌途径，是由正常黏膜直接癌变产生，无须经过腺瘤的中间过程，其组织学基本特征是在癌组织附近缺乏任何可识别的腺瘤成分。在进展期结直肠癌中，因癌组织浸润性生长，先前存在的腺瘤组织被破坏，无法准确判断是否经 de novo 途径发生癌变；而在早期癌阶段，腺瘤被完全破坏的可能性较小，因此本研究选取了病理诊断为 de novo 早期结直肠癌的病例进行回顾性分析。

de novo 早期结直肠癌没有腺瘤中间阶段，因此病变均相对较小，且早期即可发生黏膜下浸润。韩国一项纳入 590 例外科手术及内镜切除的 T1 期结直肠癌的研究发现，197 例(33.4%)符合 de novo 癌的诊断标准，de novo 癌的发生与肿瘤<20 mm、扁平或凹陷型、深部黏膜下层浸润和肿瘤出芽等特点相关(P<0.05)；在手术切除的病例中，淋巴结转移与 de novo 癌显著相关(P=0.022)，这些结果表明，de novo 癌可能具有更强的侵袭性[4]。希腊一项纳

www.zhxhnjzz.com

入119例外科切除的结直肠癌的研究发现，de novo癌占28.5%，且与更高的肿瘤临床分期相关，提示de novo癌具有更差的临床行为特点[8]。本研究中，75.8%（25/33）的de novo早期结直肠癌长径≤1 cm，而高达72.7%（24/33）的病变侵犯至黏膜下层。从de novo早期结直肠癌的内镜下形态来看，日本相关研究发现最常见的是扁平或凹陷型病变，特别是凹陷型病变似乎更具侵袭性，因为凹陷型病变更快侵入黏膜下层[5]；西方研究发现，病变形态大多数是轻度隆起的Ⅱa型或息肉样Ⅰ型病变[5]。本研究中病变形态以0-Ⅱ型为主，占72.7%（24/33），0-Ⅰ型仅占27.3%（9/33）。对de novo早期结直肠癌浸润深度的影响因素分析提示，病变浸润深度与病变分化程度有显著相关性（P<0.001），中分化及中-低分化病变更容易发生黏膜下层深浸润，而患者性别、年龄及病变的位置、大小和形态等与病变浸润深度无显著相关性。

内镜下切除，特别是ESD，对于早期结直肠癌的整块切除率及治愈性切除率均高达90%以上，目前已成为早期结直肠癌的首选治疗方式，得到国内外指南的推荐[9-11]。本研究中所有病变采用内镜下切除，其中29例采用ESD，4例采用EMR，病变均达到整块切除。术后病理提示所有病变水平切缘阴性，仅1例垂直切缘阳性，发生于SM2病变，提示未达到完全切除。日本内镜学会指南推荐，当内镜治疗后病理检查发现pT1癌时，对于内镜下未完全切除的垂直切缘阳性病灶，应进行额外的手术治疗；在内镜完全切除的情况下，组织学分析满足治愈性切除标准的病例，其肿瘤复发率极低，建议随访观察[9]。本研究中57.6%（19/33）未达到治愈性切除，均发生于浸润至黏膜下层的病变，其中89.5%（17/19）为SM2病变。近期的一项荟萃分析纳入了包含21 238例T1期结直肠癌患者的67项研究，分析T1期结直肠癌发生淋巴结转移的危险因素，结果发现黏膜下层深浸润不是淋巴结转移的强独立预测因子，因此建议重新考虑把垂直切缘阴性的SM2病变作为补充外科手术的指征[12]。本研究中，19例未达到治愈性切除标准的患者中13例患者接受了补充外科手术治疗，术后病理均未见肿瘤残余及淋巴结转移。所有患者均进行术后常规内镜及影像学随访，随访时间3~25个月，均未见肿瘤局部复发及淋巴结转移征象。

分子生物学研究发现，结肠癌的发生涉及一系列癌基因及抑癌基因的突变，轻度的遗传损伤导致腺瘤的发生，而基因突变进一步积累可导致腺瘤发生癌变，这种“腺瘤-癌变”途径成为结直肠癌发生的经典学说[13-14]，大多数结直肠癌都是通过此途径发展而来。然而，与de novo癌相关的自然史和分子生物学机制仍不清楚。既往研究发现，K-ras突变参与了结直肠癌发生的“腺瘤-癌变”途径，而de novo癌中K-ras突变则相对少见[15]。P53基因在75%~85%的结直肠癌中发生突变，但在腺瘤中突变少见，P53基因突变可能与腺瘤到癌的进展直接相关，被认为有助于恶性转化[16]。P53的早期突变被认为在de novo癌的发生中起关键作用[15, 17]。本研究中，浸润至黏膜下层的病变中83.3%（20/24）为P53突变型，4.2%（1/24）存在错配修复蛋白功能缺失。

综上所述，de novo结直肠癌在内镜下大多呈浅表型病变，在病变较小时即可发生黏膜下层浸润，具有较差的生物学行为，因此需要内镜医师重视此类病变的识别和发现，避免漏诊。内镜下切除de novo早期结直肠癌可取得较好的短期疗效，但由于此类病变黏膜下层深浸润、脉管侵犯及出芽的发生率均较高，因此长期疗效仍有待延长随访时间及扩大样本量进一步评估。

利益冲突　所有作者声明不存在利益冲突

作者贡献声明　刘春涛：实验设计，实施研究，采集数据，分析数据，起草文章；苏珈仪：采集数据，分析数据，统计分析；孙秀静、赵海英、宗晔、孟凡冬、李巍、吕富靖、王拥军、李鹏：实验设计，实施研究，手术操作，对文章的知识性内容作批评性审阅；冀明、张澍田：实验设计，分析、解释数据，对文章的知识性内容作批评性审阅，指导

参　考　文　献

[1] Sung H, Ferlay J, Siegel RL, et al. Global cancer statistics 2020: GLOBOCAN estimates of incidence and mortality worldwide for 36 cancers in 185 countries[J]. CA Cancer J Clin, 2021, 71(3):209-249. DOI: 10.3322/caac.21660.

[2] Xia C, Dong X, Li H, et al. Cancer statistics in China and United States, 2022: profiles, trends, and determinants[J]. Chin Med J (Engl), 2022, 135(5): 584-590. DOI: 10.1097/CM9.0000000000002108.

[3] Fearon ER, Vogelstein B. A genetic model for colorectal tumorigenesis[J]. Cell, 1990, 61(5): 759-767. DOI: 10.1016/0092-8674(90)90186-i.

[4] Han KS, Lim SW, Sohn DK, et al. Clinicopathological characteristics of T1 colorectal cancer without background adenoma[J]. Colorectal Dis, 2013, 15(3): e124-129. DOI: 10.1111/codi.12102.

[5] Mueller JD, Bethke B, Stolte M. Colorectal de novo carcinoma:

www.zhxhnjzz.com

a review of its diagnosis, histopathology, molecular biology, and clinical relevance[J]. Virchows Arch, 2002, 440(5): 453-460. DOI: 10.1007/s00428-002-0623-z.

[6] Endoscopic Classification Review Group. Update on the paris classification of superficial neoplastic lesions in the digestive tract[J]. Endoscopy, 2005, 37(6): 570-578. DOI: 10.1055/s-2005-861352.

[7] Hashiguchi Y, Muro K, Saito Y, et al. Japanese Society for Cancer of the Colon and Rectum (JSCCR) guidelines 2019 for the treatment of colorectal cancer[J]. Int J Clin Oncol, 2020, 25(1):1-42. DOI: 10.1007/s10147-019-01485-z.

[8] Papagiorgis PC, Zizi AE, Tseleni S, et al. Clinicopathological differences of colorectal cancers according to tumor origin: identification of possibly de novo lesions[J]. Biomed Rep, 2013, 1(1):97-104. DOI: 10.3892/br.2012.17.

[9] Tanaka S, Kashida H, Saito Y, et al. Japan Gastroenterological Endoscopy Society guidelines for colorectal endoscopic submucosal dissection/endoscopic mucosal resection[J]. Dig Endosc, 2020, 32(2):219-239. DOI: 10.1111/den.13545.

[10] Pimentel-Nunes P, Libânio D, Bastiaansen B, et al. Endoscopic submucosal dissection for superficial gastrointestinal lesions: European Society of Gastrointestinal Endoscopy (ESGE) Guideline—Update 2022[J]. Endoscopy, 2022, 54(6):591-622. DOI: 10.1055/a-1811-7025.

[11] 国家消化系统疾病临床医学研究中心(上海), 中华医学会消化内镜学分会, 中国抗癌协会肿瘤内镜专业委员会, 等. 中国结直肠癌癌前病变和癌前状态处理策略专家共识[J]. 中华消化内镜杂志, 2022, 39(1):1-18. DOI: 10.3760/cma.j.cn321463-20211111-00661.

[12] Zwager LW, Bastiaansen B, Montazeri N, et al. Deep submucosal invasion is not an independent risk factor for lymph node metastasis in T1 colorectal cancer: a meta-analysis [J]. Gastroenterology, 2022, 163(1): 174-189. DOI: 10.1053/j.gastro.2022.04.010.

[13] Rahiminejad S, Maurya MR, Mukund K, et al. Modular and mechanistic changes across stages of colorectal cancer[J]. BMC Cancer, 2022, 22(1): 436. DOI: 10.1186/s12885-022-09479-3.

[14] Hamilton SR. The molecular genetics of colorectal neoplasia [J]. Gastroenterology, 1993, 105(1): 3-7. DOI: 10.1016/0016-5085(93)90003-u.

[15] Tanaka T. Colorectal carcinogenesis: review of human and experimental animal studies[J]. J Carcinog, 2009, 8: 5. DOI: 10.4103/1477-3163.49014.

[16] Watanabe T, Muto T. Colorectal carcinogenesis based on molecular biology of early colorectal cancer, with special reference to nonpolypoid (superficial) lesions[J]. World J Surg, 2000, 24(9):1091-1097. DOI: 10.1007/s002680010149.

[17] Yasugi A, Yashima K, Hara A, et al. Fhit, Mlh1, P53 and phenotypic expression in the early stage of colorectal neoplasms[J]. Oncol Rep, 2008, 19(1):41-47.

《中华消化内镜杂志》第六届编委会编委名单

（按姓名汉语拼音排序）

名誉总编辑： 李兆申

总　编　辑： 张澍田

副 总 编 辑： 令狐恩强　杨爱明　金震东　邹晓平　郭学刚　任　旭

编 辑 委 员：

包　郁	柴宁莉	陈明锴	陈卫刚	陈幼祥	崔　毅	党　彤	丁　震	高　峰
戈之铮	宫爱霞	龚　伟	郭　强	郭学刚	韩树堂	郝建宇	和水祥	胡　冰
胡　兵	黄留业	黄晓俊	黄永辉	冀　明	姜海行	姜慧卿	金震东	李　俊
李　鹏	李　锐	李　文	李　闻	李　汛	李红灵	李修岭	李延青	梁　玮
廖　专	凌亭生	令狐恩强	刘　俊	刘冰熔	刘德良	刘海峰	刘思德	刘晓岗
刘志国	吕富靖	麻树人	马颖才	梅浙川	年卫东	聂占国	潘阳林	彭贵勇
任　旭	戎　龙	沙卫红	盛剑秋	师水生	施瑞华	孙明军	孙思予	孙自勤
唐国都	唐秀芬	汪芳裕	王　东	王　雷	王　雯	王邦茂	王贵齐	王洛伟
王拥军	王震宇	王中华	韦　红	吴　齐	吴　晰	徐　红	许国强	许建明
许树长	杨爱明	杨少奇	杨玉秀	姚　方	于红刚	张　斌	张春清	张国梁
张澍田	张筱凤	赵　秋	赵晓晏	智发朝	钟　良	周平红	朱　宏	祝　荫
邹晓平	左秀丽							

《中华消化内镜杂志》第六届编委会通讯编委名单

（按姓名汉语拼音排序）

柏　愚	柏健鹰	陈　洁	陈　平	陈　鑫	陈光勇	陈建勇	陈巍峰	程文芳	丁冠男	杜奕奇	樊祥山	方　莹
冯彦虎	高道键	贺德志	姜开通	金　鹏	雷宇峰	李　巍	李晓波	李运红	刘芝兰	梅　俏	孟文勃	齐　健
任洪波	沈　磊	孙　刚	孙　昊	覃山羽	唐彤宇	宛新建	汪　嵘	汪志明	吴　东	肖　君	徐桂芳	徐美东
许良璧	杨　卓	杨建锋	姚　炜	虞朝辉	占　强	张　磊	张发明	赵东强	郑晓玲	钟芸诗		

www.zhxhnjzz.com

FUJIFILM

清晰诊疗 健康相伴

广告

New Generation Endoscope System

NEW

ELUXEO 7000

新 一 代 内 窥 镜 系 统

LCI BLI

LCI：联动成像技术
BLI：蓝光成像技术

新定义 新选择

NEW DEFINITION NEW CHOICE



沪械广审(文)第231206-44262号

富士胶片株式会社
FUJIFILM Corporation
东京都港区西麻布二丁目26番30号

富士胶片(中国)投资有限公司
FUJIFILM (China) Investment Co., Ltd.
上海市浦东新区平家桥路100弄6号晶耀前滩T7，6楼
Tel:021-5010 6000 Fax:021-5010 6700

⚠ 禁忌内容或注意事项详见说明书。

ELUXEO7000为VP-7000与BL-7000的统称
VP-7000：电子图像处理器 国械注进 20172062462
BL-7000：医用内窥镜用冷光源 国械注进20182060487

商标 FUJIFILM 和产品标识均为日本富士胶片株式会社持有。

SonoScape 开立

广告



多光谱技术 聚谱成像

VLS-55系列四波长LED光源，助力消化道早期疾病诊断

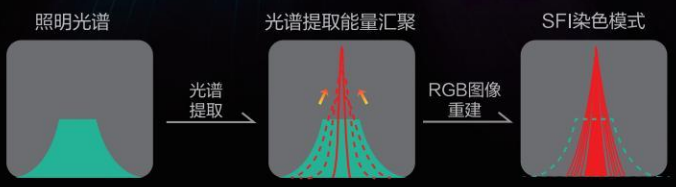


白光图像

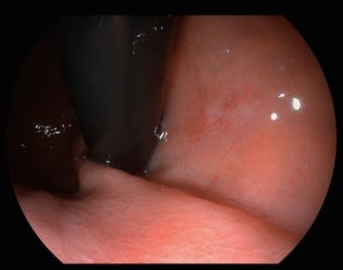
白光图像

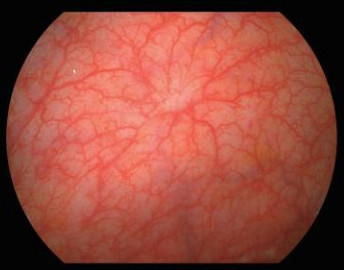
白光图像


SFI图像


SFI图像

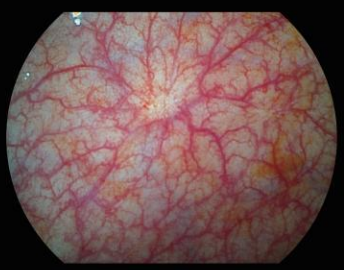
SFI图像

深圳开立生物医疗科技股份有限公司
SONOSCAPE MEDICAL CORP.
地址：深圳市南山区科技中二路深圳软件园二期12栋2楼
电话：86-755-26722890

网站：www.sonoscape.com
邮箱：sonoscape@sonoscape.net
禁忌内容或者注意事项详见说明书
粤械广审（文）第231218-06842号

注册证编号
医用内窥镜图像处理器 粤械注准20182061081
医用内窥镜冷光源 粤械注准20192061100
电子上消化道内窥镜 国械注准20193060037
电子下消化道内窥镜 国械注准20193060046