中华医学会系列杂志

ISSN 1007-5232
CN 32-1463/R

中华消化内镜杂志®

ZHONGHUA XIAOHUA NEIJING ZAZHI

2024年5月 第41卷 第5期

CHINESE JOURNAL OF DIGESTIVE ENDOSCOPY

Volume 41 Number 5
May 2024

CHINESE MEDICAL ASSOCIATION

ISSN 1007-5232
05>

中华消化内镜杂志®

CHINESE JOURNAL OF DIGESTIVE ENDOSCOPY

月刊　1996年8月改刊　第41卷　第5期　2024年5月20日出版

微信：xhnjxw　新浪微博

主　管
中国科学技术协会

主　办
中华医学会
100710，北京市东四西大街42号

编　辑
中华消化内镜杂志编辑委员会
210003，南京市紫竹林3号
电话：(025)83472831，83478997
传真：(025)83472821
Email：xhnj@xhnj.com
http://www.zhxhnjzz.com
http://www.medjournals.cn

总编辑
张澍田

编辑部主任
唐涌进

出　版
《中华医学杂志》社有限责任公司
100710，北京市东四西大街42号
电话(传真)：(010)51322059
Email：office@cmaph.org

广告发布登记号
广登32010000093号

印　刷
江苏省地质测绘院

发　行
范围：公开
国内：南京报刊发行局
国外：中国国际图书贸易集团有限公司
(北京399信箱，100048)
代号 M4676

订　购
全国各地邮政局
邮发代号 28-105

邮　购
中华消化内镜杂志编辑部
210003，南京市紫竹林3号
电话：(025)83472831
Email：xhnj@xhnj.com

定　价
每期25.00元，全年300.00元

中国标准连续出版物号
ISSN 1007-5232
CN 32-1463/R

2024年版权归中华医学会所有

未经授权，不得转载、摘编本刊文章，不得使用本刊的版式设计

除非特别声明，本刊刊出的所有文章不代表中华医学会和本刊编委会的观点

本刊如有印装质量问题，请向本刊编辑部调换

目　次

共识与指南

中国经内镜消化系统常见恶性肿瘤组织取样及类器官培养专家共识(2024，成都)…… 337
中华医学会消化病学分会医工交叉协作组

论　著

国产上消化道超声内镜有效性及安全性评估的随机、开放、平行对照、非劣性试验…… 351
葛楠　杨鑫　张凯　胡金龙　王晟　郭瑾陶　刘香　王国鑫　陈云亮　孙思予

硫酸镁钠钾口服液用于成人结肠镜检查前肠道准备有效性和安全性的Ⅲ期临床多中心随机对照研究 …… 359
周艳华　宗晔　庞姝　许乐　张振玉　王玫　吴咏冬

富马酸伏诺拉生与雷贝拉唑联合黏膜保护剂对内镜黏膜下剥离术后人工溃疡疗效的随机对照研究 …… 366
高欣　李璇　王云　钱海声　张国新

AB分型联合Arima分型对食管表浅鳞状细胞癌浸润深度判定的价值 …… 372
陆宏娜　许丰　张学松　王瑶　王耀辉　邓茜　郭雯莹　翁烃　张良舜　凌亭生

十二指肠乳头腺癌危险因素分析 …… 379
詹展　刘昆　李雯　张松　汤蓓　蔡薇　黎琪　陈骏　王雷　沈珊珊

不同长度胰管支架对内镜逆行胰胆管造影术后胰腺炎发生率的影响分析 …… 384
李西娴　张恬恬　罗辉　任贵　王向平　张林慧　梁树辉　潘阳林

监测上消化道盲区智能内镜影像分析系统的构建及验证 …… 391
曾晓铨　董泽华　吴练练　李艳霞　邓云超　于红刚

盐酸达克罗宁胶浆用于内镜逆行胰胆管造影术中不适合解痉剂患者的探讨 …… 397
李士学　唐秀芬　张彬彬　李淑芹

短篇论著

三通联合三明治注射法在超声内镜引导下弹簧圈联合组织胶栓塞治疗胃底静脉曲张出血的临床应用研究 …… 401
陈琨　李纯
一种简易牵引装置在结肠内镜黏膜下剥离术中的临床应用(含视频) …… 405
王文平　冷霞　仓慧　刘华敏　刘鹏飞　孙岳军　王芳军

病例报道

小肠镜治疗肥厚型梗阻性心肌病合并回肠血管畸形出血1例 …… 408
刘爱玲　任琳琳　闵丛丛　孟品　陈浩　刘华　毛涛　丁雪丽　田宇彬
静脉硬化性结肠炎诊治1例 …… 410
李进宇　武曼群　叶婷　闪明海　张丽娜　侍明海　王芳　杨少奇
早期胃印戒细胞癌内镜黏膜下剥离术后全身转移1例(含视频) …… 412
徐桂林　张观坡　江传燊　李达周　王雯

综　　述

超声内镜造影在消化系统疾病诊断中的应用及研究进展 …… 415
邱煜婷　乔新伟　李鹏　吴静　张澍田

读者·作者·编者

《中华消化内镜杂志》对来稿中统计学处理的有关要求 …… 350
《中华消化内镜杂志》2024年可直接使用英文缩写的常用词汇 …… 365
插页目次 …… 396

本刊稿约见第41卷第1期第82页

本期责任编辑　周昊

本刊编辑部工作人员联系方式

唐涌进，Email：tang@xhnj.com
朱　悦，Email：zhuyue@xhnj.com
周　昊，Email：zhou@xhnj.com
钱　程，Email：qian@xhnj.com
顾文景，Email：gwj@xhnj.com
许文立，Email：xwl@xhnj.com

本刊投稿方式

登录《中华消化内镜杂志》官方网站http://www.zhxhnjzz.com进行在线投稿。



（扫码添加编辑企业微信）

·论著·

监测上消化道盲区智能内镜影像分析系统的构建及验证

曾晓铨　董泽华　吴练练　李艳霞　邓云超　于红刚
武汉大学人民医院消化内科，武汉 430060
通信作者：于红刚，Email：yuhonggang@whu.edu.cn

【摘要】　目的　构建监测上消化道盲区的智能内镜影像分析系统，并验证其监测性能。**方法**　回顾性收集武汉大学人民医院消化内镜中心 2016—2020 年的上消化道内镜图片 87 167 张（数据集 1），其中训练集 75 551 张，测试集 11 616 张；回顾性收集来自武汉大学人民医院消化内镜中心 2016—2020 年的咽部图片 2 414 张（数据集 2），其中训练集 2 233 张，测试集 181 张。分别构建上消化道盲区监测 27 分类模型（模型 1，区分图像为咽部、食管、胃腔等 27 个解剖学部位）、咽部盲区监测 5 分类模型（模型 2，区分上颚、咽后壁、喉部、左梨状窝、右梨状窝）。基于数据集 1、2 对上述模型进行训练和图片测试，基于 keras 框架的 EfficientNet-B4、ResNet50、VGG16 模型进行训练。进一步回顾性收集来自武汉大学人民医院消化内镜中心 2021 年的完整上消化道内镜检查视频 30 个，在视频中测试模型 2 盲区监测性能。**结果**　模型 1 在图片中识别上消化道 27 个解剖学部位准确率的横向对比结果显示，EfficientNet-B4、ResNet50、VGG16 在上消化道盲区监测 27 分类模型的平均准确率分别为 90.90%、90.24%、89.22%，其中 EfficientNet-B4 模型的表现最优，EfficientNet-B4 模型各个部位监测的准确率介于 80.49%~97.80%。模型 2 在图片中识别咽部 5 个解剖学部位准确率的横向对比结果显示，EfficientNet-B4、ResNet50、VGG16 在咽部盲区监测 5 分类模型的平均准确率分别为 99.40%、98.56%、97.01%，其中 EfficientNet-B4 模型的表现最优，其各个部位监测的准确率介于 96.15%~100.00%；模型 2 在视频中识别咽部 5 个解剖学部位的总体准确率为 97.33%（146/150）。**结论**　基于深度学习构建的可监测上消化道盲区的智能内镜影像分析系统，耦合了咽部盲区监测及食管、胃腔、十二指肠盲区监测功能，在静止图像及视频中均具有较高识别准确率，有望应用于临床辅助医生实现上消化道视野全覆盖。

【关键词】　内窥镜检查，消化系统；　上消化道检查；　深度学习；　盲区监测
基金项目：湖北省卫生健康委员会创新团队项目（WJ2021C003）；中央高校基本科研业务费专项资金（2042021kf0084）

Construction and verification of intelligent endoscopic image analysis system for monitoring upper gastrointestinal blind spots

Zeng Xiaoquan, Dong Zehua, Wu Lianlian, Li Yanxia, Deng Yunchao, Yu Honggang
Department of Gastroenterology, Renmin Hospital of Wuhan University, Wuhan 430060, China
Corresponding author: Yu Honggang, Email: yuhonggang@whu.edu.cn

【Abstract】　Objective　To construct an intelligent endoscopic image analysis system that could monitor the blind spot of the upper gastrointestinal tract, and to test its performance. **Methods**　A total of 87 167 upper gastrointestinal endoscopy images (dataset 1) including 75 551 for training and 11 616 for testing, and a total of 2 414 pharyngeal images (dataset 2) including 2 233 for training and 181 for testing were retrospectively collected from the Digestive Endoscopy Center of Renmin Hospital of Wuhan University

DOI：10.3760/cma.j.cn321463-20230905-00347
收稿日期　2023-09-05　　**本文编辑**　顾文景
引用本文：曾晓铨，董泽华，吴练练，等. 监测上消化道盲区智能内镜影像分析系统的构建及验证[J]. 中华消化内镜杂志，2024，41(5)：391-396. DOI：10.3760/cma.j.cn321463-20230905-00347.

www.zhxhnjzz.com

between 2016 to 2020. A 27-category-classification model for blind spot monitoring in the upper gastrointestinal tract (model 1, which distinguished 27 anatomical sites such as the pharynx, esophagus, and stomach) and a 5-category-classification model for blind spot monitoring in the pharynx (model 2, which distinguished palate, posterior pharyngeal wall, larynx, left and right pyriform sinuses) were constructed. The above models were trained and tested based on dataset 1 and 2, respectively, and trained based on the EfficientNet-B4, ResNet50 and VGG16 models of the keras framework. Thirty complete upper gastrointestinal endoscopy videos were retrospectively collected from the Digestive Endoscopy Center of Renmin Hospital of Wuhan University in 2021 to test model 2 blind spot monitoring performance. **Results** The cross-sectional comparison results of the accuracy of model 1 in identifying 27 anatomical sites of the upper gastrointestinal tract in images showed that the mean accuracy of EfficientNet-B4, ResNet50, and VGG16 were 90.90%, 90.24%, and 89.22%, respectively, with the EfficientNet-B4 model performance the best, and the accuracy of EfficientNet-B4 model for each site ranged from 80.49% to 97.80%. The cross-sectional comparison results of the accuracy of model 2 in identifying the 5 anatomical sites of the pharynx in the images showed that the mean accuracy of EfficientNet-B4, ResNet50, and VGG16 were 99.40%, 98.56%, and 97.01%, respectively, in which the EfficientNet-B4 model had the best performance, and the accuracy of EfficientNet-B4 model for each site ranged from 96.15% to 100.00%. The overall accuracy of model 2 in identifying the 5 anatomical sites of the pharynx in the video was 97.33% (146/150). **Conclusion** The intelligent endoscopic image analysis system based on deep learning can monitor blind spots in the upper gastrointestinal tract, coupled with pharyngeal blind spot monitoring and esophagogastroduodenal blind spot monitoring functions. The system shows high accuracy in both images and videos, which is expected to have a potential role in clinical practice and assisting endoscopists to achieve full observation of the upper gastrointestinal tract.

【**Key words**】 Endoscopy, digestive system; Upper gastrointestinal tract; Deep learning; Blind spot monitoring

Fund program: Innovation Team Project of Health Commission of Hubei Province (WJ2021C003); The Fundamental Research Funds for the Central Universities (2042021kf0084)

胃癌是全球第五大常见癌症，也是第三大常见癌症死亡原因[1]。我国是消化道肿瘤高发国家，其中胃癌位居消化道肿瘤发病率首位[2]。研究显示早期胃癌患者的五年生存率大于90%，然而早期胃癌患者几乎无临床症状，致使早期胃癌检出率低，70%以上的胃癌患者在确诊时已处于进展期，五年生存率大大降低[3]。日本、韩国同为胃癌高发国家，早期胃癌检出率达50%[4]，而我国早期胃癌检出率仅为5%~20%[5]。口咽癌约占头颈部恶性肿瘤的7%，其中90%以上为鳞状细胞癌；下咽癌占头颈部恶性肿瘤的3%~4%，其中95%为鳞状细胞癌[6]。口咽和下咽鳞状细胞癌患者的临床症状比其他头颈部鳞状细胞癌患者少，由于位置深在隐蔽、侵袭性强、早期即有淋巴结转移，绝大多数在晚期才被检测到，预后较差[6-7]。因此，早发现、早诊断对于上消化道疾病的治疗和预后具有重要意义。

上消化道内镜可以直接观察黏膜病变，而且可以对可疑病灶取活检进行病理学检查[8]，是诊断上消化道疾病的重要方法之一。然而，我国消化内镜医师缺乏，每百万人口平均仅拥有消化内镜医师19.59名，且设备资源不足，地区分布不均，内镜医师水平有较大差异，消化内镜技术还有待加强规范和管理[9]。临床上，内镜医师普遍存在工作负荷高的现状，可能造成上消化道检查覆盖部位不全和病灶遗漏。日本Hosokawa等[10]研究发现，胃镜检查后胃癌的漏诊率为25.8%。一项荟萃分析表明，胃癌的漏诊率约为9.4%[11]。另有研究表明，咽部是常规上消化道内镜中一个经常被忽视的区域[12]。因此，在上消化道检查过程中如何提高盲区覆盖率，减少病灶遗漏十分重要。

近年来，人工智能在无人驾驶、人脸识别、智能家居、医疗领域等都有广泛应用。在消化内镜领域，人工智能已经应用于诸如巴雷特食管异型增生的诊断、食管鳞状细胞癌的诊断、幽门螺杆菌感染的检测、早期胃癌的诊断等[13]。我们先前使用深度学习算法构建了食管胃腔十二指肠盲区监测模型，对上消化道的26个解剖部位进行智能识别，覆盖了食管、胃、十二指肠等部位，有助于内镜医师降低胃镜检查的盲区率和漏诊率，提高检查的准确率[14]。然而，咽部是上消化道内镜检查的必经之处，我们先前构建的盲区监测系统没有纳入咽部的解剖学部位，仍存在检查盲区风险；另外，先前构建的系统对个别胃腔解剖学部位（如正镜胃体下部前壁、倒镜胃底小弯）的识别精度欠佳，性能有待提

www.zhxhnjzz.com

升。本研究旨在构建可监测完整上消化道视野的智能内镜影像分析系统，分别构建上消化道内镜盲区监测 27 分类模型（模型 1，区分图片为咽部、食管、胃腔等 27 个解剖学部位）、咽部盲区监测 5 分类模型（模型 2，区分咽部图像为上颚、咽后壁、喉部、左梨状窝、右梨状窝），同时针对性优化胃腔盲区监测性能，增加训练数据，进一步提升模型精度与稳定性。

资料与方法

一、研究对象

回顾性收集武汉大学人民医院 2016 至 2020 年的 87 167 张上消化道内镜图片（数据集 1），其中 75 551 张为训练集、11 616 张为测试集，由 2 名内镜操作经验> 5 年的内镜医师对内镜图像进行标注、分类，联合日本胃镜检查部位的 22 分类[15]和欧洲胃镜检查部位的 10 分类[16]，将图像分为食管、贲门、正镜胃体中上部（前壁、后壁、大弯、小弯侧）、正镜胃体下部（前壁、后壁、小弯、大弯侧）、胃窦（前壁、后壁、小弯、大弯侧）、十二指肠（球部和降部）、倒镜胃角（后壁、前壁、小弯侧）、倒镜胃体中上部（前壁、后壁、小弯）、倒镜胃底（前壁、后壁、大弯、小弯侧）、咽部共 27 个解剖学部位。回顾性收集武汉大学人民医院 2016—2020 年的 2 414 张咽部图片（数据集 2），其中 2 233 张为训练集、181 张为测试集，咽部图像 5 个部位的分类由 2 名内镜操作经验> 5 年的内镜医师参考文献[17-19]完成，分为上颚、咽后壁、喉部、左梨状窝、右梨状窝五个解剖学部位（图 1），其中上颚图片 292 张、咽后壁图片 342 张、喉部图片 907 张、左梨状窝 246 张、右梨状窝 627 张。回顾性收集武汉大学人民医院 2021 年的上消化道检查视频 30 个作为视频测试数据集（数据集 3）。所有图片在白光/窄带光成像（narrow band imaging，NBI）/蓝光成像（blue laser imaging，BLI）非放大模式下拍摄，使用的胃镜型号为日本 Olynpus 公司 260 和 290 系列以及日本 Fujinon 公司 580 和 590 系列。

二、研究方法

1. 图像预处理：对经过内镜医师分类的数据集 1、数据集 2 图片进行预处理，裁剪掉图片中非内镜影像区域，以减少图片噪声和图片中不必要的信息对模型训练过程的干扰；对数据集 2 中的左梨状窝和右梨状窝图片采取手动裁切的数据增强方法，固化手动裁切数据增强的训练集。

2. 模型构建：分别构建上消化道内镜盲区监测 27 分类模型（模型 1，区分图片为咽部、食管、胃腔等 27 个解剖学部位）、咽部盲区监测 5 分类模型（模型 2，将咽部细分为上颚、咽后壁、喉部、左梨状窝、右梨状窝）。上一步预处理好的数据集 1 的

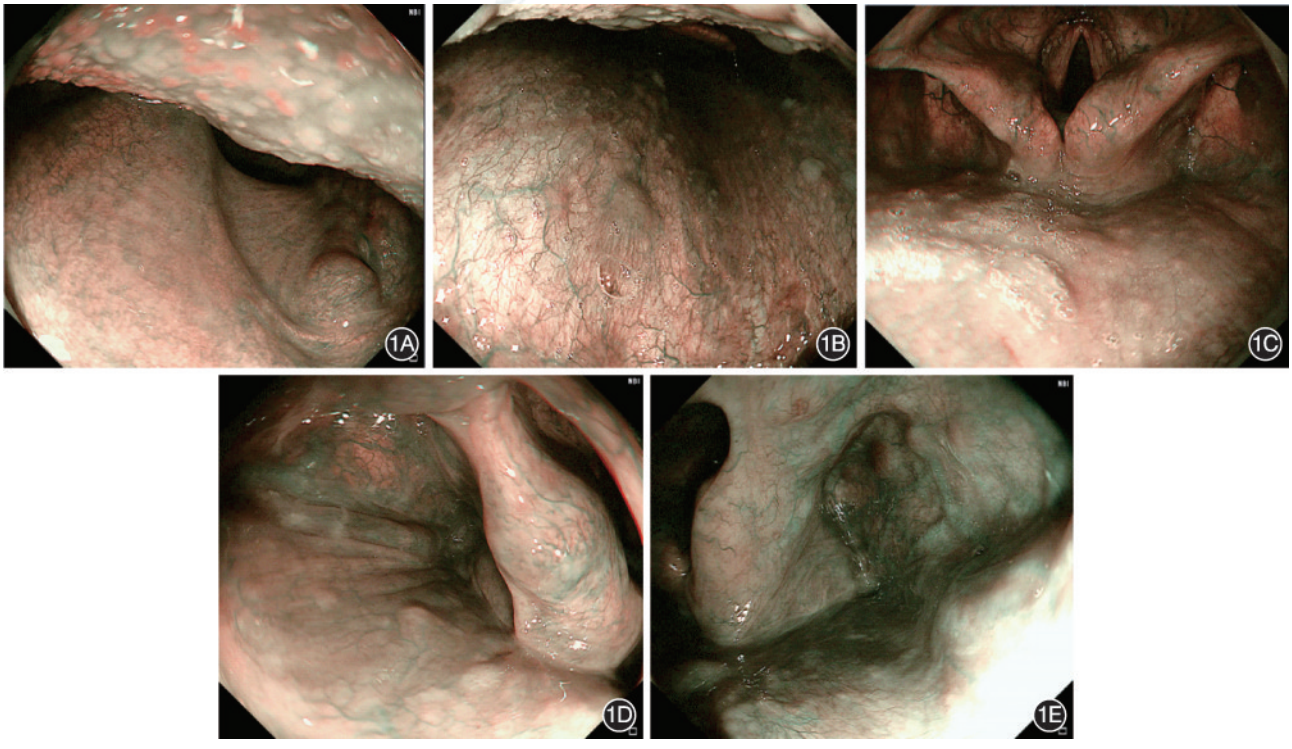

图 1　咽部 5 个部位的典型图片　1A：上颚图像；1B：咽后壁图像；1C：喉部图像；1D：左梨状窝图像；1E：右梨状窝图像

www.zhxhnjzz.com

75 551 张训练集图片用于训练上消化道内镜盲区监测 27 分类模型，基于 keras 框架的 EfficientNet-B4、ResNet50、VGG16 模型进行训练，训练集和验证集按照 5∶1 进行划分。上一步预处理好的数据集 2 的 2 233 张训练集图片用于构建咽部盲区监测 5 分类模型，基于 keras 框架的 EfficientNet-B4、ResNet50、VGG16 模型进行训练，训练集和验证集按照 10∶1 进行划分。不断优化模型，选择一个最优的咽部盲区监测模型。

3. 模型验证：上述模型 1、模型 2 训练完成后，分别进行图片和视频验证。将数据集 1、数据集 2 的测试集图片分别输入模型 1、模型 2 进行验证并获得模型的精度；用收集的视频测试模型 2 的性能。以上均确保测试集的图片来源于与训练集完全不同的患者，从而保证结果的泛化性。

三、统计分析

分别将每个模型的测试结果做出混淆矩阵，计算准确率。将测试集影像的解剖学部位作为“金标准”，模型预测的部位作为“预测值”，准确率=真阳性/（真阳性+假阳性）×100%。

结　果

一、模型 1 的图片测试结果

横向对比结果显示，EfficientNet-B4、ResNet50、VGG16 在上消化道盲区监测 27 分类模型的平均准确率分别为 90.90%、90.24%、89.22%，其中 EfficientNet-B4 模型的表现最优，EfficientNet-B4 模型各个部位监测的准确率介于 80.49%~97.80%（图 2、3）。

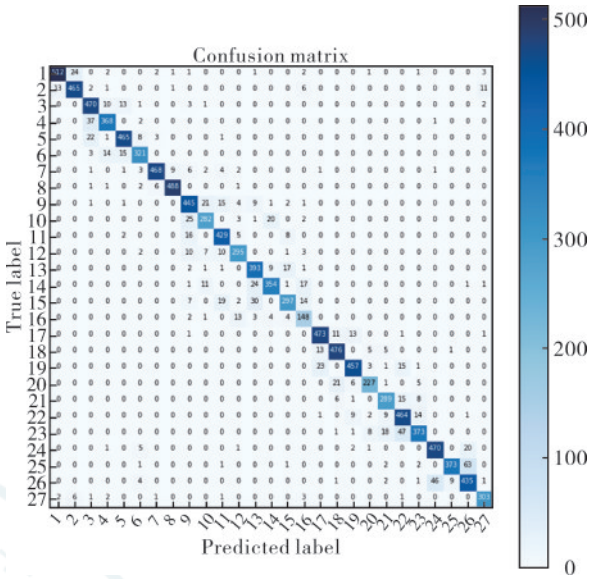

图 2　盲区监测模型 1（EfficientNet-B4 模型）的混淆矩阵结果

二、模型 2 的测试结果

1. 图片测试结果：横向对比结果显示，EfficientNet-B4、ResNet50、VGG16 在咽部盲区监测 5 分类模型的平均准确率分别为 99.40%、98.56%、97.01%，其中 EfficientNet-B4 模型的表现最优，其各个部位监测的准确率介于 96.15%~100.00%（图 4、5），EfficientNet-B4 模型喉部、上颚、咽后壁、右梨状窝、左梨状窝监测的准确率分别为 100.00%、96.15%、100.00%、100.00%、100.00%。

2. 视频测试结果：识别咽部 5 个解剖学部位的总体准确率为 97.33%（146/150）。

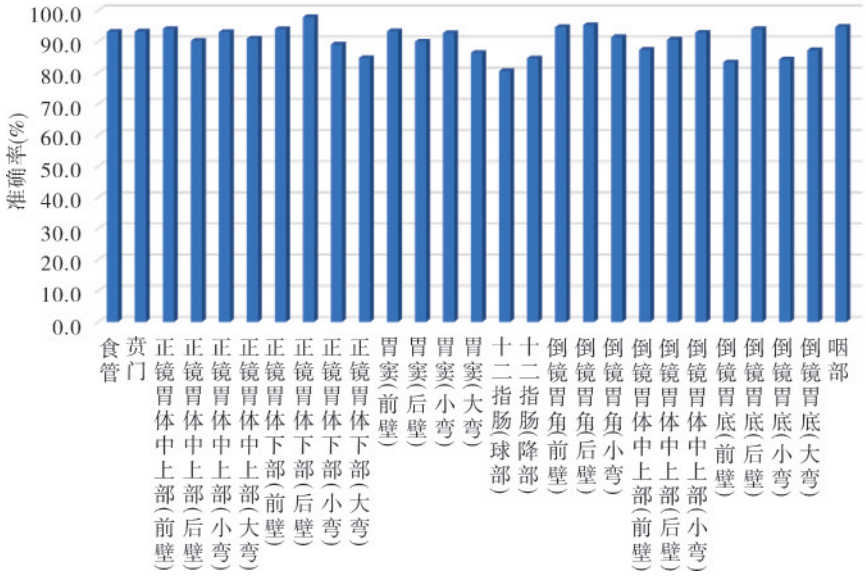

图 3　上消化道盲区监测 27 分类模型（EfficientNet-B4 模型）27 个部位的监测准确率

www.zhxhnjzz.com

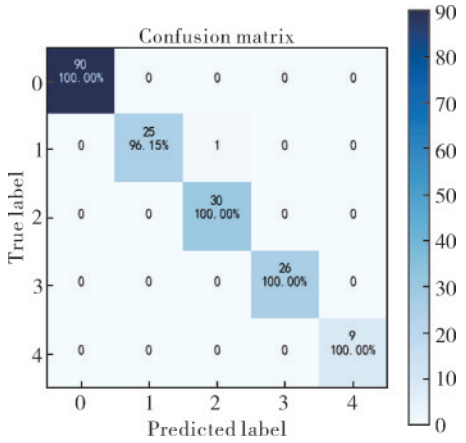

图 4　盲区监测模型 2（EfficientNet-B4 模型）的混淆矩阵结果

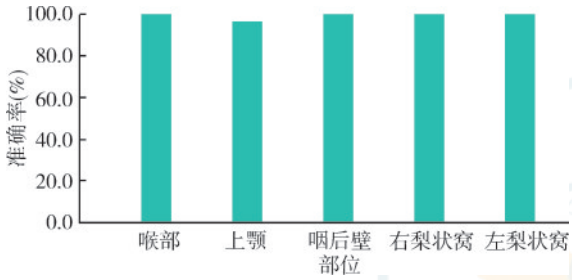

图 5　盲区监测模型 2（EfficientNet-B4 模型）5 个部位的监测准确率

讨　论

近年来，人工智能凭借高效的计算能力和强大的学习能力在医学领域应用越来越广泛，尤其是深度学习被广泛运用于医学图像识别领域，如 Chen 等[17]运用深度学习识别病理图像从而确定胃癌的免疫亚型，Wang 等[18]使用深度学习从切除的淋巴结组织病理学图像预测胃癌预后，Wang 等[19]开发的深度学习系统在结直肠镜检查过程中检测结直肠息肉等。

我们先前运用深度学习算法，根据上消化道的 26 个解剖学部位构建了食管胃十二指肠盲区监测模型[14]，提高了胃镜检查的覆盖率，降低了盲区漏检率，但是没有研究咽部盲区监测，未能实现上消化道视野全覆盖，且对某些部位（比如正镜胃体下部前壁、倒镜胃底小弯等）的识别精度较低，性能有待提升。本研究构建的上消化道盲区监测 27 分类模型（模型 1）相比原来的 26 部位模型增加了咽部这一解剖学部位，模型 2 再将咽部细分为上颚、咽后壁、喉部、左梨状窝、右梨状窝 5 个部位进行盲区监测，可以实现整个上消化道视野全面覆盖。

Li 等[20]构建了一个上消化道盲区监测人工智能系统，其中包含了下咽部、食管等 31 个解剖学部位，但该研究并未包括整个咽部的盲区监测，也没有对下咽部细分。下咽部的癌症在口咽部和下咽部的癌症中占 72%~87%，下咽主要由梨状窝、咽后壁等构成，其中 78% 的下咽病变发生在梨状窝，14% 的下咽病变发生在咽后壁[21]，而咽部是常规上消化道内镜检查过程中容易忽视的一个部位[12]，所以进行咽部详细部位的盲区监测是不可缺少的。本研究建立的上消化道盲区监测 27 分类模型（模型 1，区分图片为咽部、食管、胃腔等 27 个解剖学部位）、咽部盲区监测 5 分类模型（模型 2，区分上颚、咽后壁、喉部、左梨状窝、右梨状窝），可实现上消化道视野盲区监测全覆盖。模型 1（EfficientNet-B4 模型）在图片测试中区分咽部、食管、胃腔等 27 个解剖学部位的平均准确率为 90.90%；模型 2（EfficientNet-B4 模型）在图片测试中识别咽部 5 个解剖学部位的平均准确率为 99.40%，在视频中识别咽部 5 个解剖学部位的准确率为 97.33%。以上测试结果展现出较高精度，提示本研究构建的上消化道盲区监测模型有良好的测试效果，有望辅助内镜医师实现上消化道盲区全覆盖，降低病灶漏检率。

然而，本研究仍存在一些局限性：（1）本研究是回顾性收集上消化道的影像资料构建并验证盲区监测模型，后续需要近一步进行前瞻性研究验证模型的精度；（2）我们排除了干扰图像（包括大量泡沫、模糊图片等），而这些是在临床工作中不可避免会出现的，可能稍微影响模型的临床实用性；（3）本研究所收集的内镜影像资料仅局限于日本 Olympus 公司和日本 Fujinon 公司的内镜，后续需要进一步对其他不同类型内镜的影像进行收集和训练测试，扩大本盲区监测模型的普适性。

总之，本研究构建了基于深度学习的可监测上消化道盲区的智能内镜影像分析系统，耦合了咽部盲区监测及食管、胃腔、十二指肠盲区监测功能，在静止图像及视频中均具有较高识别准确率，有望应用于临床辅助医生实现上消化道视野全覆盖，降低病灶漏检率，具有良好的应用前景。

利益冲突　所有作者声明不存在利益冲突

作者贡献声明　曾晓铨：设计和实施实验，分析数据，撰写论文；董泽华：采集、分析数据；吴练练、李艳霞、邓云超：采集数据；于红刚：酝酿、监督实验，提供工作支持

www.zhxhnjzz.com

参 考 文 献

[1] Smyth EC, Nilsson M, Grabsch HI, et al. Gastric cancer[J]. Lancet, 2020, 396(10251): 635-648. DOI: 10.1016/S0140-6736(20)31288-5.

[2] 杜奕奇, 李兆申. 我国消化道早癌筛查的挑战和展望[J]. 第二军医大学学报, 2020, 41(1): 1-5. DOI: 10.16781/j.0258-879x.2020.01.0001.

[3] Song Z, Wu Y, Yang J, et al. Progress in the treatment of advanced gastric cancer[J]. Tumour Biol, 2017, 39(7): 1010428317714626. DOI: 10.1177/1010428317714626.

[4] Zong L, Abe M, Seto Y, et al. The challenge of screening for early gastric cancer in China[J]. Lancet, 2016, 388(10060): 2606. DOI: 10.1016/S0140-6736(16)32226-7.

[5] Di L, Wu H, Zhu R, et al. Multi-disciplinary team for early gastric cancer diagnosis improves the detection rate of early gastric cancer[J]. BMC Gastroenterol, 2017, 17(1): 147. DOI: 10.1186/s12876-017-0711-9.

[6] 吴俊华, 骆献阳. 窄带成像内镜在口咽癌和下咽癌及癌前病变诊断中的应用[J]. 临床耳鼻咽喉头颈外科杂志, 2018, 32(9):665-669. DOI: 10.13201/j.issn.1001-1781.2018.09.006.

[7] Goda K, Dobashi A, Tajiri H. Perspectives on narrow-band imaging endoscopy for superficial squamous neoplasms of the orohypopharynx and esophagus[J]. Dig Endosc, 2014,26 Suppl 1:1-11. DOI: 10.1111/den.12220.

[8] 王天骄, 王贵齐. 中国胃癌内镜诊治现状[J]. 中国实用内科杂志, 2018,38(4):271-274. DOI: 10.19538/j.nk2018040102.

[9] 王洛伟, 辛磊, 林寒, 等. 中国消化内镜技术发展现状[J]. 中华消化内镜杂志, 2015,32(8):501-515. DOI: 10.3760/cma.j.issn.1007-5232.2015.08.001.

[10] Hosokawa O, Hattori M, Douden K, et al. Difference in accuracy between gastroscopy and colonoscopy for detection of cancer[J]. Hepatogastroenterology, 2007,54(74):442-444.

[11] Pimenta-Melo AR, Monteiro-Soares M, Libânio D, et al. Missing rate for gastric cancer during upper gastrointestinal endoscopy: a systematic review and meta-analysis[J]. Eur J Gastroenterol Hepatol, 2016,28(9):1041-1049. DOI: 10.1097/MEG.0000000000000657.

[12] Fatima H. Oropharyngeal Findings at upper endoscopy[J]. Clin Gastroenterol Hepatol, 2019, 17(12): 2423-2428. DOI: 10.1016/j.cgh.2019.05.038.

[13] 李爽. 人工智能在内镜诊断上消化道早癌领域的研究进展[J]. 实用肿瘤学杂志, 2020,34(5):471-475. DOI: 10.11904/j.issn.1002-3070.2020.05.016.

[14] Wu L, Zhang J, Zhou W, et al. Randomised controlled trial of WISENSE, a real-time quality improving system for monitoring blind spots during esophagogastroduodenoscopy[J]. Gut, 2019, 68(12): 2161-2169. DOI: 10.1136/gutjnl-2018-317366.

[15] Yao K. The endoscopic diagnosis of early gastric cancer[J]. Ann Gastroenterol, 2013,26(1):11-22.

[16] Bisschops R, Areia M, Coron E, et al. Performance measures for upper gastrointestinal endoscopy: a European Society of Gastrointestinal Endoscopy (ESGE) quality improvement initiative[J]. Endoscopy, 2016, 48(9): 843-864. DOI: 10.1055/s-0042-113128.

[17] Chen Y, Sun Z, Chen W, et al. The immune subtypes and landscape of gastric cancer and to predict based on the whole-slide images using deep learning[J]. Front Immunol, 2021,12:685992. DOI: 10.3389/fimmu.2021.685992.

[18] Wang X, Chen Y, Gao Y, et al. Predicting gastric cancer outcome from resected lymph node histopathology images using deep learning[J]. Nat Commun, 2021, 12(1): 1637. DOI: 10.1038/s41467-021-21674-7.

[19] Wang P, Xiao X, Glissen Brown JR, et al. Development and validation of a deep-learning algorithm for the detection of polyps during colonoscopy[J]. Nat Biomed Eng, 2018, 2(10): 741-748. DOI: 10.1038/s41551-018-0301-3.

[20] Li YD, Zhu SW, Yu JP, et al. Intelligent detection endoscopic assistant: an artificial intelligence-based system for monitoring blind spots during esophagogastroduodenoscopy in real-time [J]. Dig Liver Dis, 2021, 53(2): 216-223. DOI: 10.1016/j.dld.2020.11.017.

[21] Emura F, Sharma P, Arantes V, et al. Principles and practice to facilitate complete photodocumentation of the upper gastrointestinal tract: World Endoscopy Organization position statement[J]. Dig Endosc, 2020,32(2):168-179. DOI: 10.1111/den.13530.

•插 页 目 次•

富士胶片(中国)投资有限公司	封2	济川药业集团有限公司	358b
宾得医疗器械(上海)有限公司	对封2	四川健能制药开发有限公司	378a
深圳开立生物医疗科技股份有限公司	对中文目次1	江苏唯德康医疗器械有限公司	378b
爱尔博(上海)医疗器械有限公司	对中文目次2	爱尔博(上海)医疗器械有限公司	400a
北京麦康医疗器械有限公司	对英文目次1	世界炎症性肠病日消化专家科普宣传	400b
上海澳华内镜股份有限公司	对英文目次2	南微医学科技股份有限公司	封3
北京华亘安邦科技有限公司	对正文	奥林巴斯(北京)销售服务有限公司	封4
河北武罗药业有限公司	358a		

www.zhxhnjzz.com

广告

冀药广审（文）第250420-00441号

立美舒®

硫酸镁 散剂

MAGNESIUM SULFATE

国药准字H13022977



【适应症】

1.用于急性便秘，食物中毒或药物中毒时清洗肠道。

2.肠内异常发酵引起的下腹膨胀，还可与驱虫药合用。

【药理毒理】本品为缓泻类药品

本品给药途径不同呈现不同药理作用。

1、本品为溶积性泻药。口服不易被肠道吸收，停留在肠腔内，使肠内容积的渗透压升高，阻止肠内水份的吸收，同时将组织中的水份吸收到肠腔中来，使肠内容积增大，对肠壁产生刺激，放射性的增加肠蠕动而导泄。

2、利胆作用，口服高浓度（33%）硫酸镁溶液，或用导管直接灌入十二指肠，可刺激十二指肠粘膜，反射性的引起总胆管括约肌松弛，胆囊收缩，促进胆囊排空，产生利胆作用。

3、消炎去肿，本品50%溶液外用热敷患处，有消炎去肿的功效

【不良反应】导泄时如服用浓度过大的溶液，可自组织中吸取大量水份而导致脱水，因此宜清晨空腹服用，并大量饮水，以加速导泄作用并缓解脱水。

【禁忌】尚不明确。

立美无限 舒通未来

武罗药业
WOOLOVE PHARMACEUTICAL
河北武罗药业有限公司

请仔细阅读说明书并在医师指导下使用

本广告仅供医学药学专业人士阅读

华亘控股
RICHEN FORCE HOLDINGS

广告

尿素[^{13}C]呼气试验诊断试剂盒

呼气查胃幽门螺杆菌 Hp 无放射性



幽立显®简明处方资料：

【药品名称】
通用名称：尿素[^{13}C]呼气试验诊断试剂盒
英文名称：Urea[^{13}C]Breath Test Kit
汉语拼音：Niaosu[^{13}C]Huqi Shiyan Zhenduan Shijihe

【适应症】
诊断胃幽门螺杆菌感染

【规格】
每瓶3.3g，含尿素[^{13}C]50mg
每瓶5g，含尿素[^{13}C]75mg

【性状】
本品为白色颗粒，伴有橙橘气味和酸味。在水中易溶

【不良反应】
尚未见不良反应

【禁忌】
对本品任何成分过敏者禁用

【用法用量】
1、受试者应在早上空腹时或禁食两小时以上受试。
2、在贴有标签纸的2个气袋上，受试者填好所需资料。
3、受试者维持正常呼气，将气体吹进气袋，直至气袋饱满，并立即扭紧气袋盖。此收集的为0分钟呼气。
4、受试者用80～100ml凉饮用水送服尿素[^{13}C]颗粒一瓶后，静坐。
5、受试者按上述收集呼气方法，收集服用尿素[^{13}C]后30分钟的呼气，扭紧气袋盖。
6、将收集的0分钟、30分钟的呼气气袋，在相应的仪器上进行$^{13}CO_2$检测。
7、常用δ‰来表示测定结果，称为千分差值。定义为：

$$\delta‰=\frac{^{13}C\text{-测定样品的同位素丰度}-^{13}C\text{-参比样品的同位素丰度}}{^{13}C\text{-参比样品的同位素丰度}}\times 1000$$

8、阳性判断值：
幽门螺杆菌的诊断，通常以30分钟时样品中所测^{13}C-CO_2的δ‰减去零时的呼气样品的δ‰值的差表示，即检测值$\delta‰_{(30分钟)}-\delta‰_{(0分钟)}$。
阳性判断值≥4.0±0.4时，可判定受试者为Hp阳性。

【执行标准】
国家食品药品监督管理总局国家药品标准YBH19362006-2015Z

【注意事项】
详见产品说明书

【批准文号】
国药准字H20061169

【药品上市许可持有人】
北京华亘安邦科技有限公司

【受托生产企业】
北京勃然制药有限公司
本广告仅供医学药学专业人士阅读
京药广审（文）第251105-00767号

北京华亘安邦科技有限公司
BEIJING RICHEN-FORCE SCIENCE & TECHNOLOGY CO., LTD.
地　　址：北京市朝阳区酒仙桥北路7号电通创意广场4号楼
联系电话：010－6494-8021　客服电话：400－600－6395　传真：010-8176-3746