中华医学会系列杂志

ISSN 1007-5232
CN 32-1463/R

中华消化内镜杂志®

ZHONGHUA XIAOHUA NEIJING ZAZHI

2024年7月 第41卷 第7期

CHINESE JOURNAL OF DIGESTIVE ENDOSCOPY

Volume 41 Number 7
July 2024

CHINESE MEDICAL ASSOCIATION

ISSN 1007-5232

中华消化内镜杂志®

CHINESE JOURNAL OF DIGESTIVE ENDOSCOPY

月刊　1996年8月改刊　第41卷　第7期　2024年7月20日出版

微信：xhnjxw　新浪微博

主　管
中国科学技术协会

主　办
中华医学会
100710，北京市东四西大街42号

编　辑
中华消化内镜杂志编辑委员会
210003，南京市紫竹林3号
电话：(025)83472831，83478997
传真：(025)83472821
Email：xhnj@xhnj.com
http://www.zhxhnjzz.com
http://www.medjournals.cn

总编辑
张澍田

编辑部主任
唐涌进

出　版
《中华医学杂志》社有限责任公司
100710，北京市东四西大街42号
电话(传真)：(010)51322059
Email：office@cmaph.org

广告发布登记号
广登32010000093号

印　刷
江苏省地质测绘院

发　行
范围：公开
国内：南京报刊发行局
国外：中国国际图书贸易集团有限公司
(北京399信箱，100048)
代号 M4676

订　购
全国各地邮政局
邮发代号 28-105

邮　购
中华消化内镜杂志编辑部
210003，南京市紫竹林3号
电话：(025)83472831
Email：xhnj@xhnj.com

定　价
每期25.00元，全年300.00元

中国标准连续出版物号
ISSN 1007-5232
CN 32-1463/R

2024年版权归中华医学会所有

未经授权，不得转载、摘编本刊文章，不得使用本刊的版式设计

除非特别声明，本刊刊出的所有文章不代表中华医学会和本刊编委会的观点

本刊如有印装质量问题，请向本刊编辑部调换

目　次

述　评

重视全链条理念　规范消化道早期癌诊治 …… 505
刘揆亮　李鹏　张澍田

共识与指南

常规放大内镜联合病理诊断消化道早期癌专家共识 …… 509
中华医学会消化内镜学分会消化系早癌内镜诊断与治疗协作组
《中华消化内镜杂志》编委会

菁英论坛

放大内镜在早期胃癌中的应用进展 …… 528
刘揆亮　李鹏　吴静　张澍田

未分化型早期胃癌内镜黏膜下剥离指征的变迁 …… 532
陈琳　陈超英　郑炜烽　吕宾

论　著

透壁穿刺与经乳头引流对胰管断裂综合征的远期疗效观察 …… 537
张祉柔　施文　张晟瑜　冯云路　王强　蒋青伟　伍东升
吴晰　杨爱明

超声内镜引导下曲张静脉精准断流术治疗食管胃底静脉曲张有效性及安全性的初步研究(含视频) …… 543
王治虹　时晨　曾壮　陈丽红　张倩倩　张辅民　梅雪灿
王曦　孔德润

6~10 mm肠息肉冷切除术后预防性使用金属夹的价值探讨 …… 550
孙中新　吴璨　杨梅　刘丽　刘榴　周正奎　奚维东　单晶
姜琳　雷雨　孙晓滨

基于智能追溯信息系统的内镜集中管理效果评价 …… 555
傅燕　王姗姗　邓嘉　胡玲

三维消化内镜研制及在活体动物内镜手术的初步应用(含视频) … 562
刘冰熔　张晓朋　刘丹　李德亮　赵丽霞　张冀豫　周洋洋
刘凯鹏　李沐涵　涂秋月　李静豪　石森　李亚娟　王雪鑫

短篇论著

负压吸引法在内镜下经十二指肠乳头保胆取石术中的应用研究 …… 566
王文海　李鹏　王拥军　冀明
聚乙醇酸网片联合口服激素对巨大早期食管癌内镜黏膜下剥离术后食管狭窄的预防作用 …… 570
田伟　冯歆夏　吾格兰木·乌斯曼　刘梅

病例报道

PD-1抑制剂相关消化道损伤2例 …… 574
郭亚慧　陈宏桢　刘茜　姚乐　李辉　尹凤荣　张晓岚
胃多发神经内分泌瘤内镜诊治1例 …… 577
何嘉伟　何洁
累及副乳头的十二指肠上皮性肿瘤内镜诊治1例 …… 579
俞殊含　吴大鹏　王耀辉　凌亭生　张其德

综　　述

人工智能辅助内镜在胃癌前病变及早期胃癌诊断中的应用进展 …… 582
沈耀　占强　安方梅

读者·作者·编者

《中华消化内镜杂志》2024年可直接使用英文缩写的常用词汇 …… 561
《中华消化内镜杂志》对来稿中统计学处理的有关要求 …… 573
插页目次 …… 549
《中华消化内镜杂志》第六届编委会编委名单 …… 554
《中华消化内镜杂志》第六届编委会通讯编委名单 …… 554
《中华消化内镜杂志》稿约 …… 586

本期责任编辑　许文立　唐涌进

本刊编辑部工作人员联系方式

唐涌进，Email：tang@xhnj.com
朱　悦，Email：zhuyue@xhnj.com
周　昊，Email：zhou@xhnj.com
钱　程，Email：qian@xhnj.com
顾文景，Email：gwj@xhnj.com
许文立，Email：xwl@xhnj.com

本刊投稿方式

登录《中华消化内镜杂志》官方网站http://www.zhxhnjzz.com进行在线投稿。



（扫码添加编辑企业微信）

·论著·

超声内镜引导下曲张静脉精准断流术治疗食管胃底静脉曲张有效性及安全性的初步研究(含视频)

扫码查看操作视频

王治虹 时晨 曾壮 陈丽红 张倩倩 张辅民 梅雪灿 王曦 孔德润
安徽医科大学第一附属医院消化内科 安徽省消化病重点实验室,合肥 230022
通信作者:孔德润,Email:kongderun@ahmu.edu.cn

【摘要】 目的 初步评估超声内镜引导下曲张静脉精准断流术(endoscopic ultrasound-guided selective varices devascularization,EUS-SVD)治疗食管胃底静脉曲张的疗效及安全性。**方法** 2021年2月—12月在安徽医科大学第一附属医院行传统胃镜下硬化剂组织胶注射或EUS-SVD治疗的43例肝硬化食管胃底静脉曲张病例纳入回顾性研究,按内镜治疗方式分为EUS-SVD治疗组(超声内镜组,n=22)和传统胃镜下硬化剂组织胶注射治疗组(传统胃镜组,n=21),比较硬化剂用量、组织胶用量、术后2个月内食管静脉曲张治疗有效率、术后3个月内再出血率以及不良反应发生率。**结果** 患者平均年龄、性别构成、肝硬化病因构成、肝功能Child-Pugh分级构成、食管静脉曲张分级构成、内镜治疗指征构成以及胃底曲张静脉平均最大直径方面,2组间比较差异均无统计学意义(P>0.05),基线资料具有可比性。超声内镜组术中可检测胃底曲张静脉的胃壁外穿通支静脉,注射治疗后可检测胃底曲张静脉是否消失,而传统胃镜组无法检测以上2个指标。硬化剂、组织胶用量超声内镜组分别为(7.54±3.10)mL和(1.30±0.57)mL,传统胃镜组对应分别为(7.57±3.50)mL(t=0.026,P=0.980)和(1.38±0.67)mL(t=−0.452,P=0.654);术后2个月内食管静脉曲张治疗有效率超声内镜组为63.6%(14/22),高于传统胃镜组的52.4%(11/21),但差异无统计学意义(χ^2=0.559,P=0.455);术后3个月内再出血率超声内镜组为4.5%(1/22),明显低于传统胃镜组的33.3%(7/21)(P=0.021)。2组均未发生异位栓塞和死亡事件。术后疼痛、发热、恶心呕吐发生率以及术后72 h内再出血率方面,2组间比较差异均无统计学意义(P>0.05);胃底排胶溃疡发生率超声内镜组为9.1%(2/22),明显低于传统胃镜组的42.9%(9/21)(χ^2=6.435,P=0.011)。**结论** EUS-SVD治疗食管胃底静脉曲张安全、有效,能够清楚显示深层的胃壁内外穿通支血管,测量血管腔直径,准确注射组织胶,闭塞曲张静脉及穿通支血管,减少术后溃疡及再出血的发生。

【关键词】 食管和胃静脉曲张; 超声内镜引导下曲张静脉精准断流术; 有效性; 安全性
基金项目:安徽省第六批卫生健康适宜技术推广项目(SYJS202103)

Preliminary research of the therapeutic efficacy and safety of endoscopic ultrasound-guided selective varices devascularization for the treatment of esophagogastric varices (with video)

Wang Zhihong, Shi Chen, Zeng Zhuang, Chen Lihong, Zhang Qianqian, Zhang Fumin, Mei Xuecan, Wang Xi, Kong Derun
Department of Gastroenterology, The First Affiliated Hospital of Anhui Medical University, Key Laboratory of Digestive Diseases of Anhui Province, Hefei 230022, China
Corresponding author: Kong Derun, Email: kongderun@ahmu.edu.cn

DOI:10.3760/cma.j.cn321463-20230419-00219
收稿日期 2023-04-19 **本文编辑** 顾文景
引用本文:王治虹, 时晨, 曾壮, 等. 超声内镜引导下曲张静脉精准断流术治疗食管胃底静脉曲张有效性及安全性的初步研究(含视频)[J]. 中华消化内镜杂志, 2024, 41(7): 543-549. DOI: 10.3760/cma.j.cn321463-20230419-00219.

www.zhxhnjzz.com

【Abstract】 **Objective** To evaluate the efficacy and safety of endoscopic ultrasound-guided selective varices devascularization (EUS-SVD) for the treatment of esophagogastric varices. **Methods** A total of 43 cases of liver cirrhosis with esophageal and gastric varices at the First Affiliated Hospital of Anhui Medical University from February to December 2021 were included in a retrospective cohort study. The cases were divided into two treatment groups based on endoscopic treatment: EUS-SVD group (n=22) and conventional endoscopic sclerosant injection group (conventional gastroscopy group, n=21). The doses of sclerosants and tissue glue, effective rate of esophageal varice treatment within 2 months after surgery, rebleeding rate within 3 months after surgery, and adverse reactions were compared. **Results** The differences in terms of mean patient age, gender composition, etiology of liver cirrhosis, Child-Pugh classification of liver function, classification of esophageal varices, composition of endoscopic treatment indications, and mean maximum diameter of gastric varices were not statistically significant between the two groups (P>0.05), indicating the comparability of baseline data. Perforating veins outside the gastric wall of gastric varices could be detected during the procedure in the EUS-SVD group, and disappearance of gastric varices after injection treatment could be determined, while these two indicators could not be detected in the conventional gastroscopy group. The amounts of sclerosing agents and tissue adhesives used in the EUS-SVD group were 7.54±3.10 mL and 1.30±0.57 mL, respectively, while the corresponding amounts in the conventional gastroscopy group were 7.57±3.50 mL (t=0.026, P=0.980) and 1.38±0.67 mL (t=−0.452, P=0.654), respectively. The effective treatment rate for esophageal varice within 2 months after surgery was 63.6% (14/22) in the EUS-SVD group and 52.4% (11/21) in the conventional gastroscopy group, but the difference was not statistically significant (χ^2=0.559, P=0.455). The rebleeding rate within 3 months after surgery was 4.5% (1/22) in the EUS-SVD group, significantly lower than the rate of 33.3% (7/21) in the conventional gastroscopy group (P=0.021). Neither group experienced events of ectopic embolism or death. There was no statistically significant difference between the two groups in terms of postoperative pain, fever, nausea and vomiting, or rebleeding rate within 72 hours after surgery (P>0.05). The incidence of gastric fundus ulcers was 9.1% (2/22) in the EUS-SVD group, significantly lower than the rate of 42.9% (9/21) in the conventional gastroscopy group (χ^2=6.435, P=0.011). **Conclusion** EUS-SVD treatment for esophagogastric varices is safe and effective. It can clearly display the deep-seated intramural vessels of the gastric wall, measure the diameter of the blood vessels, accurately inject tissue glue, occlude the varicose veins and perforating vessels, and reduce the occurrence of postoperative ulcers and rebleeding.

【Key words】 Esophageal and gastric varices; Endoscopic ultrasound-guided selective varices devascularization; Efficacy; Safety

Fund program: The Sixth Batch of Health Appropriate Technology Promotion Project in Anhui Province (SYJS202103)

肝硬化患者胃底静脉曲张的发生率约为20%，虽低于肝硬化患者食管静脉曲张的发生率，但出血量更大、发生破裂出血更频繁[1-2]。研究发现，肝硬化失代偿期合并食管胃底静脉曲张的患者，其胃底曲张静脉以年均8%的增长速度进展为更为粗大的血管[3]。最早，Sarin[2]采用内镜下硬化剂注射治疗胃底静脉曲张，在反复注射治疗后只有71.6%的曲张静脉实现血管闭塞，且孤立性胃底曲张静脉注射治疗后再出血率高达53%。组织胶（氰基丙烯酸）治疗静脉曲张的首次报道见于1986年[4]，随后组织胶治疗胃底静脉曲张取得了巨大成功[5-7]，但注射后排胶溃疡导致的出血并不少见[8]，这也是内镜下组织胶注射治疗胃底静脉曲张需要关注的主要问题之一。近年来随着超声内镜技术的发展，超声内镜引导下曲张静脉精准断流术（endoscopic ultrasonound-guided selective varices devascularization，EUS-SVD）被逐步应用于食管胃底静脉曲张的治疗[9]。由于EUS-SVD术中能够利用超声内镜实时精准定位黏膜下血管，做到有效止血，且具有减少组织胶用量、实时评价治疗效果等优点[10-14]，因此在Baveno Ⅶ共识中被推荐用于胃底静脉曲张的治疗[15]。但这一新技术在国内报道尚少，为获取更多临床经验，笔者对我院近年开展该技术治疗的食管胃底静脉曲张病例进行了回顾性总结和分析，现将初步研究结果报道如下。

资料与方法

一、病例收集及分组

本研究为回顾性研究，已取得我院伦理委员会批准（伦理编号：PJ-2022-02-33），以2021年2月—12月在我科行传统胃镜下硬化剂组织胶注射或EUS-SVD治疗的肝硬化食管胃底静脉曲张病例为研究对象，依据内镜治疗方法分为EUS-SVD治疗

www.zhxhnjzz.com

组（超声内镜组）和传统胃镜下硬化剂组织胶注射治疗组（传统胃镜组）。（1）纳入标准：①年龄 18~80 岁，性别不限；②LDRf 分型标准 Le，g 型食管胃底静脉曲张，即食管曲张静脉与胃底曲张静脉完全相通型；③行传统胃镜下硬化剂组织胶注射或 EUS-SVD 治疗。（2）排除标准：①合并有其他脏器恶性肿瘤或肝肾综合征、肝性脑病等严重并发症者；②术前 CT 血管成像示存在巨大脾-肾分流者；③资料不完整者。最终共入组 43 例病例数据进行统计学分析，超声内镜组 22 例、传统胃镜组 21 例。

二、内镜治疗

1. 使用器械：纵扫线阵超声内镜（日本 Fujifilm EG-580UT），内镜穿刺针（日本 Olympus NM-400L-0423 注射针，美国 Boston Scientific M00518310 23 G 一次性体内注射治疗针），传统白光胃镜（日本 Olympus GIF Q260J），内镜测量尺（日本 Olympus M2-2C 10 mm、M2-2U 20 mm），1% 聚桂醇注射液（陕西天宇，10 mL/支），2-氰基丙烯酸正丁酯（德国贝朗，0.5 mL/支）。

2. 内镜操作：所有患者评估心率、血压等生命体征合格后，于气管插管复合静脉麻醉下进行超声内镜引导下或传统胃镜下硬化剂组织胶注射治疗。

（1）EUS-SVD：先用白光胃镜检查食管胃底静脉曲张类型（图 1），达到入组标准 Le，g 型，再换用线阵超声内镜扫查，在贲门近食管可见壁外穿通支及贲门处胃壁内条索状无回声区，需扫及血流信号确定为血管，测量血管直径（图 2），血流频谱检测确定为静脉血流。选取直径 4~5 mm 以上有壁外来源的血管，确定为注射的靶血管。超声内镜实时引导下取适宜注射点，采取“三明治”法（聚桂醇-组织胶-生理盐水）对靶血管行硬化剂组织胶注射。先注射聚桂醇 0.5 mL，如果确定血管内，继续注射 5~10 mL 聚桂醇；再注射组织胶，用量依据血管直径，直径 0.5~1.0 cm 血管注射 0.5 mL 组织胶，1.0 cm 以上血管注射 1.0 mL 组织胶，注射后超声内镜下可见局部血流即刻消失，血管腔内见高回声组织胶充填；最后用白光胃镜观察，注射血管是否固化、注射点有无出血（图 3）、与注射胃底曲张静脉连续的食管曲张静脉内是否有白色胶体填充。

（2）传统胃镜下硬化剂组织胶注射：由胃镜活检孔插入测量尺，根据胃底曲张静脉位置调节测量尺，放置在最大直径的血管处，测量血管直径。再用透明注射针在胃底依次探查隆起的曲张静脉，只有见到针内柱状回血后方可注射聚桂醇及组织胶，用量同前，直至血管固化。

3. 术后处理及随访：术后禁食 24 h、抑酸、抗感染、监测生命体征。术后 1~2 个月随访胃镜，其间若有再出血的患者立即行胃镜检查，判断食管胃底曲张静脉情况，并与术前胃镜结果对比，必要时追加治疗。

三、观察指标及相关定义

1. 主要观察指标：包括术后 2 个月内食管静脉曲张治疗有效率、术后 3 个月内再出血率以及不良反应。

根据指南制定食管静脉曲张疗效评估标准：（1）有效，指静脉曲张由重度变为中度、轻度或消失，或由中度变为轻度或消失；（2）无效，指静脉曲张分级无明显减低[3]。食管静脉曲张治疗有效率=治疗有效例数/治疗总例数×100%。根据相关推荐[3,16]，通过曲张静脉形态、是否有红色征及出血危险程度将食管静脉曲张分级定义为轻、中、重度。静脉曲张消失定义为内镜治疗结束后，消化道溃疡糜烂完全消失后，内镜下看不到曲张静脉或仅可见残留的细小血管。

术后 3 个月内再出血定义为术后 3 个月内，再次发生食管胃底曲张静脉破裂出血（呕血、黑便或便血）。

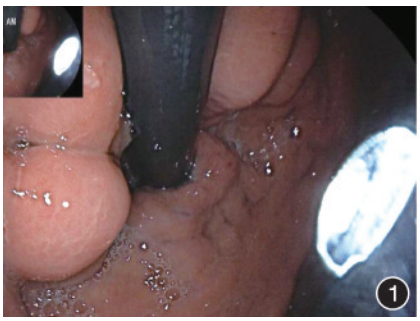

图 1　白光胃镜检查食管胃底静脉曲张类型

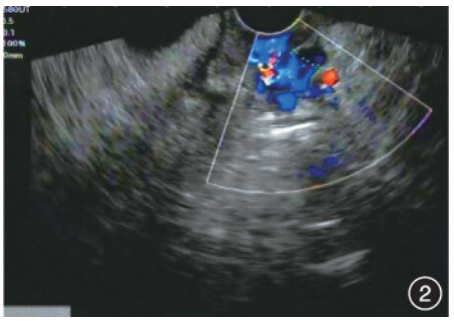

图 2　超声内镜扫及血流信号确定为血管，测量血管直径

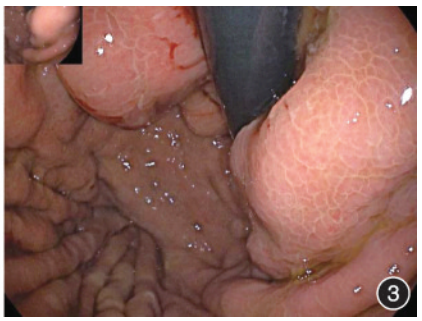

图 3　白光镜观察注射血管是否固化、注射点有无出血

www.zhxhnjzz.com

不良反应分为轻度和重度。轻度不良反应包括疼痛、发热、恶心呕吐、胃底排胶溃疡及术后72 h内再出血；重度不良反应指远处器官异位栓塞、患者死亡。其中，胃底排胶溃疡指内镜复查时注射处可见明显溃疡形成，直径超过5 mm；术后72 h内再出血指术后72 h内患者出现消化道出血。

2. 次要观察指标：包括硬化剂用量、组织胶用量。

四、统计学分析

采用SPSS 25.0统计学软件处理数据。正态分布及近似正态分布的计量资料用$\bar{x}\pm s$表示，2组间的比较行t检验；计数资料用频数（%）表示，2组间的比较行卡方检验或Fisher确切概率法。$P<0.05$为差异有统计学意义。

结　果

一、基线资料比较

患者平均年龄、性别构成、肝硬化病因构成、肝功能Child-Pugh分级构成、食管静脉曲张分级构成、内镜治疗指征构成以及胃底曲张静脉平均最大直径方面，2组间比较差异均无统计学意义（表1）。术前门静脉CTA检查提示共有27例存在胃-肾分流，超声内镜组（n=15）分流道直径（6.92±3.33）mm，传统胃镜组（n=12）分流道直径（5.39±2.82）mm，两者间分流道平均直径比较差异无统计学意义（t=1.364，P=0.183）。

二、治疗情况

超声内镜组术中可检测胃底曲张静脉的胃壁外穿通支静脉，最大穿通支静脉直径为（7.85±2.96）mm，而传统胃镜组无法检测；超声内镜组硬化剂组织胶注射治疗后，胃底曲张静脉均消失，达到靶血管闭塞，而传统胃镜组无法检测。硬化剂平均用量、组织胶平均用量超声内镜组与传统胃镜组比较，差异均无统计学意义；术后2个月内食管静脉曲张治疗有效率超声内镜组高于传统胃镜组，但差异无统计学意义；术后3个月内再出血率超声内镜组低于传统胃镜组，差异有统计学意义（表2）。

三、不良反应发生情况

2组均未发生异位栓塞和死亡事件。术后疼痛、发热及恶心呕吐发生率方面，2组间比较差异均无统计学意义；胃底排胶溃疡发生率超声内镜组低于传统胃镜组，差异有统计学意义；术后72 h内再出血率超声内镜组高于传统胃镜组，但差异无统计学意义（表3）。

表1　肝硬化食管胃底静脉曲张2种治疗方法组的基础资料

项目	超声内镜组（n=22）	传统胃镜组（n=21）	统计量	P值
年龄（岁，$\bar{x}\pm s$）	52.45±10.05	52.29±16.59	t=0.040	0.968
性别（男/女）	16/6	13/8	χ^2=0.573	0.449
肝硬化病因（例）				0.363[a]
肝炎后肝硬化	17	15		
酒精性肝硬化	3	3		
胆汁性肝硬化	2	0		
血吸虫性肝硬化	0	2		
其他	0	1		
肝功能Child-Pugh分级（例）				0.763[a]
A级	13	10		
B级	8	10		
C级	1	1		
食管静脉曲张分级（例）				1.000[a]
轻度	3	2		
中度	4	3		
重度	15	16		
内镜治疗指征（例）				0.864[a]
活动性出血	16	14		
一级预防	0	1		
二级预防	6	6		
胃底曲张静脉最大直径（mm，$\bar{x}\pm s$）	10.32±2.17	10.52±3.52	t=−0.232	0.818

注：超声内镜组行超声内镜引导下曲张静脉精准断流术治疗，传统胃镜组行传统胃镜下硬化剂组织胶注射治疗；[a]使用Fisher确切概率法

表2　肝硬化食管胃底静脉曲张2种治疗方法组的治疗情况

项目	超声内镜组（n=22）	传统胃镜组（n=21）	统计量	P值
硬化剂用量（mL，$\bar{x}\pm s$）	7.54±3.10	7.57±3.50	t=0.026	0.980
组织胶用量（mL，$\bar{x}\pm s$）	1.30±0.57	1.38±0.67	t=−0.452	0.654
术后2个月内食管曲张静脉疗效[例（%）]			χ^2=0.559	0.455
有效	14（63.6）	11（52.4）		
无效	8（36.4）	10（47.6）		
术后3个月内再出血[例（%）]	1（4.5）	7（33.3）		0.021[a]

注：超声内镜组行超声内镜引导下曲张静脉精准断流术治疗，传统胃镜组行传统胃镜下硬化剂组织胶注射治疗；[a]使用Fisher确切概率法

www.zhxhnjzz.com

表 3　肝硬化食管胃底静脉曲张 2 种治疗方法组的不良反应发生情况[例(%)]

项目	超声内镜组（n=22）	传统胃镜组（n=21）	统计量	P 值
疼痛	2(9.1)	3(14.3)		0.664[a]
发热	1(4.5)	1(4.8)		1.000[a]
恶心呕吐	3(13.6)	4(19.0)		0.698[a]
胃底排胶溃疡	2(9.1)	9(42.9)	χ^2=6.435	0.011
术后 72 h 内再出血	1(4.5)	0(0.0)		1.000[a]

注：超声内镜组行超声内镜引导下曲张静脉精准断流术治疗，传统胃镜组行传统胃镜下硬化剂组织胶注射治疗；[a]使用 Fisher 确切概率法

讨　论

近年来，国内外共识指南均指出，食管胃底静脉曲张（LDRf 分型标准 Le，g 型，或者 Sarin 分型 GOV1 型）应先处理胃底曲张静脉，再处理食管曲张静脉，且组织胶注射是胃底曲张静脉治疗的首选方法[3,17]，可降低胃底静脉曲张的再出血率[18]。但是传统内镜下操作，由于胃底曲张静脉与黏膜皱襞难以区别，且胃底曲张静脉在黏膜下较深位置，组织胶有可能注射至黏膜下层或肌层，导致难以愈合的溃疡或出血等更严重并发症[19]。为了降低穿刺的不确定性，提高安全性及疗效，EUS-SVD 方法显示了独特的优势，因此得到 Baveno Ⅵ共识的推荐[17]。EUS-SVD 能够实时观测胃壁内外穿通支血管形态，更客观、精准定位和评估胃底曲张静脉，但国内目前 EUS-SVD 文献仍较少。

本组资料中，超声内镜组治疗后胃底曲张静脉均消失，血管闭塞率达 100%，术后 3 个月内再出血率（4.5%）、胃底排胶溃疡发生率（9.1%）均明显低于传统胃镜组（分别为 33.3%、42.9%）。研究显示，血管大小和胃壁内外穿通支静脉的存在是胃底静脉曲张治疗后再出血的危险因素[20]，来源穿通支的闭塞决定了曲张静脉能否根除，是后期复发和再出血的关键因素。传统胃镜下是针对隆起可疑的血管，依据穿刺是否回血来进一步判断与治疗，但传统胃镜不能确定血管腔内直径，无法判断是否适合穿刺，难以选择胃壁内外交通支血管，因此难以达到最好效果，并且穿刺部位可能是细小血管，组织胶易外溢至黏膜下层，形成后期的巨大溃疡，导致出血风险增高[8]。基于以上原因，本组资料中，传统胃镜组尽管观察到注射针回血，但胃底排胶溃疡发生率仍高达 42.9%。超声内镜在实时与可视化方面具有明显优势，可以明确最适宜的注射点，因此超声内镜引导下注射治疗后发生再出血及溃疡较少。本研究中，利用超声内镜能够明确胃底曲张静脉腔直径，测得胃壁内外穿通支血管，其最大直径为（7.85±2.96）mm，适合血管穿刺，治疗后血管闭塞率达 100%。

EUS-SVD 穿刺点选择邻近胃壁内外血管穿通支，治疗后改白光镜观察，穿刺点多在远离贲门下方的胃小弯侧，血管位于黏膜下层深处，并不是隆起最明显部位，白光内镜下难以发现，因此 EUS-SVD 的胃底曲张静脉检出率要高于白光内镜。既往文献报道，超声内镜下胃底静脉曲张发现率可以提高 6 倍，这也是 EUS-SVD 的优势之一[21]。此外，既往文献已证明残余血流与再出血风险密切相关[22]。EUS-SVD 可以监测曲张静脉的血流状况，评估穿通支静脉大小及体积，精准把控组织胶用量，确认术后血管闭塞与血流消失，这对于预后有非常重要的临床价值。

胃底静脉曲张组织胶注射治疗需要特别注意的是异位栓塞风险。有研究表明，16.86% 的肝硬化合并门静脉高压患者存在自发性分流，Lgf 型（IGV1 型）均存在分流，其中胃-肾分流占 85%[23-24]，组织胶有可能通过分流道发生远处栓塞。本研究中，食管胃底静脉曲张均为 Le，g 型（GOV1 型），血流方向自贲门下方向上流入食管曲张静脉。由于 Le，g 型较少合并粗大胃-肾分流道，因而异位栓塞风险较低，本组资料中暂未发现存在远端栓塞的病例，但仍需在术前常规行 CTA 检查，以了解胃-肾分流状况。

Le，g 型静脉曲张的治疗，包含了胃底血管与食管血管的处理。本研究中，首次治疗主要是处理胃底曲张静脉，在胃底曲张静脉栓塞后 1~2 个月复查解曲张静脉状况，然后再行食管曲张静脉套扎或硬化剂注射治疗。我们观察到，EUS-SVD 术后大多数食管静脉曲张分级下降（术后 2 个月内食管静脉曲张治疗有效率为 63.6%），但并不能完全闭塞消失，因为食管曲张静脉除来源于贲门下方血管，还有食管外或者膈下血管，这在我们超声内镜检查来源血管时均有发现。另外，超声内镜也有不足之处，因为胃镜前端弯曲远不如传统胃镜，在贲门下方大弯侧及穹窿部的曲张静脉难以观察与治疗，导致在此部位的部分血管不能行 EUS-SVD 治疗，这也是曲张静脉根除不彻底的原因之一。本研究中，传统胃镜组在注射治疗后食管曲张静脉也有明显萎缩（术

www.zhxhnjzz.com

后2个月内食管静脉曲张治疗有效率为52.4%），疗效比EUS-SVD略低，差异无统计学意义。如果综合了胃底排胶溃疡及术后3个月内再出血的发生率，EUS-SVD能给予患者更多获益。胃底血管的栓塞，除了直接影响食管曲张静脉之外，也让后续的食管血管续贯治疗更为有效，因为贲门下方来源血管是食管曲张静脉复发与新生血管的根源。

以往超声内镜引导下胃底曲张静脉的治疗多集中在弹簧圈与组织胶联合治疗[14,25-26]，有关EUS-SVD的报道较少。Bick等[27]的研究结果表明，与传统胃镜治疗相比，EUS-SVD的再出血率与不良事件发生率更低，这与我们的结果相一致。国内报道超声内镜用于肝硬化的内镜下诊断和治疗[28-29]，大多使用的是环扫超声镜，只能观察曲张静脉而不能提供穿刺，环扫超声检查后，必须再改用传统内镜注射组织胶，不能为穿刺提供实时图像与引导，因此不能称之为EUS-SVD。2007年Romero-Castro等[30]首次报道了EUS-SVD治疗胃底静脉曲张的小样本研究，近年来超声技术的发展迅速，EUS-SVD也得到更多专家的认可[31]，特别在可视化、精准注射方面有明显优势。由于EUS-SVD对操作技术要求高，且需插管麻醉而耗费时间，国内报道较少。经文献检索，国内陈明锴等[32]最早开展了EUS弹簧圈置入联合组织胶注射治疗自发性脾-肾分流合并胃底巨大静脉曲张破裂出血并取得了良好效果。另外，陈洪潭、吕瑛等超声内镜专家，在国内各种学术会议上也进行了精彩的操作演示。受制于超声内镜设备与技术，目前国内消化内镜医师从事EUS-SVD的还很少。

综上所述，EUS-SVD能够实时观察胃底曲张静脉及壁内外穿通支血管，实现精准穿刺血管与精准药物用量，术后的排胶溃疡及再出血明显减少，提高了疗效与安全性。后期我们将纳入更多病例并继续随访，以期获得更多经验。另外，EUS-SVD能否获得认可，仍需更多的临床试验，特别是随机对照研究的支持。

利益冲突　所有作者声明不存在利益冲突

作者贡献声明　王治虹：酝酿和设计实验，实施研究，采集数据、分析/解释数据，文章撰写；时晨、曾壮、陈丽红：实施研究，采集数据、分析/解释数据；张倩倩、张辅民、梅雪灿、王曦：提供工作支持，统计分析，技术及材料支持；孔德润：酝酿和设计实验，实施研究，采集数据、分析/解释数据，对文章的知识性内容作批评性审阅，提供研究经费、行政、技术及材料支持

参　考　文　献

[1] Sarin SK, Lahoti D, Saxena SP, et al. Prevalence, classification and natural history of gastric varices: a long-term follow-up study in 568 portal hypertension patients [J]. Hepatology, 1992, 16(6): 1343-1349. DOI: 10.1002/hep.1840160607.

[2] Sarin SK. Long-term follow-up of gastric variceal sclerotherapy: an eleven-year experience[J]. Gastrointest Endosc, 1997, 46(1): 8-14. DOI: 10.1016/s0016-5107(97)70202-5.

[3] 中华医学会肝病学分会, 中华医学会消化病学分会, 中华医学会内镜学分会. 肝硬化门静脉高压食管胃静脉曲张出血的防治指南[J]. 临床肝胆病杂志, 2016, 32(2): 203-219. DOI: 10.3969/j.issn.1001-5256.2016.02.002.

[4] Soehendra N, Nam VC, Grimm H, et al. Endoscopic obliteration of large esophagogastric varices with bucrylate[J]. Endoscopy, 1986,18(1):25-26. DOI: 10.1055/s-2007-1013014.

[5] Sarin SK, Jain AK, Jain M, et al. A randomized controlled trial of cyanoacrylate versus alcohol injection in patients with isolated fundic varices[J]. Am J Gastroenterol, 2002, 97(4): 1010-1015. DOI: 10.1111/j.1572-0241.2002.05622.x.

[6] Tan PC, Hou MC, Lin HC, et al. A randomized trial of endoscopic treatment of acute gastric variceal hemorrhage: N-butyl-2-cyanoacrylate injection versus band ligation[J]. Hepatology, 2006,43(4):690-697. DOI: 10.1002/hep.21145.

[7] Franco MC, Gomes GF, Nakao FS, et al. Efficacy and safety of endoscopic prophylactic treatment with undiluted cyanoacrylate for gastric varices[J]. World J Gastrointest Endosc, 2014,6(6):254-259. DOI: 10.4253/wjge.v6.i6.254.

[8] 马佳丽, 李坪, 周玉玲, 等. 胃静脉曲张内镜下组织粘合剂注射治疗后排胶出血的临床观察[J]. 肝脏, 2016, 21(12): 1033-1034. DOI: 10.3969/j.issn.1008-1704.2016.12.007.

[9] 陈洪潭, 许国强. 食管胃静脉曲张超声内镜介入治疗进展及操作技巧(含视频)[J]. 中华消化内镜杂志, 2022, 39(9): 673-680. DOI: 10.3760/cma.j.cn321463-20220306-00106.

[10] Thiruvengadam SS, Sedarat A. The role of endoscopic ultrasound (EUS) in the management of gastric varices[J]. Curr Gastroenterol Rep, 2021, 23(1): 1. DOI: 10.1007/s11894-020-00801-2.

[11] Artifon E, Marson FP, Khan MA. Endoscopic ultrasonography-guided hemostasis techniques[J]. Gastrointest Endosc Clin N Am, 2017, 27(4): 741-747. DOI: 10.1016/j.giec.2017.06.011.

[12] Shim JJ. Usefulness of endoscopic ultrasound in esophagogastric varices[J]. Clin Endosc, 2012,45(3): 324-327. DOI: 10.5946/ce.2012.45.3.324.

[13] Lesmana C, Paramitha MS, Gani RA, et al. The role of endoscopic ultrasound for portal hypertension in liver cirrhosis [J]. J Med Ultrason (2001), 2022,49(3):359-370. DOI: 10.1007/s10396-021-01165-4.

[14] Mohan BP, Chandan S, Khan SR, et al. Efficacy and safety of endoscopic ultrasound-guided therapy versus direct endoscopic glue injection therapy for gastric varices: systematic review and meta-analysis[J]. Endoscopy, 2020, 52(4):259-267. DOI: 10.1055/a-1098-1817.

[15] de Franchis R, Bosch J, Garcia-Tsao G, et al. Baveno VII - renewing consensus in portal hypertension[J]. J Hepatol, 2022, 76(4):959-974. DOI: 10.1016/j.jhep.2021.12.022.

[16] 中华医学会消化内镜学分会食管胃静脉曲张学组. 消化道静脉曲张及出血的内镜诊断和治疗规范试行方案(2009年)

www.zhxhnjzz.com

[J]. 中华消化内镜杂志,2010,27(1):1-4. DOI: 10.3760/cma.j.issn.1007-5232.2010.01.001.

[17] de Franchis R. Expanding consensus in portal hypertension: report of the Baveno VI Consensus Workshop: stratifying risk and individualizing care for portal hypertension[J]. J Hepatol, 2015,63(3):743-752. DOI: 10.1016/j.jhep.2015.05.022.

[18] Qiao W, Ren Y, Bai Y, et al. Cyanoacrylate injection versus band ligation in the endoscopic management of acute gastric variceal bleeding: meta-analysis of randomized, controlled studies based on the PRISMA statement[J]. Medicine (Baltimore), 2015, 94(41): e1725. DOI: 10.1097/MD.0000000000001725.

[19] 王艳梅, 程留芳. 内镜下组织胶治疗胃静脉曲张及其进展[J]. 中国实用内科杂志,2004,24(12):759-761. DOI: 10.3969/j.issn.1005-2194.2004.12.027.

[20] Ma L, Tseng Y, Luo T, et al. Risk stratification for secondary prophylaxis of gastric varices due to portal hypertension[J]. Dig Liver Dis, 2019, 51(12): 1678-1684. DOI: 10.1016/j.dld.2019.05.020.

[21] Boustière C, Dumas O, Jouffre C, et al. Endoscopic ultrasonography classification of gastric varices in patients with cirrhosis. Comparison with endoscopic findings[J]. J Hepatol, 1993, 19(2): 268-272. DOI: 10.1016/s0168-8278(05)80581-1.

[22] Iwase H, Suga S, Morise K, et al. Color Doppler endoscopic ultrasonography for the evaluation of gastric varices and endoscopic obliteration with cyanoacrylate glue[J]. Gastrointest Endosc, 1995, 41(2): 150-154. DOI: 10.1016/s0016-5107(05)80599-1.

[23] Wu Q, Shen L, Chu J, et al. Characterization of uncommon portosystemic collateral circulations in patients with hepatic cirrhosis[J]. Oncol Lett, 2015, 9(1): 347-350. DOI: 10.3892/ol.2014.2626.

[24] Chikamori F, Kuniyoshi N, Shibuya S, et al. Correlation between endoscopic and angiographic findings in patients with esophageal and isolated gastric varices[J]. Dig Surg, 2001, 18(3):176-181. DOI: 10.1159/000050126.

[25] Baig M, Ramchandani M, Puli SR. Safety and efficacy of endoscopic ultrasound-guided combination therapy for treatment of gastric varices: a systematic review and meta-analysis[J]. Clin J Gastroenterol, 2022, 15(2): 310-319. DOI: 10.1007/s12328-022-01600-0.

[26] Chirapongsathorn S, Manatsathit W, Farrell A, et al. Safety and efficacy of endoscopic cyanoacrylate injection in the management of gastric varices: a systematic review and meta-analysis[J]. JGH Open, 2021, 5(9): 1047-1055. DOI: 10.1002/jgh3.12629.

[27] Bick BL, Al-Haddad M, Liangpunsakul S, et al. EUS-guided fine needle injection is superior to direct endoscopic injection of 2-octyl cyanoacrylate for the treatment of gastric variceal bleeding[J]. Surg Endosc, 2019, 33(6): 1837-1845. DOI: 10.1007/s00464-018-6462-z.

[28] 胡华华, 刘俊, 关丽愉, 等. 超声内镜引导下组织胶治疗胃底静脉曲张破裂出血疗效观察[J]. 海南医学,2020,31(6):724-727. DOI: 10.3969/j.issn.1003-6350.2020.06.014.

[29] 李爽, 陆伟, 崔树波, 等. 超声内镜在食管胃底静脉曲张治疗及预后评估中的作用[J]. 临床肝胆病杂志,2016,32(12):2268-2272. DOI: 10.3969/j.issn.1001-5256.2016.12.008.

[30] Romero-Castro R, Pellicer-Bautista FJ, Jimenez-Saenz M, et al. EUS-guided injection of cyanoacrylate in perforating feeding veins in gastric varices: results in 5 cases[J]. Gastrointest Endosc, 2007, 66(2): 402-407. DOI: 10.1016/j.gie.2007.03.008.

[31] Gubler C, Bauerfeind P. Safe and successful endoscopic initial treatment and long-term eradication of gastric varices by endoscopic ultrasound-guided Histoacryl (N-butyl-2-cyanoacrylate) injection[J]. Scand J Gastroenterol, 2014, 49(9): 1136-1142. DOI: 10.3109/00365521.2014.929171.

[32] 陈明锴, 丁震, 肖勇, 等. 超声内镜联合胃镜治疗明显脾肾分流合并巨大胃静脉曲张的初步探讨[J]. 中华消化内镜杂志, 2016, 33(10): 707-710. DOI: 10.3760/cma.j.issn.1007-5232.2016.10.013.

www.zhxhnjzz.com

AOHUA
澳华内镜

广告

AQ-300 NEW

4K超高清内镜解决方案

4K 4K高像素



100倍放大



4 CBI分光染色

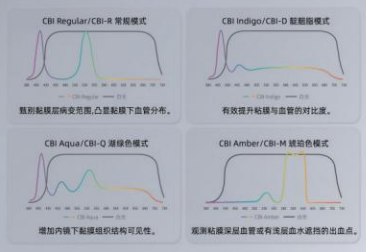



400-921-0114
上海澳华内镜股份有限公司
股票代码:688212
上海市闵行区光中路133弄66号澳华内镜大厦(邮编201108)

https://www.aohua.com/
沪械广审（文）第250611-47149号
禁忌内容或注意事项详见说明书

VedVision唯视
胆道子镜直视系统

Vedkang唯德康

一次性使用胆胰管成像导管



电子内窥镜图像处理器

观入微，术无限，应于手

开启胆胰疾病诊治的直视操作时代

江苏唯德康医疗科技有限公司
Jiangsu Vedkang Medical Science and Technology Co., Ltd.

A 地址：江苏省武进经济开发区果香路52号
T 电话：0519-69877755, 69877756
F 传真：0519-69877753
E 邮箱：sales@vedkang.com

生产企业：江苏图云医疗科技有限公司
产品注册证及名称：
苏械注准 20222061594（电子内窥镜图像处理器）
苏械注准 20222061739（一次性使用胆胰管成像导管）
苏械广审（文）第 270803-07238 号

⚠ 禁忌内容或注意事项详见说明书
以上仅指本公司产品

广告