中华医学会系列杂志

ISSN 1007-5232
CN 32-1463/R

中华消化内镜杂志®

ZHONGHUA XIAOHUA NEIJING ZAZHI

2023年7月 第40卷 第7期

CHINESE JOURNAL OF DIGESTIVE ENDOSCOPY

Volume 40 Number 7
July 2023

中华医学会
CHINESE MEDICAL ASSOCIATION

ISSN 1007-5232



cma cma cma

·短篇论著·

进镜胃体反转法在胃底间质瘤治疗中的应用(含视频)


扫码查看操作视频

刘露　郭海梅　孙颖　蔡爽　苗丰　郑艳　于洋　赵志峰
中国医科大学附属第四医院消化内镜科，沈阳 110000
通信作者：赵志峰，Email：violetsgift@126.com

【提要】 为评价进镜胃体反转法在胃底间质瘤治疗中的应用价值，前瞻性纳入2020年6月—2021年6月在中国医科大学附属第四医院消化内镜科经胃镜及超声内镜诊断的胃底固有肌层间质瘤患者进行本次研究。所有患者在气管插管全麻下进行内镜全层切除术治疗，记录进镜胃体反转法成功情况、内镜手术情况、操控性能评价、病理类型及并发症等相关信息。共入组患者12例，术后病理均证实为间质瘤，极低危险度10例，低危险度2例。进镜胃体反转法成功9例，失败3例，最终内镜手术成功9例。所有患者未发生术中出血。内镜切除过程中，内镜同向进退功能、内镜视野及镜身稳定性评分均为2.00分。进镜胃体反转法在内镜治疗胃底间质瘤方面具有一定的临床应用价值。

【关键词】 胃肠道间质肿瘤；　胃底；　进镜胃体反转法；　固有肌层

Application of forward-return way in endoscopic resection for gastric fundus stromal tumor (with video)

Liu Lu, Guo Haimei, Sun Ying, Cai Shuang, Miao Feng, Zheng Yan, Yu Yang, Zhao Zhifeng
Department of Digestive Endoscopy, The Fourth Affiliated Hospital of China Medical University, Shenyang 110000, China
Corresponding author: Zhao Zhifeng, Email: violetsgift@126.com

【Summary】 To evaluate the value of forward-return way in endoscopic resection for the treatment of gastric fundus stromal tumor, patients with gastric fundus stromal tumor in muscularis propria diagnosed by endoscopy and endoscopic ultrasonography at the Department of Digestive Endoscopy of the Fourth Affiliated Hospital of China Medical University from June 2020 to June 2021 were prospectively enrolled in the study. All patients were treated with endoscopic full-thickness resection under general anesthesia with endotracheal intubation. The success of forward-return way, endoscopic procedure, operation performance, pathological classifications and complications were analyzed. A total of 12 patients were enrolled. All of them were confirmed as having stromal tumor by postoperative pathology, with 10 of very low risk and 2 of low risk. Forward-return way was successful in 9 patients and failed in 3 patients. Nine patients were successfully treated with endoscopic procedure eventually. No intraoperative bleeding occurred in any patient. In endoscopic resection, the scores of same direction of forward and backward, endoscopic field of view, and endoscopic body stability were all 2.00 points. Forward-return way has clinical application value for the endoscopic treatment of gastric fundus stromal tumor.

【Key words】 Gastrointestinal stromal tumors; Gastric fundus; Forward-return way; Muscularis propria

胃肠间质瘤是常见的消化道起源肿瘤和胃黏膜下肿瘤[1-2]，其中胃底固有肌层间质瘤较为多发，约占51.5%[3-4]。胃肠间质瘤临床表现无特异性，少部分表现为消化道出血[5]。完整切除是胃肠间质瘤的最佳治疗方法，主要包括外科传统手术、腹腔镜手术和内镜切除术[6]。大量文献报道内镜切除术是胃肠间质瘤安全有效的治疗方法[3, 7-9]。

2016年我中心赵志峰教授在一例胃底固有肌层间质瘤患者内镜下治疗过程中发明进镜胃体反转法，并顺利完成手术。本研究目的是论证该方法在胃底间质瘤内镜切除术中的应用价值，结果报告如下。

一、资料与方法

1. 研究对象：前瞻性纳入2020年6月—2021年6月在

DOI：10.3760/cma.j.cn321463-20220713-00195
收稿日期　2022-07-13　　**本文编辑**　许文立　唐涌进
引用本文：刘露, 郭海梅, 孙颖, 等. 进镜胃体反转法在胃底间质瘤治疗中的应用(含视频)[J]. 中华消化内镜杂志, 2023, 40(7): 556-559. DOI: 10.3760/cma.j.cn321463-20220713-00195.

www.zhxhnjzz.com

中国医科大学附属第四医院消化内镜科经胃镜及超声内镜诊断的胃底间质瘤患者。入组标准：(1)胃镜提示胃底黏膜隆起；(2)超声内镜提示胃底固有肌层间质瘤；(3)无贲门、胃部手术史；(4)耐受气管插管全麻；(5)病变长径≤5 cm；(6)同意内镜下治疗，签署同意书。排除标准：(1)符合中国消化道黏膜下肿瘤内镜下切除禁忌证[10]；(2)最终病理证明非间质瘤患者。本研究通过中国医科大学附属第四医院伦理委员会审查意见（伦理审批号：EC-2021-HS-001）。

2.操作方法

(1)进镜胃体反转法：胃镜通过贲门后不进入胃窦腔，持续进镜，利用胃体上段后壁和大弯侧的阻挡力量作为支撑力使内镜镜身盘曲，向贲门前进到达胃底穹隆部，胃镜前进时镜身向胃底移动，胃镜后退时镜身远离胃底，并且镜身固定于胃上部腔隙内不悬空。我们命名为进镜胃体反转法，也称为进镜反转法。详见图1及视频。本研究中进镜胃体反转法主要用于胃底固有肌层间质瘤内镜下治疗时的黏膜下注射、病变剥离程序。剥离后创面缝合，选择常规进镜方式进行。

(2)内镜切除术：在静脉全身麻醉下进行气管内插管后对患者进行检查和手术。内镜下手术时选择CO_2气源[11-12]。

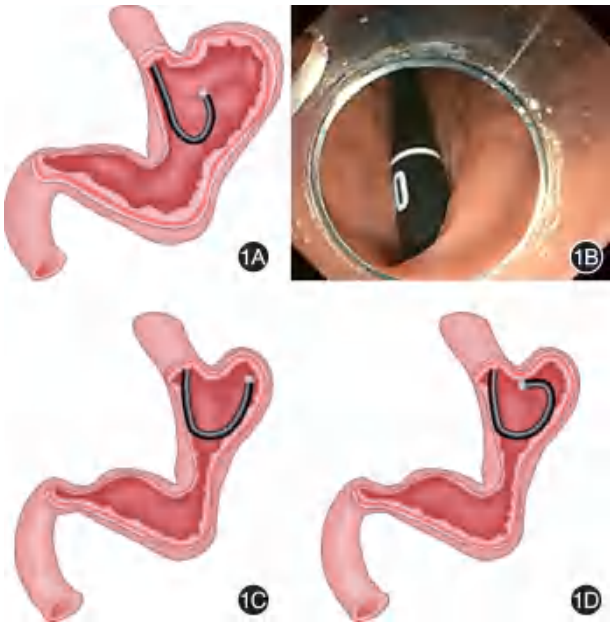

图1　进镜胃体反转法示意图　1A：常规倒镜观察胃底及贲门，镜身悬空；1B：进镜胃体反转法胃镜抵达贲门下所见；1C：进镜至胃底穹窿部，镜身紧贴胃体作为支撑；1D：胃镜可达贲门下，“6”字形态，镜身贴胃壁

胃底固有肌层间质瘤的内镜下切除方法主要选择内镜全层切除术（endoscopic full-thickness resection，EFR）[13]。

于病变近胃镜侧黏膜下方注射含有亚甲蓝、透明质酸钠的生理盐水后，采用黏膜切开刀先行黏膜切开，黏膜切开采用垂直镜身的横向开口，逐步游离黏膜下层组织后暴露病变全貌，从口侧病变边缘切开固有肌层后，完整切除病变及周围固有肌层组织。热凝钳对创面充分预防性止血，取出切除组织送检，应用止血夹一次缝合创面。留置胃减压管。

3.数据收集：收集并记录入组病例进镜胃体反转法成功情况、内镜手术情况，并统计分析病变部位、大小、治疗体位、术中并发症、手术操作时间、住院时间。

4.操控评价：进镜胃体反转法实现后，操作者对操控性能进行评价，评价标准见表1。

5.术后病理：所有患者取出组织均按要求完成HE染色和免疫组织化学染色，最终明确病变性质以及是否具有恶变倾向。

6.术后管理及随访：患者术后卧床休息、胃减压、禁食水3 d。密切观察是否出现迟发性出血、穿孔、感染等并发症。所有患者术后第3、6及12个月随访胃镜，以观察伤口的愈合情况，并检查是否有肿瘤残留或复发。

7.统计分析：使用 IBM SPSS Statistics 25.0 进行统计分析。符合正态分布的计量资料采用$\bar{x}\pm s$表示。进镜胃体反转法操控性能评分采用均数表示。

二、结果

1.患者信息及手术情况：本研究共纳入12例患者，男2例、女10例，年龄（58.08±9.20）岁（46~78岁），病变长径（1.53±1.23）cm（0.5~5.0 cm）。进镜胃体反转法成功9例；止血夹对吻缝合1例；患者均在平卧位下完成手术且均未出现术中并发症。本研究使用进镜胃体反转法手术时间（81.33±26.90）min（47~122 min），住院时间（7.33±0.50）d（7~8 d），详见表2。

2.操作效果：9例成功患者胃镜头端均可到达贲门下，患者胃底部各个角度均可操作。进镜胃体反转法最终实现镜身操控同向进退，抵临病灶，直视观察。

3.视野抵临观察能力：进镜胃体反转法对于胃底所有区域的病变，以及贲门下黏膜均可以观察，视野清楚。胃镜抵达病变边缘情况：幽门侧缘（9/9），贲门侧缘（9/9），左侧缘和右侧缘（9/9）。进镜胃体反转法在各个部位都可以应用，未观察到明确的病变部位限制。

4.操作性能：(1)进镜胃体反转法左右运动能力较好，

表1　进镜胃体反转法实现后操控性能评价标准

评分	镜身操控同向进退	器械进出容易程度	镜身操作灵活性	视野抵临观察能力	镜身稳定性
2	实现	容易（各种器械均可轻松通过，进出自如）	优（镜身运动自如，各种内镜操作如同其他部位的常规操作）	优（视野清晰稳定，如同其他部位的常规手术视野，各种操作均可实现）	优（镜身不晃动，几乎不受呼吸心跳等影响）
1	部分实现	良（各种器械均可通过，但是部分器械通过时阻力明显）	良（在某些方向的运动存在不稳定，但是可以基本满足治疗需要）	良（视野不稳定，但可以完成内镜各种操作）	良（操作中镜身有不受控制的移动，呼吸心跳存在一定影响，但是可以完成操作）
0	未实现	不容易（存在某种器械不能通过）	差（内镜运动严重受限，导致很多操作无法实现）	差（视野难以维持，严重影响操作，无法观察治疗过程中细节）	差（镜身晃动，或受呼吸心跳等影响，难以完成内镜操作）

www.zhxhnjzz.com

表 2　12 例胃底间质瘤患者基础信息及手术相关情况

患者编号	性别	年龄（岁）	病变长径（cm）	病变部位	病理类型	进镜胃体反转法成功	手术时间（min）	住院时间（d）
1	女	56	1.0	穹窿部偏前壁大弯侧	极低危险度	是	103	8
2	女	51	0.7	穹窿中部大弯侧	极低危险度	是	47	7
3	男	70	0.5	穹窿部偏前壁大弯侧	极低危险度	是	56	7
4	女	52	0.8	后壁	极低危险度	否	50	7
5	女	52	0.7	穹窿中部大弯侧	极低危险度	是	65	7
6	女	49	0.5	穹窿部偏前壁大弯侧	极低危险度	是	62	7
7	女	78	1.0	后壁	极低危险度	否	92	7
8	男	46	5.0	胃底大弯	低危险度	是	122	8
9	女	62	0.6	胃底大弯	极低危险度	否	102	7
10	女	60	1.0	穹窿中部大弯侧	极低危险度	是	72	7
11	女	62	1.2	穹窿部偏前壁大弯侧	低危险度	是	113	8
12	女	59	0.8	穹窿中部	极低危险度	是	92	7

依靠小旋钮的配合运动；(2)前后运动的能力中等；(3)由于镜身盘曲、贴胃壁，因此镜身稳定下内镜停留在各个角度，不用助手扶持内镜，可以很好地实现内镜自我停留，手动调节钳道内器械完成各种复杂调节和切割、止血；(4)进镜胃体反转法治疗时经内镜钳道进器械仍有一定阻力，这个缺陷和传统倒镜经内镜钳道进器械缺陷相同；(5)因抵临病变、视野稳定，病变区域各层次细节都能清晰观察，但是病变区域的积水程度存在一定的干扰性。详见表3。

表 3　12 例进镜胃体反转法操作性能评价

评估项目	评分（$\bar{x}$）
镜身操控同向进退	2.00
视野抵临观察能力	2.00
镜身操作灵活性	1.56
镜身稳定性	2.00
器械进出容易程度	1.00
止血夹	0.78
止血钳	0.78
黏膜注射针	2.00
黏膜切开刀	2.00

5. 术后及随访结果：术后患者恢复良好，无并发症发生。所有患者术后随访未见肿瘤残留或复发。

讨论　目前临床上治疗胃底间质瘤方法包括内镜黏膜下剥离术[14]、内镜黏膜下挖除术[15]、EFR[9, 16]、黏膜下隧道内镜切除术[17]和腹腔镜联合胃镜下 EFR[3, 18-21]。胃底被认为是内镜切除固有肌层肿瘤的困难区域，手术难度较高[22-25]。EFR 是目前胃底固有肌层间质瘤的主要内镜治疗方法之一，治疗操作难度极大，尤其是胃底穹窿偏前壁大弯侧。对于部分胃底固有肌层间质瘤，内镜下可以采用正镜操作完成手术，少部分需要 J 型或 U 型反转操作[26]。倒镜操作时镜身运动方向与视野运动方向相反，且镜身悬空，胃底操作空间受限[23]，操作和控制难度较大。

进镜胃体反转法是利用胃体上段后壁（近底体交界）及大弯侧阻力作为支撑力，沿着胃体后壁到胃角的弧形方向进镜，直接进镜使其倒转，进而到达胃底部，甚至到达贲门下。胃底部各个角度均可操作。最终镜身运动方向与视野运动方向一致，正对病灶，直视观察，便于操作。同时研究观察到进镜胃体反转法进镜后贲门下黏膜视野观察清晰、胃镜镜头可近距离操作贲门下病变，预期可用于贲门下病变的治疗。

进镜胃体反转法形成的特殊操作模式不是在所有患者治疗过程中都可实现。目前我们实施该方法是在全麻气管插管下，尽量抽空胃窦胃体气体，于贲门下沿后壁，镜头倒转后直接进镜促使镜身反向前进至胃底，通过这样一系列操作实现该操作模式。对于 3 例失败的患者，我们尝试了各种气体量调整后的胃腔形态，也通过左侧卧位和平卧位等体位变换，但是最终仍未成功。本研究样本相对较少，决定进镜胃体反转法成功率的影响因素有待后续更多样本的观察研究。

本组采用进镜胃体反转法治疗的患者均成功完成胃底间质瘤的剥离切除术，证明该方法具有一定的临床应用价值。采用该方法实施治疗的患者内镜操作时间为（81.33±26.90）min，与常规进镜方式下行内镜黏膜下剥离术[14]、EFR[9, 16]治疗胃底间质瘤比较没有明显优势。数据显示所有病例未发生严重的术中出血和误伤，初步说明该方法或能减少术中并发症的发生。

成功采用进镜胃体反转法治疗的患者操作数据统计显示，所有患者实现了内镜操作的镜身和视野同向运动，即进镜身视野向前移动。操作视野抵临观察能力评分均为 2.00 分，由此可见所有病例实现了内镜与病变抵临操作的视野状态，与其他部位的常规操作视野一致。在进镜胃体反转条件下器械进出容易程度方面的总体评分平均 1.00 分，提示该方法对器械进出存在一定的影响，其中注射针和黏膜切开刀几乎不受影响（均分为 2.00 分），而对止血钳、止血夹影响明显（均分为 0.78 分）。2 例患者止血钳和止血夹难以通过弯曲的钳道，不得不在镜身伸直条件下完成器械的预置，然后在弯曲抵达病变处进行操作。器械通过受影响考虑主要与器械前端硬性部分较长和钳道部分区域

www.zhxhnjzz.com

弯曲较大有关。治疗过程中镜身稳定性评分均为2.00分，证明该方法的确可以实现镜身非悬空，保证镜身稳定，使镜身和钳道器械操作受呼吸和心跳搏动影响下降。该方法下镜身操作灵活性评分平均1.56分，由此可见，镜身的运动协调和舒适性还是受到一定影响。目前，镜身前后运动同步性较好，但是精确性略有不足，镜身左右运动和视角调节也受到不同程度影响，主要依靠小旋钮摆动实现。

综上所述，进镜胃体反转法在内镜治疗胃底间质瘤方面具有一定的临床应用价值。该方法在视野抵临观察、镜身稳定、镜身和视野同向运动方面具有独特的优势。

利益冲突　所有作者声明不存在利益冲突

作者贡献声明　刘露：直接参与、论文撰写；郭海梅、孙颖：直接参与；蔡爽、苗丰、郑艳、于洋：工作支持；赵志峰：直接参与、论文撰写

参 考 文 献

[1] Poveda A, García Del Muro X, López-Guerrero JA, et al. GEIS guidelines for gastrointestinal sarcomas (GIST) [J]. Cancer Treat Rev, 2017, 55: 107-119. DOI: 10.1016/j.ctrv.2016.11.011.

[2] Matsuda T, Nunobe S, Kosuga T, et al. Laparoscopic and luminal endoscopic cooperative surgery can be a standard treatment for submucosal tumors of the stomach: a retrospective multicenter study[J]. Endoscopy, 2017, 49(5): 476-483. DOI: 10.1055/s-0043-104526.

[3] Guo Y, Jing X, Zhang J, et al. Endoscopic removal of gastrointestinal stromal tumors in the stomach: a single-center experience[J]. Gastroenterol Res Pract, 2019, 2019: 3087298. DOI: 10.1155/2019/3087298.

[4] 侯庆生,罗文强,李乐平,等. 山东地区多中心胃胃肠间质瘤诊治分析:GISSG1201研究中期报告[J]. 中华胃肠外科杂志, 2017, 20(9): 1025-1030. DOI: 10.3760/cma.j.issn.1671-0274.2017.09.014.

[5] Pih GY, Jeon SJ, Ahn JY, et al. Clinical outcomes of upper gastrointestinal bleeding in patients with gastric gastrointestinal stromal tumor[J]. Surg Endosc, 2020, 34(2): 696-706. DOI: 10.1007/s00464-019-06816-9.

[6] Sanchez-Hidalgo JM, Duran-Martinez M, Molero-Payan R, et al. Gastrointestinal stromal tumors: a multidisciplinary challenge[J]. World J Gastroenterol, 2018, 24(18): 1925-1941. DOI: 10.3748/wjg.v24.i18.1925.

[7] Dolak W, Beer A, Kristo I, et al. A retrospective study on the safety, diagnostic yield, and therapeutic effects of endoscopic unroofing for small gastric subepithelial tumors[J]. Gastrointest Endosc, 2016, 84(6): 924-929. DOI: 10.1016/j.gie.2016.04.019.

[8] Xiang YY, Li YY, Ye L, et al. Clinical evaluation of endoscopic resection for treatment of large gastric stromal tumors[J]. World J Clin Cases, 2019, 7(7): 830-838. DOI: 10.12998/wjcc.v7.i7.830.

[9] Andalib I, Yeoun D, Reddy R, et al. Endoscopic resection of gastric gastrointestinal stromal tumors originating from the muscularis propria layer in North America: methods and feasibility data[J]. Surg Endosc, 2018, 32(4): 1787-1792. DOI: 10.1007/s00464-017-5862-9.

[10] 中华医学会消化内镜学分会外科学组,中国医师协会内镜医师分会消化内镜专业委员会,中华医学会外科学分会胃肠外科学组. 中国消化道黏膜下肿瘤内镜诊治专家共识(2018版)[J]. 中华胃肠外科杂志,2018,21(8):841-852. DOI: 10.3760/cma.j.issn.1671-0274.2018.08.001.

[11] Li X, Dong H, Zhang Y, et al. CO_2 insufflation versus air insufflation for endoscopic submucosal dissection: a meta-analysis of randomized controlled trials[J]. PLoS One, 2017, 12(5):e177909. DOI: 10.1371/journal.pone.0177909.

[12] Takada J, Araki H, Mizutani T, et al. Safety of carbon dioxide insufflation during endoscopic submucosal dissection for esophageal squamous cell carcinoma[J]. Dig Dis, 2019, 37(2): 93-99. DOI: 10.1159/000492870.

[13] Tan Y, Tang X, Guo T, et al. Comparison between submucosal tunneling endoscopic resection and endoscopic full-thickness resection for gastric stromal tumors originating from the muscularis propria layer[J]. Surg Endosc, 2017, 31(8): 3376-3382. DOI: 10.1007/s00464-016-5350-7.

[14] Li L, Wang F, Wu B, et al. Endoscopic submucosal dissection of gastric fundus subepithelial tumors originating from the muscularis propria[J]. Exp Ther Med, 2013, 6(2): 391-395. DOI: 10.3892/etm.2013.1181.

[15] Shi WB, Wang ZH, Qu CY, et al. Comparison between air and carbon dioxide insufflation in the endoscopic submucosal excavation of gastrointestinal stromal tumors[J]. World J Gastroenterol, 2012, 18(48): 7296-7301. DOI: 10.3748/wjg.v18.i48.7296.

[16] Li J, Meng Y, Ye S, et al. Usefulness of the thread-traction method in endoscopic full-thickness resection for gastric submucosal tumor: a comparative study[J]. Surg Endosc, 2019, 33(9):2880-2885. DOI: 10.1007/s00464-018-6585-2.

[17] Liu L, Miao F, Guo HM, et al. Endoscopic submucosal dissection of the angiolipoma at hypopharynx-esophageal introitus[J]. Gastroenterol Res Pract, 2020, 2020: 3581267. DOI: 10.1155/2020/3581267.

[18] Fernandes J, Libânio D, Giestas S, et al. Hybrid NOTES: complete endoscopic resection of the gastric wall assisted by laparoscopy in a gastric fundus gastrointestinal stromal tumor [J]. GE Port J Gastroenterol, 2019, 26(3): 215-217. DOI: 10.1159/000491709.

[19] Aisu Y, Yasukawa D, Kimura Y, et al. Laparoscopic and endoscopic cooperative surgery for gastric tumors: perspective for actual practice and oncological benefits[J]. World J Gastrointest Oncol, 2018, 10(11):381-397. DOI: 10.4251/wjgo.v10.i11.381.

[20] Kadkhodayan K, Rafiq E, Hawes RH. Endoscopic evaluation and management of gastric stromal tumors[J]. Curr Treat Options Gastroenterol, 2017, 15(4): 691-700. DOI: 10.1007/s11938-017-0160-0.

[21] Matsumoto S, Hosoya Y, Lefor AK, et al. Non-exposed endoscopic wall-inversion surgery for pediatric gastrointestinal stromal tumor: a case report[J]. Asian J Endosc Surg, 2019, 12(3):322-325. DOI: 10.1111/ases.12641.

[22] Ge N, Hu JL, Yang F, et al. Endoscopic full-thickness resection for treating small tumors originating from the muscularis propria in the gastric fundus: an improvement in technique over 15 years[J]. World J Gastrointest Oncol, 2019, 11(11):1054-1064. DOI: 10.4251/wjgo.v11.i11.1054.

[23] Wen ZQ, Wu GY, Yu SP, et al. Application of blunt dissection in ESD of a gastric submucosal tumor[J]. World J Gastroenterol, 2014, 20(21): 6698-6700. DOI: 10.3748/wjg.v20.i21.6698.

[24] Li B, Chen T, Qi ZP, et al. Efficacy and safety of endoscopic resection for small submucosal tumors originating from the muscularis propria layer in the gastric fundus[J]. Surg Endosc, 2019, 33(8):2553-2561. DOI: 10.1007/s00464-018-6549-6.

[25] Shi Q, Li B, Qi ZP, et al. Clinical values of dental floss traction assistance in endoscopic full-thickness resection for submucosal tumors originating from the muscularis propria layer in the gastric fundus[J]. J Laparoendosc Adv Surg Tech A, 2018, 28(10):1261-1265. DOI: 10.1089/lap.2018.0030.

[26] Lee SH, Park YK, Cho SM, et al. Technical skills and training of upper gastrointestinal endoscopy for new beginners[J]. World J Gastroenterol, 2015, 21(3): 759-785. DOI: 10.3748/wjg.v21.i3.759.

www.zhxhnjzz.com

新品上市

一次性数字柔性胆胰管镜
医用内窥镜图像处理系统







巧 主机灵巧便捷

清 16万像素

型号	先端外径	工作通道	工作长度
U100	10Fr（3.4mm）	Φ1.2mm	2000mm
U200	9Fr（3.0mm）		

型号	光源	信号输出
UVPU-2000	LED冷光源	CVBS、S-Video、DVI-OUT

以上内容来源于产品技术要求

广告

禁忌内容或者注意事项详见说明书　湘械广审（文）第261230-35905号

UEG MEDICAL

服务电话 400 879 8899

生产企业: 湖南宣治医疗器械科技有限公司

产品名称: 一次性数字柔性胆胰管镜
产品注册证编号: 湘械注准20222060772
产品名称: 医用内窥镜图像处理系统
产品注册证编号: 湘械注准20212062403
生产许可证编号 湘药监械生产许20220154号

VedVision唯视
胆道子镜直视系统

Vedkang唯德康



观入微，术无限，应于手

开启胆胰疾病诊治的直视操作时代

江苏唯德康医疗科技有限公司
Jiangsu Vedkang Medical Science and Technology Co., Ltd.

A 地址：江苏省武进经济开发区果香路52号
T 电话：0519-69877755, 69877756
F 传真：0519-69877753
E 邮箱：sales@vedkang.com

生产企业：江苏图云医疗科技有限公司
产品注册证及名称：
苏械注准 20222061594（电子内窥镜图像处理器）
苏械注准 20222061739（一次性使用胆胰管成像导管）
苏械广审（文）第 270803-07238 号

⚠ 禁忌内容或注意事项详见说明书
以上仅指本公司产品

广告