中华医学会系列杂志

ISSN 1007-5232
CN 32-1463/R

中华消化内镜杂志®

ZHONGHUA XIAOHUA NEIJING ZAZHI

2023年7月 第40卷 第7期

CHINESE JOURNAL OF DIGESTIVE ENDOSCOPY

Volume 40 Number 7
July 2023

中华医学会
CHINESE MEDICAL ASSOCIATION

ISSN 1007-5232



cma cma cma

·病例报道·

胃幽门腺腺瘤伴高级别上皮内瘤变1例

毕晓飞[1]　石丹[2]　段松[2]　陈平[1]　于双[1]

[1]重庆大学附属三峡医院消化内科，重庆 404000；[2]重庆大学附属三峡医院病理科，重庆 404000

通信作者：于双，Email：330240800@qq.com

【提要】 胃幽门腺腺瘤好发于胃底、胃体，老年人多见，往往与自身免疫性和（或）幽门螺杆菌胃炎引起的黏膜萎缩肠化改变并存，可进一步发展为上皮内瘤变和腺癌，若条件允许需积极切除。本文报道1例64岁女性胃底幽门腺腺瘤伴灶性高级别上皮内瘤变患者的内镜诊治过程。

【关键词】 幽门；　腺瘤；　胃幽门腺腺瘤；　高级别上皮内瘤变；　自身免疫性胃炎

A case of gastric pyloric gland adenoma with high-grade intraepithelial neoplasia

Bi Xiaofei[1], Shi Dan[2], Duan Song[2], Chen Ping[1], Yu Shuang[1]

[1] Department of Gastroenterology, Chongqing University Three Gorges Hospital, Chongqing 404000, China;

[2] Department of Pathology, Chongqing University Three Gorges Hospital, Chongqing 404000, China

Corresponding author: Yu Shuang, Email: 330240800@qq.com

患者女，64岁，主因“腹胀不适1年余”就诊。患者1年多来进食后腹胀不适，偶有中上腹隐痛，余无特殊不适。胃镜检查：胃底见大小约3.5 cm×3.0 cm稍褪色调0-Ⅱa病灶，表面结节样不平，质地柔软；背景黏膜提示慢性萎缩性胃炎，胃体、胃底萎缩为主，血管透见，胃壁附大量黏液，胃窦黏膜充血、发红，食管、十二指肠未见异常。病灶活检提示（胃底）低级别上皮内瘤变。其他相关检查提示：血红蛋白129 g/L，红细胞平均体积94.3 fL；胃蛋白酶原Ⅰ 16.0 μg/L，胃蛋白酶原Ⅱ 12.0 μg/L，胃蛋白酶原比值1.33；胃泌素-17 129.3 pmol/L；幽门螺杆菌抗体阴性；壁细胞抗体阳性。^{13}C呼气试验阴性。腹部增强CT未见明显异常。放大内镜精查：胃底平坦隆起病灶（0-Ⅱa），表面结节样，白光边界欠清，靛胭脂染色后病灶边界及表面结构勾勒清晰，窄带光成像放大内镜提示病灶边界清晰，微结构对比周围欠规则，微血管未见明显增粗、扭曲，考虑诊断肿瘤性病变，幽门腺腺瘤可能，小凹上皮来源肿瘤待排（图1）。病灶符合内镜下治疗适应证，予以内镜黏膜下剥离术（endoscopic submucosal dissection，ESD）切除。ESD术后病理：（胃底）幽门腺腺瘤，病灶大小3.3 cm×2.0 cm，伴小灶性区域高级别上皮内瘤变（病灶大小2 mm×2 mm），水平及垂直切缘未见病灶残留（图2）。免疫组化：PCK（+）；MUC5AC（表层细胞+）；MUC6（+）；MUC2（-）；CD10（-）；CDX2（灶性+）；P53（灶性+）；CD31（示脉管）；D2-40（示脉管）；Desmin（示黏膜肌）；Ki-67热点区约20%；PAS（表层细胞-）（图3）。病理复原图及病理内镜对照图见图4。患者术后3个月第1次内镜随访，胃底瘢痕改变，窄带光成像放大模式下呈修复性改变。

讨论　幽门腺腺瘤是由肿瘤性幽门型腺体组成的胃上皮息肉，众多相关报道提示幽门腺腺瘤可发生在食管、胃、十二指肠、胆管、胰管、胆囊等部位，但在不同器官中可能表现不同特征[1-3]。胃幽门腺腺瘤内镜下多表现为平坦隆起性病灶，但亦有报道类似黏膜下肿物样伴顶部开口样的病灶[4]。一项纳入67例胃幽门腺腺瘤的多中心临床病理研究结果提示，幽门腺腺瘤在男性和女性中发生率相似，平均发病年龄约66岁，15例（22.4%）发生于自身免疫性胃炎背景下，35.8%为正常黏膜，仅有16.4%（11例）的患者为遗传因素，其中最常见的是家族性腺瘤性息肉病患者。幽门腺腺瘤容易合并异型增生，其中发生低级别异型增生的病灶平均大小为1.5 cm，而伴有高级别异常增生的平均大小为3.5 cm（P<0.001），最常见的表现为管状绒毛状结构。另外随着幽门腺腺瘤的大小增大、管状绒毛状结构、自身免疫性胃炎的存在以及混合免疫表型的出现，出现高级别异性增生的风险增加[5]。

DOI：10.3760/cma.j.cn321463-20220818-00157

收稿日期　2022-08-18　　**本文编辑**　朱悦

引用本文：毕晓飞，石丹，段松，等. 胃幽门腺腺瘤伴高级别上皮内瘤变1例[J]. 中华消化内镜杂志，2023，40(7)：563-565. DOI：10.3760/cma.j.cn321463-20220818-00157.

www.zhxhnjzz.com

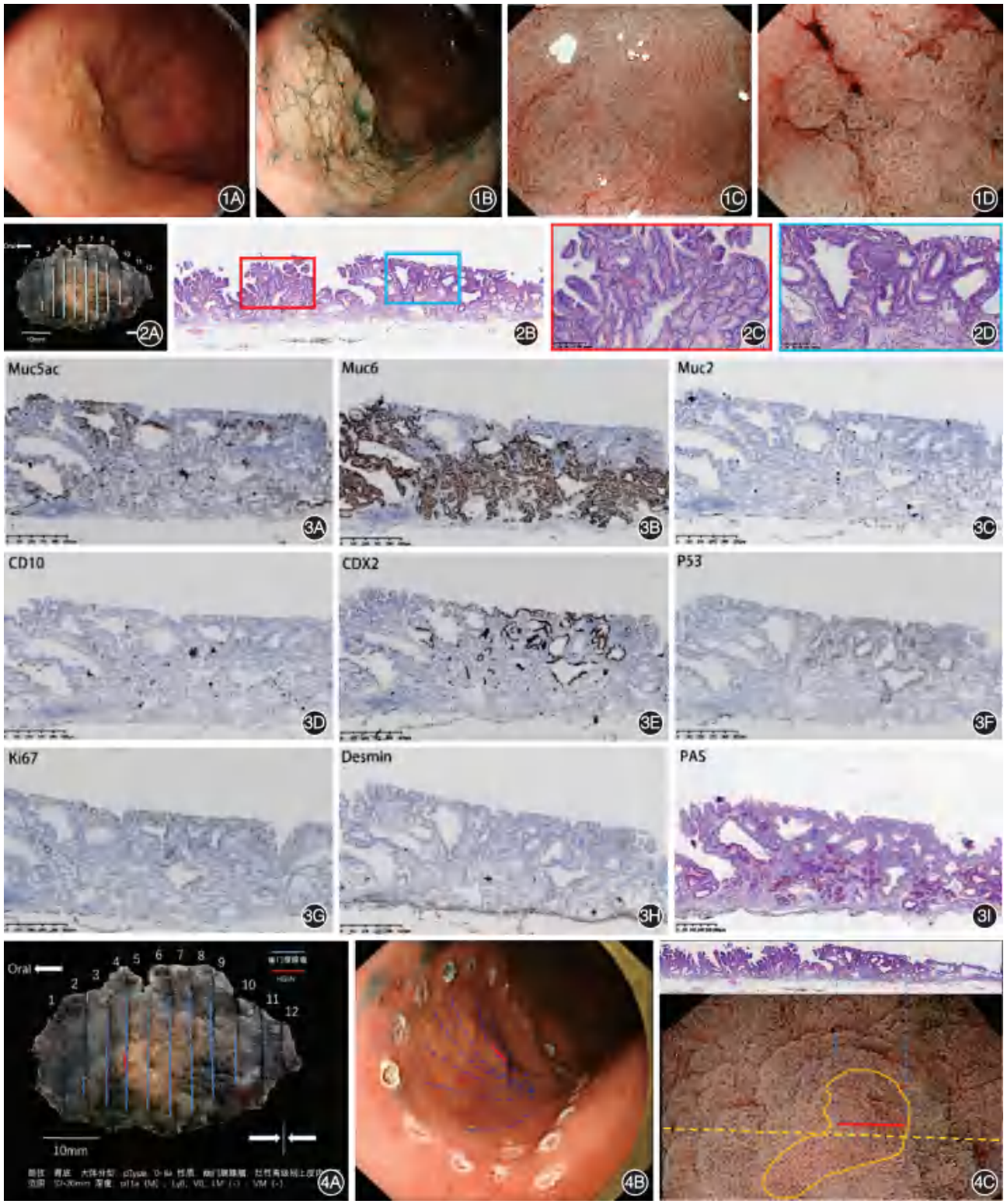

图 1　病变术前放大内镜精查　1A：白光下见胃底平坦隆起病灶，0-Ⅱa，表面结节样，边界欠清；1B：靛胭脂染色后病灶边界及表面结构被勾勒清晰；1C：窄带光成像放大内镜下病灶边界清晰，病灶区域见不规则微结构；1D：不规则微结构呈绒毛样，微血管无明显增粗、扭曲　**图 2**　术后标本病理　2A：术后标本病理取材情况，共取材 12 条；2B：4 号组织条　HE　×20；2C：图 2B 红框对应部位，结构排列尚规则，细胞核沿基底排列，胞质磨玻璃样　HE　×100；2D：图 2B 蓝框对应部位，腺体结构扩张拥挤，细胞核复层　HE　×100　**图 3**　4 号组织条免疫组化　3A：MUC5AC（表层细胞+）　IHC　×40；3B：MUC6（+）　IHC　×40；3C：MUC2（−）　IHC　×40；3D：CD10（−）　IHC　×40；3E：CDX2（灶性+）　IHC　×40；3F：P53（灶性+，约 80%）　IHC　×40；3G：Ki-67 热点区约 20%　IHC　×40；3H：Desmin（示黏膜肌）　IHC　×40；3I：PAS（表层细胞−）　PAS　×40　**图 4**　病理复原图及内镜病理对照　4A：病理复原图提示（胃底）幽门腺腺瘤，病灶大小 3.3 cm×2.0 cm，伴小灶性区域高级别上皮内瘤变（病灶大小 2 mm×2 mm）；4B：内镜病理对应；4C：病理及放大内镜对应

www.zhxhnjzz.com

在组织形态学上，幽门腺腺瘤的特点是紧密排列的幽门腺型小管，单层的立方到低柱状上皮细胞，核圆形到卵圆形，苍白到嗜酸性胞质，外观为磨玻璃，大的病变可见腺体扩张。缺乏明确的顶端黏蛋白帽是区分幽门腺腺瘤与小凹腺瘤的标准。对部分病灶进行黏蛋白核心肽（MUCs）和CDX2免疫组化检查，所有幽门腺腺瘤均表达MUC6，并共同表达MUC5AC，多达10%的幽门腺腺瘤可表现出MUC2和（或）CDX2的局部表达。高级别幽门腺腺瘤主要表现为结构紊乱、细胞核拥挤和核的极性消失，同时增值指数较高。在40%~50%的病例中可观察到高级别异性增生，然而伴黏膜下浸润者<10%。分子遗传学结果表明，幽门腺腺瘤的肿瘤性与p53的积累，致癌基因GNAS、KRAS、CTTNB1、抑癌基因SMAD4和TP53的突变有关[3]。

本病例患者为老年女性，壁细胞抗体阳性、胃泌素明显升高、胃蛋白酶原及其比值异常以及内镜下萎缩范围以胃体为主等表现提示诊断自身免疫性胃炎，病灶位于胃底，呈平坦隆起型，表面结节样不平，大小约3.5 cm，靛胭脂染色及窄带光成像见清晰边界，内镜及病理见绒毛样微结构，病理表现及免疫组化特点符合幽门腺腺瘤诊断，而病变中局灶出现腺管扩张、结构紊乱、细胞核拥挤及极性消失，同时该区域免疫组化提示免疫混合表型，出现了CDX2的表达，伴增值指数Ki-67增高，最终诊断幽门腺腺瘤伴局灶高级别上皮内瘤变。本病例充分验证了幽门腺腺瘤进展为上皮内瘤变的潜能，故针对此类病变，如果条件允许应积极内镜下切除。

利益冲突　所有作者声明不存在利益冲突

参　考　文　献

[1] 刘妍, 董春鸽, 肖凤春, 等. 十二指肠幽门腺腺瘤一例[J]. 中华病理学杂志, 2020, 49(1): 86-88. DOI: 10.3760/cma.j.issn.0529-5807.2020.01.020.

[2] Park K, Kim DH, Lee SD, et al. Pyloric gland adenoma of the esophagus treated by endoscopic submucosal dissection: a case report[J]. Gut Liver, 2022, 16(3): 483-486. DOI: 10.5009/gnl210357.

[3] Chlumská A, Waloschek T, Mukenšnabl P, et al. Pyloric gland adenoma: a histologic, immunohistochemical and molecular genetic study of 23 cases[J]. Cesk Patol, 2015, 51(3): 137-143.

[4] Min CC, Wu J, Hou F, et al. Gastric pyloric gland adenoma resembling a submucosal tumor: a case report[J]. World J Clin Cases, 2020, 8(11): 2380-2386. DOI: 10.12998/wjcc.v8.i11.2380.

[5] Choi WT, Brown I, Ushiku T, et al. Gastric pyloric gland adenoma: a multicentre clinicopathological study of 67 cases[J]. Histopathology, 2018, 72(6): 1007-1014. DOI: 10.1111/his.13460.

·读者·作者·编者·

《中华消化内镜杂志》2023年可直接使用英文缩写的常用词汇

ERCP（内镜逆行胰胆管造影术）
EST（经内镜乳头括约肌切开术）
EUS（超声内镜检查术）
EUS-FNA（超声内镜引导细针穿刺抽吸术）
EMR（内镜黏膜切除术）
ESD（内镜黏膜下剥离术）
ENBD（经内镜鼻胆管引流术）
ERBD（经内镜胆道内支架放置术）
APC（氩离子凝固术）
EVL（内镜下静脉曲张套扎术）
EIS（内镜下硬化剂注射术）
POEM（经口内镜食管下括约肌切开术）
NOTES（经自然腔道内镜手术）
MRCP（磁共振胰胆管成像）
GERD（胃食管反流病）
RE（反流性食管炎）
IBD（炎症性肠病）
UC（溃疡性结肠炎）
NSAIDs（非甾体抗炎药）
PPI（质子泵抑制剂）
HBV（乙型肝炎病毒）
HBsAg（乙型肝炎病毒表面抗原）
Hb（血红蛋白）
PaO_2（动脉血氧分压）
$PaCO_2$（动脉血二氧化碳分压）
ALT（丙氨酸转氨酶）
AST（天冬氨酸转氨酶）
AKP（碱性磷酸酶）
IL（白细胞介素）
TNF（肿瘤坏死因子）
VEGF（血管内皮生长因子）
ELISA（酶联免疫吸附测定）
RT-PCR（逆转录-聚合酶链反应）

www.zhxhnjzz.com

广告

冀药广审（文）第250420-00441号

立美舒®

硫酸镁 散剂

MAGNESIUM SULFATE

国药准字H13022977



【适应症】

1.用于急性便秘，食物中毒或药物中毒时清洗肠道。

2.肠内异常发酵引起的下腹膨胀，还可与驱虫药合用。

【药理毒理】本品为缓泻类药品

本品给药途径不同呈现不同药理作用。

1、本品为溶积性泻药。口服不易被肠道吸收，停留在肠腔内，使肠内容积的渗透压升高，阻止肠内水份的吸收，同时将组织中的水份吸收到肠腔中来，使肠内容积增大，对肠壁产生刺激，放射性的增加肠蠕动而导泄。

2、利胆作用，口服高浓度（33%）硫酸镁溶液，或用导管直接灌入十二指肠，可刺激十二指肠粘膜，反射性的引起总胆管括约肌松弛，胆囊收缩，促进胆囊排空，产生利胆作用。

3、消炎去肿，本品50%溶液外用热敷患处，有消炎去肿的功效

【不良反应】导泄时如服用浓度过大的溶液，可自组织中吸取大量水份而导致脱水，因此宜清晨空腹服用，并大量饮水，以加速导泄作用并缓解脱水。

【禁忌】尚不明确。

立美无限 舒通未来

武罗药业
WOOLOVE PHARMACEUTICAL
河北武罗药业有限公司

请仔细阅读说明书并在医师指导下使用

本广告仅供医学药学专业人士阅读

南微医学

eyeMax 洞察

胰胆成像系统

一次性胰胆成像导管

新品上市

清：高亮光源，清晰成像

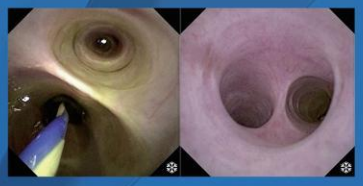

灵：四向转角

细：9F纤细管径

大：器械通道直径≥1.8mm

成像控制器

规格型号	导管直径	器械通道直径	有效工作长度	视野角度
CDS22001	9F	≥1.0 mm	2200 mm	120°
CDS11001	11F	≥1.8 mm		

广告

苏械广审(文)第250206－16195号
苏械注准 20212061554　苏械注准 20212061309
南微医学科技股份有限公司生产

禁忌内容或注意事项详见说明书　仅限专业医疗人员使用

400 025 3000 全国服务电话
www.micro-tech.com.cn

南微医学科技股份有限公司
南京高新开发区高科三路10号
025 5874 4269
info@micro-tech.com.cn