·专家论坛·

食管胃静脉曲张超声内镜介入治疗进展及操作技巧(含视频)

扫码查看操作视频

陈洪潭　许国强
浙江大学医学院附属第一医院消化内科、消化内镜中心,杭州 310003
通信作者:陈洪潭,Email:chenhongtan@zju.edu.cn;许国强,Email:xugq@zju.edu.cn



陈洪潭,主任医师,硕士生导师。浙江大学医学院附属第一医院消化内科(二)科主任,消化内镜中心副主任,现任浙江省医学会消化内镜分会秘书长,浙江省医学会超声内镜学组副组长,中华医学会消化内镜学分会青年委员,中华医学会消化内镜学分会超声内镜学组委员,浙江省抗癌协会胃癌专业委员会副主任委员,中国医师协会消化内镜青委会副主任委员,中国医药教育协会消化内镜专委会常委,中国老年学会消化病专家委员会常委



许国强,教授、主任医师、博士生导师。浙江大学医学院附属第一医院消化内镜中心主任,浙江省消化内镜质量控制中心主任,浙江省医学会消化内镜分会主任委员,浙江省医学会消化内镜分会超声内镜学组组长,亚洲超声内镜联盟执行委员,中华医学会消化内镜分学会常务委员,中华医学会消化内镜学分会食管疾病协作组组长,中华医学会消化病学分会老年消化病协作组副组长,中国医师协会消化内镜分会常委,《中华消化杂志》《中华消化内镜杂志》编委

【提要】 详细介绍了内镜超声引导下食管、胃静脉曲张介入治疗的技术优势,结合门静脉高压时食管、胃曲张静脉的病理解剖与血流改变特点,阐明内镜超声引导下食管胃曲张静脉精准断流术的技术理念。应用图片与视频举例说明内镜超声引导下食管胃曲张静脉精准断流术与弹簧圈置入联合组织胶注射术治疗食管、胃曲张静脉的操作过程与技巧。

【关键词】 食管和胃静脉曲张;　超声内镜;　食管胃曲张静脉精准断流术;　弹簧圈置入联合组织胶注射术

基金项目:浙江省“尖兵”“领雁”研发攻关计划项目(2022C04037)

Application progress and operation skills of interventional endoscopic ultrasonography for esophageal and gastric varices (with video)

Chen Hongtan, Xu Guoqiang
Department of Gastroenterology and Digestive Endoscopy Center, The First Affiliated Hospital, Zhejiang University School of Medicine, Hangzhou 310003, China
Corresponding author: Chen Hongtan, Email: chenhongtan@zju.edu.cn; Xu Guoqiang, Email: xugq@zju.edu.cn

DOI:10.3760/cma.j.cn321463-20220306-00106
收稿日期　2022-03-06　　**本文编辑**　唐涌进
引用本文:陈洪潭, 许国强. 食管胃静脉曲张超声内镜介入治疗进展及操作技巧(含视频)[J]. 中华消化内镜杂志, 2022, 39(9): 673-680. DOI: 10.3760/cma.j.cn321463-20220306-00106.

食管、胃静脉曲张破裂出血具有出血迅猛、反复发生、病情凶险等特点，是肝硬化、门静脉高压患者最常见的死亡原因。随着内镜下治疗技术的进步，内镜下套扎和注射治疗能够止住绝大部分食管、胃曲张静脉破裂出血，但是预防再发出血难度较大。另外，孤立型胃静脉曲张（isolated gastric varices，IGV）由于有发生肺栓塞严重并发症的风险而大大限制了组织胶注射术的临床应用[1]。近年来，随着超声内镜（endoscopic ultrasonography，EUS）引导下血管介入治疗在临床中的应用，已经逐渐展现出其在食管、胃静脉曲张的诊治中得天独厚的优势[2-6]。

一、EUS介入在食管胃静脉曲张治疗中的技术优势

食管、胃静脉曲张主要是由于门静脉高压导致胃底、食管壁内的门体交通支大量开放并扩张、扭曲，在胃酸腐蚀、食物机械性摩擦损伤或者腹内压突然升高等因素作用下可发生破裂出血。预防食管、胃静脉曲张再发破裂出血的关键是阻断来源血管的侧支循环交通支。无论是放射介入下的栓塞术还是外科的脾切除术和贲门周围血管离断术，均是从门体交通支的源头进行处理。目前的内镜下食管、胃曲张静脉处理方法均是在侧支循环的末梢进行干预。不管是在理论上还是在实践中，外科手术和放射介入的预防再发出血效果均要优于内镜治疗。

EUS能够在胃腔内进行超声扫描而获得胃壁内外的断面解剖信息，并能通过多普勒血流成像功能敏感而又直观地显示胃壁内外曲张静脉的血流信号。更为重要的是，由于超声扫描是实时进行的，因此，在EUS引导下的整个注射过程是“超声可视化”的（视频1），不但能够准确地引导注射针刺入血管腔内，而且能够监控整个注射过程中的血管腔内回声变化，这种“靶向”的精准注射既可以有效避免普通内镜直视下“盲目”注射可能发生的血管外注射，又可以随时监测曲张静脉的管腔闭塞与血流消失情况，假如注射后仍有彩色血流残留，可随时进行额外的补充注射。而且，通过EUS扫描观察，可以准确地找到食管胃曲张静脉的来源支血管进行处理，这样既可以获得较好的疗效，也可以明显减少组织胶的用量，大大降低因组织胶带来的异位栓塞风险。此外，一旦超声内镜进入胃腔，超声扫描可以不受内镜下视野的影响，这一点能为常规胃镜止血时无法暴露出血部位的临床困境提供解决方案，此时可在内镜超声引导下，对可疑出血部位的胃壁内曲张静脉进行穿刺注射往往能够有效止血，为抢救赢得时机。最后，通过EUS的引导，可以在较大的曲张静脉内先置入弹簧圈，再行组织胶注射从而提高血管闭塞的效果[7]。基于上述优势，浙江大学医学院附属第一医院消化内镜中心自2016年起将EUS技术应用于食管、胃曲张静脉中的临床诊治，目前已完成千余例次。2019年美国消化疾病周学术大会上我们首次提出了内镜超声引导下曲张静脉精准断流术（endoscopic ultrasonography guided-selective varices devascularization，EUS-SVD），并首次报告了EUS-SVD较常规内镜下组织胶注射术在食管胃静脉曲张破裂出血的二级预防中具有更加安全与高效的优势[8]。

二、EUS引导下食管胃曲张静脉精准断流术

EUS-SVD治疗食管胃静脉曲张的技术理念是在EUS实时引导下对食管胃静脉曲张的来源血管——胃左静脉的胃支、食管支、高位食管支甚至是异位高位食管支等进行精准注射，完全闭塞管腔从而阻断血流，可以达到消除或减轻曲张静脉的目标。Sarin分型中的GOV1和GOV2型食管胃曲张静脉尤其适合应用EUS-SVD技术来进行处理来源血管，因为这些患者的食管曲张静脉主要是通过胃左静脉的胃支从贲门小弯侧穿入胃壁后在胃底黏膜层发生曲张并在小弯侧和（或）大弯侧上行至食管而形成的，少数是由胃左静脉的食管支和高位食管支直接从食管外膜穿入食管壁内形成[9]。无论是胃支、食管支、高位食管支甚至是异位高位食管支都能在EUS下清晰显示其走行并予注射后达到管腔闭塞、血流阻断的效果。其实，即使是在内镜下无明显可见胃底曲张静脉的食管静脉曲张患者，EUS往往也能找到存在于贲门下胃壁内外的、穿入胃壁后潜行于固有肌层或黏膜下层、上行至食管后曲张于黏膜层的胃左静脉胃支来源血管。

三、EUS引导下弹簧圈置入联合组织胶注射术

对于Sarin分型中IGV1型胃静脉曲张，内镜下组织胶注射虽然能够达到较好的急诊止血效果，但由于这种类型的胃底曲张静脉往往体积巨大、流速较快，内镜下组织胶注射很难一次性完全阻断血流，容易发生再发出血（图1）。另外，这种类型的胃底曲张静脉往往存在非常粗大的胃肾分流道（图2），内镜下组织胶直接注射非常容易发生肺栓塞。Romero-Castro等[10]一项多中心队列研究中，发现组织胶注射组19例中9例发生注射后的肺栓塞，尽管无临床症状出现，却因此延长了住院时间。所以对于IGV1型胃底曲张静脉的二级预防，目前的国际

指南一般推荐应用分流道球囊阻塞下逆行栓塞术(balloon-occluded retrograde transvenous obliteration，BRTO)和(或)经颈静脉肝内门体分流术[11]。而近年来，EUS引导下弹簧圈置入联合组织胶注射术在IGV1型胃静脉曲张治疗中显示出其独特优势。弹簧圈由不锈钢丝和大量人造纤维制成(图3)，不锈钢丝盘曲于血管腔内、人造纤维漂浮于血流中大大增加黏附性，可以网罗血小板最终形成血栓[12]。但是单纯应用弹簧圈填塞，阻断血流的速度较慢，如果追加组织胶注射，则可即刻形成“钢筋水泥”样的牢固结构，通过多普勒血流图可以实时地观察到完全栓塞血管后血流即刻消失的效果(图4)。该技术不同于BRTO，有可能做到保留分流道情况下实现胃底曲张静脉精准栓塞(图5)，从而避免门静脉压力显著升高。

弹簧圈有多种规格，需要注意选用合适的型号使弹簧圈的直径与穿刺针匹配，弹簧圈的大小也应与目标血管相适应。0.018英寸直径的弹簧圈可以选用22 G穿刺针，而0.035英寸的弹簧圈则应选用19 G的穿刺针；弹簧圈的大小应该略大于目标置入静脉曲张的内径[13]。预装弹簧圈的穿刺针针尖进入胃曲张静脉靶部位后通过向前推送针芯将弹簧圈缓慢推出针腔并置入曲张静脉腔内，弹簧圈在血管腔内展开后形成弧形强回声。为了提高栓塞效果可以分次、连续置入多个弹簧圈(视频2)，但需注意弹簧圈在针腔内前进时偶尔可能会出现钢丝蜷曲而无法继续推进的意外情况发生。

IGV1型胃曲张静脉位于胃底穹窿部居多，此时若要在EUS引导下穿刺血管获得成功，超声内镜的探头位置一般位于食管下端，穿刺路径是从食管黏膜面经过His角到达胃底曲张静脉的[14]。注水充盈胃腔有利于胃底曲张静脉的EUS显示，如果位置合适也可尝试在胃腔黏膜面直接穿刺曲张静脉[15]。关于经过His角穿刺是否更加安全，目前尚未达成共识。文献认为经过His角穿刺由于有食管固有肌层的保护不太容易发生穿刺拔针后的背向出血，理论上应该比胃黏膜面直接穿刺曲张静脉更加安全。我们的临床实践表明，胃黏膜面直接穿刺法在EUS下弹簧圈置入后如果同步注射组织胶可以达到即刻断流的效果，这时拔针一般并不会造成针眼活动性出血；即便是穿刺针穿过了栓塞位点的下游血管，此时针眼可能会有少量、缓慢滴血，一般也都能自行停止。但是，如果穿刺点是在栓塞位点的上游血管穿透进入，拔针时有可能会诱发针眼活动性出血；另外，IGV1的来源血管一般是胃短静脉或者胃后静脉，如果栓塞位点距离脾门过近，非常容易引发逆向栓塞造成脾静脉血栓形成。因此经胃黏膜面直接穿刺法选择穿刺进针点和栓塞位点需要根据彩色血流图来仔细研判后决定，栓塞位点可以根据EUS-SVD治疗GOV时的处理来源方向血管的原则进行选择，从避免拔针出血的角度考虑宜选择经胃黏膜穿刺即可直达的栓塞位点。经His角法穿刺胃底曲张静脉时需要注意充分注水充盈胃腔以便区分胃壁内、外的曲张静脉，避免误将混杂在壁外曲张静脉团中的脾静脉进行栓塞。

前向直视型超声内镜和纵轴超声内镜均可进

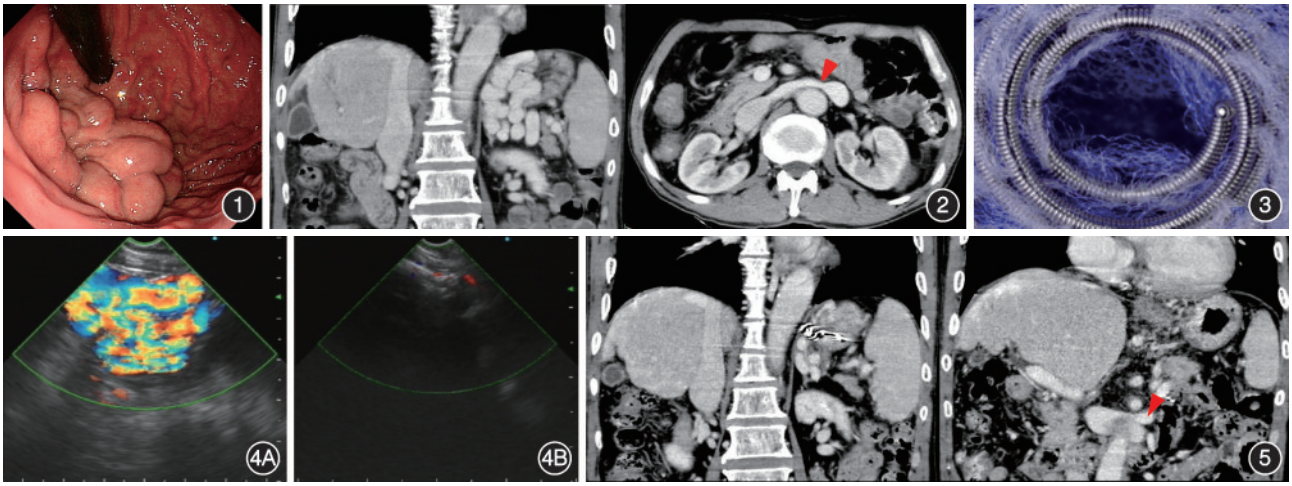

图1　体积巨大的孤立型胃底曲张静脉(IGV1)　**图2**　IGV1型胃底曲张静脉存在非常粗大的胃肾分流道(箭头所指)　**图3**　弹簧圈由不锈钢丝和大量人造纤维制成[12]　**图4**　内镜超声(EUS)引导下弹簧圈置入联合组织胶注射术前(4A)、术后(4B)的彩色血流图对比　**图5**　EUS引导下弹簧圈置入联合组织胶注射术精准栓塞IGV1型胃底曲张静脉的同时还保留了脾肾分流道(与图2为同一个病例的治疗前后对比)

行EUS引导下弹簧圈置入联合组织胶注射术，操作上以前者更为方便，免除需要反复更换内镜的繁琐，但是在图像视野与质量上稍逊于后者[16]。前向直视型超声内镜另一个独特的优势是可以倒镜下EUS显示曲张静脉并注射组织胶，这一点对于困难部位的胃底曲张静脉EUS下操作来说是最佳选择[17]。

与EUS-SVD治疗GOV使用内镜超声下静脉注射针不同的是，EUS引导下弹簧圈置入目前只能应用EUS-FNA专用穿刺活检针来完成。22 G FNA针的针腔容积为1 mL左右，因此在安装弹簧圈之前至少推注1 mL生理盐水以润滑针腔。安装弹簧圈宜在穿刺目标血管之前完成，既可以直接在固定于穿刺镜钳道上的穿刺针上安装，也可以将在体外预装好弹簧圈的穿刺针连接于穿刺镜钳道上。安装弹簧圈时先将保存弹簧圈的鞘管尖端对准穿刺针腔的尾孔，用包装内自带的推送杆将弹簧圈完全推入针腔后移除鞘管和推送杆，换用穿刺针的针芯推送弹簧圈至穿刺针的前端部分，针芯预留长度以超过弹簧圈本身长度少许为宜。在穿刺针刺入血管到达目标位点后用针芯将弹簧圈全部推出针腔，在组织胶注射前先用聚桂醇或生理盐水试推确认针腔通畅。组织胶用量一般为2 mL(贝朗)，如果目标血管内径<8 mm或者已经置入了多个弹簧圈则可适当减少组织胶的用量，组织胶推注后应该至少继续推注1 mL聚桂醇才能将针腔内的组织胶冲出，具体推注量多少还应根据管腔回声变化而作调整。注射完毕后即可回拉穿刺针至鞘管内，内镜视野下鞘管如无胶块黏附即可经钳道拔除穿刺针。

四、典型病例

例1　患者男，55岁，因“乙肝肝硬化5年，反复呕血、黑便半年”入院。肝CT检查示肝硬化，门静脉高压症：食管胃底静脉曲张、腹水、脾肿大。肝静脉压力梯度测定为22 mmHg(1 mmHg=0.133 kPa)，拟行EUS-SVD预防再发出血。

第1次EUS-SVD于2020-07-22施行，全身静脉麻醉下使用日本Olympus 260J进镜至食管，全程可见重度食管曲张静脉(图6A)，未见血栓头，红色征(-)；胃底、贲门小弯侧可见粗大条状曲张静脉(图6B)，大弯侧可见结节状曲张静脉，局部充血伴糜烂(图6C)；胃体、胃角、胃窦及球降部未见明显异常。胃镜检查完毕后换用日本Olympus UCT-260超声镜进镜至胃腔，于胃壁内、外探及曲张静脉的血流信号(图6D)，侧动探头可以追踪显示出胃壁内曲张静脉的壁外来源血管(胃左静脉的胃支)(图6E)。冻结、回放图像测量胃左静脉的胃支内径，浆膜外段为5.0 mm，胃壁内段为4.6 mm(图6F)，预估组织胶栓塞用量为0.5 mL(贝朗)。EUS-SVD推荐使用内镜超声下静脉注射针(出针长度6~10 mm可调)，选择靠近浆膜的胃壁内段为穿刺靶点，调整探头位置使穿刺点处于穿刺可及范围(图6G)，先将针鞘头端顶住穿刺靶点静脉表面的黏膜，EUS实时引导下调整合适的穿刺角度后嘱助手快速推动针尖出鞘刺入血管内(图6H)。确认针尖在目标血管内后助手先予推注聚桂醇0.5 mL，此时可见血管腔内呈云雾状回声，推注速度较快时可同时显影浆膜外段的胃左静脉胃支血管腔(图6I)。聚桂醇并不能使得血管腔内血液即刻凝固，门静脉高压下的曲张静脉内血流会将聚桂醇快速稀释并冲走，因此不必也不能在组织胶推注之前推注过多的聚桂醇以防损害肺循环内皮细胞。针尖确认后助手换用0.5 mL组织胶(用2 mL针筒)+3 mL聚桂醇(用10 mL针筒)的连续推注，此时EUS下即刻可见目标血管内高回声团块影的形成(图6J)以及彩色血流信号的消失(视频3)。采用在组织胶之后紧接着推注聚桂醇是由于紧随组织胶之后推注的聚桂醇可以弥补组织胶预估注射量的不足，此时聚桂醇可与血管腔内的组织胶起到协同的栓塞效果。一般来说，内镜超声下静脉注射针针腔容积为3 mL左右，EUS-SVD一次注射的针腔注入量为3.5 mL聚桂醇、0.5 mL贝朗组织胶、3 mL聚桂醇，前面的3.5 mL聚桂醇中3 mL是预充针腔的部分，0.5 mL是试推注部分；后面的3 mL聚桂醇是注射结束留在针腔并未进入血管腔内的无效部分。当然，EUS引导下整个注射过程是可视化的，如果目标曲张静脉在推注组织胶0.5 mL+聚桂醇3 mL后并没有达到理想的闭塞效果，可嘱助手及时继续推注聚桂醇直至目标管腔被高回声充填，此时组织胶之后的聚桂醇血管内注射量即为追加注射的聚桂醇用量。追加注射的聚桂醇用量不宜过多，因为随着来源方向迂曲的胃左静脉逐渐被充填，继续高压注射也有可能会发生门静脉甚至肠系膜上静脉的逆向栓塞(图6K)。在组织胶之后的聚桂醇注射结束时助手先回收针尖，但是注意不要马上收回注射针鞘管至内镜钳道内。从EUS下视野切换到内镜下视野后需要注气使得鞘管头端离开注射针眼，如无胶块黏附即可回拉鞘管至钳道拔除(图6L)。

完成第1个位点的注射后继续EUS下扫描寻找胃左静脉的胃支血管并行栓塞处理2个位点。

在完成EUS下注射栓塞治疗后换用胃镜观察，食管曲张静脉张力较前减轻（图7A），贲门处曲张静脉透见白色胶块（图7B）。胃底倒镜见注射处局部隆起，针眼无活动性出血（图7C）。

第2次EUS-SVD于2020-09-01施行，全身静脉麻醉下治疗型胃镜进镜至食管，全程可见中重度食管曲张静脉（较前有所减轻），未见血栓头，红色征（-）；胃底前、后壁均见排胶溃疡，镜身摩擦后少量出血，大弯侧可见结节状曲张静脉，局部充血伴糜烂。EUS下可见胃壁内组织胶的高回声，可见胃壁内残余曲张静脉以及来源血管，在完成2个位点的胃左静脉胃支来源血管栓塞后进行了胃左静脉的食管支栓塞处理。治疗结束时复查胃镜见食管下段曲张静脉明显减轻（图8）。

第3次EUS-SVD于2020-11-05施行，全身静脉麻醉下前向直视型超声内镜（Olympus TGF-UC260J）

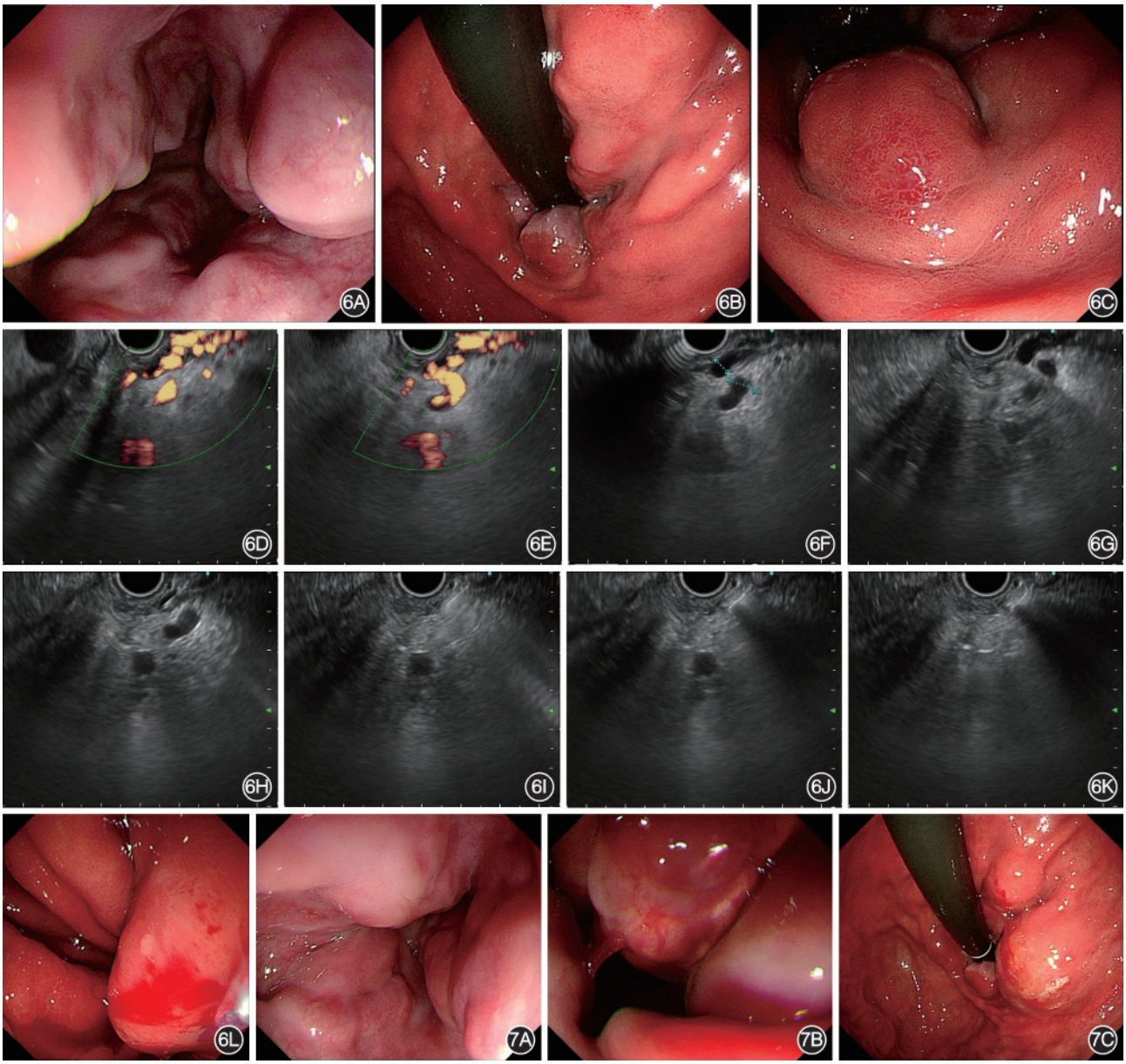

图6　内镜超声引导下曲张静脉精准断流术（EUS-SVD）预防再发出血详细过程　6A：食管全程可见重度食管曲张静脉；6B：胃底、贲门小弯侧可见粗大条状曲张静脉；6C：大弯侧可见结节状曲张静脉，局部充血伴糜烂；6D：纵轴超声镜于胃壁内、外探及曲张静脉的血流信号；6E：侧动探头可以追踪显示出胃壁内曲张静脉的壁外来源血管；6F：冻结、回放图像测量胃左静脉的胃支内径；6G：调整探头位置使穿刺点处于穿刺可及范围；6H：EUS实时引导下快速推动针尖出鞘刺入血管内；6I：在目标血管内推注聚桂醇可见血管腔内呈云雾状回声，推注速度较快时可同时显影浆膜外段的胃左静脉胃支血管腔；6J：组织胶注射后即刻可见目标血管内高回声团块影；6K：组织胶注射后的聚桂醇高压注射使得来源方向迂曲的胃左静脉逐渐被充填；6L：从EUS下视野切换到内镜下视野后注气使鞘管头端离开注射针眼　**图7**　EUS-SVD治疗后换用胃镜观察　7A：食管曲张静脉张力较前减轻；7B：贲门处曲张静脉透见白色胶块；7C：胃底注射处局部隆起

进镜至食管，食管中下段可见中度食管曲张静脉，未见血栓头，红色征(–)；胃底小弯侧、贲门下均见排胶溃疡。EUS下可见胃壁内组织胶的高回声及稀疏的残余曲张静脉，另见动脉性血流频谱信号(注意识别以免意外栓塞)；在距门齿36 cm、35 cm处分别对胃左静脉的高位食管支进行栓塞处理。治疗结束时见食管下段曲张静脉饱满、腔内充满白色胶块(图9)。

2021-04-20常规复查内镜见食管中上段未见明显曲张静脉，下段可见轻中度食管曲张静脉及注射术后改变。胃底可见组织胶注射术后的排胶溃疡与黏膜增生改变。EUS扫描胃壁内仅见稀疏的血流信号。2021-09-30常规复查内镜见食管下段可见中度食管曲张静脉及注射术后改变，胃底可见组织胶注射术后的排胶溃疡与黏膜增生改变。EUS扫描胃壁内条状的血流信号，予再次EUS-SVD后食管曲张静脉即刻减轻(图10)。

下面以不同实例来说明IGV1的EUS引导下弹簧圈置入联合组织胶注射术的手术操作过程。

例2　前视型超声内镜、经His角法(图11，视频4)。酒精性肝硬化、门静脉高压伴胃底曲张静脉患者，反复血便；肝CT血管造影提示肝硬化，门静脉高压，胃底静脉曲张伴胃肾分流。

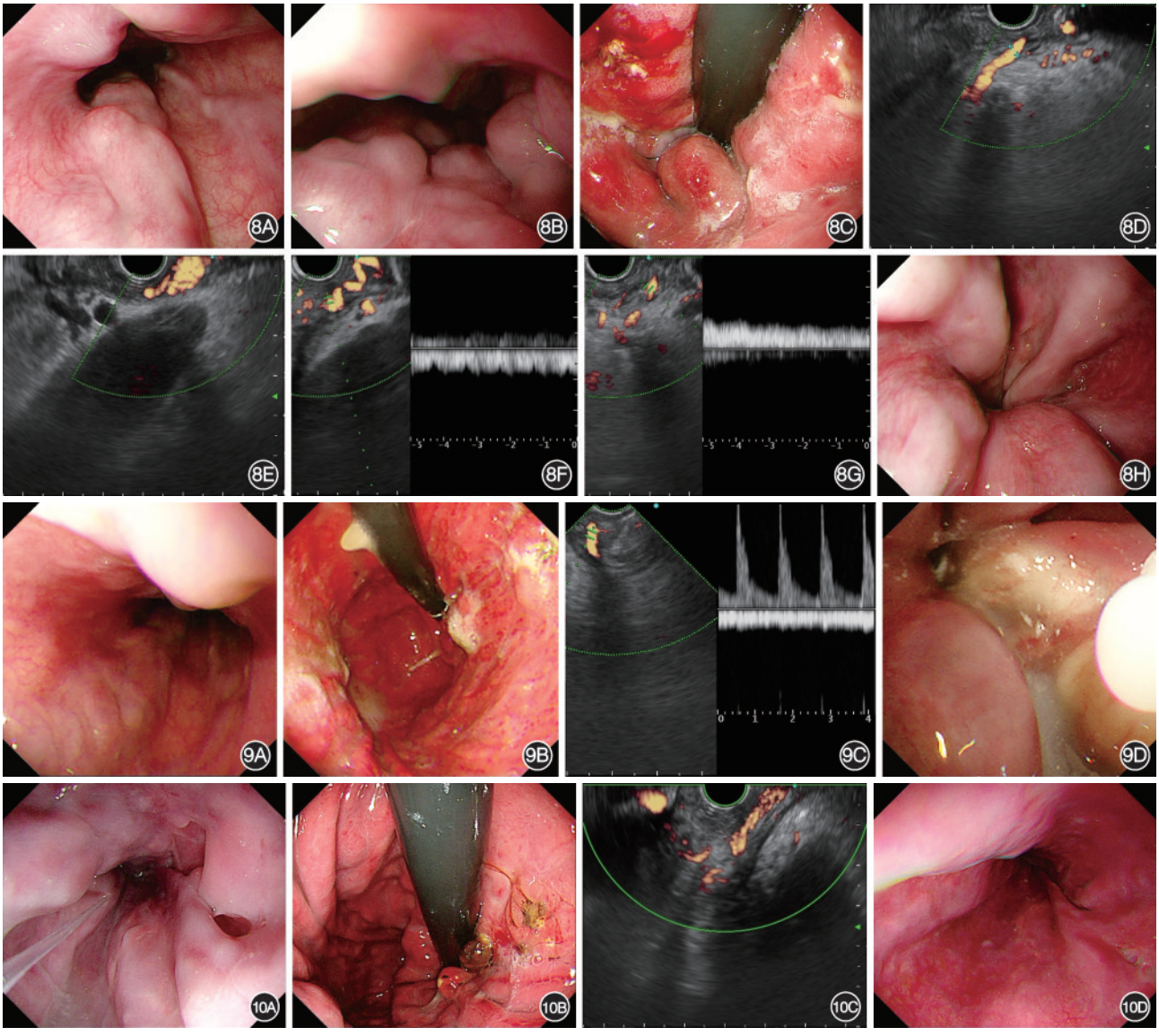

图8　例1患者第2次内镜超声引导下曲张静脉精准断流术(EUS-SVD)治疗　8A、8B：食管曲张静脉较前减轻；8C：胃底排胶溃疡；8D~8G：EUS下胃壁内组织胶的高回声、胃壁内残余曲张静脉以及来源血管；8H：EUS-SVD第二疗程结束时复查胃镜见食管下段曲张静脉明显减轻　**图9**　例1患者第3次EUS-SVD治疗　9A：食管曲张静脉较前减轻；9B：胃底排胶溃疡；9C：胃壁内组织胶的高回声及稀疏的残余曲张静脉以及动脉性血流频谱信号；9D：第3次EUS-SVD结束时食管下段曲张静脉饱满、腔内充满白色胶块　**图10**　例1患者复查及治疗情况　10A：食管下段中度食管曲张静脉及注射术后改变；10B：胃底组织胶注射术后的排胶溃疡与黏膜增生改变；10C：EUS扫描胃壁内条状的血流信号；10D：予再次EUS-SVD后食管曲张静脉即刻减轻

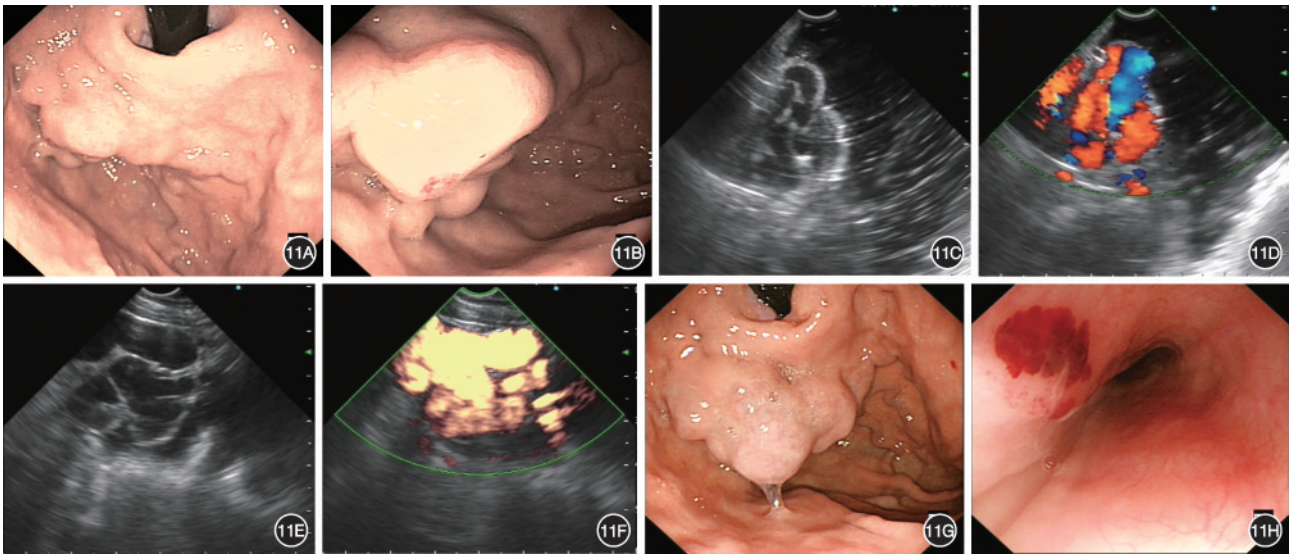

图 11　例 2 患者内镜诊治过程　11A、11B：前视型超声内镜倒镜下可见胃底中重度曲张静脉伴局部浅溃疡；11C、11D：胃腔内注水后前视型超声内镜倒镜下超声扫描可见胃底壁内多发条状曲张静脉及彩色血流信号；11E、11F：退镜至食管下段经 His 角超声扫描显示胃底蜂窝状曲张静脉及血流信；11G、11H：EUS 引导下置入 COOK 18-14-10 弹簧圈一枚并注射贝朗组织胶 2 mL 后内镜下观察见胃底曲张静脉较前饱满，表面无穿刺针眼；退镜至食管下段见穿刺针眼伴小片瘀斑，无活动性出血

例 3　纵轴超声内镜、非 His 角法（图 12，视频 5）。混合性（乙肝+酒精性）肝硬化、胃底曲张静脉患者，反复呕血、黑便。肝 CT 血管造影提示肝硬化，门静脉高压，胃底静脉曲张伴胃肾分流。

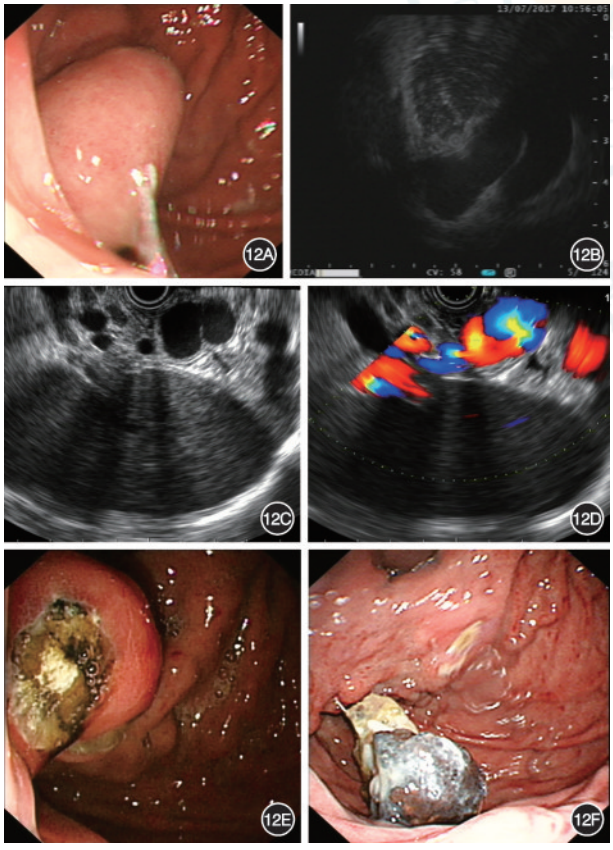

图 12　例 3 患者内镜诊治过程　12A、12B：胃镜见胃底孤立性、粗大的曲张静脉，微探头显示曲张静脉迂曲穿插于胃壁；12C、12D：纵轴超声内镜显示胃腔内曲张静脉，彩色血流图下选择非 His 角穿刺路径和位置；12E：术后 6 周可见排胶溃疡形成；12F：半年后可见弹簧圈及胶块成团块状排出于胃腔

例 4　纵轴超声内镜、非 His 角法（图 13，视频 6）。乙肝肝硬化、胃底曲张静脉患者，反复呕血、黑便。肝 CTA 提示肝硬化，门静脉高压，胃底静脉曲张伴胃肾分流。

五、前景和展望

内镜超声引导下食管、胃静脉曲张诊治以其精

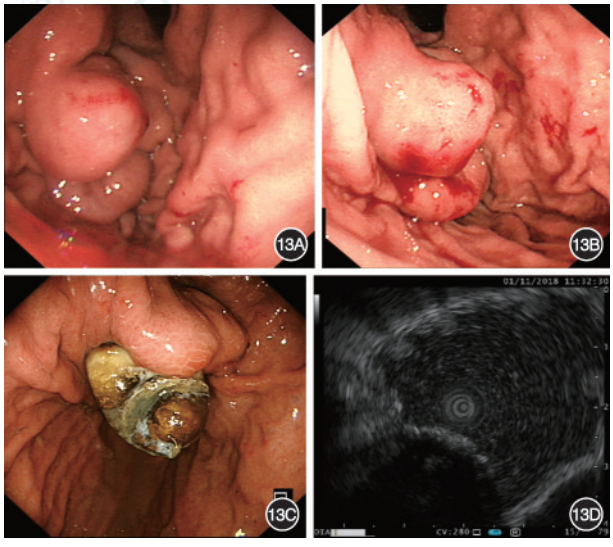

图 13　例 4 患者内镜诊治过程　13A：胃镜下见胃底多发团块状、条状重度曲张静脉；13B：经第一次 EUS 引导下弹簧圈置入联合组织胶注射术后胃底曲张静脉的范围和程度均有减轻；13C：半年后复查胃镜见胃底曲张静脉几乎消失，可见弹簧圈及胶块成团排出；13D：超声扫描见胃壁内弧形强回声后伴声影，未见曲张静脉残留

准优势将越来越多地在临床实践中发挥无可替代的作用，其与放射介入治疗之间如何抉择将是我们超声内镜工作者的近期任务。内镜超声引导下食管、胃曲张静脉精准断流术（EUS-SVD）是在内镜超声的实时引导下，对食管、胃曲张静脉从来源血管方向进行精准穿刺，注入硬化剂、组织胶和（或）置入弹簧圈使曲张静脉管腔闭塞、血流阻断的内镜下治疗新技术，与常规内镜下组织胶注射相比具有操作更加直观、高效、安全与经济等优势，值得临床工作中进一步推广应用。

利益冲突　所有作者声明不存在利益冲突

参 考 文 献

[1] Khoury T, Nadella D, Wiles A, et al. A review article on gastric varices with focus on the emerging role of endoscopic ultrasound-guided angiotherapy[J]. Eur J Gastroenterol Hepatol, 2018, 30(12): 1411-1415. DOI: 10.1097/MEG.0000000000001200.

[2] Hall PS, Teshima C, May GR, et al. Endoscopic ultrasound-guided vascular therapy: the present and the future [J]. Clin Endosc, 2017, 50(2): 138-142. DOI: 10.5946/ce.2017.048.

[3] 赵海英,宗晔,马海莲,等.内镜超声引导下弹簧圈联合组织粘合剂栓塞治疗合并自发分流道的胃底静脉曲张的临床研究 [J].中华消化内镜杂志,2018,35 (8): 592-594. DOI: 10.3760/cma.j.issn.1007-5232.2018.08.014.

[4] 黄子殷,操寄望,肖勇,等.内镜超声引导弹簧圈栓塞联合内镜组织胶注射治疗胃底静脉曲张的回顾性研究[J].中华消化内镜杂志,2022, 39(5): 373-378. DOI: 10.3760/cma. j.cn321463-20210511-00138.

[5] 马丽黎,黄晓铨,艾英杰,等.内镜超声引导弹簧圈栓塞治疗胃静脉曲张的初步评价(含视频) [J] . 中华消化内镜杂志,2022, 39(5): 379-383. DOI: 10.3760/cma. j. cn321463-20210622- 00142.

[6] Thiruvengadam SS, Sedarat A. The role of endoscopic ultrasound (eus) in the management of gastric varices[J]. Curr Gastroenterol Rep, 2021, 23(1): 1. DOI: 10.1007/s11894-020-00801-2.

[7] Robles-Medranda C, Oleas R, Valero M, et al. Endoscopic ultrasonography-guided deployment of embolization coils and cyanoacrylate injection in gastric varices versus coiling alone: a randomized trial[J]. Endoscopy, 2020, 52(4): 268-275. DOI: 10.1055/a-1123-9054.

[8] Chen HT, Wang YT, Jiang LL, et al. A randomized controlled trial of endoscopic ultrasound guided selective variceal devascularization versus standard endoscopic variceal obturation for secondary prophylaxis of gastroesophageal variceal bleeding in a tertiary teaching hospital[J]. Gastroenterology, 2019, 156(6 supl): S1511-1512. DOI: https://doi.org/10.1016/S0016-5085(19)40857-3.

[9] Nagashima K, Irisawa A, Tominaga K, et al. The role of endoscopic ultrasound for esophageal varices[J]. Diagnostics (Basel), 2020,10(12):1007. DOI:10.3390/diagnostics10121007.

[10] Romero-Castro R, Ellrichmann M, Ortiz-Moyano C, et al. EUS-guided coil versus cyanoacrylate therapy for the treatment of gastric varices: a multicenter study (with videos) [J]. Gastrointest Endosc, 2013, 78(5): 711-721. DOI: 10.1016/j.gie.2013.05.009.

[11] Sarin SK, Kumar A. Endoscopic treatment of gastric varices [J]. Clin Liver Dis, 2014, 18(4): 809-827. DOI: 10.1016/j.cld.2014.07.004.

[12] Fujii-Lau LL, Law R, Wong Kee Song LM, et al. Endoscopic ultrasound (EUS)-guided coil injection therapy of esophagogastric and ectopic varices[J]. Surg Endosc, 2016, 30(4):1396-1404. DOI:10.1007/s00464-015-4342-3.

[13] Goral V, Yılmaz N. Current approaches to the treatment of gastric varices: glue, coil application, TIPS, and BRTO[J]. Medicina (Kaunas), 2019, 55(7): 335. DOI: 10.3390/medicina55070335.

[14] Cameron R, Binmoeller KF. Cyanoacrylate applications in the GI tract[J]. Gastrointest Endosc, 2013, 77(6): 846-857. DOI: 10.1016/j.gie.2013.01.028.

[15] Gubler C, Bauerfeind P. Safe and successful endoscopic initial treatment and long-term eradication of gastric varices by endoscopic ultrasound-guided Histoacryl (N-butyl-2-cyanoacrylate) injection[J]. Scand J Gastroenterol, 2014,49(9):1136-1142. DOI:10.3109/00365521.2014.929171.

[16] Fusaroli P, Ceroni L, Caletti G. Forward-view endoscopic ultrasound: a systematic review of diagnostic and therapeutic applications[J]. Endosc Ultrasound, 2013, 2(2): 64-70. DOI: 10.4103/2303-9027.117689.

[17] Yokoyama K, Miyayama T, Uchida Y, et al. Novel endoscopic therapy for gastric varices using direct forward-viewing endoscopic ultrasonography[J]. Case Rep Gastroenterol, 2021, 15(1):28-34. DOI:10.1159/000510132.