中华医学会系列杂志

ISSN 1007-5232
CN 32-1463/R

中华消化内镜杂志®

ZHONGHUA XIAOHUA NEIJING ZAZHI

2022年11月 第39卷 第11期

CHINESE JOURNAL OF DIGESTIVE ENDOSCOPY

Volume 39 Number 11
November 2022

CHINESE MEDICAL ASSOCIATION

ISSN 1007-5232

SonoScape 开立

广告



多光谱技术 聚谱成像

VLS-55系列四波长LED光源，助力消化道早期疾病诊断

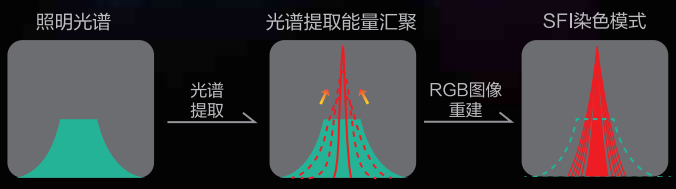

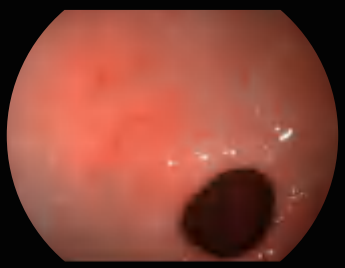

白光图像

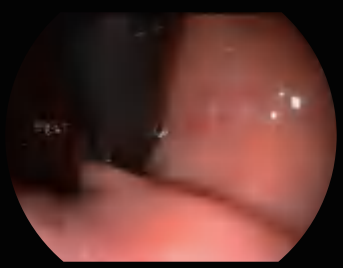

白光图像

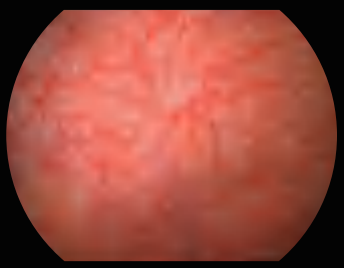

白光图像

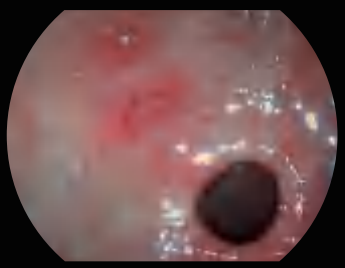

SFI图像

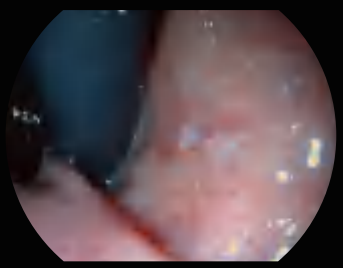

SFI图像

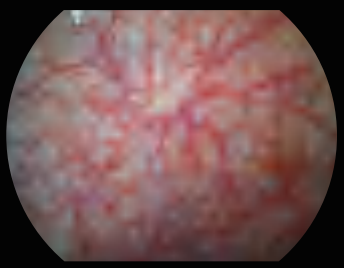

SFI图像

深圳开立生物医疗科技股份有限公司
SONOSCAPE MEDICAL CORP.
地址：深圳市南山区科技中二路深圳软件园二期12栋2楼
电话：86-755-26722890

网站：www.sonoscape.com
邮箱：sonoscape@sonoscape.net
禁忌内容或者注意事项详见说明书
粤械广审（文）第231218-06842号

注册证编号
医用内窥镜图像处理器 粤械注准20182061081
医用内窥镜冷光源 粤械注准20192061100
电子上消化道内窥镜 国械注准20193060037
电子下消化道内窥镜 国械注准20193060046

中华消化内镜杂志®

CHINESE JOURNAL OF DIGESTIVE ENDOSCOPY

月刊　1996年8月改刊　第39卷　第11期　2022年11月20日出版


微信:xhnjxw


新浪微博

主　管
中国科学技术协会

主　办
中华医学会
100710,北京市东四西大街42号

编　辑
中华消化内镜杂志编辑委员会
210003,南京市紫竹林3号
电话:(025)83472831,83478997
传真:(025)83472821
Email:xhnj@xhnj.com
http://www.zhxhnjzz.com
http://www.medjournals.cn

总编辑
张澍田

编辑部主任
唐涌进

出　版
《中华医学杂志》社有限责任公司
100710,北京市东四西大街42号
电话(传真):(010)51322059
Email:office@cmaph.org

广告发布登记号
广登32010000093号

印　刷
江苏省地质测绘院

发　行
范围:公开
国内:南京报刊发行局
国外:中国国际图书贸易集团有限公司
(北京399信箱,100044)
代号 M4676

订　购
全国各地邮政局
邮发代号 28-105

邮　购
中华消化内镜杂志编辑部
210003,南京市紫竹林3号
电话:(025)83472831
Email:xhnj@xhnj.com

定　价
每期25.00元,全年300.00元

中国标准连续出版物号
ISSN 1007-5232
CN 32-1463/R

2022年版权归中华医学会所有

未经授权,不得转载、摘编本刊文章,不得使用本刊的版式设计

除非特别声明,本刊刊出的所有文章不代表中华医学会和本刊编委会的观点

本刊如有印装质量问题,请向本刊编辑部调换

目　次

述　评

加强消化内镜诊疗质控　推动消化内镜高质量发展 …… 857
王洛伟　马旭东　李兆申

共识与指南

消化内镜下纳米炭注射标记定位技术临床操作专家共识 …… 860
中华医学会消化内镜学分会

菁英论坛

国外消化内镜质控发展及现状 …… 870
蒋惠珊　辛磊　王洛伟

图像增强内镜时代标准胃镜摄片:两进两退法(含视频)…… 875
黄思霖　乔伟光

论　著

2021国家消化内镜诊疗服务与质量安全报告 …… 879
王天骄　辛磊　王洛伟　马旭东　李兆申

中国县域医院消化内镜学科现状:一项横断面研究…… 885
蔡梦溪　王天骄　辛磊　高野　王洛伟　李兆申

京津冀地区消化内镜医联体平台2016—2020年消化内镜检查情况分析 …… 889
李美姿　张晟瑜　纪若愚　吴东　吴晰　郭涛　王强　蒋青伟　冯云路　伍东升　杨莹韵　杨爱明　冯志杰　李文

基于文献计量的全球消化内镜质控研究特征与趋势分析 …… 895
边岩　庄海花　高野　林寒　孟茜茜　王洛伟

早期胃癌内镜黏膜下剥离术非治愈性切除的后续治疗策略分析 … 901
张城刚　余嘉贤　蒋祈　杨文昶　王涛　贾杰　尹玉平　刘炜圳　张鹏　王征　陶凯雄

内镜黏膜下剥离术治疗巨大滑动型食管裂孔疝合并难治性胃食管反流病的初步探索(含视频) …… 907
张海静　赵海平　胡海清　谢巴图白音　靳春露　芮瑞　李颖　胡志光　刘冠兰

透明帽辅助内镜下硬化术与吻合器痔上黏膜环切钉合术治疗内痔的临床对照研究 …… 912
熊英　谢长仿　韩静　路璐　赵振锋　侯丛然　杨洋　张金卓　宋瑞

人工智能·内镜精灵®

ENDOANGEL

广告

消化道

辅助监测软件

自动识别上下消化道，开始监测



产品介绍

胃功能



- 胃26部位盲区监测
- 检查耗时实时监测
- 操作情况实时评分
- 图文自动存储系统

肠功能

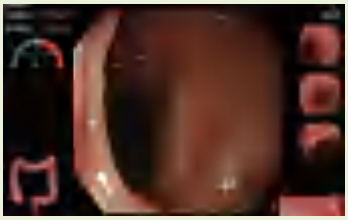

- 回盲部自动识别
- 进镜时间和退镜时间监测
- 肠镜退镜速度监测
- 图文自动存储系统

产品特点

- **直观** 显示各项质控指标 实时点亮 相应部位
- **规范** 缩短培训周期 大幅度提高临床操作规范性
- **智能** AI 赋能 减少漏诊误诊
- **贴心** 图文自动存储系统 数据永久储存 防止漏图丢图

以上产品介绍均来源于技术要求

产品名称：**消化道辅助监测软件**

公司名称：**武汉楚精灵医疗科技有限公司**
Wuhan ENDOANGEL Medical Technology Co.,LTD

公司地址：武汉东湖新技术开发区高新大道818号武汉高科医疗器械园B地块一期B10栋5层03号（自贸区武汉片区）

电话：027-87053935

禁忌内容或者注意事项详见说明书

注册证号：鄂械注准20222213648

广告审批文号：鄂械广审（文）第 240510-05134 号

专利：基于计算机视觉的肠镜退镜速度实时监测方法和系统（专利号:3926540）

短篇论著

上海市消化内镜诊疗现状分析 …… 918
季倪蕾　孟茜茜　王天骄　辛磊　刘翠　王洛伟　李兆申
内镜套扎切除术和内镜黏膜下挖除术治疗固有肌层起源小胃肠间质瘤的疗效分析 …… 921
温春虹　刘将　唐庆林　马明　林惠明　邓立新　曾智聪　张帅　黄雪娟　张鸣青
术前内镜下自体血标记定位应用于腹腔镜结直肠肿瘤手术的临床效果分析 …… 925
张海斌　张顺　蒋小华　徐美东

标准与规范

消化内镜评价标准规范(试行) …… 928
科技部“十三五”重大专项“国产消化内窥镜的多中心系统评价研究”课题组
国家消化系统疾病临床医学研究中心

病例报道

胃底腺型胃癌内镜下诊治3例 …… 931
董志霞　吴姗　石岩　钱月琴　陈春燕　白岳青　袁俊清　刘志艳　宛新建
同时累及食管和胃的原发性黏膜相关淋巴组织淋巴瘤1例 …… 935
杨金萍　任喜梅　倪牧含　郑畅　杨天　孙琦　王雷　徐桂芳
内镜超声下表现为强回声的成熟型卵巢畸胎瘤累及直肠1例(含视频) …… 938
李赛尔　周春华　张玲　张尧　赵雪松　张本炎　邹多武
累及多部位的克罗恩病诊治经过与鉴别1例 …… 940
李晨　暴德强　赵莉

综　　述

贲门失弛缓症病因及发病机制研究进展 …… 942
耿子寒　黄媛　诸炎　李全林　周平红
食管内镜黏膜下剥离术与术后食管动力异常的相关因素 …… 945
吕美慧　姜柳琴　林琳

书评 …… 934

读者·作者·编者

中华医学会系列杂志论文作者署名规范 …… 869
《中华消化内镜杂志》对来稿中统计学处理的有关要求 …… 878
《中华消化内镜杂志》2023年征订启事 …… 894
《中华消化内镜杂志》2022年可直接使用英文缩写的常用词汇 …… 906
插页目次 …… 917

本刊稿约见第39卷第1期第82页、第7期第586页

本期责任编委　王洛伟　　**本期责任编辑**　朱悦　唐涌进

AOHUA
澳华内镜

广告

AQL-200L智能多光谱内镜解决方案

1+3式多模式图像显示



CBI Regular (CBI-R)
常规模式

CBI Indigo(CBI-D)
靛胭脂模式

CBI Aqua(CBI-Q)
湖绿色模式

400-921-0114

https://www.aohua.com/

上海澳华内镜股份有限公司

股票代码:688212

上海市闵行区光中路133弄66号澳华内镜大厦(邮编201108)

沪械广审（文）第 230128-34115 号

禁忌内容或注意事项详见说明书

·论著·

内镜黏膜下剥离术治疗巨大滑动型食管裂孔疝合并难治性胃食管反流病的初步探索(含视频)

扫码查看操作视频

张海静[1]　赵海平[2]　胡海清[1]　谢巴图白音[1]　靳春露[1]　芮瑞[2]　李颖[1]　胡志光[1]　刘冠兰[1]

[1]内蒙古自治区肿瘤医院(内蒙古医科大学附属人民医院)消化内镜中心,呼和浩特 010020;[2]内蒙古医科大学附属医院消化内科,呼和浩特 010050

张海静现在兴安盟人民医院消化内科,乌兰浩特 137400;芮瑞现在锡林郭勒盟蒙医综合医院内镜中心,锡林浩特 026000

通信作者:胡海清,Email:huhaiqingnm@163.com

【摘要】 目的　初步探讨食管裂孔疝内镜黏膜下剥离术(hiatal hernia-endoscopic submucosal dissection,HH-ESD)治疗巨大食管裂孔疝(长径>3 cm)合并难治性胃食管反流病的安全性和疗效。**方法**　2018年4月—2020年3月,因巨大食管裂孔疝合并难治性胃食管反流病自愿在内蒙古医科大学附属人民医院消化内镜中心接受HH-ESD治疗患者纳入临床试验,观察手术完成情况和并发症发生情况,并随访观察治疗前后各项指标的变化情况,包括胃食管反流病健康相关生活质量评价(gastroesophageal reflux disease-health related quality of life,GERD-HRQL)评分、胃食管反流病问卷量表(gastroesophageal reflux disease-questionnaire,GERD-Q)评分、胃镜检查结果、24 h食管pH值监测结果、食管高分辨率测压结果和质子泵抑制剂使用情况。**结果**　研究期间共收集到10例患者,病史2~10年,均顺利完成HH-ESD治疗,术中无穿孔、大出血等不良事件,住院时间6~12 d。术后3例出现吞咽困难,分别于3或6个月内自行缓解。术前GERD-HRQL评分19~29分,术后3和12个月分别为0~14分和0~8分,较术前均有较大幅度下降;术前GERD-Q评分9~17分,术后3和12个月均为6~9分,较术前均有较大幅度下降。胃镜随访提示,10例患者的食管炎较术前均有不同程度好转,疝囊较术前均有不同程度缩小,Hill分级较术前均有不同程度降低。术前DeMeester评分30.3~247.1分,术后12个月时为0.2~29.9分,较术前有较大幅度下降;术前食管裂孔疝长径3.0~6.0 cm,术后12个月时为0~5.0 cm,较术前均有不同程度缩小。随访12个月时,7例已停用质子泵抑制剂,其余3例已改为间断口服。**结论**　初步结果显示,HH-ESD治疗巨大食管裂孔疝合并难治性胃食管反流病安全、有效。

【关键词】 疝,食管裂孔;　胃食管反流;　食管裂孔疝内镜黏膜下剥离术

基金项目:内蒙古自治区卫生健康领域应用技术研发项目(201802160)

Feasibility of endoscopic submucosal dissection for the treatment of large hiatal hernia combined with refractory gastroesophageal reflux disease (with video)

Zhang Haijing[1], Zhao Haiping[2], Hu Haiqing[1], Xie Baiyinbatu[1], Jin Chunlu[1], Rui Rui[2], Li Ying[1], Hu Zhiguang[1], Liu Guanlan[1]

[1]Digestive Endoscopy Center, Inner Mongolia Cancer Hospital, The Affiliated People's Hospital of Inner Mongolia Medical University, Hohhot 010020, China; [2]Department of Gastroenterology, The Affiliated

DOI:10.3760/cma.j.cn321463-20210612-00378

收稿日期　2021-06-12　　**本文编辑**　顾文景

引用本文:张海静, 赵海平, 胡海清, 等. 内镜黏膜下剥离术治疗巨大滑动型食管裂孔疝合并难治性胃食管反流病的初步探索(含视频)[J]. 中华消化内镜杂志, 2022, 39(11): 907-911. DOI: 10.3760/cma.j.cn321463-20210612-00378.

www.zhxhnjzz.com

Hospital of Inner Mongolia Medical University, Hohhot 010050, China
Zhang Haijing is now working at the Department of Gastroenterology, Xing'anmeng People's Hospital, Ulanhot 137400, China; Rui Rui is now working at the Endoscopy Center, Xilingoule Meng Mongolian General Hospital, Xilinhot 026000, China
Corresponding author: Hu Haiqing, Email: huhaiqingnm@163.com

【Abstract】 **Objective** To study the safety and efficacy of hiatal hernia-endoscopic submucosal dissection (HH-ESD) for the treatment of giant hiatal hernia (>3 cm in length) complicated with refractory gastroesophageal reflux disease (GERD). **Methods** Patients with giant hiatal hernia complicated with refractory GERD who voluntarily received HH-ESD at the Digestive Endoscopy Center of the Affiliated People's Hospital of Inner Mongolia Medical University from April 2018 to March 2020 were included in the clinical study. The completion of HH-ESD and the occurrence of complications were observed, and the changes of indicators before and after the treatment were observed, including gastroesophageal reflux disease-health related quality of life (GERD-HRQL) score, gastroesophageal reflux disease questionnaire (GERD-Q) score, endoscopy results, 24 h esophageal pH monitoring results, esophageal high-resolution manometry results and proton pump inhibitor (PPI) usage. **Results** Data of 10 patients were collected during the study, with a medical history of 2-10 years. All patients successfully underwent HH-ESD treatment. No adverse events such as perforation and massive bleeding occurred during the operation, and the hospital stay was 6-12 days. Dysphagia occurred in 3 cases after the operation, which was relieved spontaneously within 3 or 6 months. The preoperative GERD-HRQL scores ranged from 19 to 29, which were reduced to 0-14 and 0-8 at 3 and 12 months after the operation, respectively. The preoperative GERD-Q score was 9-17, and the scores at 3 and 12 months after the operation were all 6-9, which were significantly lower than those before. Gastroscopy showed that esophagitis was improved in all patients, hernia sac was reduced, and Hill grade was reduced compared with that before. The preoperative DeMeester score was 30.3-247.1, and the postoperative 12-month score was 0.2-29.9, which was significantly lower than that before. The long diameter of hiatal hernia was 3.0-6.0 cm before the operation and 0-5.0 cm at 12 months after, which was smaller than that before. At 12 months of the follow-up, 7 patients had stopped PPI, and the remaining 3 had changed to intermittent oral PPI. **Conclusion** Preliminary results show that HH-ESD is safe and effective for the treatment of giant hiatal hernia complicated with refractory GERD.

【Key words】 Hernia, hiatal; Gastroesophageal reflux; Hiatal hernia-endoscopic submucosal dissection

Fund program: Inner Mongolia Autonomous Region Application Technology Research and Development Project in Health (201802160)

食管裂孔疝(hiatal hernia,HH)是指由于某些因素导致胃等腹腔内脏器突入纵隔所引起的疾病,全世界的发病率在10%~50%[1],肥胖和老年人是其主要危险因素[2]。HH分为4型,其中Ⅰ型(滑动型)最为常见,占全部HH的95%以上[3]。HH的产生降低了食管下括约肌的张力,破坏了抗反流屏障,同时为胃酸的潴留创造了条件[4],临床表现与胃食管反流病(gastroesophageal reflux disease,GERD)基本相同[5]。

GERD是指胃内容物反流入食管所致疾病。质子泵抑制剂(proton pump inhibitor,PPI)是GERD首选治疗药物,其中双倍剂量的PPI控制不良者考虑为难治性GERD。目前,巨大HH(长径>3 cm)合并难治性GERD的治疗方法仍以传统外科手术和腹腔镜手术为主[6],内镜治疗仍存空白。近两年,我中心尝试将内镜黏膜下剥离术(endoscopic submucosal dissection,ESD)用于巨大HH合并难治性GERD的治疗上,并将该方法命名为食管裂孔疝内镜黏膜下剥离术(hiatal hernia-endoscopic submucosal dissection,HH-ESD),通过ESD技术切除胃食管交界周围及部分疝囊黏膜,起到缩小疝囊、重塑"抗反流屏障"的作用,初步结果较为满意,现总结报道如下。

对象与方法

一、研究对象

本研究为前瞻性研究,已获得内蒙古医科大学附属人民医院伦理委员会批准(KY201801),已在中国临床试验注册中心注册(注册号:ChiCTR2000034032),以2018年4月—2020年3月在内蒙古医科大学附属人民医院消化内镜中心接受内镜治疗的巨大HH合并难治性GERD患者作为研究对象。纳入标准:(1)有典型的GERD症状,常规或大剂量的PPI方案不能缓解;(2)胃镜检查符合反流性食管炎表现,且存在HH;(3)食管高分辨率测压明确HH长径>3 cm;(4)24 h食管pH值监测

www.zhxhnjzz.com

中 DeMeester 评分>50.0 分；(5)年龄>18 岁；(6)有内镜治疗意愿，自愿参加本项研究并签署相关知情同意书。排除标准：(1)有食管下段外科手术史者；(2)存在食管动力障碍者；(3)正在服用或过去 7 d 内服用抗凝剂者；(4)孕妇及哺乳期妇女。

二、HH-ESD 手术步骤

本研究中所有手术由具有丰富 ESD 经验的胡海清教授进行操作。患者取左侧卧位，予全身麻醉。使用标准胃镜常规进镜至食管、胃、十二指肠进行彻底检查，退镜至胃食管交界处，明确距门齿的距离，并观察贲门口松弛情况和 HH 大小。用氩离子凝固术电凝标记切除范围，一般情况下，上至齿状线上缘 1 cm，下至膈肌食管裂孔压迹处，环周 1/2～2/3 标记胃食管交界处周围及疝囊部分黏膜。送入一次性黏膜注射针，向黏膜下层注入由靛胭脂溶液、生理盐水、肾上腺素组成的混合液，使黏膜抬举征呈阳性，重复 3～5 次。于标记外 0.5 cm 处用 Dual 刀环形切开，并沿切开边缘逐渐进行黏膜下剥离。观察黏膜下层出血和深层损伤情况，电凝灼烧或止血钳处理创面裸露血管。标本回收，结束手术操作。待患者苏醒后送返病房。

三、术后处理

常规禁食水 3 d，胃肠减压，予抑酸、补液、营养支持等治疗。术后 1 周流质饮食，术后第 2 周开始半流质饮食，术后第 4 周恢复正常饮食。从术后第 3 天开始口服 PPI 及黏膜保护剂维持至术后 4 周。

四、主要观察指标

包括术前(基线)，术后 3、6、12 个月时的胃食管反流病健康相关生活质量评价(gastroesophageal reflux disease-health related quality of life，GERD-HRQL)评分、胃食管反流病问卷量表(gastroesophageal reflux disease-questionnaire，GERD-Q)评分、胃镜检查结果、24 h 食管 pH 值监测结果、食管高分辨率测压结果以及 PPI 使用情况。

结　果

一、入组情况

研究期间共有 10 例患者接受 HH-ESD 治疗，男 6 例、女 4 例，年龄 57～77 岁，体重指数 19～26 kg/m^2，病史 2～10 年。临床表现：反酸 10 例，烧心 8 例，胸骨后疼痛 5 例，呛咳 2 例。

二、治疗完成情况及并发症发生情况

10 例胃食管阀瓣松弛程度均为 Hill Ⅳ级[7]，均顺利完成 HH-ESD 治疗，术中无穿孔、大出血等不良事件，住院时间 6～12 d。术后 3 例出现吞咽困难，其中 2 例于术后 3 个月内自行缓解、1 例于术后 6 个月内自行缓解。10 例均未转额外的外科治疗。

三、主要观察结果

1.GERD-HRQL 评分结果：本组术前评分 19～29 分，术后 3 个月评分 0～14 分，术后 6 个月评分 0～9 分，术后 12 个月评分 0～8 分，各例患者的具体评分结果见表 1。由表 1 可见，本组各例患者术后 3 个月时 GERD-HRQL 评分较术前(基线)均有大幅下降，至术后 12 个月时依旧维持良好效果。

表 1　10 例巨大 HH(长径>3 cm)合并难治性 GERD 患者行 HH-ESD 治疗前后的 GERD-HRQL 评分结果(分)

患者编号	术前(基线)	术后 3 个月	术后 6 个月	术后 12 个月
1	28	3	2	0
2	25	2	1	1
3	24	0	0	2
4	20	4	2	2
5	21	3	1	0
6	29	9	9	8
7	24	14	9	6
8	24	1	1	1
9	19	1	0	0
10	22	3	2	3

注：HH 指食管裂孔疝；GERD 指胃食管反流病；HH-ESD 指食管裂孔疝内镜黏膜下剥离术；GERD-HRQL 指胃食管反流病健康相关生活质量评价

2.GERD-Q 评分结果：本组术前评分 9～17 分，术后 3 个月评分 6～9 分，术后 6 个月评分 6～7 分，术后 12 个月评分 6～9 分，各例患者的具体评分结果见表 2。由表 2 可见，本组各例患者术后 3 个月时 GERD-Q 评分较术前(基线)均有较大幅度下降，至术后 12 个月时依旧能维持良好效果。

表 2　10 例巨大 HH(长径>3 cm)合并难治性 GERD 患者行 HH-ESD 治疗前后的 GERD-Q 评分结果(分)

患者编号	术前(基线)	术后 3 个月	术后 6 个月	术后 12 个月
1	17	9	7	6
2	17	6	7	6
3	16	6	7	9
4	13	7	6	6
5	17	6	6	6
6	15	9	7	9
7	17	6	6	6
8	14	6	6	6
9	15	6	6	6
10	9	6	6	6

注：HH 指食管裂孔疝；GERD 指胃食管反流病；HH-ESD 指食管裂孔疝内镜黏膜下剥离术；GERD-Q 指胃食管反流病问卷量表

www.zhxhnjzz.com

3. 胃镜检查结果：本组术后食管炎均有好转，胃食管交界处可见白色瘢痕，表面黏膜光滑，翻转胃镜可见疝囊缩小，Hill 分级较术前降低，见图 1、表 3。

表 3　10 例巨大 HH（长径>3 cm）合并难治性 GERD 患者行 HH-ESD 治疗前后的胃镜检查结果

患者编号	食管炎分级		胃食管阀瓣松弛程度	
	术前	术后 12 个月	术前	术后 12 个月
1	LA-B	无	Hill Ⅳ级	Hill Ⅱ级
2	LA-B	无	Hill Ⅳ级	Hill Ⅰ级
3	LA-C	无	Hill Ⅳ级	Hill Ⅱ级
4	LA-C	LA-A	Hill Ⅳ级	Hill Ⅱ级
5	LA-B	无	Hill Ⅳ级	Hill Ⅱ级
6	LA-C	LA-B	Hill Ⅳ级	Hill Ⅲ级
7	LA-C	LA-B	Hill Ⅳ级	Hill Ⅰ级
8	LA-C	无	Hill Ⅳ级	Hill Ⅲ级
9	LA-B	无	Hill Ⅳ级	Hill Ⅰ级
10	LA-C	贲门结节样改变	Hill Ⅳ级	Hill Ⅱ级

注：HH 指食管裂孔疝；GERD 指胃食管反流病；HH-ESD 指食管裂孔疝内镜黏膜下剥离术；LA 指食管炎洛杉矶分级，分 A~D 4 级

4. 24 h 食管 pH 值监测结果：本组术前 DeMeester 评分 30.3～247.1 分，术后 12 个月时为 0.2～29.9 分。本组各例患者术后 12 个月时 DeMeester 评分较术前（基线）均有较大幅度下降，见表 4。

表 4　10 例巨大 HH（长径>3 cm）合并难治性 GERD 患者行 HH-ESD 治疗前后的 DeMeester 评分结果及 HH 大小

患者编号	DeMeester 评分（分）		HH 长径（cm）	
	术前	术后 12 个月	术前	术后 12 个月
1	45.4	29.9	3.0	0.0
2	62.7	15.0	4.5	0.0
3	247.1	10.4	3.0	0.0
4	77.4	20.0	5.0	2.0
5	35.4	6.1	4.5	2.0
6	82.2	25.1	6.0	5.0
7	70.2	29.5	3.0	0.0
8	30.3	19.1	6.0	2.0
9	73.7	29.1	5.0	0.0
10	79.6	0.2	3.5	0.0

注：HH 指食管裂孔疝；GERD 指胃食管反流病；HH-ESD 指食管裂孔疝内镜黏膜下剥离术

5. 食管高分辨率测压结果：本组术前 HH 长径 3.0～6.0 cm，术后 12 个月时为 0～5.0 cm，各例患者的具体测定结果见表 4。由表 4 可见，本组绝大多数患者术后 12 个月时 HH 大小较术前（基线）有较大幅度缩小。

6. PPI 使用情况：10 例患者中，7 例术后 12 个月时停用 PPI，其余 3 例改为间断口服（表 5）。

表 5　10 例巨大 HH（长径>3 cm）合并难治性 GERD 患者行 HH-ESD 治疗前后的 PPI 使用情况

编号	术前	术后 12 个月
1	20 mg，2 次/d	停用
2	40 mg，1 次/d	停用
3	20 mg，2 次/d	停用
4	40 mg，2 次/d	停用
5	20 mg，2 次/d	停用
6	40 mg，2 次/d	间断 40 mg
7	40 mg，2 次/d	间断 20 mg
8	20 mg，2 次/d	间断 20 mg
9	20 mg，2 次/d	停用
10	20 mg，3 次/d	停用

注：HH 指食管裂孔疝；GERD 指胃食管反流病；HH-ESD 指食管裂孔疝内镜黏膜下剥离术；PPI 指质子泵抑制剂

讨　论

PPI 是巨大 HH 合并 GERD 患者的首选治疗方法，但有研究显示，长期使用 PPI 会导致骨质疏松症、痴呆症、慢性肾功能衰竭，甚至死亡等不良反应[8]。外科手术和腹腔镜治疗因创伤性和术后并发症等问题，逐渐不能满足人们对新技术发展的需求。因此，发展有效的替代治疗方法非常重要。HH-ESD 是利用 ESD 技术解决胃食管交界处周围主要解剖学缺陷的内镜技术，本研究结果显示，术后 1 年的临床疗效值得肯定。

技术方面重点在于 ESD 的范围。本研究中，切

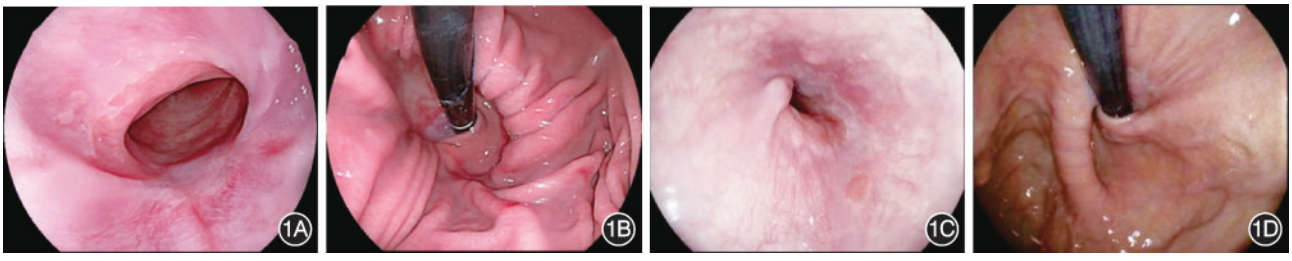

图 1　巨大食管裂孔疝（长径>3 cm）合并难治性胃食管反流病患者行食管裂孔疝内镜黏膜下剥离术治疗后的内镜随访所见　1A：术后 6 个月，胃食管交界处可见白色瘢痕，贲门口缩紧；1B：术后 6 个月，抗反流瓣膜形成，Hill 分级为Ⅰ级；1C：术后 12 个月，胃食管交界处瘢痕愈合良好，贲门口缩窄；1D：术后 12 个月，抗反流瓣膜形成，Hill 分级为Ⅰ级

www.zhxhnjzz.com

除黏膜的面积需要根据胃食管结合部糜烂情况、疝囊大小而定。一般情况下，切除长度为上至齿状线上缘 1 cm，下至膈肌食管裂孔压迹处，关键取决于 HH 的大小，HH 越大，切除长度越长，一般大于 4 cm；切除宽度为切除胃食管交界处及疝囊环周的 1/2～2/3 黏膜，主要取决于反流病变的严重程度，一般 LA-B 级及以下，切除约环周 1/2 黏膜，若 LA-D 级则需切除环周约 2/3 黏膜。切除过小或过大均不利于治疗的效果。切除范围过小，可能无法达到治疗效果，甚至无效，例如编号 6 的患者，切除范围小于环周 1/2 黏膜，术后表现未完全达到预期效果，考虑与切除面积偏小相关。而切除范围过大，可能造成局部组织过度纤维化，发生食管下段狭窄或梗阻，出现吞咽困难症状，例如编号 7 的患者，采取近环周切除的方式，术后虽然反流症状改善，但是出现了较为严重的吞咽困难。

目前就食管黏膜病变切除范围大小与深度的相关研究国内外较为少见，国际上仍未出现共识。有部分学者在研究抗反流手术时提出了不同的见解。日本的 Ota 等[9]认为，胃食管交界处周围行 ESD 可缩小裂孔疝，出于安全考虑，切除范围一般为管腔环周 1/2。Shimamura 等[10]指出，胃食管交界处行类似“蝶形”的切除方式更易出现狭窄，而创面呈“新月形”的切除使得狭窄的发生率降低。但查阅国内外文献，未发现关于巨大 HH 合并难治性 GERD 内镜切除范围的说明。总之，黏膜切除的程度以及是否会导致吞咽困难，还需要在未来进一步研究。

另外，我们考虑到吞咽困难的发生不仅与切除范围有关，还与以下 3 种因素相关。其一，与局部组织正常愈合情况相关。其二，与反流刺激相关，反复的酸反流刺激会导致局部组织愈合减慢，反复纤维化及组织再生极大可能造成局部狭窄。治疗后患者应严格按照医嘱口服 PPI 及黏膜保护剂维持 4 周，建议患者保持良好的生活习惯，少食多餐，避免辛辣刺激食物，适当活动，保持合适的体重。其三，我们不能排除个体对 HH-ESD 反应的差异性，食管的收缩功能、瘢痕体质也会大大影响治疗效果。

HH-ESD 的优势在于其固有的微创性，且安全性高、手术费用低，不需要昂贵的专用设备，无需置入任何异物，避免了排斥反应对治疗的影响，也不会对后续进行外科治疗造成影响。术中并发症风险可以达到最低，若发生并发症也可以通过内镜技术加以修复，例如吞咽困难症状无法自行缓解者，可通过球囊扩张或支架植入得到解决。HH-ESD 的局限性在于技术要求高，需要经验丰富的内镜医师进行操作，与 EMR 和射频消融等技术相比，难度较大且耗时。本研究中，由 1 名经验丰富的内镜医师执行了所有操作过程，因此学习曲线也可能是潜在的限制因素。

综上所述，HH-ESD 用于巨大 HH 合并难治性 GERD 的内镜治疗安全、有效，但由于本研究仅评估了少数患者的临床资料，仅对 HH-ESD 进行了初步探索，因此，HH-ESD 的实际治疗效果仍需要大量数据及长期随访进行验证。

利益冲突　所有作者声明不存在利益冲突

作者贡献声明　张海静：数据收集和分析，论文撰写与修改；赵海平、胡海清：研究设计、实施与指导，论文修改，经费支持；谢巴图白音、靳春露、芮瑞、李颖、胡志光、刘冠兰：研究实施，数据收集与整理

参 考 文 献

[1] Dean C, Etienne D, Carpentier B, et al. Hiatal hernias[J]. Surg Radiol Anat, 2012, 34(4): 291-299. DOI: 10.1007/s00276-011-0904-9.

[2] Yu HX, Han CS, Xue JR, et al. Esophageal hiatal hernia: risk, diagnosis and management[J]. Expert Rev Gastroenterol Hepatol, 2018,12(4):319-329. DOI: 10.1080/17474124.2018.1441711.

[3] Yang X, Hua R, He K, et al. Laparoscopic hernioplasty of hiatal hernia[J]. Ann Transl Med, 2016, 4(18): 343. DOI: 10.21037/atm.2016.09.03.

[4] Pandolfino JE, Kwiatek MA, Kahrilas PJ. The pathophysiologic basis for epidemiologic trends in gastroesophageal reflux disease[J]. Gastroenterol Clin North Am, 2008,37(4):827-843, viii. DOI: 10.1016/j.gtc.2008.09.009.

[5] Argyrou A, Legaki E, Koutserimpas C, et al. Risk factors for gastroesophageal reflux disease and analysis of genetic contributors[J]. World J Clin Cases, 2018,6(8):176-182. DOI: 10.12998/wjcc.v6.i8.176.

[6] 张海静, 胡海清. 食管裂孔疝诊治进展[J]. 中华胃肠内镜电子杂志,2020,7(1):33-38. DOI: 10.3877/cma.j.issn. 2095-7157.2020.01.009.

[7] 谢佳平, 李延青, 赵景润, 等. 胃食管阀瓣与反流性食管炎及食管裂孔疝关系的初步研究[J]. 中华消化内镜杂志,2008,25(4):193-196. DOI: 10.3760/cma.j.issn.1007-5232.2008.04.008.

[8] Schnoll-Sussman F, Katz PO. Clinical implications of emerging data on the safety of proton pump inhibitors[J]. Curr Treat Options Gastroenterol, 2017, 15(1): 1-9. DOI: 10.1007/s11938-017-0115-5.

[9] Ota K, Takeuchi T, Harada S, et al. A novel endoscopic submucosal dissection technique for proton pump inhibitor-refractory gastroesophageal reflux disease[J]. Scand J Gastroenterol, 2014, 49(12): 1409-1413. DOI: 10.3109/00365521.2014.978815.

[10] Shimamura Y, Inoue H. Anti-reflux mucosectomy: Can we do better? [J]. Dig Endosc, 2020, 32(5): 736-738. DOI: 10.1111/den.13632.

www.zhxhnjzz.com

华亘控股
RICHEN FORCE HOLDINGS

广告

尿素[^{13}C]呼气试验诊断试剂盒

呼气查胃幽门螺杆菌 Hp 无放射性

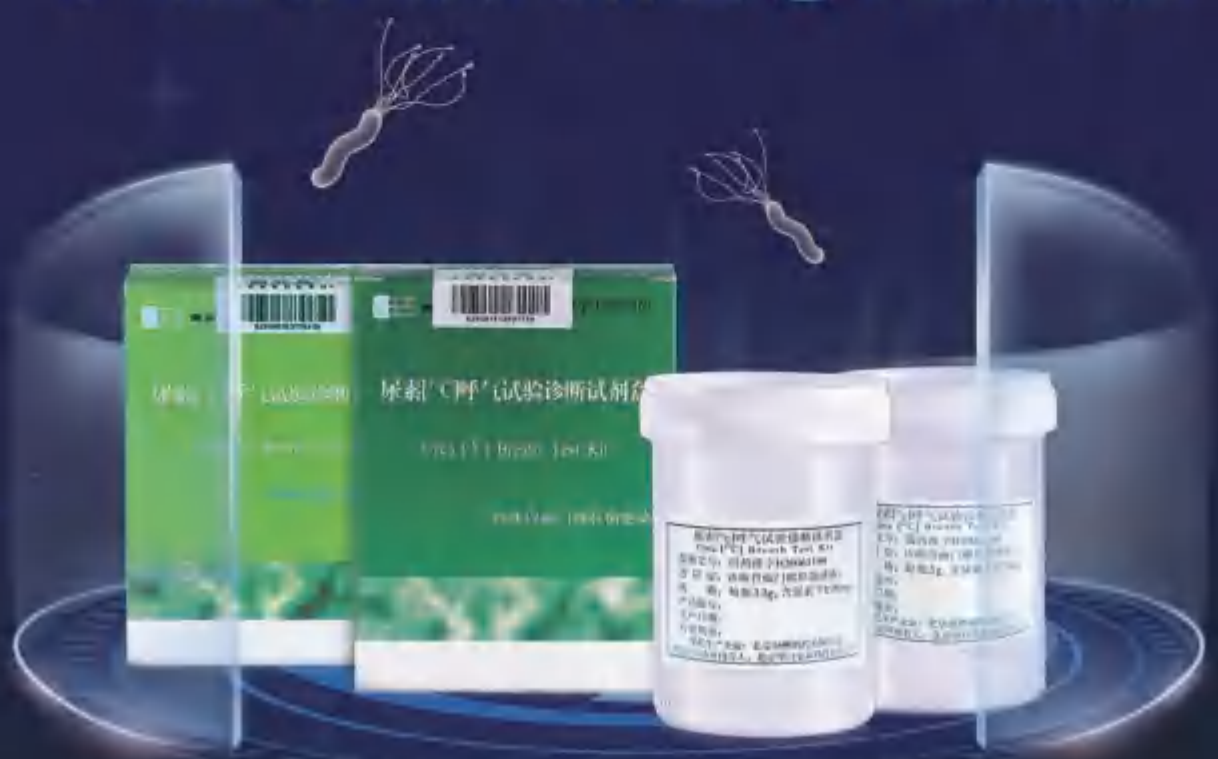

幽立显®简明处方资料：

【药品名称】
通用名称：尿素[^{13}C]呼气试验诊断试剂盒
英文名称：Urea[^{13}C]Breath Test Kit
汉语拼音：Niaosu[^{13}C]Huqi Shiyan Zhenduan Shijihe

【适应症】
诊断胃幽门螺杆菌感染

【规格】
每瓶1.3g，含尿素[^{13}C]50mg
每瓶5g，含尿素[^{13}C]75mg

【性状】
本品为白色侧照，伴有橙气味和酸味，在水中易溶

【不良反应】
尚未见不良反应

【禁忌】
对本品任何成分过敏者禁用

【用法用量】
1、受试者应在早上空腹时或禁食两小时以上受试
2、在贴有标签纸的2个气袋上，受试者填好所需资料
3、受试者维持正常呼气，将气体吹进气袋，直至气袋饱满，并立即扭紧气袋盖，此收集的为0分钟呼气
4、受试者用80～100ml凉饮用水送服尿素[^{13}C]颗粒一瓶后，静坐
5、受试者按上述收集呼气方法，收集服用尿素[^{13}C]后30分钟的呼气，扭紧气袋盖
6、将收集的0分钟，30分钟的呼气气袋，在相应的仪器上进行$^{13}CO_2$检测
7、常用δ‰来表示测定结果，称为千分差值，定义为：

$$\delta‰ = \frac{^{13}C\text{-}CO_2\text{在样品}30\text{分钟时丰度} - ^{13}C\text{-}CO_2\text{在样品}0\text{分钟时丰度}}{^{13}C\text{-}CO_2\text{在样品}0\text{分钟时丰度}} \times 1000$$

8、阳性判断值：
幽门螺杆菌的诊断，通常以30分钟时样品中所测$^{13}C\text{-}CO_2$的δ‰减去零时的呼气样品的δ‰值的差表示，即检测值$\delta‰_{(30\text{min}-0\text{min})}$。
阳性判断值≥4.0±0.4时，可判定受试者为Hp阳性

【执行标准】
国家食品药品监督管理总局国家药品标准YBH19362006-2015Z

【注意事项】
详见产品说明书

【批准文号】
国药准字H20061169

【药品上市许可持有人】
北京华亘安邦科技有限公司

【受托生产企业】
北京翔然制药有限公司

本广告仅供医学药学专业人士阅读
京药广审（文）第2511050076号

北京华亘安邦科技有限公司
BEIJING RICHEN-FORCE SCIENCE & TECHNOLOGY CO., LTD.
地　　址：北京市朝阳区酒仙桥北路7号电通创意广场4号楼
联系电话：010－6494-8021　客服电话：400－600－6395　传真：010-8176-3746

OLYMPUS

广告



EVIS EUS®

- 呈现精细鲜明的超声图像
- 组织谐波、弹性成像、造影谐波等新功能，提升整体性能
- 设计紧凑，兼容多种超声内镜和超声小探头

超声内窥镜图像处理装置

EU-ME2 PREMIER PLUS
EU-ME2

奥林巴斯(北京)销售服务有限公司

北京总部：北京市朝阳区新源南路1-3号平安国际金融中心A座8层　代表电话:010-58199000

超声内窥镜图像处理装置　国械注进20143065991
禁忌内容或注意事项详见使用说明书
沪械广审(文)第240427-03762号
AD0041SV V04-2008

ISSN 1007–5232　CN 32–1463/R　邮发代号：28–105　国内定价：25.00 元