中华医学会系列杂志

ISSN 1007-5232
CN 32-1463/R

中华消化内镜杂志®

ZHONGHUA XIAOHUA NEIJING ZAZHI

2021年8月 第38卷 第8期

CHINESE JOURNAL OF DIGESTIVE ENDOSCOPY

Volume 38 Number 8
August 2021

中華醫學會

CHINESE MEDICAL ASSOCIATION

ISSN 1007-5232

FUJIFILM

清晰诊疗 健康相伴

广告

New Generation Endoscope System

NEW

ELUXEO 7000

新 一 代 内 窥 镜 系 统

LCI BLI

新定义 新选择

NEW DEFINITION NEW CHOICE



沪械广审(文)第221130-01509号

富士胶片株式会社
FUJIFILM Corporation
东京都港区西麻布二丁目26番30号

富士胶片(中国)投资有限公司
FUJIFILM (China) Investment Co., Ltd.
中国(上海)自由贸易试验区银城中路68号2801室
Tel:021-5010 6000 Fax:021-5010 6750

⚠ 禁忌内容或注意事项详见说明书。

ELUXEO7000为VP-7000与BL-7000的统称

VP-7000:电子图像处理器 国械注进20172222462

BL-7000:医用内窥镜用冷光源 国械注进20182060487

商标 FUJIFILM 和产品标识均为日本富士胶片株式会社持有。

广告

PENTAX MEDICAL

EPK-i7000（OE）

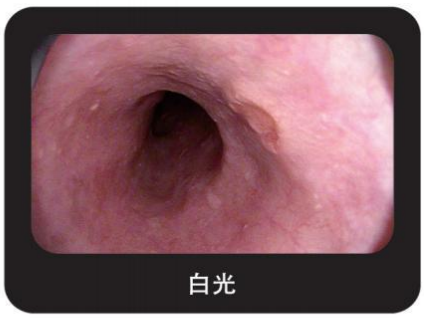
白光

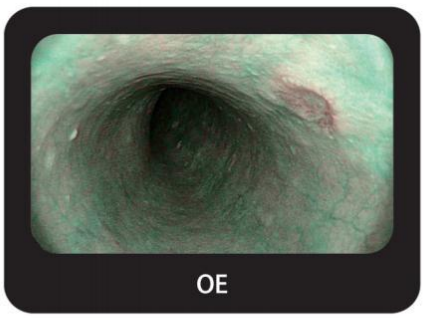
OE

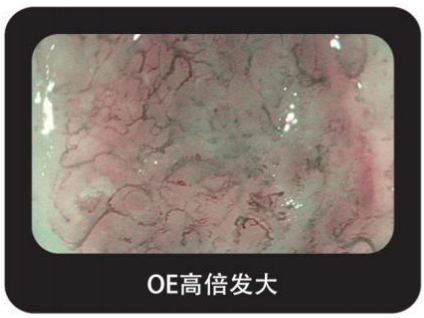
OE高倍发大





OE–光学强调功能

支持病灶的诊断及其特征描述，血管形态可视化，协助治疗

- OE 光学技术
- 双滤光染色
- 独创滤波技术
- 前、后双处理

宾得医疗器械（上海）有限公司　地址：上海市富民路291号701室200031　电话：+86-21+61701555　传真：+86-21-61701655

因产品改进造成规格与设计方面的变更，恕不另行通知。

SonoScape 开立 | WILSON®

广告

“锐”不可挡

镜下诊疗附件

一次性使用内镜注射针：
外管抗折性强，头端锐利、注液顺畅。

一次性使用电圈套器：
360° 旋转，快速切割不打滑。

内镜用软管式活组织取样钳：
大开口，可取出大障碍物。

软性内镜圈形异物取出钳：
可进行胃石切割碎石。

一次性使用活组织取样钳：
大钳杯，可获取大组织样本。



沪械广审（文）第230425-15305号
一次性使用电圈套器 国械注准20183220160
软性内镜圈形异物取出钳 沪械注准20162220660
内镜用软管式活组织取样钳 沪械注准20162220749
一次性使用活组织取样钳 沪械注准20202020375
一次性使用内镜注射针 国械注准20203140824

深圳开立生物医疗科技股份有限公司
SONOSCAPE MEDICAL CORP.
地址：深圳市南山区科技中二路深圳软件园二期12栋2楼
电话：86-755-26722890
网站：www.sonoscape.com
邮箱：sonoscape@sonoscape.net
禁忌内容或注意事项详见说明书

中华消化内镜杂志®

CHINESE JOURNAL OF DIGESTIVE ENDOSCOPY

月刊　　1996年8月改刊　　第38卷　第8期　2021年8月20日出版

微信:xhnjxw　　新浪微博

主　管
中国科学技术协会

主　办
中华医学会
100710,北京市东四西大街42号

编　辑
中华消化内镜杂志编辑委员会
210003,南京市紫竹林3号
电话:(025)83472831,83478997
传真:(025)83472821
Email:xhnj@xhnj.com
http://www.zhxhnjzz.com
http://www.medjournals.cn

总编辑
张澍田

编辑部主任
唐涌进

出　版
《中华医学杂志》社有限责任公司
100710,北京市东四西大街42号
电话(传真):(010)51322059
Email:office@cmaph.org

广告发布登记号
广登32010000093号

印　刷
江苏省地质测绘院

发　行
范围:公开
国内:南京报刊发行局
国外:中国国际图书贸易集团有限公司
(北京399信箱,100044)
代号M4676

订　购
全国各地邮政局
邮发代号28-105

邮　购
中华消化内镜杂志编辑部
210003,南京市紫竹林3号
电话:(025)83472831
Email:xhnj@xhnj.com

定　价
每期25.00元,全年300.00元

中国标准连续出版物号
ISSN 1007-5232
CN 32-1463/R

2021年版权归中华医学会所有

未经授权,不得转载、摘编本刊文章,不得使用本刊的版式设计

除非特别声明,本刊刊出的所有文章不代表中华医学会和本刊编委会的观点

本刊如有印装质量问题,请向本刊编辑部调换

目　次

共识与指南

中国小肠胶囊内镜临床应用指南(2021,上海) …… 589
国家消化系统疾病临床医学研究中心(上海)　国家消化内镜质控中心
中华医学会消化内镜学分会胶囊内镜协作组
上海市医学会消化内镜专科分会胶囊内镜学组

专家论坛

《中国胆道结石双频双脉冲激光碎石专家建议》要点解读 …… 615
赵九龙　胡良皞

论　著

精准经内镜逆行胰胆管引流术在肝门部胆管癌术前减黄中的应用 …… 619
王轶　张翔　贺奇彬　毛谅　仇毓东　王雷　邹晓平

内镜超声检查在肝门部胆管癌诊断和术前评价中的作用 …… 624
邢铃　王田田　孙波　高道键　胡冰

经胰管预切开联合胰管支架置入法在困难胆管插管中的应用 … 628
高双　张其胜　胡冰

利用结肠镜息肉检出率估算腺瘤检出率的可行性探索…… 633
潘鹏　吴佳艺　杨婷　赵胜兵　李兆申　柏愚

联合应用血清抗体检测及胃镜引导下十二指肠液引流术诊断华支睾吸虫病体会 …… 638
杨绮红　许春玲　陈玉花　谭永宜　钟海珍　叶国荣　黄素军
陈沅然　刘序友

磁控胶囊胃镜图像清洁度评分影响因素的初步研究…… 644
李嘉欣　李丽　孙丹　李虹　戴芸　戎龙　刘梅林　焦红梅

基础研究

磁锚定技术辅助内镜黏膜下剥离术治疗早期食管癌的实验研究 …… 650
番敏　张玟　刘欢毅　和树娟　徐庶钦　刘培楠　史爱华　马锋
吕毅　严小鹏

erbe

广告

爱尔博新一代电外科旗舰产品

高频手术系统
水刀



优势

※ 超大10.4寸彩色触摸屏
※ stepGUIDE引导设置，操作简便
※ 19种电切/凝模式
※ 支持无线通信，WLAN功能
※ 通用插座接口，支持更广泛的器械连接
※ 多处理器技术，支持2500万次/秒数据处理

模块化设计理念：
高频手术设备 VIO 3
氩气控制器 APC 3
水刀 ERBEJET 2



黏膜隆起ESD剥离

一次性使用高频及水刀用手柄 HybridKnife（海博刀）



ESD:内镜粘膜下剥离术

黏膜病变隆起APC消融

水隔离氩气消融导管 HybridAPC (海博APC)



APC:氩等离子体凝固术

禁忌内容及注意事项详见说明书

生产企业：Erbe Elektromedizin GmbH
德国爱尔博电子医疗仪器公司

产品注册证号及名称：
[1] 国械注进 20193010023（高频手术系统）
[2] 国械注进 20173216803（水刀）
[3] 国械注进 20173252475（水隔离氩气消融导管）
[4] 国械注进 20173256650（一次性使用高频及水刀用手柄）
沪械广审(文)第220911-08103号

爱尔博（上海）医疗器械有限公司
地址：上海市延安西路2201号上海国际贸易中心3002室 邮编：200336
电话：021-62758440 邮箱：info@erbechina.com
传真：021-62758874 技术服务热线：400-108-1851

短篇论著

内镜下精准肌层剥离术治疗早期胃癌伴黏膜下层重度纤维化的临床价值初探(含视频) …… 654

张其德　张婷　金甜　王耀辉　章宜芬

内镜下透明帽辅助黏膜切除术与内镜黏膜下剥离术治疗较小胃神经内分泌肿瘤的对照研究 …… 658

贺德志　宋李娟　刘冰焓　李建生　韩艳妙　王小彤　徐海莉　郑研艳　岳来福　魏珂乐　赵梦月

病例报道

蓝光成像内镜下诊治胃底腺型胃癌一例 …… 663

王妍　林香春　杨雪松　任玉波　白鹏　李天英　张蕾　李欣　王丽　范雪　张俊光

内镜人物

缅怀鲁焕章教授　凝练中国内镜医师精神 …… 666

王震宇

综　　述

结肠胶囊内镜在结直肠癌筛查中的应用 …… 668

倪晓光　王贵齐

读者·作者·编者

《中华消化内镜杂志》2021 年可直接使用英文缩写的常用词汇 …… 632

《中华消化内镜杂志》对来稿中统计学处理的有关要求 …… 662

发表学术论文“五不准” …… 672

插页目次 …… 649

本刊稿约见第 38 卷第 1 期第 82 页、第 7 期第 586 页

本期责任编辑　周昊

MEDNOVA
创想医学



广告



提供消化内镜下耗材一站式解决方案

微信搜索“创想医学”关注公众号

产品注册证及名称：

◆国械注准20193020651 （一次性使用止血夹）
◆国械注准201930 10040（一次性使用三腔括约肌切开刀）
◆国械注准20183010565 （一次性使用热活检钳）
◆国械注准20173220746 （一次性使用电圈套器）
◆浙械注准20182020377 （消化内窥镜用一次性导丝）
◆浙械注准20182220309 （一次性取石网篮）
◆浙械注准20182660347 （一次性使用胆道引流管）
◆浙械注准20182220318 （一次性球囊扩张器）
◆浙械注准20172220309 （一次性使用内镜抓钳）
◆浙械注准20172220308 （一次性内镜用软管式活组织取样钳）
◆浙械注准20202020745 （一次性使用取石球囊）

创新成就梦想
Innovation Achieves Dream

浙江创想医学科技有限公司
服务热线：0571-89167088　18058138688
邮　箱：postmaster@med-nova.com

浙械广审（文）第220321-04126号
禁忌内容及注意事项详见说明书

CHINESE JOURNAL OF DIGESTIVE ENDOSCOPY

Monthly Renamed in August, 1996 Volume 38, Number 8 August 20, 2021

Responsible Institution
China Association for Science and Technology

Sponsor
Chinese Medical Association
42 Dongsi Xidajie, Bejing 100710, China

Editing
Editorial Board of Chinese Journal of Digestive Endoscopy
3 Zizhulin, Nanjing 210003, Jiangsu Province, China
Tel:0086-25-83472831,83478997
Fax:0086-25-83472821
Email:xhnj@xhnj.com
http://www.zhxhnjzz.com
http://www.medjournals.cn

Editor-in-Chief
Zhang Shutian(张澍田)

Managing Director
Tang Yongjin(唐涌进)

Publishing
Chinese Medical Journals Publishing House Co.,Ltd.
42 Dongsi Xidajie, Beijing 100710, China
Tel(Fax):0086-10-51322059
Email:office@cmaph.org

Printing
Jiangsu Geologic Surveying and Mapping Institute

Overseas Distributor
China International Book Trading Corporation
P.O. Box 399, Beijing 100044, China
Code No. M4676

Mail-Order
Distribution Editoral Office of Chinese Journal of Digestive Endoscopy
3 Zizhulin, Nanjing 210003, Jiangsu Province, China
Tel:0086-25-83472831
Email:xhnj@xhnj.com

CSSN
ISSN 1007-5232
CN 32-1463/R

Copyright © 2021 by the Chinese Medical Association

No content published by the journals of Chinese Medical Association may be reproduced or abridged without authorization. Please do not use or copy the layout and design of the journals without permission.

All articles published represent the opinions of the authors, and do not reflect the official policy of the Chinese Medical Association or the Editorial Board, unless this is clearly specified.

CONTENTS IN BRIEF

Consensus and Guideline

Clinical guidelines for the application of small bowel capsule endoscopy in China(2021, Shanghai) ····· 589
National Clinical Research Center for Digestive Diseases (Shanghai); National Digestive Endoscopy Improvement System; Capsule Endoscopy Collaborative Group of Chinese Society of Digestive Endoscopology; Capsule Endoscopy Group of Digestive Endoscopy Branch of Shanghai Medical Association

Forum for Experts

Interpretation of *Chinese expert opinion on frequency-doubled double pulse laser lithotripsy of biliary stones* ····· 615
Zhao Jiulong, Hu Lianghao

Original Articles

Application of accurate endoscopic retrograde cholangiopancreatography drainage to preoperative jaundice reduction for hilar cholangiocarcinoma ····· 619
Wang Yi, Zhang Xiang, He Qibin, Mao Liang, Qiu Yudong, Wang Lei, Zou Xiaoping

The role of endoscopic ultrasonography in diagnosis and preoperative evaluation of hilar cholangiocarcinoma ····· 624
Xing Ling, Wang Tiantian, Sun Bo, Gao Daojian, Hu Bing

Application of transpancreatic precut sphincterotomy combined with pancreatic duct stent placement to difficult biliary cannulation ····· 628
Gao Shuang, Zhang Qisheng, Hu Bing

Feasibility of estimating adenoma detection rate based on polyp detection rate in colonoscopy ····· 633
Pan Peng, Wu Jiayi, Yang Ting, Zhao Shengbing, Li Zhaoshen, Bai Yu

Diagnostic value of serum antibody test and gastroscopy-guided duodenal drainage for clonorchiosis sinensis ····· 638
Yang Qihong, Xu Chunling, Chen Yuhua, Tan Yongyi, Zhong Haizhen, Ye Guorong, Huang Sujun, Chen Yuanran, Liu Xuyou

Influencing factors of image cleanliness scores of magnetically-controlled capsule endoscopy ····· 644
Li Jiaxin, Li Li, Sun Dan, Li Hong, Dai Yun, Rong Long, Liu Meilin, Jiao Hongmei

Basic Research

An experimental study of magnetic anchor technique-assisted endoscopic submucosal dissection for early esophageal cancer ····· 650
Pan Min, Zhang Wen, Liu Huanyi, He Shujuan, Xu Shuqin, Liu Peinan, Shi Aihua, Ma Feng, Lyu Yi, Yan Xiaopeng

医疗领域人工智能

ENDOANGEL

广告

消化道
辅助监测软件

自动识别上下消化道，开始监测

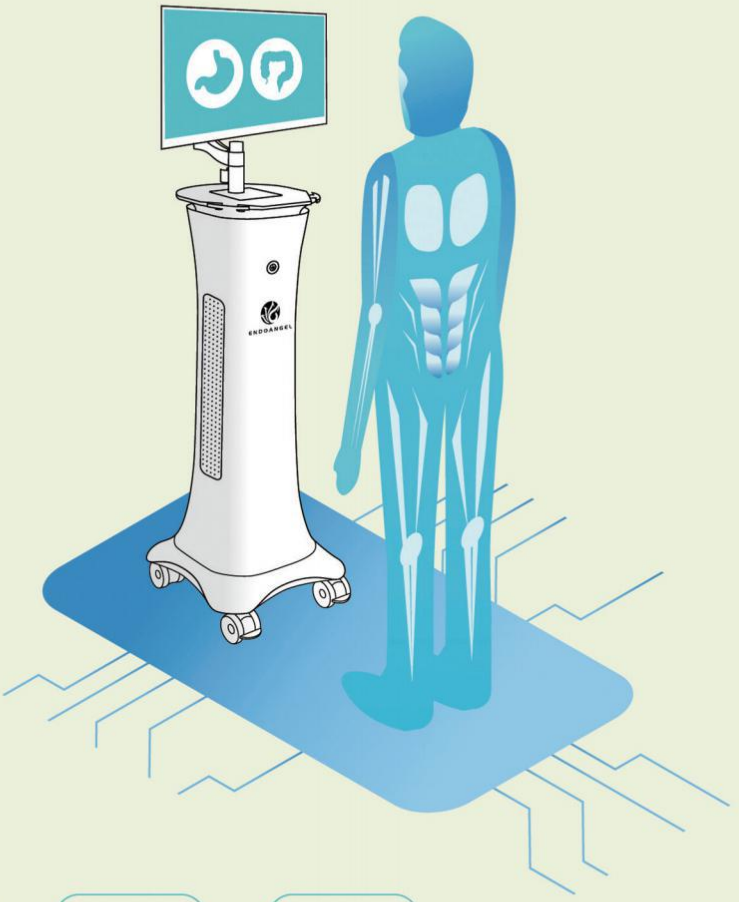

产品介绍

胃功能

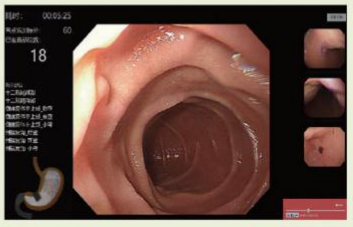

- 胃26部位盲区监测
- 操作情况实时评分
- 图文自动存储系统

肠功能



- 回盲部自动识别
- 进镜时间和退镜时间监测
- 肠镜退镜速度监测
- 图文自动存储系统

产品特点

- **直观** 显示各项质控指标 实时点亮 相应部位
- **规范** 缩短培训周期 大幅度提高临床操作规范性
- **智能** AI 赋能 减少漏诊误诊
- **贴心** 图文自动存储系统 数据永久储存 防止漏图丢图

武汉楚精灵医疗科技有限公司
Wuhan ENDOANGEL Medical Technology Co.,LTD
Add：湖北省武汉市洪山区武汉大学珞珈创意园（银泰创意城）2005室

楚精灵（湖南）医疗科技有限公司
ENDOANGEL（Hunan）Medical Technology Co.,LTD
Add：湖南省长沙市芙蓉区隆平科技园雄天路118号1号孵化楼1212室

Tel：027-87053935
E-mail：info@ai-endoangel.com

禁忌内容或者注意事项详见说明书，请仔细阅读说明书后使用。

注册证号:湘械注准20202211066　湘械广审（文）第 250601-00286 号

Brief Reports

Clinical value of endoscopic precise muscular dissection for early gastric cancer with submucosal severe fibrosis (with video) …… 654

Zhang Qide, Zhang Ting, Jin Tian, Wang Yaohui, Zhang Yifen

Comparison of endoscopic mucosal resection with a cap and endoscopic submucosal dissection in the treatment of smaller gastric neuroendocrine neoplasms …… 658

He Dezhi, Song Lijuan, Liu Bingrong, Li Jiansheng, Han Yanmiao, Wang Xiaotong, Xu Haili, Zheng Yanyan, Yue Laifu, Wei Kele, Zhao Mengyue

Case Report

Diagnosis and treatment of gastric adenocarcinoma of the fundic gland type by blue laser imaging: a case report …… 663

Wang Yan, Lin Xiangchun, Yang Xuesong, Ren Yubo, Bai Peng, Li Tianying, Zhang Lei, Li Xin, Wang Li, Fan Xue, Zhang Junguang

Review Article

Applications of colon capsule endoscopy for the colorectal cancer screening …… 668

Ni Xiaoguang, Wang Guiqi

English revisers: *Li Li* (李黎)　*Qian Cheng* (钱程)　*Zhu Yue* (朱悦)



Nexium iv 耐信
Esomeprazole Sodium
注射用艾司奥美拉唑钠

广告

注射用艾司奥美拉唑钠

（曾用名：注射用埃索美拉唑钠）

耐信®

有效抑酸 快速止血

耐信®针剂简明处方资料：

[药品名称]

通用名称：注射用艾司奥美拉唑钠
英文名称：Esomeprazole Sodium for Injection
汉语拼音：Zhusheyong Aisi ao’meilazuona
曾 用 名：注射用埃索美拉唑钠

[适 应 症]

1. 作为当口服疗法不适用时，胃食管反流病的替代疗法。
2. 用于口服疗法不适用的急性胃或十二指肠溃疡出血的低危患者(胃镜下Forrest分级IIc-III)。
3. 用于降低成人胃和十二指肠溃疡出血内镜治疗后再出血风险。

[规　　格]

40mg(按$C_{17}H_{19}N_3O_3S$计)

[用法用量]

1. 对于不能口服用药的胃食管反流病患者，推荐每日1次静脉注射或静脉滴注本品20~40mg。反流性食管炎患者应使用40mg，每日1次；对于反流疾病的症状治疗应使用20mg，每日1次。本品通常应短期用药(不超过7天)，一旦可能，就应转为口服治疗。
2. 对于不能口服用药的Forrest分级IIc-III的急性胃或十二指肠溃疡出血患者，推荐静脉滴注本品40mg，每12小时一次，用药5天。
3. 降低成人胃和十二指肠溃疡出血内镜治疗后72小时内再出血风险。经内镜治疗胃及十二指肠溃疡急性出血后，应给予患者80mg艾司奥美拉唑静脉注射，持续时间30分钟，然后持续静脉滴注8mg/h 71.5小时。静脉治疗期结束后应进行口服抑酸治疗。

[给药方法]

• 静脉注射用

40mg剂量：溶解于 5ml 的配置溶液（8mg/ml），静脉注射时间应至少在3分钟以上。
20mg剂量：2.5ml即一半的配置溶液（8mg/ml），静脉注射时间应至少在3分钟以上，剩余的溶液应作丢弃处理。

• 静脉滴注用

40mg剂量：将上述配置溶液稀释至终体积50mL，静脉滴注时间应在10 - 30分钟。
20mg剂量：将上述配置溶液稀释至终体积50mL，静脉滴注25mL即一半，滴注时间应在10 - 30分钟，剩余的溶液应作丢弃处理。
80mg推注剂量：将两瓶40mg剂量分别溶解于5mL的配置溶液中，再将上述浓度为8mg/mL配置溶液稀释在100mL的0.9%氯化钠溶液中，静脉注射给药30分钟。8mg/h剂量：将上述经0.9%氯化钠溶液稀释好的溶液，按8mg/h持续静脉给药71.5小时。

[使用指导]

注射液的制备是通过加入5ml的0.9%氯化钠溶液至本品小瓶中供静脉注射使用。
滴注液的制备是通过将本品1支溶解至0.9%氯化钠溶液100ml，供静脉滴注使用。
配制后的注射用或滴注用液体均是无色至级微黄色的澄清溶液，应在12小时内使用，保存在30℃以下。从微生物学的角度考虑最好立即使用。

[禁　　忌]

1. 已知对艾司奥美拉唑、其它苯并咪唑类化合物或本品的任何其他成份过敏者禁用。
2. 本品禁止与奈非那韦(nelfinavir)联合使用；不推荐与阿扎那韦(atazanavir)、沙奎那韦联合使用(见【药物相互作用】)。

[不良反应]

常见不良反应为腹痛、便秘、腹泻、腹胀、恶心呕吐、头痛、给药部位反应等(详见说明书)。

[注意事项]

1. 当病人被怀疑患有胃溃疡或已患有胃溃疡时，如果出现异常症状(如明显的非有意识的体重减轻、反复呕吐、吞咽困难、呕血或黑便)，应排除恶性肿瘤的可能。因为使用本品治疗可减轻症状，延误诊断。
2. 肾功能损害的患者无需调整剂量。由于严重肾功能不全的患者使用本品的经验有限，治疗时应慎重(见[药代动力学])。
3. 对驾驶和使用机器能力的影响：尚未观察到这方面的影响。
4. 消化性溃疡出血内镜止血后应用高剂量艾司奥美拉唑时，肝功能受损患者80mg静脉推注剂量不需调整，伴有轻至中度肝损害（Child-Pugh A和B级），最大持续滴注速度不超过6mg/h；伴有重度肝损害患者（Child-Pugh C级）最大持续滴注速度不超过4mg/h。治疗成人GERD时，轻到中度肝功能损害的患者无需调整剂量。严重肝功能损害的患者每日剂量不应超过20mg(见【药代动力学】)。

（仅供医药专业人士参考 详细资料备索）

CN-27185 有效期至2021年04月08日（仅供医药专业人士参考）

AstraZeneca 阿斯利康

阿斯利康(中国)
地址：上海市浦东新区亮景路199号　邮政编码：201203
ADD：No. 199 Liangjing Road, Shanghai 201203, China
电话：(021) 60301752　传真：(021) 58385078
TEL: (021) 60301752　FAX: (021) 58385078

请通过以下任一方式将不良事件报告给阿斯利康中国：
电话：4008208116,8008208116;
电邮：China.AZDrugSafety@astrazeneca.com;
传真：86 21 38683551
在线报告：https://aereporting.astrazeneca.com

批准文号
国药准字　H20093314
苏药广审（文）第2019020143

华亘控股
RICHEN FORCE HOLDINGS

广告

检查消化道疾病的“电子眼”

MiroCam®胶囊内镜



10.8x24.5mm
尺寸小 易吞服

人体通信技术
传输免受干扰保密性好

有效期长
24个月

6帧/秒
拍摄速度快

工作12小时以上
电量持久

170°宽视角
多视野拍摄图像


食道


胃


小肠


大肠

北京华亘安邦科技有限公司
BEIJING RICHEN-FORCE SCIENCE & TECHNOLOGY CO., LTD.

地　址：北京市朝阳区酒仙桥北路7号电通创意广场4号楼
联系电话：010-6494-8021　　客服电话：400-600-6395
网　址：www.china-richen.com.cn　传　真：010-8176-3746

【产品名称】胶囊式内窥镜系统　【型号规格】MiroCam II
【注册证号】国械注进20173220628　【注册人名称】IntroMedic Co.,Ltd.[（株）英特麦迪]
【生产地址】Suite1105, 1106, 41, Digital-ro 31-gil, Guro-Gu, Seoul, Korea
【代理人名称】广州华亘朗博药业有限公司
【代理人住所】广州市萝岗云南云五路11号厂房B栋201
【适应范围】主要用于成人小肠疾病诊断，检查中获取的胃肠等其他部分图像可用于辅助诊断
禁忌内容或者注意事项详见说明书，粤械广审（文）第 220302-05510号

erbe

广告

氩气电极（FiAPC 探头）

- ☑ 一次性使用，抗折性佳
- ☑ 起弧距离好，低功率起弧
- ☑ 器械自动识别，即插即用
- ☑ 工作参数自动存储
- ☑ 双重过滤功能，加强患者保护性
- ☑ APC电极末端气体压力自动保持恒定
- ☑ APC电极末端ERBE色环标记
- ☑ 与ERBE所有内镜氩气刀兼容
- ☑ 1.5mm,2.3mm等不同直径氩气电极可选

禁忌内容或注意事项详见说明书

用于高频手术中对血管、组织进行止血和消融

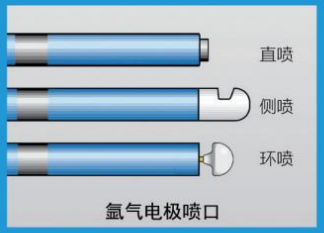

氩气电极喷口


氩气电极适配器





生产企业：Erbe Elektromedizin GmbH
德国爱尔博电子医疗仪器公司
产品注册证号及名称：
[1] 国械注进 20163250794（氩气电极）
沪械广审(文)第250729-08795号

爱尔博（上海）医疗器械有限公司
地址：上海市延安西路2201号上海国际贸易中心3002室 邮编：200336
电话：021-62758440 邮箱：info@erbechina.com
传真：021-62758874 技术服务热线：400-108-1851

·专家论坛·

《中国胆道结石双频双脉冲激光碎石专家建议》要点解读

赵九龙　胡良皞
海军军医大学第一附属医院消化内镜中心，上海 200433
通信作者：胡良皞，Email：lianghao-hu@hotmail.com



胡良皞，医学博士，教育部青年长江学者、上海市青年拔尖人才，副主任医师、副教授、硕士生导师，海军军医大学长海医院消化内科主任助理。兼任中国医师协会胰腺病学专委会青委会副主委和中国医师协会消化内镜专委会副秘书长等学术任职。主持国家自然科学基金 4 项和上海市级基金 8 项，获国家专利 8 项，主编、主译、副主编专著 10 部，以第一或通信作者发表 SCI 收录论文 92 篇，获上海市科技进步一等奖和国际胰腺组织最佳研究奖。获得第三届国之名医青年新锐和上海市优秀青年医师等荣誉称号，当选第十二届上海市青年联合会委员。先后被评为“上海市曙光学者”“上海市青年科技启明星”和“上海市晨光学者”。

【提要】 双频双脉冲激光碎石术因其安全、高效等特点，为困难胆道结石的治疗提供了新的选择。为进一步规范和合理应用这一技术，由国家消化系统疾病临床医学研究中心（上海）、中国医师协会内镜医师分会和中华医学会消化内镜学分会牵头，制定了《中国胆道结石双频双脉冲激光碎石专家建议》。本文对困难胆道结石的定义、双频双脉冲激光碎石术的优势、导入方法、围手术期管理、治疗效果等做深入解读，供临床医生参考学习，提高对双频双脉冲激光碎石术的认识。

【关键词】 碎石术，激光；　脉冲；　结石；　胆道；　专家委员会
DOI：10.3760/cma.j.cn321463-20210506-00295

Interpretation of *Chinese expert opinion on frequency-doubled double pulse laser lithotripsy of biliary stones*

Zhao Jiulong, Hu Lianghao
Department of Gastroenterology, The First Affiliated Hospital of Naval Medical University, Shanghai 200433, China
Corresponding author: Hu Lianghao, Email: lianghao-hu@hotmail.com

困难胆道结石目前在临床上治疗仍面临挑战，双频双脉冲激光碎石术因其安全、高效等特点，为困难结石的治疗提供了新的选择。为进一步规范和合理应用这一技术，由国家消化系统疾病临床医学研究中心（上海）、中国医师协会内镜医师分会和中华医学会消化内镜学分会牵头，在广泛征求了国内消化、内镜与外科等相关领域专家的意见和建议的基础上，结合国内外文献（参考表 1、表 2），制定了《中国胆道结石双频双脉冲激光碎石专家建议》（下文简称《专家建议》），旨在规范双频双脉冲激光碎石技术标准，为进一步提高困难胆道结石清除率提供依据[1-9]。《专家建议》的发表对临床医生规范化使用双频双脉冲激光碎石术治疗困难胆道结石具有重要的指导和借鉴作用，本文对困难胆道结石的定义、双频双脉冲激光碎石术的优势、导入方法、围手术期管理、治疗效果等做深入解读，供各位临床医生参考学习，提高对双频双脉冲激光碎石术的了解和认识。

一、困难胆道结石的定义

胆道结石包括胆囊结石、胆总管结石和肝内胆管结石。传统外科手术、腹腔镜手术、经皮经肝胆道镜手术、经内镜逆行胰胆管造影术（endoscopic retrograde cholangiopancreatography，ERCP）等是目前治疗胆道结石的主要手段，而结石的位

表 1　胆道结石双频双脉冲激光碎石主要研究结果

序号	文献作者（年份，国家）	研究类型	入组人数（男/女）	导入方式	入组标准	首次结石清除率（%）	治疗次数	总结石清除率（%）
1	Li 等[2]（2020，中国）	单中心回顾性研究	79（39/40）	经 LCBDE 术中胆道镜	年龄>18 岁；CBD 结石直径≥2 cm	96.2	1	96.2
			78（42/36）	经 ERCP 子母镜		83.3	1～2	92.3
2	Yang 等[3]（2019，中国）	单中心回顾性研究	42（14/28）	经 LCBDE 术中胆道镜	胆道镜、取石蓝等常规手段无法取出的结石	-	-	100.0
3	Lei 等[4]（2016，中国）	单中心回顾性研究	32（13/19）	经 LTCBDE 术中胆道镜	CBD 结石直径≥8 mm；	-	-	100.0
4	Jiang 等[5]（2013，中国）	单中心回顾性研究	45（19/26）	切肝或保肝外科术中胆道镜	肝内胆管结石	-	-	93.3
5	Liu 等[6]（2011，中国）	系列病例报道	30	非直视 X 线透视联合球囊导管	嵌顿结石或 CBD 结石直径>1.5cm；通过常规手段无法取出的结石	60.0	1.4±0.6	90.0
6	Cho 等[7]（2009，韩国）	单中心回顾性研究	52（20/32）	经 ERCP 子母镜或非直视 X 线透视联合球囊导管	嵌顿结石；CBD 结石直径>1.5 cm；或狭窄上方的结石	80.7	1.4	92.3
7	Kim 等[8]（2008，韩国）	单中心回顾性研究	17（7/10）	非直视 X 线透视联合球囊导管	CBD 巨大结石（>1.5 cm）或伴有壶腹周围憩室；嵌顿结石	-	1.7±0.6	88.2
8	Bayer 等[9]（2001，德国）	单中心回顾性研究	19	ERCP 或 PTC 直视下；非直视 X 线透视	CBD 巨大结石	-	-	89.0

注：LCBDE 指经腹腔镜胆总管探查术；ERCP 指经内镜逆行胰胆管造影术；LTCBDE 指经腹腔镜经胆囊胆总管探查术；PTC 指经皮经肝胆管造影；CBD 指胆总管；“-”指文献未报道

表 2　胆道结石双频双脉冲激光碎石主要研究并发症

序号	文献作者（年份，国家）	整体并发症（%）	出血（%）	穿孔（%）	PEP（%）	胆漏（%）	感染（%）	胆管狭窄（%）	死亡（%）
1	Li 等[2]（2020，中国）	LCBDE 组：10.1	2.6	0	0	2.6	1.3	1.3	0
		ERCP 组：5.1	1.3	0	2.6	0	0	0	0
2	Yang 等[3]（2019，中国）	-	0	0	-	9.5	4.8	0	0
3	Lei 等[4]（2016，中国）	0	-	-	-	-	-	-	0
4	Jiang 等[5]（2013，中国）	11.1	4.4	-	-	-	6.7	-	0
5	Liu 等[6]（2011，中国）	6.7	0	0	6.7	0	0	0	0
6	Cho 等[7]（2009，韩国）	23.0	15.4	-	5.7	-	1.9	-	0
7	Kim 等[8]（2008，韩国）	23.5	11.8	-	5.8	-	5.8	-	0
8	Bayer 等[9]（2001，德国）	6	-	-	6	-	-	-	0

注：LCBDE 指经腹腔镜胆总管探查术；ERCP 指经内镜逆行胰胆管造影术；PEP 指 ERCP 术后胰腺炎；“-”指文献未报道

置、形状、大小及手术方式等因素均可影响结石清除效果。部分结石无法通过上述常规技术实现完全清除，而“困难胆道结石”目前亦无公认、统一的定义。参考《2019 年欧洲消化内镜学会临床实践指南：胆总管结石的内镜治疗》对困难胆道结石进行的定义：（1）结石直径过大（>1.5 cm）；（2）结石数量较多；（3）结石形态特殊（如筒状）；（4）结石位置特殊（胆囊管或肝内胆管）；（5）胆总管解剖结构异常（如胆总管远端狭窄、迂曲、成角<135°等）[10]。这类结石处理难度大，需要进一步行内镜下大球囊扩张术、机械碎石术、液电碎石术（electrohydraulic lithotripsy，EHL）、激光碎石术或体外冲击波碎石术（extracorporeal shock wave lithotripsy，ESWL）等。在已发表的双频双脉冲激光碎石研究中，研究者对困难结石的定义不尽相同，原因可能与采用手术方式、医生临床经验等因素有关[2-4,6-8]。笔者认为，困难胆道结石不应被机械地定义，操作医生应在参考指南共识的基础上结合临床经验，综合评估患者一般情况、影像学表现、手术方式、术中情况等，选择最佳的碎石及取石方式。

二、双频双脉冲激光碎石术的优势

双频双脉冲激光光纤头端必须与结石表面接触，激光束由激光发生器发出，通过光导纤维传送至结石表面，产生碎石效应。研究表明，双频双脉冲激光碎石术主要有以下三大优势[2-4,6-8]：（1）碎石效率高：碎石时间短，碎石峰值功率可达 133～160 kW，通过在结石表面产生冲击波瞬间崩解结石。大多数结石经双频双脉冲“等离子效应”碎石后成为均匀的细小颗粒。（2）安全性好：双频双脉冲激光碎石采用的是一种非灼热性的工作原理，几乎不被结石周围软组织吸收、产

热,不会引起结石周围的软组织热损伤,可以反复击打结石。(3)操作灵活、方便:激光光纤采用具有较高柔韧性的石英光纤,弯曲直径可达 10 mm,可轻松到达高位胆道结石并完成碎石任务,具有明显的临床优势。通过调节激光能量和脉冲频率,可有效、快速地崩解各类胆道结石。但针对不同情况的困难胆道结石,仍需要更多高质量临床研究进一步规范、细化双频双脉冲激光碎石治疗方案与技术标准。

三、适当选择双频双脉冲激光光纤导入方式

双频双脉冲激光的光纤纤细,需通过内镜孔道或内镜附件将光纤头端传送至结石部位,导入方法包括胆道镜、经口胆道内镜、ERCP 子母镜以及非直视 X 线透视定位等,选择适当的导入方式是治疗成功的关键。

1.经胆道镜光纤导入法:经皮经肝、开腹、腹腔镜术中或术后应用胆道镜导入激光光纤,可快速、准确地将光纤头端送至结石表面,直视下粉碎结石,这是外科医生常用的导入方法。胆道镜是胆道结石诊断和治疗的重要技术手段,镜下可观察结石位置及大小、胆管狭窄及扩张程度、胆管黏膜等情况,可有效提高结石清除率、降低结石残留率[11]。Yang 等[3] 回顾性分析了 42 例行腹腔镜联合胆道镜引导下双频双脉冲激光碎石术的困难胆道结石患者,结果显示结石清除率 100%,无术中发生胆管黏膜出血及穿孔病例,无术后死亡病例,且远期随访中也未发现胆管损伤、狭窄及结石复发病例。Jiang 等[5] 回顾性分析 45 例行胆道镜下双频双脉冲激光碎石术治疗的肝内胆管结石患者,与胆道镜下钳除、冲洗、取石篮或肝叶切除术等传统手术方法相比,双频双脉冲激光碎石术组结石清除率为 93.3%,显著高于传统方法组 85.4%。双频双脉冲激光碎石术组有胆道出血 2 例,急性胆管炎 3 例。传统方法组有术中出血 3 例,胆漏 1 例,急性胆管炎 6 例,肝衰竭死亡 1 例。传统方法组手术时间及平均住院日明显长于双频双脉冲激光碎石术组,两组随访期间均未发现肝内胆管结石复发。笔者认为,较传统外科开腹取石手术,经皮经肝、开腹、腹腔镜术中或术后采用胆道镜引导下双频双脉冲激光碎石具有创伤小、效率高、并发症少等优点,但光纤易受损,术中应小心操作。

经皮经肝、开腹、腹腔镜术中或术后应用胆道镜均需先建立进入胆道系统的人工通道,存在非经自然腔道的缺点。近年来,不断有学者探索胃镜或鼻胃镜辅助下直接经口胆道镜激光碎石术在胆道结石中的应用[12-13]。一般情况下,应先行 ERCP,了解十二指肠乳头大小、胆管及结石情况,并决定是否行十二指肠乳头括约肌切开或十二指肠乳头大球囊扩张术,然后换用胃镜或鼻胃镜进行直接经口胆道镜操作。尽管据研究报道,直接经口胆道镜引导下双频双脉冲激光碎石术是安全和可行的,但由于研究样本量较少,其安全性和有效性有待进一步证实。笔者认为,直接经口胆道镜操作流程复杂、难度较大,建议在经验丰富的医疗机构开展,由熟练掌握 ERCP 的高级内镜医师实施。

2.十二指肠镜子镜下光纤导入法:该法遵循传统 ERCP 操作过程,将光纤预置在子镜内并与子镜头端平齐,插入十二指肠镜工作孔道,发现结石后,推出光纤使其头端抵住结石,在直视下粉碎结石。该法具有微创优势,也是临床上 ERCP 操作医生的首选方式。Li 等[2] 开展了 ERCP 子母镜(78 例)与腹腔镜胆总管探查术(laparoscopic common bile duct exploration,LCBDE)联合胆道镜(79 例)引导下双频双脉冲激光碎石术治疗巨大胆总管结石(≥2 cm)效果的回顾性研究,结果显示 ERCP 组首次结石清除率明显低于 LCBDE 组(83.3%比 96.2%),但 ERCP 组首次取石失败后可进行二次手术,最终结石清除率可达 92.3%,与 LCBDE 组差异无统计学意义。两组近期并发症发生率相似,但与 LCBDE 组相比,ERCP 组患者住院时间短,恢复快。

3.造影导管或取石气囊等附件光纤导入法:在无直视内镜系统的情况下,也可通过造影导管或取石气囊等附件导入双频双脉冲激光光纤。该法操作时,先预置光纤于导管内,将造影导管插入内镜工作孔道,内镜前端抵达结石附近,再在 X 线辅助定位下,推动光纤抵住结石进行碎石,因此需要在经验丰富的医疗机构进行。Liu 等[6] 将双频双脉冲激光光纤的头端环形包裹一层不透射线的标记物,在 X 线引导下精准定位光纤位置,在 30 例胆总管结石(>1.5 cm)患者中结石清除率达到 90%,平均治疗(1.4±0.6)次,仅有 2 例患者出现不良事件,且均为急性轻度胰腺炎。Kim 等[8] 探讨了 17 例采用球囊导管对标方法进行非直视下双频双脉冲激光碎石术的疗效和安全性,将激光纤维插入球囊导管,通过十二指肠镜工作孔道到达乳头,在 X 线透视下推进至结石部位,进行激光碎石,结果显示 88%患者结石完全清除,治疗(1.7±0.6)次,3 例患者出现不良反应(胆道出血、胰腺炎和胆管炎),均经保守治疗后好转。

笔者认为,双频双脉冲激光碎石术的光纤导入方法有多种组合方式选择,操作医生应把握每种方法的特点和优势,结合个人手术经验,综合考虑手术设备条件,具体分析患者一般情况、结石特点,充分做好与患者及家属的术前沟通,选择合适的操作方法实现结石完全清除。

四、规范双频双脉冲激光碎石术的围手术期管理

由于双频双脉冲激光光纤导入方法涉及传统外科手术、腹腔镜手术、经皮经肝胆道镜操作、ERCP 及经口胆道内镜等不同手术方式,对于双频双脉冲激光碎石术的围手术期管理应根据手术方式的选择严格遵循各自术前准备、术中及术后处理相关规定,因此《专家建议》中未对每种手术方式的围手术期管理进行详细论述。笔者认为,应该严格把握手术适应证,充分做好术前准备,做好医患沟通,术中操作仔细、轻柔,术后密切观察患者生命体征,积极采取预防并发症措施。

五、双频双脉冲激光碎石术是治疗胆道困难结石的有效手段

当胆道结石被认为是困难结石或经传统治疗方法取石失败时,可采用 EHL、激光碎石术或 ESWL 等辅助技术进一步碎石。近期,一项纳入了 795 项研究的系统综述比较了 EHL、激光碎石术和 ESWL 的有效性和安全性,结果显示,激光碎石术组结石完全清除率显著高于 EHL 组、ESWL 组(95.1%比 88.4%比 84.5%,$P<0.001$),且激光碎石术组碎石成功率较高

(92.5%比 75.5%比 89.3%, $P<0.001$),激光碎石术组术后并发症发生率低于 EHL 组(9.6%比 13.8%, $P=0.04$)[14]。

双频双脉冲激光碎石术和钬激光碎石术是最常用的激光碎石技术。钬激光是一种的单频率单脉冲激光,波长约 2 100 nm,工作介质是包含在钇铝石榴石晶体中的钬,主要通过"钻孔效应"把结石汽化为细小的碎粒。由于钬激光的波长位于水和人体组织吸收范围内,对软组织产生烧灼作用,因此在碎石过程中,需用生理盐水不断冲洗胆管以减轻对周围组织的热损伤[15]。而双频双脉冲激光不被人体正常软组织吸收,其碎石原理为机械能而非热灼式,一项体外实验利用双频双脉冲激光直接照射兔膀胱黏膜,仅引起轻度黏膜水肿,未见黏膜穿孔[16]。两种激光碎石过程中均有可能造成结石上移,体外试验表明双频双脉冲激光比钬激光更能促使结石移位,但上移率差异无统计学意义[17]。

六、结语

双频双脉冲激光碎石具有微创、安全、高效、并发症少的优点,在胆道困难结石中的治疗价值日益突出。虽然双频双脉冲激光碎石术对胆道困难结石病的治疗理念及模式产生了深刻影响,但其在临床应用中还存在诸多不足,且目前仍缺少大规模、前瞻性、随机对照临床研究,更缺乏指南、共识或专家建议等指导性文献。《专家建议》针对双频双脉冲激光碎石术用于胆道困难结石治疗提出了具体的理论和技术指导意见,为进一步推进双频双脉冲激光碎石术的标准化与应用规范化起到了重要的作用。

利益冲突　所有作者声明不存在利益冲突

参 考 文 献

[1] 中国医师协会内镜医师分会, 中华医学会消化内镜学分会, 国家消化系统疾病临床医学研究中心(上海). 中国胆道结石双频双脉冲激光碎石专家建议[J]. 中华消化内镜杂志, 2021, 38(4): 253-255. DOI: 10.3760/cma.j.cn321463-20210223-00124.

[2] Li G, Pang Q, Zhai H, et al. SpyGlass-guided laser lithotripsy versus laparoscopic common bile duct exploration for large common bile duct stones: a non-inferiority trial[J]. Surg Endosc, 2021, 35(7): 3723-3731. DOI: 10.1007/s00464-020-07862-4.

[3] Yang T, Ma Z, Xu B, et al. Clinical role of frequency-doubled double-pulse neodymium YAG laser lithotripsy for removal of difficult biliary stones in laparoscopiccommon bile duct exploration[J]. ANZ J Surg, 2019, 89(9): E358-362. DOI: 10.1111/ans.15364.

[4] Lei J, Wang J, Li Q, et al. Laparoscopic transcystic common bile duct exploration: T-shaped incision of cystic duct with FREDDY laser lithotripsy[J]. J Laparoendosc Adv Surg Tech A, 2016, 26(8): 646-651. DOI: 10.1089/lap.2016.0004.

[5] Jiang ZJ, Chen Y, Wang WL, et al. Management hepatolithiasis with operative choledochoscopic FREDDY laser lithotripsy combined with or without hepatectomy[J]. Hepatobiliary Pancreat Dis Int, 2013, 12(2): 160-164. DOI: 10.1016/s1499-3872(13)60026-0.

[6] Liu F, Jin ZD, Zou DW, et al. Efficacy and safety of endoscopic biliary lithotripsy using FREDDY laser with a radiopaque mark under fluoroscopic guidance[J]. Endoscopy, 2011, 43(10): 918-921. DOI: 10.1055/s-0030-1256555.

[7] Cho YD, Cheon YK, Moon JH, et al. Clinical role of frequency-doubled double-pulsed yttrium aluminum garnet laser technology for removing difficult bile duct stones (with videos)[J]. Gastrointest Endosc, 2009, 70(4): 684-689. DOI: 10.1016/j.gie.2009.03.1170.

[8] Kim TH, Oh HJ, Choi CS, et al. Clinical usefulness of transpapillary removal of common bile duct stones by frequency doubled double pulse Nd:YAG laser[J]. World J Gastroenterol, 2008, 14(18): 2863-2866. DOI: 10.3748/wjg.14.2863.

[9] Bayer J, Maiss J, Tex S, et al. First clinical data on Laser lithotripsy of common bile duct stones with a new frequency-doubled double-pulse ND:YAG-laser (FREDDY) in 19 patients[J]. Gastrointest Endosc, 2001, 53(5): AB87. DOI: 10.1016/S0016-5107(01)80109-7.

[10] Manes G, Paspatis G, Aabakken L, et al. Endoscopic management of common bile duct stones: European Society of Gastrointestinal Endoscopy (ESGE) guideline[J]. Endoscopy, 2019, 51(5): 472-491. DOI: 10.1055/a-0862-0346.

[11] 中华医学会外科学分会胆道外科学组, 中国医师协会外科医师分会胆道外科医师委员会. 胆道镜在肝胆管结石病诊断与治疗中的应用专家共识(2019 版)[J]. 中华消化外科杂志, 2019, 18(7): 611-615.DOI:10.3760/cma.j.issn.1673-9752.2019.07.001.

[12] 高道键,胡冰.徒手直接经口胆道镜在胆道疾病中的初步应用[J]. 中华消化内镜杂志, 2013, 30(9): 503-507. DOI: 10.3760/cma.j.issn.1007-5232.2013.09.009.

[13] 于剑锋, 郝建宇. 徒手经口直接胆道镜在胆道疾病的临床应用探讨[J]. 中华消化内镜杂志, 2017, 34(7): 470-475. DOI: 10.3760/cma.j.issn.1007-5232.2017.07.004.

[14] Veld JV, van Huijgevoort N, Boermeester MA, et al. A systematic review of advanced endoscopy-assisted lithotripsy for retained biliary tract stones: laser, electrohydraulic or extracorporeal shock wave[J]. Endoscopy, 2018, 50(9): 896-909. DOI: 10.1055/a-0637-8806.

[15] Buxbaum J, Sahakian A, Ko C, et al. Randomized trial of cholangioscopy-guided laser lithotripsy versus conventional therapy for large bile duct stones (with videos)[J]. Gastrointest Endosc, 2018, 87(4): 1050-1060. DOI: 10.1016/j.gie.2017.08.021.

[16] Zörcher T, Hochberger J, Schrott KM, et al. In vitro study concerning the efficiency of the frequency-doubled double-pulse Neodymium:YAG laser (FREDDY) for lithotripsy of calculi in the urinary tract[J]. Lasers Surg Med, 1999, 25(1): 38-42. DOI: 10.1002/(sici)1096-9101(1999)25:1<38::aid-lsm5>3.0.co;2-l.

[17] Marguet CG, Sung JC, Springhart WP, et al. In vitro comparison of stone retropulsion and fragmentation of the frequency doubled, double pulse nd:yag laser and the holmium:yag laser[J]. J Urol, 2005, 173(5): 1797-1800. DOI: 10.1097/01.ju.0000154341.08206.69.

(收稿日期:2021-05-06)
(本文编辑:周昊)

南微医学

广告



南微医学动物实验中心正式启用啦！

- 供医院开展ESD/EMR、ERCP、EUS、EVL等内镜手把手带教，及动物实验
- 手术间——报告厅实时交互转播、全球直播系统











赶紧联系我吧！

400 025 3000 全国服务电话

www.micro-tech.com.cn

南微医学科技股份有限公司
南京高新开发区高科三路10号
025 5874 4269
info@micro-tech.com.cn

官方二维码

OLYMPUS

广告

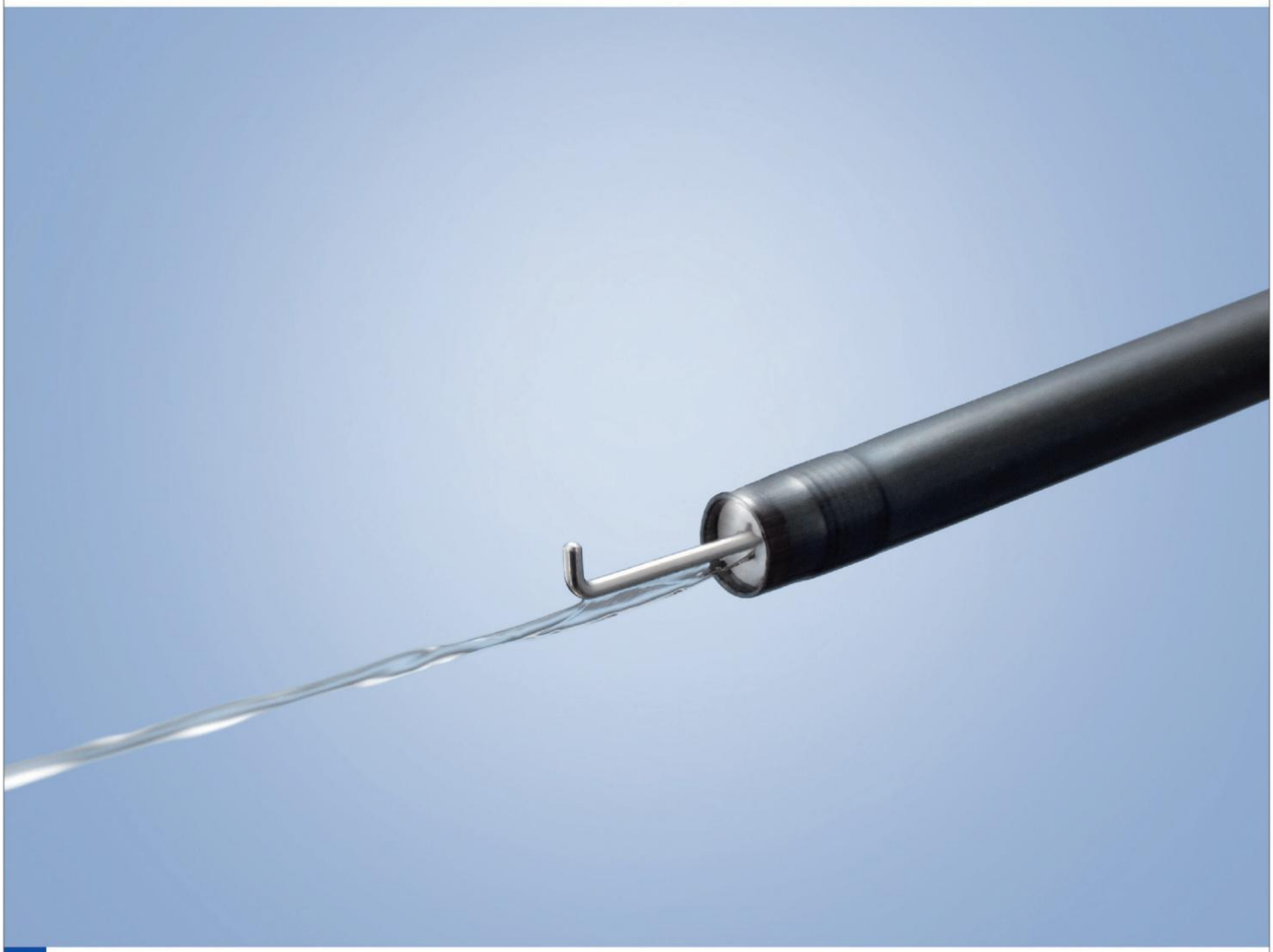

新增术中注液功能，减少耗材交换

- 注液功能，可以实现切开后的注液。减少耗材交换。
- 锁定功能，将手柄滑块推到最大，刀头完全伸出，可将钩的方向锁定。
- 先端的L型设计，即使是位于垂直部位的组织，也能对黏膜实施精准的提起和剥离操作。

一次性使用高频黏膜切开刀

KD-625LR/QR/UR

奥林巴斯(北京)销售服务有限公司

北京总部：北京市朝阳区新源南路1-3号平安国际金融中心A座8层
代表电话：010-58199000

本资料仅供医学专业人士阅读。
禁忌内容或注意事项详见说明书。
所有类比均基于本公司产品，特此说明。
规格、设计及附件如有变更，请以产品注册信息为准。

一次性使用高频黏膜切开刀 国械注进20213010035
沪械广审(文)第260202-15525号
AD0068SV V01-2106

ISSN 1007-5232　CN 32-1463/R　邮发代号：28-105　国内定价：25.00 元