·基础研究·

国产一次性经口胆道镜的动物实验研究

董礼　王帆　朱跃　杨鹏程　李相林　聂海行　方军　王红玲　赵秋
武汉大学中南医院消化内科，武汉 430071
通信作者：赵秋，Email：zhongnanxiaohua@163.com

【摘要】 目的　评估国产一次性经口胆道镜在动物胆道镜检查中的有效性和安全性。**方法**　6头健康巴马小型猪分别于麻醉后行国产一次性经口胆道镜检查，评价其操作性能、图像质量并记录术中和术后并发症。**结果**　6例动物均完成国产一次性经口胆道镜检查。该胆道镜操作性能良好，能顺利通过十二指肠镜进入胆道，注水、吸引及器械通道通畅。胆道镜图像清晰、颜色分辨率良好，未出现图像变形及失真，可准确评估管腔内情况及清晰观察黏膜表面情况。检查过程中未产生出血、穿孔等操作性损伤，以及呼吸抑制、心脏骤停等不良事件。术后所有猪存活状态良好，无不良反应。**结论**　国产一次性经口胆道镜操作性能良好，图像质量高，安全性较好。

【关键词】 动物实验；　经口胆道镜；　国产

基金项目：湖北省科技创新专项重大项目（2017ACA169）；武汉大学中南医院优秀博士（博士后）项目（ZNYB2019003）

Evaluation of a China-made disposable peroral cholangioscope in an animal experiment

Dong Li, Wang Fan, Zhu Yue, Yang Pengcheng, Li Xianglin, Nie Haihang, Fang Jun, Wang Hongling, Zhao Qiu
Department of Gastroenterology, Zhongnan Hospital of Wuhan University, Wuhan 430071, China
Corresponding author: Zhao Qiu, Email: zhongnanxiaohua@163.com

【Abstract】　Objective　To evaluate the efficacy and safety of a China-made disposable peroral cholangioscope in animal cholangioscopy. **Methods**　Six healthy Bama minipigs underwent the domestic disposable peroral cholangioscopy after anesthesia. The operation performance and image quality of the products were evaluated, and intraoperative and postoperative complications were recorded. **Results**　All 6 animals received the domestic disposable peroral cholangioscopy. The cholangioscope showed good operating performance and could smoothly enter the biliary tract through the duodenoscope. The water injection, suction and instrument channels were unobstructed. The cholangioscopic image was clear, the color resolution was good, and there was no image distortion. The lumen and the mucosal surface could be accurately assessed. During the examination, there was no operative injuries such as bleeding, perforation, or adverse events such as respiratory depression or cardiac arrest. All pigs survived the operation with no adverse reaction. **Conclusion**　The China-made disposable peroral cholangioscope is safe, with good operability and high-quality image.

【Key words】　Animal experiment;　Peroral cholangioscopy;　Domestic

Fund program:　Major Project of Technological Innovation in Hubei Province (2017ACA169); Excellent Doctoral (Postdoctoral) Program of Zhongnan Hospital of Wuhan University (ZNYB2019003)

DOI：10.3760/cma.j.cn321463-20210810-00272
收稿日期　2021-08-10　　**本文编辑**　钱程
引用本文：董礼, 王帆, 朱跃, 等. 国产一次性经口胆道镜的动物实验研究[J]. 中华消化内镜杂志, 2022, 39(3): 220-224. DOI: 10.3760/cma.j.cn321463-20210810-00272.

胆道系统疾病的早期诊断对改善患者的预后至关重要，目前临床诊断主要依赖血清学检查和间接影像学检查，如经内镜逆行胰胆管造影术（endoscopic retrograde cholangiopancreatography，ERCP）。由于无法在直视下观察病变，胆道系统疾病的诊断率较低。20 世纪 70 年代出现了第一例经口胆道镜检查，实现了对胆道病变的直视下检查。随着技术的不断进步，现在已出现多种经口胆道镜系统，如使用子母镜系统的经口胆道镜检查、直接经口胆道镜检查和 SpyGlass 直接可视化系统[1]。但是，临床上现有的胆道镜仍存在较多不足，如分辨率低、镜身易折损且不易更换、完全依赖于进口等。因此，急需研发一种分辨率高、镜身超细且折损后易更换的新型胆道镜系统。为此，我们进行了一次性经口胆道镜的国产化研究，成功研发出了操作性能更好、成像清晰度更高的国产一次性经口胆道镜（专利号：2020218708364、2020108998308、2020108998257、2020218698112），可以满足日益增长的临床需求。本研究旨在通过动物实验评估国产一次性经口胆道镜的操作性能和安全性。

材料和方法

一、国产一次性经口胆道镜系统

国产一次性经口胆道镜系统由武汉大学中南医院消化内科牵头多家企业联合研发而成，实验使用的胆道镜由武汉佑康科技有限公司生产。该系统包括图像处理器和一次性经口胆道镜。图像处理器具有图像接收、处理、输出、自动白平衡、录像和抓拍等功能。国产一次性经口胆道镜包括手柄和一端固定于手柄内、可插入十二指肠镜工作孔道内的多腔管，多腔管的工作长度为 2.1 m，直径为 11 F（图 1）。多腔管包括依次沿轴向同轴连接的多腔硬管、连接管和多腔软管，多腔软管的前端有镜头固定帽（图 2）。国产一次性经口胆道镜具有无级自锁和多向弯曲功能，能准确到达病变部位并保持稳定。多向弯曲功能通过转动手柄的钢丝轮实现，钢丝轮连接有转向钢丝，转向钢丝穿过多腔管的导丝通道固定在镜头固定帽上，转动钢丝轮带动转向钢丝即可实现弯曲功能。多腔软管长度为 5 cm，可弯曲 90~120 度，充分适应弯曲的胆道，尽可能到达病变部位，探查分支管道。当多腔软管弯曲至合适位置时，松开转动手柄，转动手柄在自锁弹簧的作用下回到自锁位置，可使多腔软管保持在弯曲位置进行操作。其次，多腔管内沿其轴向布置有多个通道，包括用于设置导丝的导丝通道、用于放置治疗器械的器械通道（直径为 1.2 mm，可置入直径为 1 mm 的活检钳）、用于注水的水通道（可手动注水冲洗或机械加压注水冲洗），用于插入电子镜的电子镜通道和用于照明的光纤通道。电子镜通道内放置光学探头，光学探头的像素为 16 万像素。

国产一次性经口胆道镜（子镜）和十二指肠镜（母镜）构成子母镜系统。十二指肠镜经口到达十二指肠降段，于十二指肠降段寻找十二指肠主乳头，经十二指肠主乳头胆管插管，造影显示病变轮廓，行经内镜乳头括约肌切开术（endoscopic sphincterotomy，EST）后用气囊扩张乳头，使乳头开口超过导管直径，留置导丝至病变部位以上。将国产一次性经口胆道镜固定在十二指肠镜上，经十二



图 1　国产一次性经口胆道镜　1A：正面观；1B：背面观；1C：侧面观

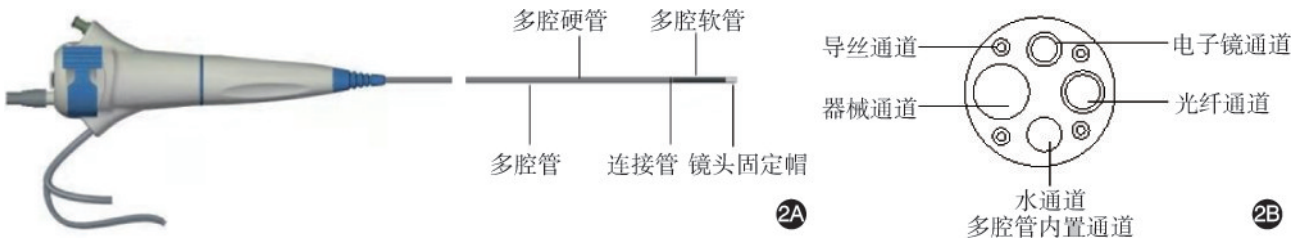

图2　国产一次性经口胆道镜的多腔管结构图　2A：多腔管轴向连接结构图；2B：多腔管内部结构图

指肠镜工作孔道置入并送至目标部位，通过调整多腔管前端进行病变部位的观察（图3）。操作者可使用国产一次性经口胆道镜进行相应诊疗操作。对胆道占位性病变，可在直视下进行精准取材活检。对于胆总管巨大结石，可行液电碎石术或激光碎石术。若病变管腔内有影响观察的组织碎片、血迹等，可以通过水通道注水冲洗管腔，外接吸引器吸引。

二、实验动物及仪器

选用6头健康巴马小型猪，年龄≥8个月，体重20~25 kg，雌雄不限，巴马小型猪由武汉大学动物实验中心提供，实验过程使用耳标进行动物标记。主要仪器：国产一次性经口胆道镜系统（由武汉大学中南医院消化内科牵头研发）。其他辅助器械：日本奥林巴斯公司十二指肠镜TJF-260V、美国波士顿科学一次性活检钳（直径为1 mm）、激光导线、一次性导丝、一次性乳头切开刀。本研究通过武汉大学中南医院伦理委员会审核批准（审批号：SQ20200208）。

三、术前准备

术前3 d用25%糖水饲养猪，术前一晚禁食禁水。术前30 min用缚带将猪固定在手术台，肌肉注射半只地西泮注射液（10 mg）镇静。耳缘静脉留置针连接微量输液泵，输注1%丙泊酚（2 mg/kg）麻醉。若术中苏醒，给予1%丙泊酚（1 mg/kg）。四肢及胸部分别贴上电极片，连接多功能心电监护仪。使用小儿面罩连接气囊，再连接输氧管接入呼吸机进行给氧。若发生呼吸抑制，给予半只氨茶碱（250 mg）。将动物以俯卧位固定于在手术台上，连接监护设备，由具有主管技师职称的麻醉医师负责麻醉维护和生命体征监护。

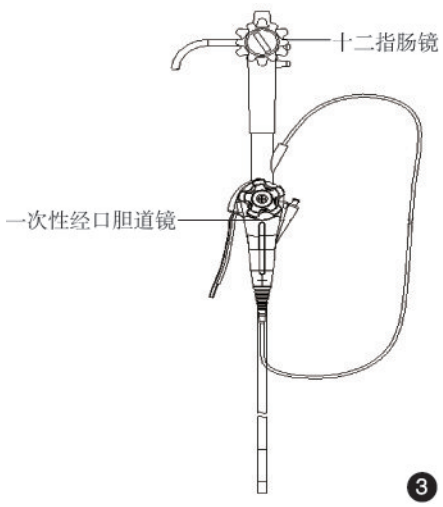

图3　经口胆道子母镜系统由国产一次性经口胆道镜和十二指肠镜构成

四、手术操作

由武汉大学中南医院消化内科2名具有丰富经验的主任医师、1名副主任医师、1名麻醉医师及2名护士经培训后进行操作。动物麻醉后取俯卧位，使用牙垫固定口腔，十二指肠镜进入十二指肠降段，寻找十二指肠主乳头，经十二指肠主乳头胆管插管，造影显示胆管轮廓，留置导丝至胆管。将激光导线和活检钳体外预装入国产一次性经口胆道镜内，再将一次性经口胆道镜经十二指肠镜工作孔道置入并送至目标部位进行观察。术后所有猪常规补液、护理，48 h后正常饮食。

五、实验评价指标

对国产一次性经口胆道镜进行操作性能、图像质量和安全性评价。术前、术后以及术后第1天，行血常规检查和血清淀粉酶检查。术后观察动物生命体征及是否出现并发症。

结　果

国产一次性经口胆道镜均成功插入每例动物胆管内，该产品操作性能良好，能顺利通过十二指肠镜进入胆道，注水、吸引、器械通道通畅。内镜图像清晰、颜色分辨率良好，未出现图像变形及失真，可准确评估管腔内情况及清晰观察黏膜表面情况

（图 4）。实验动物均未观察到胆管狭窄或扩张、未发现占位性病变及胆管结石，胆管黏膜光滑、无充血水肿，未见黏膜血管增粗或弯曲。检查过程中未产生出血、穿孔等操作性损伤，以及呼吸抑制、心脏骤停等不良事件。术后所有猪生命体征稳定。术后第 1 天所有猪白细胞计数及红细胞计数在正常值范围内，与术前相比，未有明显改变。术后第 1 天所有动物的血清淀粉酶正常，未出现术后胰腺炎、胆管炎、出血、穿孔等并发症。

讨　论

本研究在猪体内进行一次性经口胆道镜检查，实验结果表明一次性经口胆道镜的国产化具有可行性，该产品能顺利通过十二指肠镜进入胆道，各工作通道通畅，证明其操作性能良好；内镜图像清晰、颜色分辨率良好、未出现图像变形及失真，证明其图像质量较高；术中及术后未出现不良事件，证明其安全性较好。国产一次性经口胆道镜的研发可满足临床上日益增长的经口胆道镜检查需求。

评价该产品的性能需使用体内模型进行评估。由于猪胆道系统的解剖结构、生理特征、位置与人类相似，并且猪常作为胆道疾病的研究模型，因此本研究选用猪作为实验动物。然而普通体型的猪胃腔较大，十二指肠镜进入十二指肠难度较大。巴马小型猪的胃体积较小，便于十二指肠镜进入十二指肠，因此，小型猪是用于评价该产品的最佳模型。本研究的实验对象均为健康的巴马小型猪，进行国产一次性经口胆道镜检查时未发现占位性病变，故未进行活检。由于猪胆道系统的弯曲程度存在个体差异，当胆道镜弯曲度较小时，活检钳可在胆道镜工作状态下进行体内置入，若阻力较大，采用体外置入的方法，在体外将活检钳放置在国产一次性经口胆道镜的器械通道内，使活检钳未超出胆道镜的前端，并保持该状态与胆道镜一同置入体内，到达目标部位后再进行相应的操作。激光导线也采用类似的安装方法。这一方面与进口产品 SpyGlass 一致。

目前，ERCP 仍是胆道系统疾病主要的诊疗方

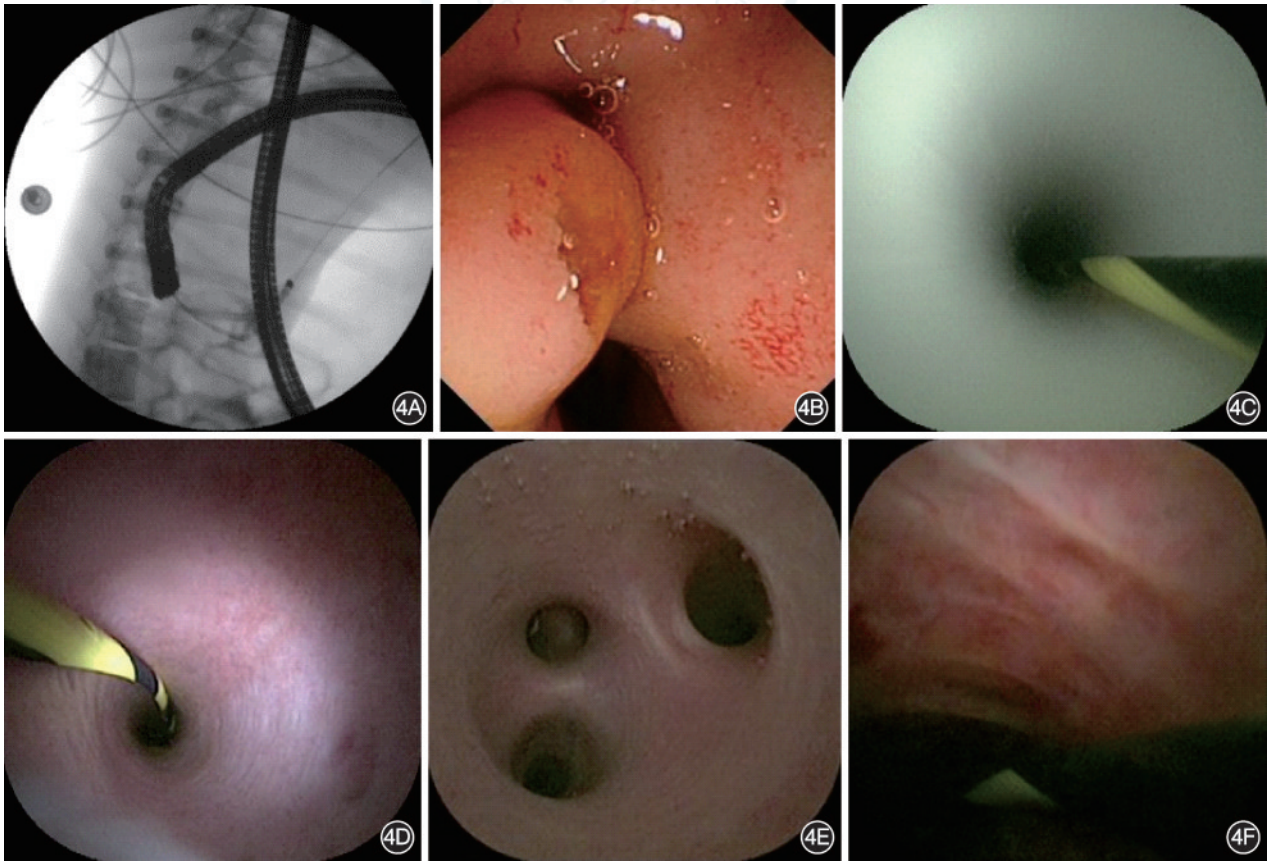

图 4　国产一次性经口胆道镜的检查图像　4A:X 线提示胆道镜进入胆管；4B:十二指肠镜观察十二指肠乳头；4C:胆道镜通过十二指肠镜工作孔道；4D:胆道镜观察胆总管；4E:胆道镜观察分支胆管；4F:胆道镜观察胆管黏膜表面情况

法。ERCP虽然可以解决大多数临床问题，但是在诊断和治疗疑难疾病时存在很大的不足，如不确定性胆道狭窄和难治性胆管结石。不确定性胆道狭窄通常采用在ERCP下行刷细胞学检查（敏感度为45%）和导管内钳活检（敏感度为48.1%）或两者结合（敏感度为59.4%）的方法进行诊断，但其敏感度仍旧较低[2]。而准确诊断胆道系统疾病对于治疗方案的选择至关重要。研究显示在术前未行经口胆道镜检查的情况下，有5.2%~24.5%术前被诊断为恶性胆道狭窄的患者，术后对病变部位行组织学检查后被证明是良性病变[3]。相比之下经口胆道镜系统具有明显的优势，研究显示经口胆道镜系统诊断不确定性胆道狭窄敏感度、特异度和准确率分别达到90.8%，90.9%和90.8%[4]。第二代SpyGlass系统活检标本的准确率高达89%，敏感度和特异度为100%[5]。对于ERCP取石失败的难治性胆管结石如直径巨大、位于狭窄部位以上等采用经口胆道镜治疗可以取得良好的治疗效果。一项关于SpyGlass系统治疗难治性胆管结石的疗效及安全性的回顾性多中心队列研究显示97.3%的患者完成了胆管结石清除，77.4%的患者在单次液电碎石术或激光碎石术中完成了胆管结石清除[6]。在诊治不确定性胆道狭窄和难治性胆管结石中，经口胆道镜发挥着不可取代的作用，不仅可以在直视下对病变进行评估，还可以进行活检或辅助治疗如液电碎石术或激光碎石术等。因此，一次性经口胆道镜的国产化具有极大的诊疗意义。

目前临床上现有的经口胆道镜仍存在较多不足，如镜身较粗不适用于分支胆道的检查、镜身易折损且不易更换、分辨率低、完全依赖于进口、价格昂贵等。本实验研发的国产一次性经口胆道镜具有镜身超细且折损后易更换、弯曲度好、分辨率高、价格较低、内置辅助通道可进行多种诊疗工作的优点，其操作性能良好、图像质量高、安全性较好。由于胆道大小和解剖结构的限制，其分辨率和操作灵活性等方面依然存在很大的进步空间。目前经口胆道镜系统已报告的主要不良事件有胆管炎、胰腺炎、自限性腹痛、经内镜乳头括约肌切开术相关出血及穿孔等，总体文献显示不良事件发生率为10.5%[4]，低于ERCP相关并发症的发生率。另一方面，需要采用经口胆道镜系统进行诊疗的患者病情往往更为复杂，这也增加了其并发症的发生率，因此其不良事件发生率在可接受范围。本研究术后所有猪存活状态良好，无不良反应，表明国产一次性经口胆道镜安全性较高，但是经口胆道镜检查是一项具有挑战性的检查，任何不谨慎的操作都有可能对被检查者造成损伤。目前，该产品尚处于研发阶段，仅进行了动物实验，未进入医疗器械产业化阶段，其操作性能和安全性仍需要进一步临床试验证实。

利益冲突　所有作者声明无利益冲突

作者贡献声明　董礼、聂海行：论文撰写、数据整理；王帆、方军：论文修改；王帆、朱跃、杨鹏程、李相林、方军、王红玲：实验操作；赵秋：研究指导、经费支持

参 考 文 献

[1] Ishida Y, Itoi T, Okabe Y. Types of peroral cholangioscopy: how to choose the most suitable type of cholangioscopy[J]. Curr Treat Options Gastroenterol, 2016, 14(2): 210-219. DOI: 10.1007/s11938-016-0090-2.

[2] Navaneethan U, Njei B, Lourdusamy V, et al. Comparative effectiveness of biliary brush cytology and intraductal biopsy for detection of malignant biliary strictures: a systematic review and meta-analysis[J]. Gastrointest Endosc, 2015, 81(1): 168-176. DOI: 10.1016/j.gie.2014.09.017.

[3] Wakai T, Shirai Y, Sakata J, et al. Clinicopathological features of benign biliary strictures masquerading as biliary malignancy [J]. Am Surg, 2012, 78(12): 1388-1391.

[4] Laleman W, Verraes K, Van Steenbergen W, et al. Usefulness of the single-operator cholangioscopy system SpyGlass in biliary disease: a single-center prospective cohort study and aggregated review[J]. Surg Endosc, 2017, 31(5): 2223-2232. DOI: 10.1007/s00464-016-5221-2.

[5] Ogura T, Imanishi M, Kurisu Y, et al. Prospective evaluation of digital single-operator cholangioscope for diagnostic and therapeutic procedures (with videos) [J]. Dig Endosc, 2017, 29(7): 782-789. DOI: 10.1111/den.12878.

[6] Brewer Gutierrez OI, Bekkali N, Raijman I, et al. Efficacy and safety of digital single-operator cholangioscopy for difficult biliary stones[J]. Clin Gastroenterol Hepatol, 2018, 16(6): 918-926. DOI: 10.1016/j.cgh.2017.10.017.