中华医学会系列杂志

ISSN 1007-5232
CN 32-1463/R

中华消化内镜杂志®

ZHONGHUA XIAOHUA NEIJING ZAZHI

2022年11月 第39卷 第11期

CHINESE JOURNAL OF DIGESTIVE ENDOSCOPY

Volume 39 Number 11
November 2022

CHINESE MEDICAL ASSOCIATION

ISSN 1007-5232

SonoScape 开立

广告



多光谱技术 聚谱成像

VLS-55系列四波长LED光源，助力消化道早期疾病诊断

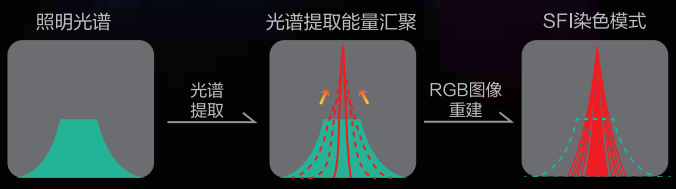

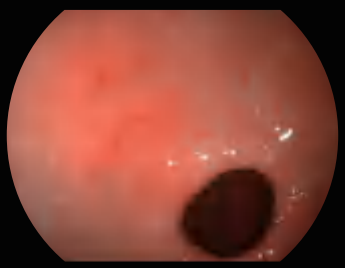

白光图像

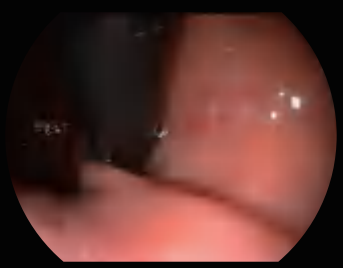

白光图像

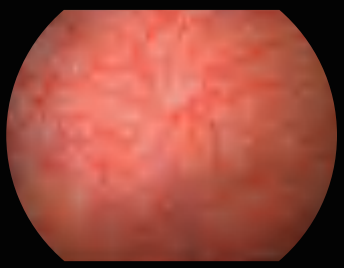

白光图像

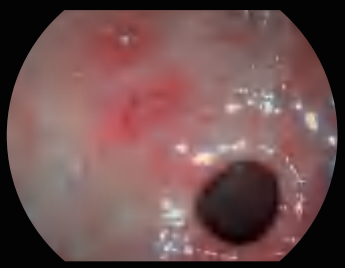

SFI图像

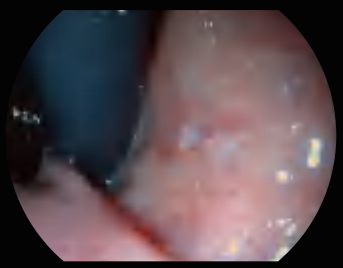

SFI图像

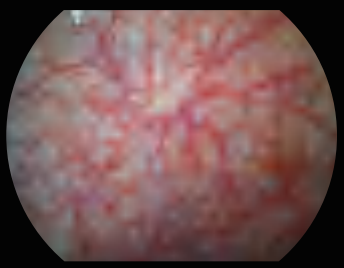

SFI图像

深圳开立生物医疗科技股份有限公司
SONOSCAPE MEDICAL CORP.
地址：深圳市南山区科技中二路深圳软件园二期12栋2楼
电话：86-755-26722890

网站：www.sonoscape.com
邮箱：sonoscape@sonoscape.net
禁忌内容或者注意事项详见说明书
粤械广审（文）第231218-06842号

注册证编号
医用内窥镜图像处理器 粤械注准20182061081
医用内窥镜冷光源 粤械注准20192061100
电子上消化道内窥镜 国械注准20193060037
电子下消化道内窥镜 国械注准20193060046

中华消化内镜杂志®

CHINESE JOURNAL OF DIGESTIVE ENDOSCOPY

月刊　1996年8月改刊　第39卷　第11期　2022年11月20日出版


微信:xhnjxw


新浪微博

主　管
中国科学技术协会

主　办
中华医学会
100710,北京市东四西大街42号

编　辑
中华消化内镜杂志编辑委员会
210003,南京市紫竹林3号
电话:(025)83472831,83478997
传真:(025)83472821
Email:xhnj@xhnj.com
http://www.zhxhnjzz.com
http://www.medjournals.cn

总编辑
张澍田

编辑部主任
唐涌进

出　版
《中华医学杂志》社有限责任公司
100710,北京市东四西大街42号
电话(传真):(010)51322059
Email:office@cmaph.org

广告发布登记号
广登32010000093号

印　刷
江苏省地质测绘院

发　行
范围:公开
国内:南京报刊发行局
国外:中国国际图书贸易集团有限公司
(北京399信箱,100044)
代号 M4676

订　购
全国各地邮政局
邮发代号 28-105

邮　购
中华消化内镜杂志编辑部
210003,南京市紫竹林3号
电话:(025)83472831
Email:xhnj@xhnj.com

定　价
每期25.00元,全年300.00元

中国标准连续出版物号
ISSN 1007-5232
CN 32-1463/R

2022年版权归中华医学会所有

未经授权,不得转载、摘编本刊文章,不得使用本刊的版式设计

除非特别声明,本刊刊出的所有文章不代表中华医学会和本刊编委会的观点

本刊如有印装质量问题,请向本刊编辑部调换

目　次

述　评

加强消化内镜诊疗质控　推动消化内镜高质量发展 …… 857
王洛伟　马旭东　李兆申

共识与指南

消化内镜下纳米炭注射标记定位技术临床操作专家共识 …… 860
中华医学会消化内镜学分会

菁英论坛

国外消化内镜质控发展及现状 …… 870
蒋惠珊　辛磊　王洛伟

图像增强内镜时代标准胃镜摄片:两进两退法(含视频)…… 875
黄思霖　乔伟光

论　著

2021国家消化内镜诊疗服务与质量安全报告 …… 879
王天骄　辛磊　王洛伟　马旭东　李兆申

中国县域医院消化内镜学科现状:一项横断面研究…… 885
蔡梦溪　王天骄　辛磊　高野　王洛伟　李兆申

京津冀地区消化内镜医联体平台2016—2020年消化内镜检查情况分析 …… 889
李美姿　张晟瑜　纪若愚　吴东　吴晰　郭涛　王强　蒋青伟　冯云路　伍东升　杨莹韵　杨爱明　冯志杰　李文

基于文献计量的全球消化内镜质控研究特征与趋势分析 …… 895
边岩　庄海花　高野　林寒　孟茜茜　王洛伟

早期胃癌内镜黏膜下剥离术非治愈性切除的后续治疗策略分析 … 901
张城刚　余嘉贤　蒋祈　杨文昶　王涛　贾杰　尹玉平　刘炜圳　张鹏　王征　陶凯雄

内镜黏膜下剥离术治疗巨大滑动型食管裂孔疝合并难治性胃食管反流病的初步探索(含视频) …… 907
张海静　赵海平　胡海清　谢巴图白音　靳春露　芮瑞　李颖　胡志光　刘冠兰

透明帽辅助内镜下硬化术与吻合器痔上黏膜环切钉合术治疗内痔的临床对照研究 …… 912
熊英　谢长仿　韩静　路璐　赵振锋　侯丛然　杨洋　张金卓　宋瑞

人工智能·内镜精灵®

ENDOANGEL

广告

消化道

辅助监测软件

自动识别上下消化道，开始监测



产品介绍

胃功能



- 胃26部位盲区监测
- 检查耗时实时监测
- 操作情况实时评分
- 图文自动存储系统

肠功能

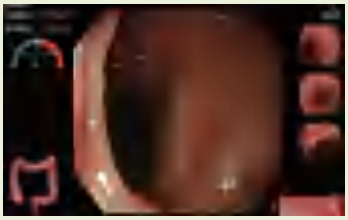

- 回盲部自动识别
- 进镜时间和退镜时间监测
- 肠镜退镜速度监测
- 图文自动存储系统

产品特点

- **直观** 显示各项质控指标 实时点亮 相应部位
- **规范** 缩短培训周期 大幅度提高临床操作规范性
- **智能** AI 赋能 减少漏诊误诊
- **贴心** 图文自动存储系统 数据永久储存 防止漏图丢图

以上产品介绍均来源于技术要求

产品名称：**消化道辅助监测软件**

公司名称：**武汉楚精灵医疗科技有限公司**
Wuhan ENDOANGEL Medical Technology Co.,LTD

公司地址：武汉东湖新技术开发区高新大道818号武汉高科医疗器械园B地块一期B10栋5层03号（自贸区武汉片区）

电话：027-87053935

禁忌内容或者注意事项详见说明书

注册证号：鄂械注准20222213648

广告审批文号：鄂械广审（文）第 240510-05134 号

专利：基于计算机视觉的肠镜退镜速度实时监测方法和系统（专利号:3926540）

短篇论著

上海市消化内镜诊疗现状分析 …… 918
季倪蕾　孟茜茜　王天骄　辛磊　刘翠　王洛伟　李兆申
内镜套扎切除术和内镜黏膜下挖除术治疗固有肌层起源小胃肠间质瘤的疗效分析 …… 921
温春虹　刘将　唐庆林　马明　林惠明　邓立新　曾智聪　张帅　黄雪娟　张鸣青
术前内镜下自体血标记定位应用于腹腔镜结直肠肿瘤手术的临床效果分析 …… 925
张海斌　张顺　蒋小华　徐美东

标准与规范

消化内镜评价标准规范(试行) …… 928
科技部“十三五”重大专项“国产消化内窥镜的多中心系统评价研究”课题组
国家消化系统疾病临床医学研究中心

病例报道

胃底腺型胃癌内镜下诊治3例 …… 931
董志霞　吴姗　石岩　钱月琴　陈春燕　白岳青　袁俊清　刘志艳　宛新建
同时累及食管和胃的原发性黏膜相关淋巴组织淋巴瘤1例 …… 935
杨金萍　任喜梅　倪牧含　郑畅　杨天　孙琦　王雷　徐桂芳
内镜超声下表现为强回声的成熟型卵巢畸胎瘤累及直肠1例(含视频) …… 938
李赛尔　周春华　张玲　张尧　赵雪松　张本炎　邹多武
累及多部位的克罗恩病诊治经过与鉴别1例 …… 940
李晨　暴德强　赵莉

综　　述

贲门失弛缓症病因及发病机制研究进展 …… 942
耿子寒　黄媛　诸炎　李全林　周平红
食管内镜黏膜下剥离术与术后食管动力异常的相关因素 …… 945
吕美慧　姜柳琴　林琳

书评 …… 934

读者·作者·编者

中华医学会系列杂志论文作者署名规范 …… 869
《中华消化内镜杂志》对来稿中统计学处理的有关要求 …… 878
《中华消化内镜杂志》2023年征订启事 …… 894
《中华消化内镜杂志》2022年可直接使用英文缩写的常用词汇 …… 906
插页目次 …… 917

本刊稿约见第39卷第1期第82页、第7期第586页

本期责任编委　王洛伟　　**本期责任编辑**　朱悦　唐涌进

AOHUA
澳华内镜

广告

AQL-200L智能多光谱内镜解决方案

1+3式多模式图像显示



CBI Regular (CBI-R)
常规模式

CBI Indigo(CBI-D)
靛胭脂模式

CBI Aqua(CBI-Q)
湖绿色模式

400-921-0114

https://www.aohua.com/

上海澳华内镜股份有限公司

股票代码:688212

上海市闵行区光中路133弄66号澳华内镜大厦(邮编201108)

沪械广审（文）第 230128-34115 号

禁忌内容或注意事项详见说明书

·病例报道·

同时累及食管和胃的原发性黏膜相关淋巴组织淋巴瘤1例

杨金萍[1]　任喜梅[2]　倪牧含[2]　郑畅[2]　杨天[2]　孙琦[3]　王雷[2]　徐桂芳[1,2]
[1]南京医科大学鼓楼临床医学院消化内科，南京 210008；[2]南京大学医学院附属鼓楼医院消化内科，南京 210008；[3]南京大学医学院附属鼓楼医院病理科，南京 210008
杨金萍现在安徽医科大学第一附属医院中西医结合肿瘤科，合肥 230000
通信作者：徐桂芳，Email：xuguifang@njglyy.com

【提要】 黏膜相关淋巴组织（mucosal-associated lymphoid tissue，MALT）淋巴瘤最常见于胃肠道，而食管MALT淋巴瘤较为罕见，其治疗尚无统一标准。现报道1例同时累及食管和胃的MALT淋巴瘤，病灶范围巨大，经内镜黏膜下剥离术后病理确诊为MALT淋巴瘤，术后行化疗。

【关键词】 淋巴瘤；　食管；　胃；　黏膜相关淋巴组织淋巴瘤；　病例报告
基金项目：国家自然科学基金（81572338）；江苏省六大人才高峰（2015-WSN-078）

A case of primary mucosal-associated lymphoid tissue lymphoma involving both esophagus and stomach

Yang Jinping[1], Ren Ximei[2], Ni Muhan[2], Zheng Chang[2], Yang Tian[2], Sun Qi[3], Wang Lei[2], Xu Guifang[1,2]
[1]Department of Gastroenterology, Nanjing Drum Tower Clinical College of Nanjing Medical University, Nanjing 210008, China; [2]Department of Gastroenterology, Nanjing Drum Tower Hospital, The Affiliated Hospital of Nanjing University Medical School, Nanjing 210008, China; [3]Department of Pathology, Nanjing Drum Tower Hospital, The Affiliated Hospital of Nanjing University Medical School, Nanjing 210008, China
Yang Jinping is working on the Department of Oncology of Integrated Chinese and Western Medicine, The First Affiliated Hospital of Anhui Medical University, Hefei 230000, China
Corresponding author: Xu Guifang, Email: xuguifang@njglyy.com

患者男，44岁，因“腹胀伴纳差1个半月”入院。患者1个半月前无明显诱因下出现腹胀伴纳差，进食量较前减少约1/3，无腹痛，无恶心、呕吐，无发热，无呕血、黑便，无吞咽不适、吞咽痛，无消瘦、乏力。至外院就诊，行超声内镜提示食管黏膜隆起性质待查，胃底贲门黏膜隆起性质待查，慢性胃炎伴糜烂。行上腹部增强CT示食管中段纵向条索状增厚，胃小弯侧不均匀增厚，肝胃间多发淋巴结。为进一步诊治来我院，门诊超声内镜提示食管处病变起源于黏膜下层，不均匀低回声，内呈蜂巢样改变，最大横截面12.2 mm×7.0 mm；贲门下病变起源于黏膜下层，呈不均匀低回声改变，内呈蜂巢样改变，多发高回声影，最大横截面24.9 mm×13.9 mm（图1）。考虑食管黏膜下隆起，血管瘤可能；贲门胃底黏膜下隆起，血管瘤可能。初步诊断：食管隆起性病变；贲门胃底隆起；慢性胃炎伴糜烂。患者既往有慢性乙肝病史20年。

入院后查体未见明显异常，查血常规、尿常规、大便常规+隐血试验、凝血功能、生化全套、肿瘤指标、心电图、胸片等均未见明显异常，幽门螺杆菌检查未做。排除手术禁忌证后行内镜黏膜下剥离术（endoscopic submucosal dissection，ESD）。术中距门齿20~30 cm见一纵行粗大黏膜隆起，表面光滑，未见溃疡及异常隆起，贲门、胃底可见粗大黏膜隆起，表面散在浅溃疡及糜烂灶；窄带光成像放大内镜观察，病灶边界清楚，微血管稍欠规则，微腺体粗细不均。内镜（日本Olympus GIF-Q260 J）前端安装透明帽，用海博刀（KD-650L，日本Olympus）环周标记，于标记点外侧黏膜环形切开，黏膜下逐步剥离，直至完整剥离病变，热止血钳处

DOI：10.3760/cma.j.cn321463-20210802-00259
收稿日期　2021-08-02　　**本文编辑**　朱悦
引用本文：杨金萍，任喜梅，倪牧含，等. 同时累及食管和胃的原发性黏膜相关淋巴组织淋巴瘤1例[J]. 中华消化内镜杂志，2022，39(11)：935-937. DOI：10.3760/cma.j.cn321463-20210802-00259.

www.zhxhnjzz.com

理创面，确定无活动性出血，随镜取出标本送检。贲门ESD标本病理学检查：低级别B细胞淋巴瘤，结合免疫表型考虑为黏膜相关淋巴组织结外边缘区淋巴瘤，病灶范围3.5 cm×2.7 cm×1.0 cm，肿瘤组织累及黏膜层及黏膜下层，免疫组化肿瘤细胞表达CD3(-)，CD20(+++)，Ki-67(10%)，κ(-)，λ(+++)，CD43(-)，CD79a(+++)，Bcl-2(+++)，CD10(-)，CyclinD1(-)，CD5(-)，CD23和CD21(膨大树突网+)。食管ESD标本病理学检查：低级别B细胞淋巴瘤，结合胃部病变考虑为黏膜相关淋巴组织结外边缘区淋巴瘤，查见病灶2处，范围分别是9.5 cm×1.3 cm×0.6 cm和3.3 cm×1.5 cm×0.4 cm，肿瘤组织累及黏膜层和黏膜下层，免疫组化肿瘤细胞表达CD3(-)，CD20(+++)，Ki-67(10%)，Bcl-2(++)，CD21(膨大树突网+)。见图2。

患者术后1周转入我院血液科，行骨髓穿刺活检术，结果提示淋巴瘤未累及骨髓。PET-CT示食管葡萄糖代谢弥漫性增高，胃小弯近贲门处胃壁增厚伴葡萄糖代谢增高，右胸廓入口及纵隔多发淋巴结，葡萄糖代谢不同程度增高，考虑淋巴瘤多发累及；鼻咽、口咽及喉部葡萄糖代谢对称增高。患者无B组症状，根据Lugano分期诊断为Ⅳ期A组，术后2周开始予以利妥昔单抗、环磷酰胺、多柔比星、长春新碱、泼尼松(R-CHOP)化疗方案6个疗程。在38个月的随访中，患者定期复查胃镜(图3)及CT，多次快速尿素酶试验为阴性，未见复发或转移。

讨论　1983年，Isaacson和Wright[1]首先提出一种新型的



图1　食管和胃病变内镜下表现　1A：内镜下食管呈一纵行粗大黏膜隆起；1B：窄带光成像观察食管病灶，病灶边界清楚，微血管稍欠规则，微腺体粗细不均；1C：超声内镜下食管处病变起源于黏膜下层，不均匀低回声，内呈蜂巢样改变；1D：内镜下贲门、胃底呈粗大黏膜隆起，表面散在浅溃疡及糜烂灶；1E：窄带光成像观察贲门病灶，病灶边界清楚，微血管稍欠规则，微腺体粗细不均；1F：超声内镜下贲门下病变起源于黏膜下层，呈不均匀低回声改变，内呈蜂巢样改变，多发高回声影　**图2**　食管和胃病变病理表现　2A：食管病变内镜黏膜下剥离术(ESD)后标本；2B：食管ESD标本病理检查示肿瘤细胞分布于淋巴滤泡的外围，呈弥漫性分布　HE　×200；2C：食管免疫组化染色结果示CD20(+++)　×200；2D：贲门病变ESD术后标本；2E：贲门ESD标本病理检查示肿瘤细胞分布于淋巴滤泡外围，呈弥漫性分布　HE　×200；2F：贲门免疫组化染色结果示CD20(+++)　×200　**图3**　患者术后38个月复查胃镜结果　3A：食管可见白色瘢痕改变；3B：贲门无异常；3C：胃底可见白色瘢痕改变；3D：胃体黏膜轻度充血

www.zhxhnjzz.com

结外B细胞淋巴瘤，称为黏膜相关淋巴组织（mucosal-associated lymphoid tissue，MALT）淋巴瘤，生物学行为上表现为低度恶性，但有可能转化为高度恶性的弥漫性大B细胞淋巴瘤。原发性结外B细胞淋巴瘤由黏膜器官发展而来，包括胃、肠道、肺等器官，但食管是非常罕见的起源部位，占所有胃肠道淋巴瘤的1%不到[2-3]，国内外相关报道较少。本例患者因腹胀纳差起病，临床症状缺乏特异性，内镜下特征也不明显，病变表面光滑，呈纵行粗大黏膜隆起，而既往文献报道淋巴瘤内镜下表现以溃疡性病变多见[4]。另外，本例病变超声内镜提示不均匀低回声，起源于黏膜下层，与黏膜下肿瘤相似，且累及2个病灶，容易误诊。MALT淋巴瘤的确诊依赖于活检标本的组织病理学检查和免疫表型检测，可通过重复、多部位、圈套器活检或黏膜下切除等提高活检的准确率[5]。

MALT淋巴瘤起病认为与慢性感染或自身免疫性疾病有关，如胃MALT淋巴瘤患者90%存在幽门螺杆菌阳性[6]。根除幽门螺杆菌是胃MALT淋巴瘤一线治疗方案，3/4的患者可从中获益，达到病灶消退或在临床上得到控制[7]。虽然有文献报道食管MALT淋巴瘤病例存在幽门螺杆菌感染[8-11]，但由于此类病例罕见，目前尚无证据支持食管MALT淋巴瘤与幽门螺杆菌感染存在相关性，也尚未建立标准化的治疗，既往有研究证实了其对放疗和化疗有较好的反应[3]。治疗方面，虽然目前越来越多的证据支持内镜下切除胃MALT淋巴瘤[12-14]，但应强调病变的选择，本例病变范围大，同时累及食管和胃，并不适合ESD治疗。然而，由于本中心内镜医师对此类病例认识不足，缺乏经验，术前考虑为黏膜下肿瘤，遂收住入院行ESD切除病灶，在病理证实为MALT淋巴瘤后选择R-CHOP方案化疗。患者随访期间病灶完全缓解，远期疗效仍待观察。临床上该病例较为罕见，内镜医师遇到此类病例应警惕并通过活检排除淋巴瘤，避免不必要的内镜下治疗。

查阅既往文献资料，2011年Hayashi等[11]报道了MALT淋巴瘤异时累及食管、胃、肺，2016年韩国报道了MALT淋巴瘤异时累及食管和胃[15]，分别给予R-CHOP、放疗+根除幽门螺杆菌+CHOP方案治疗，分别达到部分缓解及完全缓解，2例均是食管为初发病灶，并认为胃和肺可能是食管MALT淋巴瘤复发最常见的部位。本例病变初发即同时累及食管和胃，治疗过程中未明确有无幽门螺杆菌感染，也未比较食管和胃MALT淋巴瘤的基因组变化，无法明确原发病灶。

综上所述，本例MALT淋巴瘤同时累及食管和胃，病变范围巨大，内镜下特征不明显，临床上较为罕见，内镜医师应进行内镜下活检明确病理类型后再给予相应的治疗。

利益冲突　所有作者声明不存在利益冲突

参 考 文 献

[1] Isaacson P, Wright DH. Malignant lymphoma of mucosa-associated lymphoid tissue. A distinctive type of B-cell lymphoma[J]. Cancer, 1983, 52(8): 1410-1416. DOI: 10.1002/1097-0142(19831015)52:8<1410:aid-cncr2820520813>3.0.co;2-3.

[2] Madabhavi I, Patel A, Revannasiddaiah S, et al. Primary esophageal Burkitt's lymphoma: a rare case report and review of literature[J]. Gastroenterol Hepatol Bed Bench, 2014, 7(4): 230-237.

[3] Jung JG, Kang HW, Hahn SJ, et al. Primary mucosa-associated lymphoid tissue lymphoma of the esophagus, manifesting as a submucosal tumor[J]. Korean J Gastroenterol, 2013, 62(2): 117-121. DOI: 10.4166/kjg.2013.62.2.117.

[4] Zullo A, Hassan C, Andriani A, et al. Primary low-grade and high-grade gastric MALT-lymphoma presentation[J]. J Clin Gastroenterol, 2010, 44(5): 340-344. DOI: 10.1097/MCG.0b013e3181b4b1ab.

[5] Noda M, Mori N, Nomura K, et al. Regression of idiopathic thrombocytopenic purpura after endoscopic mucosal resection of gastric mucosa associated lymphoid tissue lymphoma[J]. Gut, 2004,53(11):1698-1700. DOI: 10.1136/gut.2003.033555.

[6] 中华人民共和国国家卫生健康委员会. 淋巴瘤诊疗规范(2018年版)[J]. 肿瘤综合治疗电子杂志, 2019, 5(4): 50-71. DOI: 10.12151/JMCM.2019.04-11.

[7] Zucca E, Arcaini L, Buske C, et al. Marginal zone lymphomas: ESMO Clinical Practice Guidelines for diagnosis, treatment and follow-up[J]. Ann Oncol, 2020,31(1):17-29. DOI: 10.1016/j.annonc.2019.10.010.

[8] Shim CS, Lee JS, Kim JO, et al. A case of primary esophageal B-cell lymphoma of MALT type, presenting as a submucosal tumor[J]. J Korean Med Sci, 2003, 18(1): 120-124. DOI: 10.3346/jkms.2003.18.1.120.

[9] Lee DS, Ahn YC, Eom DW, et al. Primary esophageal mucosa-associated lymphoid tissue lymphoma diagnosed by using stacked forceps biopsy[J]. Dis Esophagus, 2016, 29(7): 887-890. DOI: 10.1111/dote.12309.

[10] Kishi K, Maeda H, Nakamura Y, et al. Radiotherapy for mucosa-associated lymphoid tissue (MALT) lymphoma of the esophagus: a case report with a diagnostic and therapeutic discussion[J]. Int J Clin Oncol, 2012, 17(2): 174-180. DOI: 10.1007/s10147-011-0265-8.

[11] Hayashi M, Ueda K, Tanaka T, et al. Mucosa-associated lymphoid tissue (MALT) lymphoma arising in the esophagus, stomach, and lung[J]. Gen Thorac Cardiovasc Surg, 2011, 59(12):826-830. DOI: 10.1007/s11748-010-0761-1.

[12] Kim GH, Choi BG, Lee JN, et al. 2 cases of gastric mucosa-associated lymphoid tissue lymphoma presenting as a submucosal tumor-like lesion[J]. Korean J Gastroenterol, 2010, 56(2):103-108. DOI: 10.4166/kjg.2010.56.2.103.

[13] Toyoda H, Ono T, Kiyose M, et al. Gastric mucosa-associated lymphoid tissue lymphoma with a focal high-grade component diagnosed by EUS and endoscopic mucosal resection for histologic evaluation[J]. Gastrointest Endosc, 2000, 51(6): 752-755. DOI: 10.1067/mge.2000.105732.

[14] Ahmad A, Govil Y, Frank BB. Gastric mucosa-associated lymphoid tissue lymphoma[J]. Am J Gastroenterol, 2003,98(5): 975-986. DOI: 10.1111/j.1572-0241.2003.07424.x.

[15] Byun SJ, Kang HW, Cha JK, et al. Primary mucosa-associated lymphoid tissue lymphoma metachronously involving esophagus and stomach[J]. Korean J Gastroenterol, 2016,67(5): 257-261. DOI: 10.4166/kjg.2016.67.5.257.

www.zhxhnjzz.com

Vedkang 唯德康

广告

鲲鹏刀

【一次性使用黏膜切开刀】

ESD系列





江苏唯德康医疗科技有限公司
Jiangsu Vedkang Medical Science and Technology Co., Ltd.

A 地址：江苏武进经济开发区果香路52号
T 电话：+86-519-69877755
F 传真：+86-519-69877753
E 邮箱：sales@vedkang.com

产品注册证及名称：

国械注准20193010885（一次性使用黏膜切开刀）

苏械广审（文）第240319-01612号

▲禁忌内容或注意事项详见说明书

以上仅指本公司产品

OLYMPUS

广告



EVIS EUS®

- 呈现精细鲜明的超声图像
- 组织谐波、弹性成像、造影谐波等新功能，提升整体性能
- 设计紧凑，兼容多种超声内镜和超声小探头

超声内窥镜图像处理装置

EU-ME2 PREMIER PLUS
EU-ME2

奥林巴斯(北京)销售服务有限公司

北京总部：北京市朝阳区新源南路1-3号平安国际金融中心A座8层　代表电话:010-58199000

超声内窥镜图像处理装置　国械注进20143065991
禁忌内容或注意事项详见使用说明书
沪械广审(文)第240427-03762号
AD0041SV V04-2008

ISSN 1007–5232　CN 32–1463/R　邮发代号：28–105　国内定价：25.00 元