中华医学会系列杂志

ISSN 1007-5232
CN 32-1463/R

中华消化内镜杂志®

ZHONGHUA XIAOHUA NEIJING ZAZHI

2022年11月 第39卷 第11期

CHINESE JOURNAL OF DIGESTIVE ENDOSCOPY

Volume 39 Number 11
November 2022

CHINESE MEDICAL ASSOCIATION

ISSN 1007-5232

FUJIFILM

清晰诊疗 健康相伴

广告

New Generation Endoscope System

NEW

ELUXEO 7000

新 一 代 内 窥 镜 系 统

LCI BLI

新定义 新选择

NEW DEFINITION NEW CHOICE



沪械广审(文)第221130-01509号

富士胶片株式会社
FUJIFILM Corporation
东京都港区西麻布二丁目26番30号

富士胶片(中国)投资有限公司
FUJIFILM (China) Investment Co., Ltd.
中国(上海)自由贸易试验区银城中路68号2801室
Tel:021-5010 6000 Fax:021-5010 6750

禁忌内容或注意事项详见说明书。

ELUXEO7000为VP-7000与BL-7000的统称
VP-7000:电子图像处理器 国械注进20172222462
BL-7000:医用内窥镜用冷光源 国械注进20182060487

商标 FUJIFILM 和产品标识均为日本富士胶片株式会社持有。

中华消化内镜杂志®

CHINESE JOURNAL OF DIGESTIVE ENDOSCOPY

月刊　1996年8月改刊　第39卷　第11期　2022年11月20日出版


微信:xhnjxw


新浪微博

主　管
中国科学技术协会

主　办
中华医学会
100710,北京市东四西大街42号

编　辑
中华消化内镜杂志编辑委员会
210003,南京市紫竹林3号
电话:(025)83472831,83478997
传真:(025)83472821
Email:xhnj@xhnj.com
http://www.zhxhnjzz.com
http://www.medjournals.cn

总编辑
张澍田

编辑部主任
唐涌进

出　版
《中华医学杂志》社有限责任公司
100710,北京市东四西大街42号
电话(传真):(010)51322059
Email:office@cmaph.org

广告发布登记号
广登32010000093号

印　刷
江苏省地质测绘院

发　行
范围:公开
国内:南京报刊发行局
国外:中国国际图书贸易集团有限公司
(北京399信箱,100044)
代号 M4676

订　购
全国各地邮政局
邮发代号 28-105

邮　购
中华消化内镜杂志编辑部
210003,南京市紫竹林3号
电话:(025)83472831
Email:xhnj@xhnj.com

定　价
每期25.00元,全年300.00元

中国标准连续出版物号
ISSN 1007-5232
CN 32-1463/R

2022年版权归中华医学会所有

未经授权,不得转载、摘编本刊文章,不得使用本刊的版式设计

除非特别声明,本刊刊出的所有文章不代表中华医学会和本刊编委会的观点

本刊如有印装质量问题,请向本刊编辑部调换

目　次

述　评

加强消化内镜诊疗质控　推动消化内镜高质量发展 …… 857
王洛伟　马旭东　李兆申

共识与指南

消化内镜下纳米炭注射标记定位技术临床操作专家共识 …… 860
中华医学会消化内镜学分会

菁英论坛

国外消化内镜质控发展及现状 …… 870
蒋惠珊　辛磊　王洛伟

图像增强内镜时代标准胃镜摄片:两进两退法(含视频)…… 875
黄思霖　乔伟光

论　著

2021国家消化内镜诊疗服务与质量安全报告 …… 879
王天骄　辛磊　王洛伟　马旭东　李兆申

中国县域医院消化内镜学科现状:一项横断面研究…… 885
蔡梦溪　王天骄　辛磊　高野　王洛伟　李兆申

京津冀地区消化内镜医联体平台2016—2020年消化内镜检查情况分析 …… 889
李美姿　张晟瑜　纪若愚　吴东　吴晰　郭涛　王强　蒋青伟　冯云路　伍东升　杨莹韵　杨爱明　冯志杰　李文

基于文献计量的全球消化内镜质控研究特征与趋势分析 …… 895
边岩　庄海花　高野　林寒　孟茜茜　王洛伟

早期胃癌内镜黏膜下剥离术非治愈性切除的后续治疗策略分析 … 901
张城刚　余嘉贤　蒋祈　杨文昶　王涛　贾杰　尹玉平　刘炜圳　张鹏　王征　陶凯雄

内镜黏膜下剥离术治疗巨大滑动型食管裂孔疝合并难治性胃食管反流病的初步探索(含视频) …… 907
张海静　赵海平　胡海清　谢巴图白音　靳春露　芮瑞　李颖　胡志光　刘冠兰

透明帽辅助内镜下硬化术与吻合器痔上黏膜环切钉合术治疗内痔的临床对照研究 …… 912
熊英　谢长仿　韩静　路璐　赵振锋　侯丛然　杨洋　张金卓　宋瑞

·广告·

erbe

爱尔博新一代电外科旗舰产品

高频手术系统

水刀



优势

※ 超大10.4寸彩色触摸屏
※ stepGUIDE引导设置，操作简便
※ 19种电切/凝模式
※ 支持无线通信，WLAN功能
※ 通用插座接口，支持更广泛的器械连接
※ 多处理器技术，支持2500万次/秒数据处理

黏膜隆起ESD剥离

一次性使用高频及水刀用手柄 Hybridknife（混博刀）



黏膜病变隆起APC消融

水隔离氩气消融导管 HybridAPC（混博APC）





禁忌症或注意事项详见说明书

生产企业：Erbe Elektromedizin GmbH 德国爱尔博电子医疗仪器公司
产品注册证号及名称：
[1] 国械注进 20193010023（高频手术系统）
[2] 国械注进 20173216803（水刀）
[3] 国械注进 20173252475（水隔离氩气消融导管）
[4] 国械注进 20173256650（一次性使用高频及水刀用手柄）
沪械广审（文）第220911-08103号

爱尔博（上海）医疗器械有限公司
地址：上海市延安西路2201号上海国际贸易中心3002室 邮编：200336
电话：021-62758440 邮箱：info@erbechina.com
传真：021-62758874 技术服务热线：400-108-1851

短篇论著

上海市消化内镜诊疗现状分析 …… 918
季倪蕾　孟茜茜　王天骄　辛磊　刘翠　王洛伟　李兆申
内镜套扎切除术和内镜黏膜下挖除术治疗固有肌层起源小胃肠间质瘤的疗效分析 …… 921
温春虹　刘将　唐庆林　马明　林惠明　邓立新　曾智聪　张帅　黄雪娟　张鸣青
术前内镜下自体血标记定位应用于腹腔镜结直肠肿瘤手术的临床效果分析 …… 925
张海斌　张顺　蒋小华　徐美东

标准与规范

消化内镜评价标准规范(试行) …… 928
科技部“十三五”重大专项“国产消化内窥镜的多中心系统评价研究”课题组
国家消化系统疾病临床医学研究中心

病例报道

胃底腺型胃癌内镜下诊治3例 …… 931
董志霞　吴姗　石岩　钱月琴　陈春燕　白岳青　袁俊清　刘志艳　宛新建
同时累及食管和胃的原发性黏膜相关淋巴组织淋巴瘤1例 …… 935
杨金萍　任喜梅　倪牧含　郑畅　杨天　孙琦　王雷　徐桂芳
内镜超声下表现为强回声的成熟型卵巢畸胎瘤累及直肠1例(含视频) …… 938
李赛尔　周春华　张玲　张尧　赵雪松　张本炎　邹多武
累及多部位的克罗恩病诊治经过与鉴别1例 …… 940
李晨　暴德强　赵莉

综　　述

贲门失弛缓症病因及发病机制研究进展 …… 942
耿子寒　黄媛　诸炎　李全林　周平红
食管内镜黏膜下剥离术与术后食管动力异常的相关因素 …… 945
吕美慧　姜柳琴　林琳

书评 …… 934

读者·作者·编者

中华医学会系列杂志论文作者署名规范 …… 869
《中华消化内镜杂志》对来稿中统计学处理的有关要求 …… 878
《中华消化内镜杂志》2023年征订启事 …… 894
《中华消化内镜杂志》2022年可直接使用英文缩写的常用词汇 …… 906
插页目次 …… 917

本刊稿约见第39卷第1期第82页、第7期第586页

本期责任编委　王洛伟　　**本期责任编辑**　朱悦　唐涌进

人工智能·内镜精灵®

ENDOANGEL

广告

消化道

辅助监测软件

自动识别上下消化道，开始监测



产品介绍

胃功能



- 胃26部位盲区监测
- 检查耗时实时监测
- 操作情况实时评分
- 图文自动存储系统

肠功能

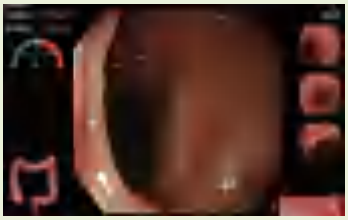

- 回盲部自动识别
- 进镜时间和退镜时间监测
- 肠镜退镜速度监测
- 图文自动存储系统

产品特点

- **直观** 显示各项质控指标 实时点亮 相应部位
- **规范** 缩短培训周期 大幅度提高临床操作规范性
- **智能** AI 赋能 减少漏诊误诊
- **贴心** 图文自动存储系统 数据永久储存 防止漏图丢图

以上产品介绍均来源于技术要求

产品名称：**消化道辅助监测软件**

公司名称：**武汉楚精灵医疗科技有限公司**
Wuhan ENDOANGEL Medical Technology Co.,LTD

公司地址：武汉东湖新技术开发区高新大道818号武汉高科医疗器械园B地块一期B10栋5层03号（自贸区武汉片区）

电话：027-87053935

禁忌内容或者注意事项详见说明书

注册证号：鄂械注准20222213648

广告审批文号：鄂械广审（文）第 240510-05134 号

专利：基于计算机视觉的肠镜退镜速度实时监测方法和系统（专利号:3926540）

·病例报道·

胃底腺型胃癌内镜下诊治3例

董志霞[1]　吴姗[1]　石岩[1]　钱月琴[1]　陈春燕[2]　白岳青[2]　袁俊清[2]　刘志艳[2]　宛新建[1]
[1]上海交通大学附属第六人民医院消化内镜中心，上海 200233；[2]上海交通大学附属第六人民医院病理科，上海 200233
通信作者：宛新建，Email：slwxj2019@163.com

【提要】 胃底腺型胃癌是一种新型的胃癌分类亚型，来源于非萎缩的胃底腺深部，病变往往较小即出现黏膜下浸润。本文报道了3例不同背景胃黏膜下胃底腺型胃癌的内镜诊治过程，并结合文献对其临床、内镜、病理特点进行了探讨。

【关键词】 胃镜检查；　胃底腺型胃癌；　内镜黏膜下剥离术
基金项目：上海市第六人民医院院级临床回顾性研究课题基金（ynhg202018）

Endoscopic diagnosis and treatment for gastric adenocarcinoma of fundic gland type: report of 3 cases

Dong Zhixia[1], Wu Shan[1], Shi Yan[1], Qian Yueqin[1], Chen Chunyan[2], Bai Yueqing[2], Yuan Junqing[2], Liu Zhiyan[2], Wan Xinjian[1]
[1] Digestive Endoscopic Center, Shanghai Sixth People's Hospital Affiliated to Shanghai Jiao Tong University, Shanghai 200233, China; [2] Department of Pathology, Shanghai Sixth People's Hospital Affiliated to Shanghai Jiao Tong University, Shanghai 200233, China
Corresponding author: Wan Xinjian, Email: slwxj2019@163.com

例1　患者男，73岁，因“中上腹不适1个月余”行胃镜检查。既往有幽门螺杆菌（*Helicobacter pylori*，*HP*）感染及除菌史，无高血压、糖尿病及一级亲属肿瘤病史。胃镜检查（图1、2）：（1）背景胃黏膜光滑、无糜烂溃疡，胃窦局部见斑片状发红，胃窦至胃角黏膜变薄、血管透见，萎缩范围超过贲门（木村竹本分型：O-1），胃底近贲门见黄斑瘤，综合判断考虑*HP*除菌后表现；（2）胃体上部前壁近大弯侧见一褪色调略发黄病变，正镜后抵近观察见病变发黄略隆起，表面可见扩张的血管及黑点样改变（巴黎分型：0-Ⅱa），大小约4 mm×5 mm；窄带光成像（narrow band imaging，NBI）下观察，病变与周边正常黏膜存在色差边界；窄带光成像放大内镜（narrow band imaging-magnifying endoscopy，NBI-ME）下观察，病变与周边正常黏膜无明显边界，病变处微表面结构排列规则，隐窝间隔略增宽，微血管结构未见明显不规则，醋酸染色后见病变处白化时间缩短，靛胭脂染色病变凸显更加明显。

完善术前检查、排除手术禁忌证后，通过ESD完整切除胃体上部前壁近大弯侧病变。术后病理：胃底腺型胃癌（gastric adenocarcinoma of fundic gland type，GA-FG），大小5 mm×5 mm，浸润至黏膜下层，黏膜下浸润深度<500 μm（SM1），脉管未见侵犯，病灶内未见溃疡及瘢痕性改变，水平切缘（-），垂直切缘（-）。免疫组化：Pepsinogen Ⅰ（+），H^+/K^+-ATPase（部分+），MUC6（+），CD10（-），MUC2（-），MUC5AC（-），p53（-），Ki-67（3%～5%+），Desimin（显示灶性黏膜肌层断裂）。患者术后恢复良好，目前仍在随访中。

例2　患者男，61岁，因健康体检来我院行胃镜检查。既往有*HP*感染及除菌史，无高血压、糖尿病及一级亲属肿瘤病史。胃镜检查（图3）：（1）背景胃黏膜光滑、无糜烂溃疡，幽门口见一亚蒂息肉，大小约1.0 cm×1.2 cm，根据内镜表现考虑为增生性息肉，胃窦至胃角黏膜变薄、血管透见，萎缩范围超过胃角接近贲门（木村竹本分型：C-3），综合判断考虑*HP*除菌后表现；（2）胃角前壁见一褪色色调平坦病变（巴黎分型：0-Ⅱb），直径约4 mm，表面见扩张血管；NBI下观察病变边界线清晰。胃角前壁平坦病变活检病理：病变腺体排列紊乱、拥挤、相互连接，结构异型明显；免疫组化：Pepsinogen Ⅰ（+），H^+/K^+-ATPase（+）。提示泌酸腺腺瘤。

DOI：10.3760/cma.j.cn321463-20210325-00206
收稿日期　2021-03-25　　**本文编辑**　顾文景
引用本文：董志霞，吴姗，石岩，等. 胃底腺型胃癌内镜下诊治3例[J]. 中华消化内镜杂志，2022，39(11)：931-934. DOI：10.3760/cma.j.cn321463-20210325-00206.

www.zhxhnjzz.com

完善术前检查，无手术禁忌证，ESD完整切除胃角前壁病变。术后病理：GA-FG，大小3 mm×3 mm，位于固有膜内，脉管未见癌瘤侵犯，病灶内未见溃疡及瘢痕性改变，水平切缘（－），垂直切缘（－）；免疫组化：Pepsinogen Ⅰ（＋），H^+/K^+-ATPase（－），p53（－），Ki-67（3%+）。患者术后恢复良好，目前仍在随访中。

例3　患者男，62岁，因“剑突下不适1个月”行胃镜检查。既往无*HP*感染，^{13}C呼气试验（－），血*HP*抗体（－）；喉恶性肿瘤术后3年；无高血压、糖尿病及一级亲属肿瘤病史。胃镜检查（图4）：（1）背景胃黏膜光滑、无糜烂溃疡，未见萎缩改变，胃体上部大弯后壁见一胃底腺息肉；（2）胃体上部大弯侧见一直径约8 mm隆起性病变（巴黎分型：0-Ⅱa），似黏膜下肿瘤样改变，表面见扩张血管；NBI-ME下观察见边界线不清晰，表面可见扩张血管，隐窝间距增宽，表面结构规则，未见异常微血管；胃底大弯侧见一直径约4 mm平坦型病灶（巴黎分型：0-Ⅱb），呈略褪色改变，表面见扩张血管及黑点。2处病变活检病理均提示泌酸腺腺瘤。

完善术前检查，无手术禁忌证，ESD完整切除病变。术后病理：（胃体上部大弯侧隆起性病变）GA-FG，大小8 mm×8 mm，浸润至黏膜下层，黏膜下浸润深度<500 μm（SM1），脉管未见侵犯，病灶内未见溃疡及瘢痕性改变，水平切缘（－），垂直切缘（－）；（胃底大弯侧病变）GA-FG，大小2 mm×2 mm，

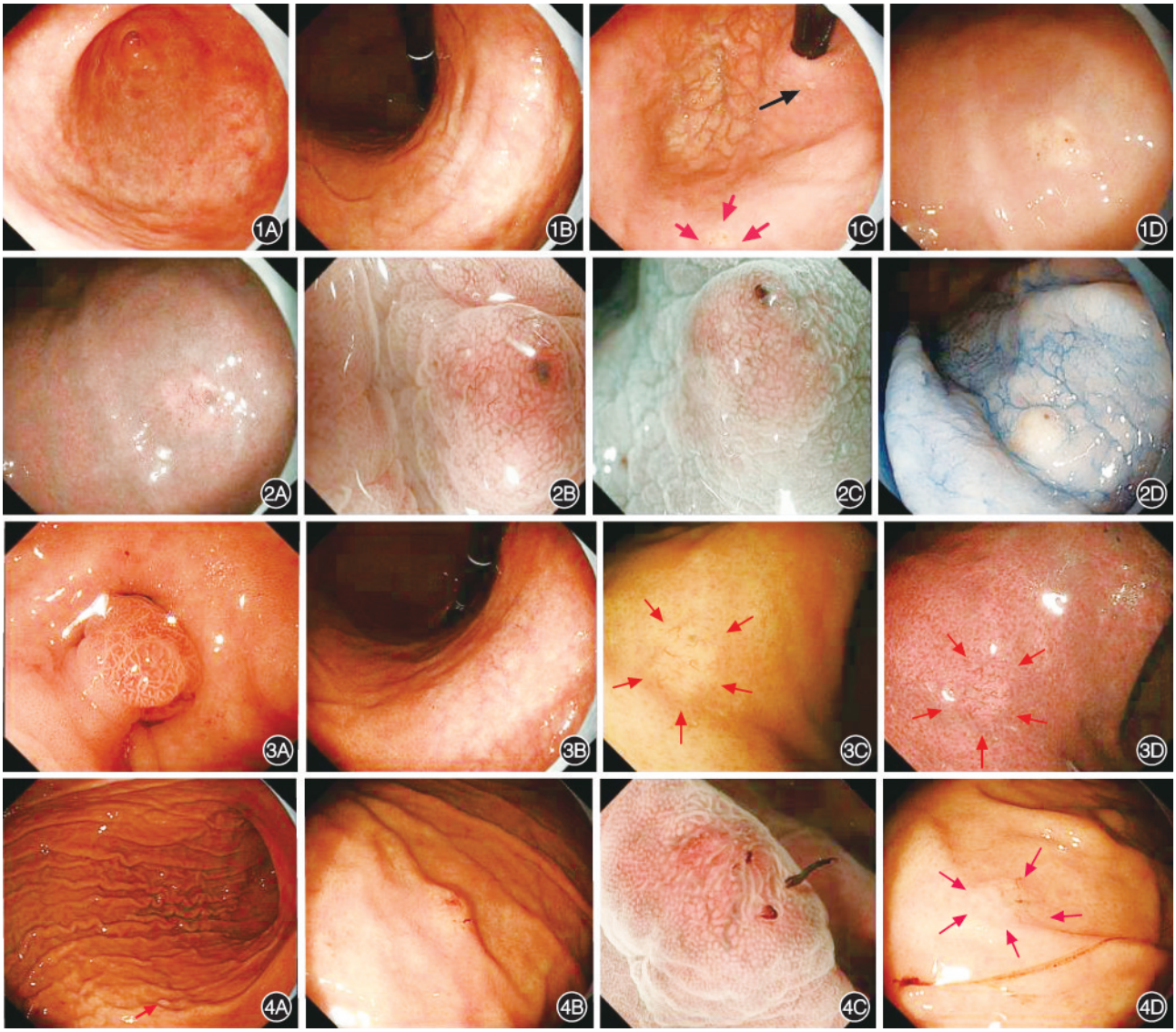

图1　例1胃镜检查所见　1A：胃窦局部见斑片状发红；1B：胃角黏膜变薄、血管透见；1C：胃底近贲门见黄斑瘤（黑色箭头所指），胃体上部前壁近大弯侧见一褪色调略发黄病变（红色箭头所指）；1D：胃体上部前壁近大弯侧病变近观，病变处发黄略隆起，表面可见扩张的血管及黑点样改变　**图2**　例1胃体上部前壁近大弯侧病变窄带光成像下所见　2A：病变与周边黏膜存在色差边界；2B：放大模式下观察，病变处微表面结构排列规则，隐窝间隔略增宽，微血管结构未见明显不规则；2C：醋酸染色后见病变处白化时间缩短；2D：靛胭脂染色病变凸显更加明显　**图3**　例2胃镜检查所见　3A：幽门口见一亚蒂息肉；3B：胃体小弯黏膜变薄，萎缩；3C：胃角前壁非萎缩区域内见色调发黄病变（红色箭头所指）；3D：窄带光成像下病变可见边界　**图4**　例3胃镜检查所见　4A：胃体上部大弯后壁见一胃底腺息肉（红色箭头所示）；4B：胃体上部大弯见一隆起病灶（病灶1）；4C：窄带光成像下病灶1表面见扩张血管；4D：胃底见一黏膜平坦病灶（病灶2）

www.zhxhnjzz.com

浸润至黏膜下层，浸润深度约 50 μm（SM1），脉管未见癌瘤侵犯，病灶内未见溃疡及瘢痕性改变，水平切缘（-），垂直切缘（-）。免疫组化：Pepsinogen I（+），H^+/K^+-ATPase（-），CD10（-），MUC2（-），p53（-），Ki-67（3%+）。患者术后恢复良好，目前仍在随访中。

讨论　GA-FG 来源于非萎缩的胃底腺深部，2007 年由日本学者 Tsukamoto 等[1]首次报道了这种新型的胃底腺主细胞分化的胃癌，2010 年 Ueyama 等[2]正式将其命名为“胃底腺型胃癌”，2019 年 WHO 消化系统肿瘤分类中将其纳入胃腺癌亚型之一[3]。该类型胃癌发生于无萎缩的胃体或胃底黏膜胃底腺分布区域，胃上 1/3 居多，发病年龄 39～85 岁，中位年龄 66 岁，男女比例 2.2∶1，病变较小，多小于 10 mm，往往即使病变很小也易出现黏膜下层浸润[4]。

既往国内外对 GA-FG 的报道以病例报道为主，显示其主要临床特征为病变位于胃体中上部、背景黏膜表现为非萎缩性胃炎，*HP* 阴性[5]。2018 年 Benedict 等[4]的荟萃分析对已发表的 111 例 GA-FG 病例进行了分析，显示 43 例（39%）有 *HP* 资料，其中仅 17 例 *HP* 阳性。Chiba 等[6]的研究同样证实 GA-FG 的发生与 *HP* 感染并无明显相关性。本组中 2 例存在大面积萎缩，有 *HP* 除菌史及黄色瘤、地图样发红等典型除菌后胃黏膜表现，但病变均位于非萎缩黏膜区域，因此在内镜检查中应注意不同背景黏膜下发生 GA-FG 的可能，避免漏诊。

GA-FG 的内镜下主要表现为隆起型（似黏膜下肿瘤）和平坦/凹陷型[7]，我国及日本报道文献以第一种居多。本组病例中，例 1 和例 3 胃体上部大弯侧病灶均为隆起型，例 2 和例 3 胃底大弯侧病灶均为平坦型，其共同特征为病变呈褪色调改变，表面可见扩张树枝样血管及黑点分布，NBI-ME 下特征为病变边界不清晰，隐窝间距增宽，隐窝开口扩大，由于无明显病变边界，常规的早期胃癌 VS 分类系统不适用于此类型诊断[8]。该疾病内镜下诊断需注意与神经内分泌肿瘤、未分化型胃癌、黏膜相关淋巴组织淋巴瘤及局灶萎缩等进行鉴别，结合病理免疫组化结果可以确诊[9]。

GA-FG 分化良好，病理表现为病变在黏膜固有层膨胀性生长，表面被覆正常小凹上皮，肿瘤腺体不规则分支状，相互吻合呈迷路样，形成“无尽的腺体”模式，易黏膜下浸润，较少出现脉管侵犯，分为主细胞型、壁细胞型及混合型[10]。本组中 2 例虽然病变较小，但都出现黏膜下层浸润，黏膜下浸润深度<500 μm，与既往报道病理学特征相符合。免疫组化对该疾病的明确诊断有重要意义，其主要特点为：Pepsinogen I（+），提示主细胞为主型；且多有 MUC6（+），提示胃型黏液质类型；部分患者 H^+/K^+-ATPase（+），提示壁细胞分化；MUC5AC（-），MUC2（-），CD10（-），Ki-67 标记率较低，p53（-）。本组病例免疫组化提示：Pepsinogen I（+），H^+/K^+-ATPase（部分+），MUC6（+），CD10（-），MUC5AC（-），Muc2（-），p53（-），Ki-67（3%+），符合 GA-FG 的上述特点。

由于 GA-FG 绝大多数为早期病变，分化良好，低度恶性，肿瘤多位于黏膜固有层或浸润黏膜下层，脉管侵犯少见，进展及转移罕见，首选内镜下治疗。内镜下治疗应严格把握适应证和扩大适应证，对于深浸润、切缘不干净、伴脉管侵犯的患者需追加手术治疗，联合腹腔镜和内镜切除病变也有很好的疗效[11]。GA-FG 病变长期随访复发及转移少见。Chiba 等[6]对 20 例患者进行了为期 12～29 个月的长期随访，无论是 ESD 切除患者，还是随访患者，均无明显病灶变化及转移。也有部分报道显示隆起型病变长期随访病变变化较小[12]，而凹陷型病变可能存在脉管侵犯等恶性生物学行为[13]。本组中隆起型及平坦型病变均为早期病变，未出现深浸润及脉管侵犯，ESD 治愈性切除手术顺利，3 例患者均于术后 6 个月和 12 个月随访内镜及影像学检查，未见复发转移。

利益冲突　所有作者声明不存在利益冲突

参　考　文　献

[1] Tsukamoto T, Yokoi T, Maruta S, et al. Gastric adenocarcinoma with chief cell differentiation[J]. Pathol Int, 2007, 57(8): 517-522. DOI: 10.1111/j.1440-1827.2007. 02134.x.

[2] Ueyama H, Yao T, Nakashima Y, et al. Gastric adenocarcinoma of fundic gland type (chief cell predominant type): proposal for a new entity of gastric adenocarcinoma[J]. Am J Surg Pathol, 2010, 34(5): 609-619. DOI: 10.1097/PAS.0b013e3181d94d53.

[3] Nagtegaal ID, Odze RD, Klimstra D, et al. The 2019 WHO classification of tumours of the digestive system[J]. Histopathology, 2020,76(2):182-188. DOI: 10.1111/his.13975.

[4] Benedict MA, Lauwers GY, Jain D. Gastric adenocarcinoma of the fundic gland type: update and literature review[J]. Am J Clin Pathol, 2018,149(6):461-473. DOI: 10.1093/ajcp/aqy019.

[5] 韩泽龙, 陈振煜, 罗晓蓓, 等. 国内首例胃底腺型胃癌病例报道[J]. 现代消化及介入诊疗, 2018, 23(3): 427-429. DOI: 10.3969/j.issn.1672-2159.2018.03.058.

[6] Chiba T, Kato K, Masuda T, et al. Clinicopathological features of gastric adenocarcinoma of the fundic gland (chief cell predominant type) by retrospective and prospective analyses of endoscopic findings[J]. Dig Endosc, 2016, 28(7): 722-730. DOI: 10.1111/den.12676.

[7] Ueyama H, Matsumoto K, Nagahara A, et al. Gastric adenocarcinoma of the fundic gland type (chief cell predominant type)[J]. Endoscopy, 2014, 46(2): 153-157. DOI: 10.1055/s-0033-1359042.

[8] Li C, Wu X, Yang S, et al. Gastric adenocarcinoma of the fundic gland type: clinicopathological features of eight patients treated with endoscopic submucosal dissection[J]. Diagn Pathol, 2020, 15(1): 131. DOI: 10.1186/s13000-020-01047-2.

[9] 杨天, 孙琦, 石亮亮, 等. 内镜诊治胃底腺型胃癌一例[J]. 中华消化内镜杂志, 2019, 36(5): 366-367. DOI: 10.3760/cma.j.issn.1007-5232.2019.05.016.

[10] 刘明, 谢佳宜, 陈振煜, 等. 胃底腺型胃癌的临床病理特征分析[J]. 现代消化及介入诊疗, 2020, 25(7): 851-855. DOI: 10.3969/j.issn.1672-2159.2020.07.004.

[11] Kato M, Uraoka T, Isobe Y, et al. A case of gastric adenocarcinoma of fundic gland type resected by combination

www.zhxhnjzz.com

of laparoscopic and endoscopic approaches to neoplasia with non-exposure technique (CLEAN-NET)[J]. Clin J Gastroenterol, 2015,8(6):393-399. DOI: 10.1007/s12328-015-0619-2.

[12] Sato Y, Fujino T, Kasagawa A, et al. Twelve-year natural history of a gastric adenocarcinoma of fundic gland type[J]. Clin J Gastroenterol, 2016, 9(6): 345-351. DOI: 10.1007/s12328-016-0680-5.

[13] Ueo T, Yonemasu H, Ishida T. Gastric adenocarcinoma of fundic gland type with unusual behavior[J]. Dig Endosc, 2014, 26(2):293-294. DOI: 10.1111/den.12212.

www.zhxhnjzz.com

华亘控股
RICHEN FORCE HOLDINGS

广告

尿素[^{13}C]呼气试验诊断试剂盒

呼气查胃幽门螺杆菌 Hp 无放射性

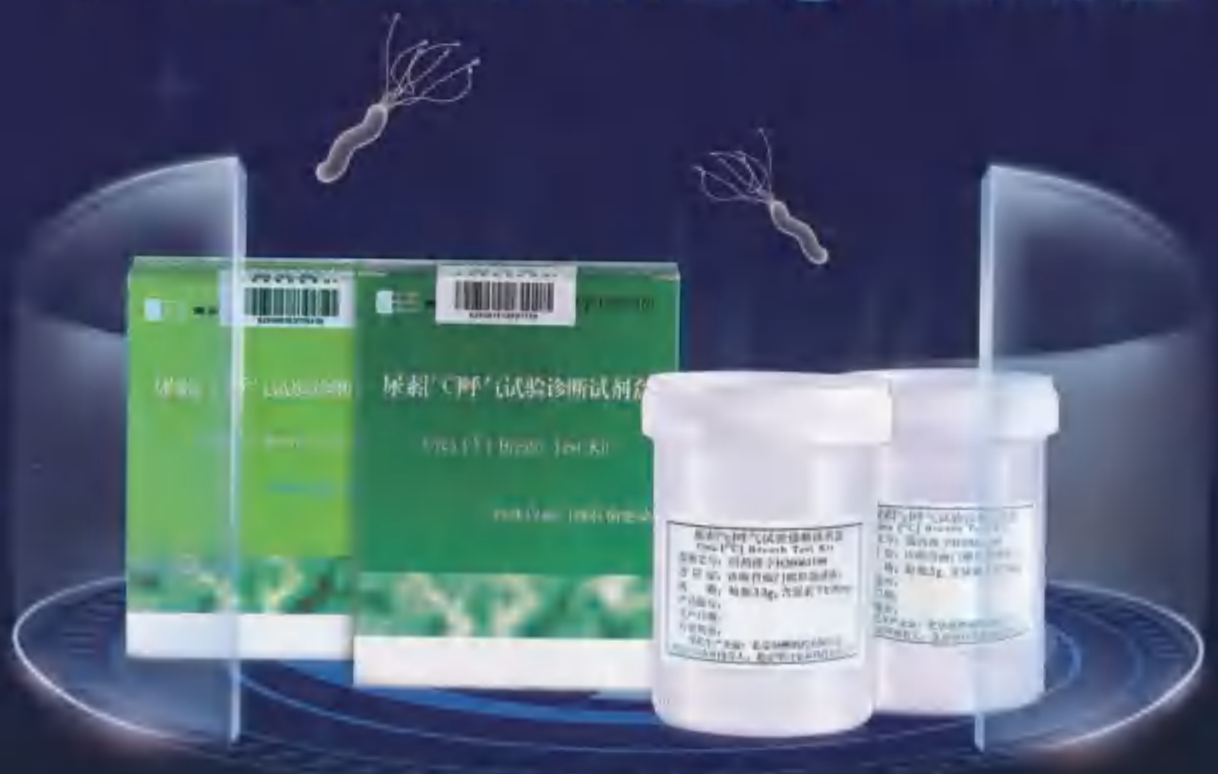

幽立显®简明处方资料：

【药品名称】
通用名称：尿素[^{13}C]呼气试验诊断试剂盒
英文名称：Urea[^{13}C]Breath Test Kit
汉语拼音：Niaosu[^{13}C]Huqi Shiyan Zhenduan Shijihe
【适应症】
诊断胃幽门螺杆菌感染
【规格】
每瓶1.3g，含尿素[^{13}C]50mg
每瓶5g，含尿素[^{13}C]75mg
【性状】
本品为白色颗粒，伴有橙橘气味和酸味，在水中易溶
【不良反应】
尚未见不良反应
【禁忌】
对本品任何成分过敏者禁用

【用法用量】
1. 受试者应在早上空腹时或禁食两小时以上受试。
2. 在贴有标签纸的2个气袋上，受试者填好所需资料。
3. 受试者维持正常呼气，将气体吹进气袋，直至气袋饱满，并立即扭紧气袋盖。此收集的为0分钟呼气。
4. 受试者用80～100ml凉饮用水送服尿素[^{13}C]颗粒一瓶后，静坐。
5. 受试者按上述收集呼气方法，收集服用尿素[^{13}C]后30分钟的呼气，扭紧气袋盖。
6. 将收集的0分钟、30分钟的呼气气袋，在相应的仪器上进行$^{13}CO_2$检测。
7. 常用δ‰来表示测定结果，称为千分差值。定义为：

$$\delta‰ = \frac{^{13}C\text{-}\text{呼气样品的同位素丰度}\ ^{13}C\text{-}\text{呼气样品的同位素丰度}}{^{13}C\text{-}\text{呼气样品的同位素丰度}} \times 1000$$

8. 阳性判断值：
幽门螺杆菌的诊断，通常以30分钟时样品中所测^{13}C-CO_2的δ‰减去零时的呼气样品的δ‰值的差表示，即检测值δ‰$_{(30min)}$-δ‰$_{(0min)}$。
阳性判断值≥4.0±0.4时，可判定受试者为Hp阳性。

【执行标准】
国家食品药品监督管理总局国家药品标准YBH19362006-2015Z

【注意事项】
详见产品说明书

【批准文号】
国药准字H20061169

【药品上市许可持有人】
北京华亘安邦科技有限公司

【受托生产企业】
北京勃然制药有限公司
本广告仅供医学药学专业人士阅读
京药广审（文）第251105-00767号

北京华亘安邦科技有限公司
BEIJING RICHEN-FORCE SCIENCE & TECHNOLOGY CO., LTD.

地　　址：北京市朝阳区酒仙桥北路7号电通创意广场4号楼
联系电话：010－6494-8021　客服电话：400－600－6395　传真：010-8176-3746

OLYMPUS

广告



EVIS EUS®

- 呈现精细鲜明的超声图像
- 组织谐波、弹性成像、造影谐波等新功能，提升整体性能
- 设计紧凑，兼容多种超声内镜和超声小探头

超声内窥镜图像处理装置

EU-ME2 PREMIER PLUS
EU-ME2

奥林巴斯(北京)销售服务有限公司

北京总部：北京市朝阳区新源南路1-3号平安国际金融中心A座8层　代表电话:010-58199000

超声内窥镜图像处理装置　国械注进20143065991
禁忌内容或注意事项详见使用说明书
沪械广审(文)第240427-03762号
AD0041SV V04-2008

ISSN 1007–5232　CN 32–1463/R　邮发代号：28–105　国内定价：25.00 元