中华医学会系列杂志

ISSN 1007-5232
CN 32-1463/R

中华消化内镜杂志®

ZHONGHUA XIAOHUA NEIJING ZAZHI

2021年7月 第38卷 第7期

CHINESE JOURNAL OF DIGESTIVE ENDOSCOPY

Volume 38 Number 7
July 2021

中华医学会
CHINESE MEDICAL ASSOCIATION

ISSN 1007-5232

中华消化内镜杂志 二〇二一年七月 第三十八卷 第七期 中华医学会

erbe

广告

爱尔博新一代电外科旗舰产品

高频手术系统
水刀



优势

※ 超大10.4寸彩色触摸屏
※ stepGUIDE引导设置，操作简便
※ 19种电切/凝模式
※ 支持无线通信，WLAN功能
※ 通用插座接口，支持更广泛的器械连接
※ 多处理器技术，支持2500万次/秒数据处理

模块化设计理念：
高频手术设备 VIO 3
氩气控制器 APC 3
水刀 ERBEJET 2



黏膜隆起ESD剥离

一次性使用高频及水刀用手柄 HybridKnife（海博刀）

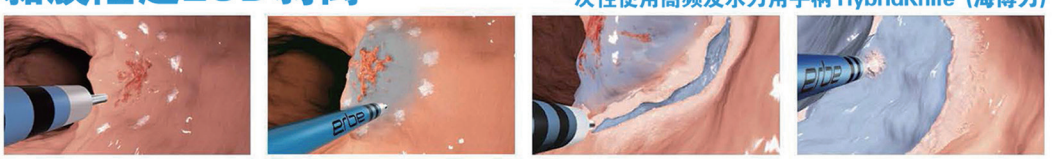

ESD:内镜粘膜下剥离术

黏膜病变隆起APC消融

水隔离氩气消融导管 HybridAPC (海博APC)



APC:氩等离子体凝固术

禁忌内容及注意事项详见说明书

生产企业：Erbe Elektromedizin GmbH
德国爱尔博电子医疗仪器公司

产品注册证号及名称：
[1] 国械注进 20193010023（高频手术系统）
[2] 国械注进 20173216803（水刀）
[3] 国械注进 20173252475（水隔离氩气消融导管）
[4] 国械注进 20173256650（一次性使用高频及水刀用手柄）
沪械广审(文)第220911-08103号

爱尔博（上海）医疗器械有限公司
地址：上海市延安西路2201号上海国际贸易中心3002室 邮编：200336
电话：021-62758440 邮箱：info@erbechina.com
传真：021-62758874 技术服务热线：400-108-1851

中华消化内镜杂志®

CHINESE JOURNAL OF DIGESTIVE ENDOSCOPY

月刊　　1996年8月改刊　　第38卷　第7期　2021年7月20日出版

微信:xhnjxw　　新浪微博

主　管
中国科学技术协会

主　办
中华医学会
100710,北京市东四西大街42号

编　辑
中华消化内镜杂志编辑委员会
210003,南京市紫竹林3号
电话:(025)83472831,83478997
传真:(025)83472821
Email:xhnj@xhnj.com
http://www.zhxhnjzz.com
http://www.medjournals.cn

总编辑
张澍田

编辑部主任
唐涌进

出　版
《中华医学杂志》社有限责任公司
100710,北京市东四西大街42号
电话(传真):(010)51322059
Email:office@cmaph.org

广告发布登记号
广登32010000093号

印　刷
江苏省地质测绘院

发　行
范围:公开
国内:南京报刊发行局
国外:中国国际图书贸易集团有限公司
(北京399信箱,100044)
代号M4676

订　购
全国各地邮政局
邮发代号28-105

邮　购
中华消化内镜杂志编辑部
210003,南京市紫竹林3号
电话:(025)83472831
Email:xhnj@xhnj.com

定　价
每期25.00元,全年300.00元

中国标准连续出版物号
ISSN 1007-5232
CN 32-1463/R

2021年版权归中华医学会所有

未经授权,不得转载、摘编本刊文章,不得使用本刊的版式设计

除非特别声明,本刊刊出的所有文章不代表中华医学会和本刊编委会的观点

本刊如有印装质量问题,请向本刊编辑部调换

目　次

共识与指南

中国胃肠间质瘤内镜下诊治专家共识(2020,北京) …… 505
中华医学会消化内镜学分会消化内镜隧道技术协作组
中国医师协会内镜医师分会　北京医学会消化内镜学分会

专家论坛

咽部浅表癌的内镜下诊断与治疗进展 …… 515
赵子樱　初元　徐美东

胃肠胰神经内分泌肿瘤的内镜诊治进展 …… 522
薛冰艳　柏建安　朱国琴　李晓林　周逸婵　徐瑞彤　顾丹阳　田野　范志宁　汤琪云

论　著

内镜治疗较大胃间质瘤的安全性及长期疗效的多中心回顾性分析 …… 527
姜雨婷　江思芮　付凤琴　梁玮　何利平　彭如洁　郑晓玲

内镜全层切除术与外科手术切除胃巨大间质瘤的对照性分析(含视频) …… 535
卢英姿　郑庆芬　刘丹　杨荟玉　孔令建　李德亮　赵丽霞　Saif Ullah　刘冰熔

内镜黏膜下挖除术与全层切除术治疗腔内生长胃间质瘤的疗效及安全性比较 …… 540
孟睿　徐桂芳　周林　黄静雯　倪牧含　秦睿璐　王雷

橡皮圈组织夹内牵引辅助在内镜黏膜下剥离术治疗结直肠病变中的应用(含视频) …… 545
刘冠伊　戎龙　郭新月　蔡云龙　年卫东　张继新

幽门螺杆菌阴性早期胃癌的内镜及组织学特点分析 …… 551
苏惠　金鹏　杨浪　何玉琦　赵晓军　王海红　李娜　盛剑秋

内镜超声在非确定性胆总管结石经内镜逆行胰胆管造影术前的应用价值 …… 556
吴晓露　王震宇

内镜下乳头球囊扩张术治疗胆总管结石并发十二指肠乳头出血的危险因素分析(含视频) …… 560
方宇韬　沈红璋　金杭斌　杨建锋　张筱凤

磁控胶囊内镜对服用肠溶阿司匹林老年患者上消化道出血风险评估的价值探讨 …… 565
王艳　高峰　刘心娟　张晓云　李宁　高颖新　郝建宇

短篇论著

胃间质瘤内镜超声征象与病理危险分级的相关性研究 …… 569

李梦颖　王凤　齐健

病例报道

内镜诊治胃微小神经内分泌肿瘤一例 …… 573

倪丽　吕涛　周美汛　Seto Wai Kay

疑诊为胃间质瘤的低分化腺癌一例 …… 575

张平平　宋英晓　董元航　陈翠　罗天航　薛绪潮　杜奕奇

综　　述

内镜黏膜下剥离术治疗十二指肠病变研究进展 …… 577

严博　沈磊

内镜超声引导下支架引流术治疗胰腺包裹性坏死研究进展 …… 582

瞿伊晨　杨建锋　张筱凤

读者·作者·编者

《中华消化内镜杂志》2021 年可直接使用英文缩写的常用词汇 …… 572

插页目次 …… 534

《中华消化内镜杂志》第六届编委会编委名单 …… 564

《中华消化内镜杂志》第六届编委会通讯编委名单 …… 564

《中华消化内镜杂志》稿约 …… 586

本期责任编辑　钱程

·论著·

内镜超声在非确定性胆总管结石经内镜逆行胰胆管造影术前的应用价值

吴晓露[1]　王震宇[2]

[1]天津医科大学 300070;[2]天津市南开医院肝胆胰外科三 300000

通信作者:王震宇,Email:wangzy-tj@163.com

【摘要】 **目的**　研究非确定性胆总管结石患者在经内镜逆行胰胆管造影(endoscopic retrograde cholangiopancreatography,ERCP)术前行内镜超声检查术(endoscopic ultrasound,EUS)的临床价值。**方法**　回顾性分析 2017 年 1 月—2019 年 12 月天津市南开医院因临床表现和磁共振胰胆管成像术(magnetic resonance cholangiopancreatography,MRCP)结果不相符的 132 例非确定性胆总管结石患者的资料。将患者分为 A、B 两组:A 组 MRCP 显示有结石、临床表现可疑无结石,B 组 MRCP 显示无结石、临床表现可疑有结石。患者均行 EUS,根据 EUS 结果决定是否行 ERCP,以 ERCP 结果和随访结果为金标准分析 EUS 的诊断准确率。**结果**　132 例患者经诊断金标准最终确认胆总管结石阳性 87 例,阴性45 例。44 例(33.3%)患者 EUS 阴性,经随访结果确认无结石,避免了不必要的 ERCP。EUS 诊断胆总管结石的灵敏度、特异度、准确率、阳性预测值、阴性预测值分别为 95.40%(83/87)、97.78%(44/45)、96.21%(127/132)、98.81%(83/84)、91.67%(44/48),MRCP 诊断胆总管结石的灵敏度、特异度、准确率、阳性预测值、阴性预测值分别为 66.67%(58/87)、82.22%(37/45)、71.97%(95/132)、87.88%(58/66)、56.06%(37/66)。两者灵敏度、准确率、阳性预测值、阴性预测值相比,差异均有统计学意义(P 均<0.05)。EUS 对胆总管结石的诊断和最终诊断结果具有显著一致性($Kappa$=0.917,P<0.001),MRCP 对胆总管结石的诊断和最终诊断结果一致性较好($Kappa$=0.439,P<0.001)。EUS 对 A 组 MRCP 假阳性的检出率高于对 B 组 MRCP 假阴性的检出率[8/8 比 89.66%(26/29),P<0.001]。**结论**　EUS对非确定性胆总管结石的诊断优于 MRCP,ERCP 术前应用 EUS 可减少不必要的 ERCP 操作或避免结石遗漏。

【关键词】 超声检查;　胰胆管造影术,磁共振;　胰胆管造影术,内窥镜逆行;　胆总管结石病;　诊断

DOI:10.3760/cma.j.cn321463-20210226-00134

Clinical value of endoscopic ultrasonography in preoperative endoscopic retrograde cholangiopancreatography for undetermined common bile duct stones

Wu Xiaolu[1], *Wang Zhenyu*[2]

[1]*Tianjin Medical University, Tianjin 300070, China*; [2]*Department of Hepatobiliary and Pancreatic Surgery, Nankai Hospital, Tianjin 300000, China*

Corresponding author: Wang Zhenyu, Email: wangzy-tj@163.com

【**Abstract**】 **Objective**　To study the clinical value of endoscopic ultrasonography (EUS) before endoscopic retrograde cholangiopancreatography (ERCP) in patients with non-deterministic choledocholithiasis. **Methods**　Data of 132 patients with unconfirmed common bile duct calculi diagnosed in Tianjin Nankai Hospital from January 2017 to December 2019, whose clinical manifestations were not consistent with magnetic resonance cholangiopancreatography (MRCP) results, were retrospectively analyzed. Patients were divided into two groups: group A showed calculi under MRCP with no suspicious clinical manifestations, while group B showed no calculi under MRCP with suspected clinical manifestations. All patients underwent EUS. Necessity of ERCP was determined according to EUS results, and the diagnostic accuracy of EUS was analyzed compared with ERCP results and follow-up results as the gold standard. **Results**　Of the 132 patients, 87 were confirmed as choledocholithiasis, and 45 had no common bile duct

calculi by the golden standard. Forty-four (33.3%) cases were negative in EUS and were confirmed free of calculi by follow-up. The sensitivity, specificity, accuracy, positive predictive value and negative predictive value of EUS for choledocholithiasis were 95.40% (83/87), 97.78% (44/45), 96.21% (127/132), 98.81% (83/84) and 91.67% (44/48), respectively. The sensitivity, specificity, accuracy, positive predictive value and negative predictive value of MRCP for choledocholithiasis were 66.67% (58/87), 82.22% (37/45), 71.97% (95/132), 87.88% (58/66) and 56.06% (37/66), respectively. There were significant differences in the sensitivity, accuracy, positive predictive value or negative predictive value between EUS and ERCP (all $P<0.05$). There was significant consistency between the EUS results and the final diagnosis ($Kappa=0.917$, $P<0.001$), and good consistency between MRCP results and the final diagnosis ($Kappa=0.439$, $P<0.001$). The detection rate of false positive MRCP in group A was higher than that of false negative MRCP in group B [8/8 VS 89.66% (26/29), $P<0.001$] under EUS. **Conclusion** EUS is superior to MRCP in the diagnosis of uncertain choledocholithiasis, and EUS prior to ERCP can reduce unnecessary ERCP operations and avoid missing stones.

【Key words】 Ultrasonography; Cholangiopancreatography, magnetic resonance; Cholangiopancreatography, endoscopic retrograde; Choledocholithiasis; Diagnosis

DOI:10.3760/cma.j.cn321463-20210226-00134

胆总管结石是消化系统的常见病,在经内镜逆行胰胆管造影(endoscopic retrograde cholangiopancreatography,ERCP)取石治疗前准确诊断胆总管结石,对确定治疗方案、避免胆总管结石遗漏、减少阴性探查及胆道损伤有重大意义。目前临床对于胆总管结石的诊断技术已相当成熟,腹部超声和电子计算机断层扫描(computed tomography,CT)被用于胆总管结石的初步筛查,磁共振胰胆管造影(magnetic resonance cholangiopancreatography,MRCP)和内镜超声检查术(endoscopic ultrasound,EUS)因具有较高的诊断准确性而应用广泛,美国消化内镜学会指南中推荐临床对于持续怀疑胆总管结石的患者,可进一步行 MRCP 或 EUS 检查[1]。但由于 MRCP 检查存在一定的假阳性率和假阴性率,所以就有了以下情况的非确定性胆总管结石:患者的胆总管结石临床表现和 MRCP 诊断结果不相符。较少有文献报道上述情况下 EUS 在 ERCP 术前的应用价值。本研究分析上述情况下 EUS 诊断胆总管结石的情况,分析 ERCP 术前行 EUS 是否能提高结石诊断准确率,减少不必要的 ERCP 操作。

资料与方法

一、一般资料

收集 2017 年 1 月—2019 年 12 月天津市南开医院因有胆总管结石临床表现或影像学检查(腹部超声或 CT)考虑存在胆总管结石而住院的患者病历资料 198 例。所有患者在胆总管结石影像学初步筛查中至少做过腹部超声或 CT 其中一项,随后均进行了 MRCP、EUS 检查:先行 MRCP 检查,24 h 内行 EUS 检查,行 EUS 检查的医师不知晓 MRCP 检查结果。纳入标准:(1)年龄≥18 岁;(2)行超声(或 CT)、MRCP、EUS 的患者;(3)胆总管结石临床表现和 MRCP 诊断结果不相符。排除标准:(1)EUS 阳性拒绝行 ERCP 者;(2)急重症胆囊炎、胆管炎、胰腺炎,胆管化脓穿孔;(3)消化道重建术后、先天性胆道畸形;(4)肝硬化、肝脏肿块或脓肿、肿瘤;(5)怀孕。最终有 132 例患者纳入本研究。

二、方法

1.分组:胆总管结石的临床表现和 MRCP 影像学结果不相符,根据上述情况分为 A、B 两组。A 组:MRCP 阳性,临床表现阴性;B 组:MRCP 阴性,临床表现阳性。

胆总管结石临床表现[2]:(1)症状、体征:上腹部或右上腹痛,尤其是有黄疸和(或)发热;(2)有相关并发症:急性胆管炎、急性胰腺炎等;(3)肝功能检测:总胆红素>22.23 μmol/L。MRCP 胆总管结石阳性表现为:胆总管内类圆形或不规则形充盈缺损,伴或不伴胆总管扩张(胆总管直径≥8 mm)。

2.EUS 检查方法:纳入研究的 132 例患者由同一医师(高年资主治医师,年操作量达 200 例)进行 EUS 操作,使用环扫电子超声内镜,进镜后依次检查肝脏、胆囊、中上段及下段胆总管。判断结石存在的依据:胆总管内持续存在的高回声团块,后方伴随或不伴随声影诊断为胆总管结石;胆总管内偏

高回声堆积诊断为胆总管泥沙样结石。

3.诊断标准：EUS 结石阳性者，进一步行 ERCP，以 ERCP 结果为诊断标准；EUS 结石阴性者，不行 ERCP 治疗，随访 3 个月观察是否出现胆道梗阻或经 ERCP/外科手术证实的胆总管结石，以随访 3 个月结果为诊断金标准。

三、统计学方法

采用 SPSS 23.0 软件进行统计学分析，计数资料以例(%)表示。计算 EUS 和 MRCP 诊断胆总管结石的检出率、灵敏度、特异度、准确率、阳性预测值、阴性预测值。EUS 和 MRCP 的诊断价值采用 *Kappa* 检验；各项观察指标采用 χ^2 检验或 Fisher 确切概率法，$P<0.05$ 为差异有统计学意义。

结　果

一、EUS 和 MRCP 诊断结果比较

132 例患者经诊断金标准最终确定胆总管结石阳性 87 例，阴性 45 例。84 例经 ERCP 确认，48 例经随访结果确认，其中 44 例 EUS 阴性患者经随访结果确认无结石避免了进一步的 ERCP。EUS 诊断胆总管结石阳性 84 例，阴性 48 例，其中假阳性 1 例，假阴性 4 例。MRCP 诊断结石阳性 66 例，阴性 66 例，其中假阳性 8 例，假阴性 29 例。B 组的假阴性病例均为胆总管微小结石及胆总管细碎泥沙样结石。对于 MRCP 不能发现的胆总管微小结石(图 1)，EUS 可及时发现(图 2)，并经由 ERCP 治疗取出。



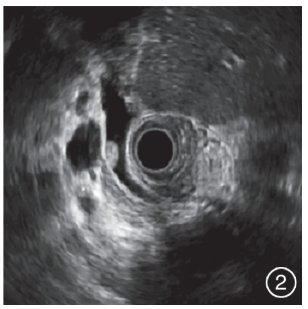

图 1　磁共振胰胆管成像示胆总管下段无充盈缺损，未发现小结石　**图 2**　内镜超声发现胆总管下段小结石

EUS 诊断胆总管结石的灵敏度、特异度、准确率、阳性预测值、阴性预测值分别为 95.40%(83/87)、97.78%(44/45)、96.21%(127/132)、98.81%(83/84)、91.67%(44/48)，MRCP 诊断胆总管结石的灵敏度、特异度、准确率、阳性预测值、阴性预测值分别为 66.67%(58/87)、82.22%(37/45)、71.97%(95/132)、87.88%(58/66)、56.06%(37/66)。EUS 诊断胆总管结石的灵敏度、准确率、阳性预测值、阴性预测值优于 MRCP($P<0.001$、$P<0.001$、$P=0.005$、$P<0.001$)，二者特异度差异无统计学意义($P>0.05$)。

EUS、MRCP 分别同诊断金标准进行诊断一致性检验：EUS 的 *Kappa* 值为 0.917，EUS 对胆总管结石的诊断结果和诊断标准结果具有显著一致性($P<0.001$，表 1)；MRCP 的 *Kappa* 值为 0.439，MRCP 对胆总管结石的诊断结果和诊断标准结果一致性较好($P<0.001$，表 2)，但 EUS 的 *Kappa* 值更接近 1，EUS 和诊断标准的结果一致性优于 MRCP。

表 1　EUS 与金标准对于胆总管结石的诊断一致性比较(例)

EUS	诊断金标准结果		合计
	+	−	
+	83	1	84
−	4	44	48
合计	87	45	132

注：EUS 指超声内镜检查术

表 2　MRCP 与金标准对于胆总管结石的诊断一致性比较(例)

MRCP	诊断金标准结果		合计
	+	−	
+	58	8	66
−	29	37	66
合计	87	45	132

注：MRCP 指磁共振胰胆管成像术

二、EUS 诊断 A、B 两组胆总管结石的结果

纳入研究的 132 例患者分为 A 组 66 例，B 组 66 例。A 组经诊断金标准确认结石阳性 58 例，阴性 8 例；EUS 诊断结石阳性 57 例，阴性 9 例，无假阳性病例，假阴性 1 例。B 组经诊断金标准确认结石阳性 29 例，阴性 37 例；EUS 诊断结石阳性 27 例，阴性 39 例，假阳性 1 例，假阴性 3 例。

EUS 准确诊断出 A 组 8/8 的 MRCP 假阳性的患者和 B 组 89.66%(26/29)的 MRCP 假阴性患者；8 例患者避免了不必要的 ERCP，26 例患者避免了结石遗漏，得到及时治疗，EUS 对 A 组 MRCP 假阳性的检出率高于对 B 组 MRCP 假阴性的检出率($P<0.001$)。

讨　论

随着内镜技术的发展，EUS 已逐渐取代诊断性 ERCP，尤其是对于临床持续怀疑的胆总管结石患者。ERCP 术前应用 EUS 可明确诊断，避免 ERCP 阴性探查及胆道损伤。EUS 诊断、EUS 同台或分期操作 ERCP 取石术是目前认为胆总管结石最有效的诊断治疗手段[3]。美国消化内镜学会指南[1]指出：

EUS 对胆总管结石的诊断准确率与 ERCP 相当,不良事件发生率明显较低,在有不确定风险的胆总管结石患者中,ERCP 操作前的 EUS 可能会减少对 ERCP 的需要。Patel 等[4]的研究证明, EUS 作为一种高度准确和安全的手段,可以代替 ERCP 诊断胆总管结石可能性高的患者,且避免了 57.7%的患者不必要的 ERCP。李焕喜等[5]的研究中,159 例患者中 63 例 EUS 未发现胆总管结石,随访 3 个月无任何胆道梗阻症状,约三分之一的患者避免了不必要的 ERCP。本次研究也证实了上述观点:ERCP 术前行 EUS,可避免不必要 ERCP。

超声对绝大多数结石敏感,但是易受胃肠气体的干扰,对胆总管下段结石,尤其是微小结石难以显示清楚。EUS 结合了超声成像技术和内镜技术,克服了经腹超声的局限,能最大限度避免胃肠气体的干扰,识别微小结石。胆管内超声发现,EUS 能检测到的最小结石直径为 0.1 cm[6]。MRCP 对胆总管结石也具有较好的诊断准确性,且有无创、方便、快捷等优点[7],相比于半入侵式的 EUS 检查,患者接受度更高;但它是利用 T2 加权时静止的胆汁呈现高信号而其他组织成低信号的特点进行成像[8],胆系小结石易受高信号的胆汁掩盖而不易显露,尤其是胆总管末端的小结石[9-10],当结石直径≤0.5 cm 时,MRCP 的灵敏度明显下降[9,11]。本次研究证明了上述观点:MRCP 的灵敏度偏低,是因为假阴性病例偏多,且均为胆总管微小结石。本研究根据临床表现和影像学中 MRCP 结果不相符进行分组,结果发现 MRCP 对胆总管微小结石、泥沙样结石易出现假阴性结果,对临床表现阳性、超声和(或)CT 无胆总管结石征象而 MRCP 阴性的患者,ERCP 术前行 EUS 可发现 MRCP 假阴性病例,避免结石遗漏并让患者得到及时治疗。

以上均体现出 EUS 诊断胆总管结石的优势及 ERCP 术前应用 EUS 的价值。曹满菊和高山[3]的研究认为,EUS 不仅能准确判断胆总管结石的部位、大小及个数,以便确定 ERCP 具体取石方案、评估取石难易程度,还可通过扫描胆总管内壁、周围邻近组织以及异常病灶的内部回声情况,提示胆总管扩张的可能病因,尤其是无梗阻性黄疸等异常生化改变。当然,EUS 也存在不足,对于消化道重建或者先天胆道畸形的患者,因其解剖结构异常,EUS 无法完成检查,这需要内镜技术的进一步完善。另外,EUS 也取决于操作医师的技术水平,这突出了对 EUS 培训和评估采用更标准化方法的必要性[4]。

综上所述,对于临床表现和影像学 MRCP 结果不符的非确定性胆总管结石患者,建议在 ERCP 术前应用 EUS。一方面可避免不必要的治疗性 ERCP;另一方面,可避免结石遗漏,同台或分期操作 ERCP 取石术,使患者得到及时治疗。

利益冲突　所有作者声明不存在利益冲突

参 考 文 献

[1] ASGE Standards of Practice Committee, Buxbaum JL, Abbas Fehmi SM, et al. ASGE guideline on the role of endoscopy in the evaluation and management of choledocholithiasis[J]. Gastrointest Endosc, 2019, 89(6): 1075-1105.e15. DOI: 10.1016/j.gie.2018.10.001.

[2] 闫伟, 郑丽玲.《2017 年英国胃肠病学会胆总管结石的管理指南》摘译[J].临床肝胆病杂志, 2017, 33(8): 1440-1447. DOI: 10.3969/j.issn.1001-5256.2017.08.006.

[3] 曹满菊, 高山. 超声内镜对核磁共振胰胆管造影术阴性胆总管结石的诊断价值[J].临床消化病杂志, 2020, 32(3): 146-151. DOI: 10.3870/lcxh.j.issn.1005-541X.2020.03.003.

[4] Patel R, Ingle M, Choksi D, et al. Endoscopic ultrasonography can prevent unnecessary diagnostic endoscopic retrograde cholangiopancreatography even in patients with high likelihood of choledocholithiasis and inconclusive ultrasonography: results of a prospective study[J]. Clin Endosc, 2017, 50(6): 592-597. DOI: 10.5946/ce.2017.010.

[5] 李焕喜, 王震宇, 张莉, 等. 超声内镜诊断胆总管小结石的临床研究[J].中国中西医结合外科杂志, 2017, 23(6): 610-613. DOI: 10.3969/j.issn.1007-6948.2017.06.008.

[6] Sotoudehmanesh R, Khatibian M, Ghadir MR, et al. Diagnostic accuracy of endoscopic ultrasonography in patients with inconclusive magnetic resonance imaging diagnosis of biliopancreatic abnormalities[J]. Indian J Gastroenterol, 2011, 30(4): 156-160. DOI: 10.1007/s12664-011-0120-x.

[7] 李春飞, 赵海鹰, 田忠. 内镜超声及磁共振胰胆管造影对可疑肝外胆管结石的诊断价值分析[J].中国实用外科杂志, 2016, 36(3): 322-325. DOI: 10.7504/CJPS.ISSN1005-2208.2016.03.20.

[8] 王超, 徐锋, 戴朝六. 超声内镜联合磁共振胰胆管造影对可疑胆总管结石的诊断价值[J].临床肝胆病杂志, 2019, 35(1): 127-130. DOI: 10.3969/j.issn.1001-5256.2019.01.024.

[9] 高飞, 董江宁, 韦树华, 等. 3.0T MRI 内插扰相快速梯度回波 T1WI 联合 MRCP 对胆系结石的诊断价值[J].实用放射学杂志, 2016, 32(1): 60-63. DOI: 10.3969/j.issn.1002-1671.2016.01.016.

[10] 孙丽伟, 杨秀疆, 王志勇, 等. 纵轴超声内镜对胆总管微小结石诊断的优越性[J].中华消化内镜杂志, 2011, 28(10): 579-580. DOI: 10.3760/cma.j.issn.1007-5232.2011.10.015.

[11] 韦虹, 孙大勇, 陈美玲, 等. 超声内镜、磁共振胰胆管造影、CT 对胆道下段<4 mm 的微小结石的诊断价值对比[J].分子影像学杂志, 2020, 43(2): 321-324. DOI: 10.12122/j.issn.1674-4500.2020.02.30.

(收稿日期:2021-02-26)
(本文编辑:钱程)

MEDNOVA
创想医学



广告



提供消化内镜下耗材一站式解决方案

微信搜索“创想医学”关注公众号

产品注册证及名称：

◆国械注准20193020651 （一次性使用止血夹）
◆国械注准201930 10040（一次性使用三腔括约肌切开刀）
◆国械注准20183010565 （一次性使用热活检钳）
◆国械注准20173220746 （一次性使用电圈套器）
◆浙械注准20182020377 （消化内窥镜用一次性导丝）
◆浙械注准20182220309 （一次性取石网篮）
◆浙械注准20182660347 （一次性使用胆道引流管）
◆浙械注准20182220318 （一次性球囊扩张器）
◆浙械注准20172220309 （一次性使用内镜抓钳）
◆浙械注准20172220308 （一次性内镜用软管式活组织取样钳）
◆浙械注准20202020745 （一次性使用取石球囊）

创新成就梦想
Innovation Achieves Dream

浙江创想医学科技有限公司
服务热线：0571-89167088　18058138688
邮　箱：postmaster@med-nova.com

浙械广审（文）第220321-04126号
禁忌内容及注意事项详见说明书

OLYMPUS

广告



Beyond
Imagination -超越想象

电子上消化道内窥镜 GIF-H290EC

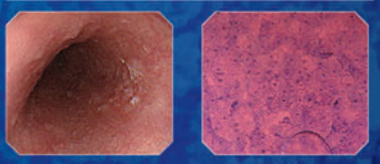

常规观察　EC观察*

电子结肠内窥镜 CF-H290ECI

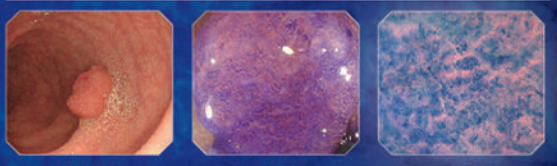

常规观察　放大观察　EC观察*

奥林巴斯内镜技术步入全新领域。
520倍光学放大，实现对生命体内细胞的内镜观察。
高倍率、高精度图像，为提高内镜诊断精度做出贡献。
EC观察*作为新的诊断模式，为内镜诊断开拓全新视野。

奥林巴斯(北京)销售服务有限公司
北京总部：北京市朝阳区新源南路1-3号平安国际金融中心A座8层
代表电话:010-58199000

本资料仅供医学专业人士阅读。
禁忌内容或注意事项详见说明书。
所有类比均基于本公司产品，特此说明。
规格、设计及附件如有变更，请以产品注册信息为准。

* EC观察，指使用EC内镜(Olympus Endocyto)进行的细胞观察。
电子上消化道内窥镜 国械注进20203060483
电子结肠内窥镜 国械注进20203060482
沪械广审(文)第251116-10907号
AD0067SV V01-2103

ISSN 1007-5232　CN 32-1463/R　邮发代号：28-105　国内定价：25.00 元