中华医学会系列杂志

ISSN 1007-5232
CN 32-1463/R

中华消化内镜杂志®

ZHONGHUA XIAOHUA NEIJING ZAZHI

2021年8月 第38卷 第8期

CHINESE JOURNAL OF DIGESTIVE ENDOSCOPY

Volume 38 Number 8
August 2021

中華醫學會

CHINESE MEDICAL ASSOCIATION

ISSN 1007-5232

Vedkang 唯德康

广告

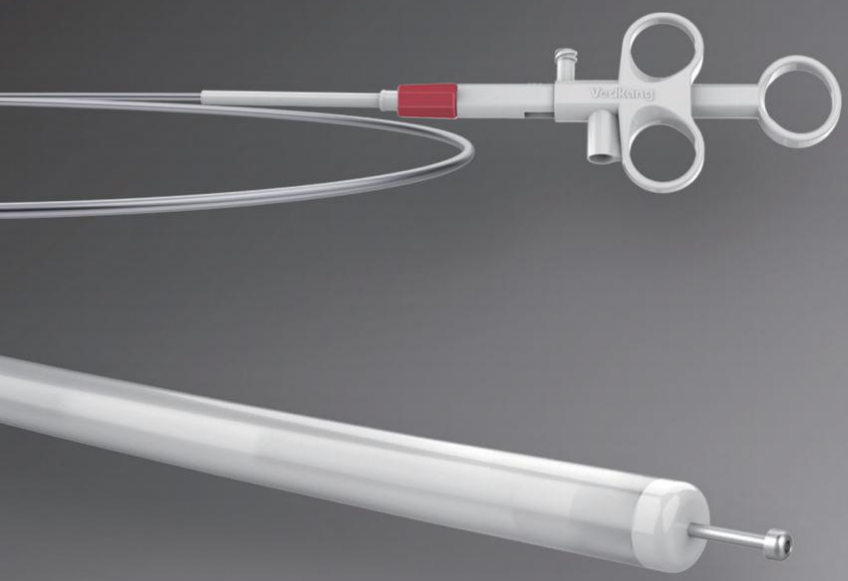

鲲鹏刀

【一次性使用黏膜切开刀】

ESD系列



江苏唯德康医疗科技有限公司
Jiangsu Vedkang Medical Science and Technology Co., Ltd.

A 地址：江苏武进经济开发区果香路52号
T 电话：+86-519-69877755
F 传真：+86-519-69877753
E 邮箱：sales@vedkang.com

产品注册证及名称：
国械注准20193010885（一次性使用黏膜切开刀）

苏械广审（文）第240319-01612号
⚠禁忌内容或注意事项详见说明书
以上仅指本公司产品

中华消化内镜杂志®

CHINESE JOURNAL OF DIGESTIVE ENDOSCOPY

月刊　　1996年8月改刊　　第38卷　第8期　2021年8月20日出版

微信:xhnjxw　　新浪微博

主　管
中国科学技术协会

主　办
中华医学会
100710,北京市东四西大街42号

编　辑
中华消化内镜杂志编辑委员会
210003,南京市紫竹林3号
电话:(025)83472831,83478997
传真:(025)83472821
Email:xhnj@xhnj.com
http://www.zhxhnjzz.com
http://www.medjournals.cn

总编辑
张澍田

编辑部主任
唐涌进

出　版
《中华医学杂志》社有限责任公司
100710,北京市东四西大街42号
电话(传真):(010)51322059
Email:office@cmaph.org

广告发布登记号
广登32010000093号

印　刷
江苏省地质测绘院

发　行
范围:公开
国内:南京报刊发行局
国外:中国国际图书贸易集团有限公司
(北京399信箱,100044)
代号M4676

订　购
全国各地邮政局
邮发代号28-105

邮　购
中华消化内镜杂志编辑部
210003,南京市紫竹林3号
电话:(025)83472831
Email:xhnj@xhnj.com

定　价
每期25.00元,全年300.00元

中国标准连续出版物号
ISSN 1007-5232
CN 32-1463/R

2021年版权归中华医学会所有

未经授权,不得转载、摘编本刊文章,不得使用本刊的版式设计

除非特别声明,本刊刊出的所有文章不代表中华医学会和本刊编委会的观点

本刊如有印装质量问题,请向本刊编辑部调换

目　次

共识与指南

中国小肠胶囊内镜临床应用指南(2021,上海) …… 589
国家消化系统疾病临床医学研究中心(上海)　国家消化内镜质控中心
中华医学会消化内镜学分会胶囊内镜协作组
上海市医学会消化内镜专科分会胶囊内镜学组

专家论坛

《中国胆道结石双频双脉冲激光碎石专家建议》要点解读 …… 615
赵九龙　胡良皞

论　著

精准经内镜逆行胰胆管引流术在肝门部胆管癌术前减黄中的应用 …… 619
王轶　张翔　贺奇彬　毛谅　仇毓东　王雷　邹晓平

内镜超声检查在肝门部胆管癌诊断和术前评价中的作用 …… 624
邢铃　王田田　孙波　高道键　胡冰

经胰管预切开联合胰管支架置入法在困难胆管插管中的应用 … 628
高双　张其胜　胡冰

利用结肠镜息肉检出率估算腺瘤检出率的可行性探索…… 633
潘鹏　吴佳艺　杨婷　赵胜兵　李兆申　柏愚

联合应用血清抗体检测及胃镜引导下十二指肠液引流术诊断华支睾吸虫病体会 …… 638
杨绮红　许春玲　陈玉花　谭永宜　钟海珍　叶国荣　黄素军
陈沅然　刘序友

磁控胶囊胃镜图像清洁度评分影响因素的初步研究…… 644
李嘉欣　李丽　孙丹　李虹　戴芸　戎龙　刘梅林　焦红梅

基础研究

磁锚定技术辅助内镜黏膜下剥离术治疗早期食管癌的实验研究 …… 650
番敏　张玟　刘欢毅　和树娟　徐庶钦　刘培楠　史爱华　马锋
吕毅　严小鹏

短篇论著

内镜下精准肌层剥离术治疗早期胃癌伴黏膜下层重度纤维化的临床价值初探(含视频) …… 654

张其德　张婷　金甜　王耀辉　章宜芬

内镜下透明帽辅助黏膜切除术与内镜黏膜下剥离术治疗较小胃神经内分泌肿瘤的对照研究 …… 658

贺德志　宋李娟　刘冰焓　李建生　韩艳妙　王小彤　徐海莉　郑研艳　岳来福　魏珂乐　赵梦月

病例报道

蓝光成像内镜下诊治胃底腺型胃癌一例 …… 663

王妍　林香春　杨雪松　任玉波　白鹏　李天英　张蕾　李欣　王丽　范雪　张俊光

内镜人物

缅怀鲁焕章教授　凝练中国内镜医师精神 …… 666

王震宇

综　　述

结肠胶囊内镜在结直肠癌筛查中的应用 …… 668

倪晓光　王贵齐

读者·作者·编者

《中华消化内镜杂志》2021 年可直接使用英文缩写的常用词汇 …… 632

《中华消化内镜杂志》对来稿中统计学处理的有关要求 …… 662

发表学术论文“五不准” …… 672

插页目次 …… 649

本刊稿约见第 38 卷第 1 期第 82 页、第 7 期第 586 页

本期责任编辑　周昊

广告

尿素呼气实验
检测幽门螺旋杆菌

幽门螺旋杆菌检测产品





幽门螺旋杆菌检测仪

注册号：皖械注准 20202220336



闪烁采样瓶

注册号：皖械注准 20202220044



^{14}C 液体闪烁计数仪

注册号：皖械注准 20172400038



^{13}C 红外光谱仪

注册号：皖械注准 20182400066

请仔细阅读产品说明书或在医务人员的指导下购买和使用

—— 禁忌内容或注意事项详见说明书。

皖械广审（文）第 210807–00716 号

安徽养和医疗器械设备有限公司

地址：安徽省安庆市桐城市经济开发区同祥北路 8 号

电话：0556–6566669

CHINESE JOURNAL OF DIGESTIVE ENDOSCOPY

Monthly Renamed in August, 1996 Volume 38, Number 8 August 20, 2021

Responsible Institution
China Association for Science and Technology

Sponsor
Chinese Medical Association
42 Dongsi Xidajie, Bejing 100710, China

Editing
Editorial Board of Chinese Journal of Digestive Endoscopy
3 Zizhulin, Nanjing 210003, Jiangsu Province, China
Tel:0086-25-83472831,83478997
Fax:0086-25-83472821
Email:xhnj@xhnj.com
http://www.zhxhnjzz.com
http://www.medjournals.cn

Editor-in-Chief
Zhang Shutian(张澍田)

Managing Director
Tang Yongjin(唐涌进)

Publishing
Chinese Medical Journals Publishing House Co.,Ltd.
42 Dongsi Xidajie, Beijing 100710, China
Tel(Fax):0086-10-51322059
Email:office@cmaph.org

Printing
Jiangsu Geologic Surveying and Mapping Institute

Overseas Distributor
China International Book Trading Corporation
P.O. Box 399, Beijing 100044, China
Code No. M4676

Mail-Order
Distribution Editoral Office of Chinese Journal of Digestive Endoscopy
3 Zizhulin, Nanjing 210003, Jiangsu Province, China
Tel:0086-25-83472831
Email:xhnj@xhnj.com

CSSN
ISSN 1007-5232
CN 32-1463/R

Copyright © 2021 by the Chinese Medical Association

No content published by the journals of Chinese Medical Association may be reproduced or abridged without authorization. Please do not use or copy the layout and design of the journals without permission.

All articles published represent the opinions of the authors, and do not reflect the official policy of the Chinese Medical Association or the Editorial Board, unless this is clearly specified.

CONTENTS IN BRIEF

Consensus and Guideline

Clinical guidelines for the application of small bowel capsule endoscopy in China(2021, Shanghai) ····· 589
National Clinical Research Center for Digestive Diseases (Shanghai); National Digestive Endoscopy Improvement System; Capsule Endoscopy Collaborative Group of Chinese Society of Digestive Endoscopology; Capsule Endoscopy Group of Digestive Endoscopy Branch of Shanghai Medical Association

Forum for Experts

Interpretation of *Chinese expert opinion on frequency-doubled double pulse laser lithotripsy of biliary stones* ····· 615
Zhao Jiulong, Hu Lianghao

Original Articles

Application of accurate endoscopic retrograde cholangiopancreatography drainage to preoperative jaundice reduction for hilar cholangiocarcinoma ····· 619
Wang Yi, Zhang Xiang, He Qibin, Mao Liang, Qiu Yudong, Wang Lei, Zou Xiaoping

The role of endoscopic ultrasonography in diagnosis and preoperative evaluation of hilar cholangiocarcinoma ····· 624
Xing Ling, Wang Tiantian, Sun Bo, Gao Daojian, Hu Bing

Application of transpancreatic precut sphincterotomy combined with pancreatic duct stent placement to difficult biliary cannulation ····· 628
Gao Shuang, Zhang Qisheng, Hu Bing

Feasibility of estimating adenoma detection rate based on polyp detection rate in colonoscopy ····· 633
Pan Peng, Wu Jiayi, Yang Ting, Zhao Shengbing, Li Zhaoshen, Bai Yu

Diagnostic value of serum antibody test and gastroscopy-guided duodenal drainage for clonorchiosis sinensis ····· 638
Yang Qihong, Xu Chunling, Chen Yuhua, Tan Yongyi, Zhong Haizhen, Ye Guorong, Huang Sujun, Chen Yuanran, Liu Xuyou

Influencing factors of image cleanliness scores of magnetically-controlled capsule endoscopy ····· 644
Li Jiaxin, Li Li, Sun Dan, Li Hong, Dai Yun, Rong Long, Liu Meilin, Jiao Hongmei

Basic Research

An experimental study of magnetic anchor technique-assisted endoscopic submucosal dissection for early esophageal cancer ····· 650
Pan Min, Zhang Wen, Liu Huanyi, He Shujuan, Xu Shuqin, Liu Peinan, Shi Aihua, Ma Feng, Lyu Yi, Yan Xiaopeng

Brief Reports

Clinical value of endoscopic precise muscular dissection for early gastric cancer with submucosal severe fibrosis (with video) …… 654

Zhang Qide, Zhang Ting, Jin Tian, Wang Yaohui, Zhang Yifen

Comparison of endoscopic mucosal resection with a cap and endoscopic submucosal dissection in the treatment of smaller gastric neuroendocrine neoplasms …… 658

He Dezhi, Song Lijuan, Liu Bingrong, Li Jiansheng, Han Yanmiao, Wang Xiaotong, Xu Haili, Zheng Yanyan, Yue Laifu, Wei Kele, Zhao Mengyue

Case Report

Diagnosis and treatment of gastric adenocarcinoma of the fundic gland type by blue laser imaging: a case report …… 663

Wang Yan, Lin Xiangchun, Yang Xuesong, Ren Yubo, Bai Peng, Li Tianying, Zhang Lei, Li Xin, Wang Li, Fan Xue, Zhang Junguang

Review Article

Applications of colon capsule endoscopy for the colorectal cancer screening …… 668

Ni Xiaoguang, Wang Guiqi

English revisers: *Li Li* (李黎)　*Qian Cheng* (钱程)　*Zhu Yue* (朱悦)

·论著·

磁控胶囊胃镜图像清洁度评分影响因素的初步研究

李嘉欣[1]　李丽[1]　孙丹[1]　李虹[1]　戴芸[2]　戎龙[3]　刘梅林[1]　焦红梅[1]
[1]北京大学第一医院老年病内科 100034;[2]北京大学第一医院消化内科 100034;[3]北京大学第一医院内镜中心 100034
通信作者:焦红梅,Email:jiaohm@139.com

【摘要】 目的 探讨影响磁控胶囊胃镜(magnetically controlled capsule endoscopy,MCE)胃视野清洁度评分的相关因素,并探索提高清洁度的方法。**方法** 回顾性分析 2017 年 10 月—2020 年 8 月间于北京大学第一医院接受 MCE 的患者资料。记录胃部 6 个区域(贲门、胃底、胃体、胃角、胃窦和幽门)的清洁度得分(1~4 分),并计算这 6 个区域得分的总和。收集患者的临床特征(如性别、年龄、体重指数、检查指征、是否使用食管附件、是否应用质子泵抑制剂)、预处理方案[单倍剂量链霉蛋白酶方案(西甲硅油 5 mL+链霉蛋白酶颗粒 20 000 U+碳酸氢钠 1 g)或双倍剂量链霉蛋白酶方案(西甲硅油 5 mL+链霉蛋白酶颗粒 40 000 U+碳酸氢钠 2 g)]。根据胃视野清洁度总分,分为图像质量欠佳组(P 组,胃视野清洁度总分≤18 分)和图像质量良好组(G 组,胃视野清洁度总分>18 分)。比较 2 组患者临床特征、检查指征、食管附件使用率、质子泵抑制剂使用率、预处理方案等,分析与清洁度评分相关的因素。**结果** 符合纳入排除标准的患者 238 例,中位年龄 61.5(54.0,76.3)岁,女性 68 例(28.6%);P 组 35 例(14.7%),中位年龄 67.0(56.0,83.0)岁,G 组 203 例(85.3%),中位年龄 61.0(53.0,75.0)岁。年龄、性别、体重指数、是否应用食管附件对于胃的总清洁度评分无影响(P>0.05)。有消化道疾病或症状的检查指征及质子泵抑制剂的使用更有可能出现较差的胃视野清洁度评分(OR=2.899,95%CI:1.258~6.681,P=0.012;OR=3.168,95%CI:1.261~7.959,P=0.014)。双倍剂量链霉蛋白酶预处理方案更可能避免较差的胃视野清洁度评分(OR=0.201,95%CI:0.067~0.603,P=0.004)。**结论** 消化道疾病或症状以及质子泵抑制剂的使用可能降低 MCE 胃清洁度评分,而双倍剂量链霉蛋白酶的预处理方案可改善胃清洁度评分。

【关键词】 胶囊内窥镜;　质子泵抑制剂;　视野;　清洁度评分;　胃预处理方案
基金项目:中国医镜整合联盟爱胃科研基金(AHLW201803)
DOI:10.3760/cma.j.cn321463-20210129-00073

Influencing factors of image cleanliness scores of magnetically-controlled capsule endoscopy

Li Jiaxin[1], *Li Li*[1], *Sun Dan*[1], *Li Hong*[1], *Dai Yun*[2], *Rong Long*[3], *Liu Meilin*[1], *Jiao Hongmei*[1]
[1]*Department of Geriatrics, Peking University First Hospital, Beijing 100034, China*; [2]*Department of Gastroenterology, Peking University First Hospital, Beijing 100034, China*; [3]*Department of Endoscopy, Peking University First Hospital, Beijing 100034, China*
Corresponding author: Jiao Hongmei, Email: jiaohm@139.com

【Abstract】 Objective To explore the influencing factors of the image cleanliness scores of magnetically-controlled capsule endoscopy (MCE) and the methods to improve cleanliness scores. **Methods** Data of patients undergoing MCE from October 2017 to August 2020 in Peking University First Hospital were analyzed retrospectively. The cleanliness scores at six regions of the stomach (cardia, fundus, body, angularis, antrum, and pylorus) were recorded (1-4 points), and the sum of the scores from these six regions was also calculated. Clinical features [gender, age, body mass index, indication, use of esophagus cap, and medication of proton pump inhibitors(PPI)], and gastric preparation regimens (one dose of pronase: simethicone 5 mL + pronase 20 000 U + sodium bicarbonate 1 g; or two doses of pronase:

simethicone 5 mL + pronase 40 000 U + sodium bicarbonate 2 g) were collected. Cleanliness scores were defined as poor (group P, total cleanliness scores ≤ 18) and as good (group G, total cleanliness scores > 18). Clinical features, indication, use of esophagus cap and PPI, and preparation regimes were compared. Factors influencing cleanliness scores were analyzed. **Results** A total of 238 consecutive patients with median age of 61.5 (54.0, 76.3) years were recruited according to inclusion criteria, among whom 68 (28.6%) were female. There were 35 patients (14.7%) in group P with median age of 67.0 (56.0, 83.0) years. There were 203 patients (85.3%) in group G with median age of 61.0 (53.0, 75.0) years. No significant differences were found in age, sex, body mass index or esophagus cap use (P>0.05). Indications of abdominal symptoms or digestive system diseases (OR = 2.899, 95% CI: 1.258-6.681, P = 0.012) and PPI use (OR = 3.168, 95% CI: 1.261-7.959, P = 0.014) were more likely to yield a low cleanliness score. Gastric preparation regimen with two doses of pronase (OR = 0.201, 95% CI: 0.067 ~ 0.603, P = 0.004) was more likely to avoid a low cleanliness score. **Conclusions** Indications of digestive system diseases or abdominal symptoms and PPI use may decrease the cleanliness scores of MCE, while gastric preparation with double doses of pronase may improve it.

【**Key words**】 Capsule endoscopes; Proton pump inhibitors; Visual fields; Cleanliness scores; Gastric preparation regimen

Fund program: Loving Stomach Scientific Research Foundation of Chinese Endoscopy Integration Alliance (AHLW201803)

DOI: 10.3760/cma.j.cn321463-20210129-00073

磁控胶囊胃镜(magnetically controlled capsule endoscopy, MCE)是新型的消化道检查手段,不仅使受检者舒适度明显改善,而且对胃部局灶病变的检出率与传统胃镜相当。胃镜下视野清晰度是影响检查质量的重要因素,良好的视野清晰度可以减少微小病变的漏诊,而胶囊胃镜图像质量,亦常采用胃视野清洁度来评分[1]。胃视野清洁度评分的影响因素较多,如受检者的基本情况(性别、年龄、体重指数),基础疾病情况,预处理方案,准备过程中是否进行体位变化,是否应用质子泵抑制剂,检查过程是否应用食管附件等,均会对胃清洁度造成影响[2-4]。本研究即通过回顾性分析我院接受 MCE 检查患者资料,探讨影响 MCE 图像清洁度评分的因素。

资料与方法

一、对象

选取 2017 年 10 月—2020 年 8 月在北京大学第一医院完成 MCE 检查的患者。纳入标准:年龄>18 岁,行 MCE 检查。排除标准:(1)服用聚乙二醇电解质散进行肠道准备者;(2)服用促动力剂者;(3)服用胃黏膜保护剂者。本研究获我院生物医学研究伦理委员会批准(编号:2020 科研 443)。

二、方法

1.药品:预处理方案药物包括西甲硅油(商品名:柏西,德国柏林化学公司,含西甲硅油 40 mg/mL)、链霉蛋白酶颗粒(北京泰德药业股份有限公司,含 20 000 U 链霉蛋白酶/袋)和碳酸氢钠(北京泰德药业股份有限公司,含 1 g 碳酸氢钠/袋)。质子泵抑制剂包括雷贝拉唑(商品名:波利特,卫材药业有限公司,10 mg/片)、泮托拉唑(商品名:潘妥洛克,Takeda GmbH 公司,40 mg/片)、埃索美拉唑(商品名:耐信,阿斯利康公司,20 mg/片)、奥美拉唑(商品名:洛赛克,阿斯利康公司,20 mg/片)。应用质子泵抑制剂的患者检查时均已服用质子泵抑制剂(标准剂量,每天 1 次或 2 次)至少 2 周以上。

2.分组:根据患者胃视野清洁度总分情况分为图像质量欠佳组(P 组,胃视野清洁度总分≤18 分)和图像质量良好组(G 组,胃视野清洁度总分>18 分)[3]。

3.检查前准备:所有患者检查前禁食 8 h 以上,吞服胶囊胃镜前 40 min 应用预处理方案,即室温饮用水 50 mL 和新配置溶液。其中,单倍剂量链霉蛋白酶预处理方案为西甲硅油 5 mL+链霉蛋白酶颗粒 20 000 U+碳酸氢钠 1 g;双倍剂量链霉蛋白酶预处理方案为西甲硅油 5 mL + 链霉蛋白酶颗粒 40 000 U+碳酸氢钠 2 g。然后,翻转并保持平卧位-左侧卧位-俯卧位-右侧卧位-平卧位这 5 个体位各约 3 min,共 15 min 后,饮水 1 000 mL,再起立活动

20 min后，接受 MCE 检查。

4.MCE 检查[5]：患者左侧卧位少量饮水送服胶囊胃镜，当胶囊胃镜进入胃内时，操作者操纵磁球引导胶囊胃镜依次检查胃底、贲门、胃体、胃角、胃窦和幽门，各部位重复检查 1 次，结束操作。图像以 2 帧/s 的速度拍摄。所有患者随访 2 周，确认胶囊排出并记录不良事件。

5.可分离式食管附件的 MCE 检查：可分离式食管附件（安翰公司）为一个透明乳胶套，尾端连有一根 80 cm 的乳胶中空细绳。通过使用注射器将空气注入中空细绳中，可将封装在乳胶套内的胶囊胃镜从食管附件上释放[6]（图 1）。患者左侧卧位，用水送服带有可分离式食管附件的胶囊胃镜，下移到贲门后，拉紧细绳将胶囊胃镜牵引回食管后，缓慢松绳，控制胶囊胃镜在食管内缓慢下移，仔细检查完成后，使用注射器注入 5 mL 空气释放胶囊胃镜，将细绳从口中取出[7]。胶囊胃镜继续完成胃部观察。

6.MCE 图像质量评价[2]：胃视野清洁度评分：4 分，无黏液和泡沫附着；3 分，少量的黏液和泡沫，但不影响检查；2 分，一定量的黏液或泡沫影响了检查；1 分，大量的黏液或泡沫（图 2）。记录胃内 6 个部位（贲门、胃底、胃体、胃角、胃窦和幽门）的胃视野清洁度评分，6 个部位评分的总和为胃视野清洁度总分。在检查后，采用盲法，隐去患者姓名、年龄及预处理方案信息，由 2 位内镜医师独立回顾患者图像，完成评分。

三、统计学

数据采用 SPSS 24.0 软件进行分析。患者可分离式食管附件使用率、质子泵抑制剂使用率、预处理方案、检查指征等计数资料，以例数（%）表示，组间比较采用χ^2检验或 Fisher 精确检验；患者体重指数、年龄等计量资料，符合正态分布的以 *Mean*±*SD* 表示，否则以 *M*（P25，P75）表示，组间比较分别采用 *t* 检验、Mann-Whitney *U* 检验。应用组内相关系数分析 2 名内镜医师阅片的一致性。应用二分类 Logistic回归分析胃视野清洁度评分相关因素。$P<0.05$ 为差异有统计学意义。

结　果

1.患者入选及分组：2017 年 10 月—2020 年 8 月在本院行 MCE 检查，且符合纳入标准的患者 301 例，除外应用聚乙二醇电解质散肠道准备的患者 63 例，共纳入 238 例。患者年龄 61.5（54.0，76.3）岁，其中男 170 例、女 68 例；根据胃视野清洁度总分分组，图像质量欠佳组（P 组）35 例，图像质量良好组（G 组）203 例。

2.阅片一致性：2 名内镜医师阅片有较强的一致性，胃视野清洁度总分的组内相关系数为 0.867（95%*CI*：0.677～0.936，$P<0.001$）。

3.患者基本情况比较：两组患者年龄、性别、体

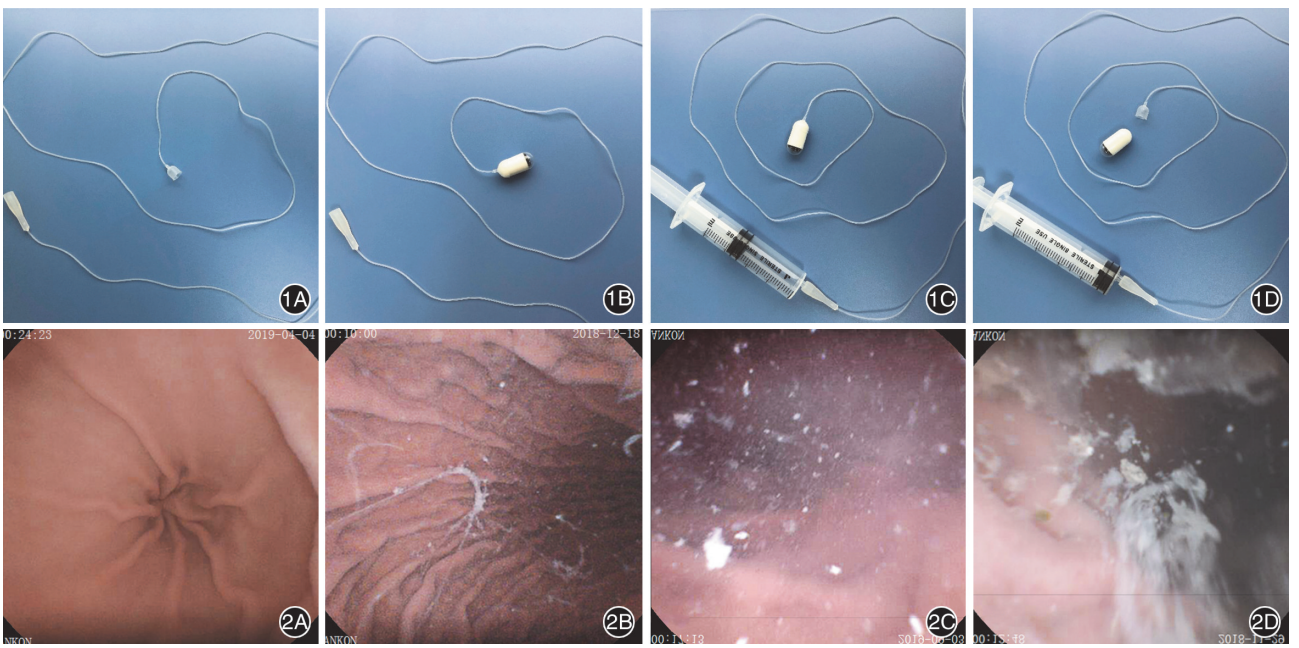

图 1　磁控胶囊胃镜的可分离式食管附件　1A：透明乳胶套，尾端为 80 cm 的乳胶中空细绳；1B：封装胶囊胃镜；1C：用注射器将空气注入中空细绳中；1D：乳胶套内的胶囊胃镜从食管附件上释放　**图 2**　内镜下胃视野清洁度评分　2A：4 分；2B：3 分；2C：2 分；2D：1 分

重指数、应用食管附件的比例差异无统计学意义。P 组消化道出血患者比例高于 G 组(14.3% 比 1.5%, $P<0.05$),体检患者比例低于 G 组(34.3% 比 52.7%, $P<0.05$)(表 1)。

4.胃视野清洁度总分的预测因素:单因素分析显示,P 组有更多的患者应用质子泵抑制剂($P=0.010$),G 组有更高比例的患者应用双倍剂量链酶蛋白酶预处理方案($P=0.008$),详见表 1。二分类 Logistic 回归分析表明,胃清洁度不佳与患者消化系统检查指征($OR=2.899$, 95%$CI=1.258\sim6.681$, $P=0.012$)、质子泵抑制剂的使用($OR=3.168$, 95%$CI=1.261\sim7.959$, $P=0.014$)、双倍剂量链霉蛋白酶预处理方案($OR=0.201$, 95% $CI=0.067\sim0.603$, $P=0.004$)有关,而与性别($OR=0.662$, 95%$CI=0.261\sim1.679$, $P=0.384$)、年龄($OR=1.007$, 95% $CI=0.979\sim1.036$, $P=0.624$)、使用食管附件($OR=0.688$, 95%$CI=0.207\sim2.289$, $P=0.542$)无关。

讨　论

MCE 被广泛应用于胃部疾病检查,具有良好的稳定性及安全性,对于胃部疾病具有较高检出率和准确性,但其准确性有赖于胃视野清洁度及黏膜可视度[8]。本研究回顾性分析 MCE 检查指征、质子泵抑制剂、双倍剂量链霉蛋白酶的预处理方案等对胃视野清洁度总分的影响。清洁度总分低的患者中,多数存在消化道症状或消化系统疾病,更多患者应用质子泵抑制剂。而清洁度总分高的患者中,多采用双倍剂量链霉蛋白酶预处理方案。Logistic 回归分析表明,消化道症状或消化系统疾病(尤其消化道出血)及应用质子泵抑制剂预示较差的胃视野清洁度总分。双倍链霉蛋白酶的预处理方案可避免较差的胃视野清洁度总分。

老年人存在胃蠕动、收缩力降低,胃排空延迟,有更高的食物残留可能,多病共存,服用多种药物等情况,均会影响 MCE 胃视野清洁度评分[9-10]。但本组研究对象中位年龄 61.5 岁,两组患者年龄分布差异无统计学意义。国内一项 MCE 的研究提示,老年人与中年人相比,胃底及胃体的清洁度评分略低[(2.22±0.08)分比(2.53±0.08)分,(2.63±0.06)分比(2.81±0.06)分],而胃角、胃窦的清洁度与中年人无显著差异[10]。国内另一项前瞻性单中心研究结果也显示胃清洁度总分与年龄无明显相关性[11]。

常规胶囊胃镜进行食管检查时,无法在检查过程中主动控制,存在检查不充分的可能。通过可分离式食管附件控制胶囊胃镜通过食管的速度,可清晰留取图像,有利于评价病变。虽然应用食管附件后,食管通过时间有所延长(6.2 min 比 1.1 min)[7,12],进入胃内的唾液、气泡增多,可能一定程度上影响胃视野清洁度总分,但本研究并未发现应用食管附件对胃视野清洁度总分产生显著影响,与既往研究类似[6],推测原因可能是饮水、西甲硅油、链霉蛋白

表 1　行磁控胶囊胃镜检查患者临床资料的组间比较

临床资料	图像质量欠佳组($n=35$)	图像质量良好组($n=203$)	P 值
性别(男/女)	27/8	143/60	0.418
年龄[岁, M(P25, P75)]	67.0(56.0, 83.0)	61.0(53.0, 75.0)	0.096
体重指数(kg/m^2, $Mean\pm SD$)	25.0±3.4	24.5±3.0	0.417
消化系统检查指征[例(%)]			
胃炎	7(20.0)	31(15.3)	0.481
腹部不适	3(8.6)	40(19.7)	0.114
肿瘤标志物升高	2(5.7)	5(2.5)	0.274
胃食管反流病	1(2.9)	10(4.9)	1.000
消化道出血	5(14.3)	3(1.5)	0.002
其他	5[a](14.3)	7[b](3.5)	0.019
无症状体检	12(34.3)	107(52.7)	0.044
食管附件[例(%)]	4(11.4)	39(19.2)	0.269
质子泵抑制剂[例(%)]	14(40.0)	41(20.2)	0.010
双倍剂量链霉蛋白酶预处理方案[例(%)]	5(14.3)	76(37.4)	0.008

注:[a]包括肝硬化、胃息肉、贫血、纳差、左锁骨上淋巴结肿大各 1 例;[b]包括纳差 2 例、吞咽困难 1 例、十二指肠溃疡 1 例、胃黏膜下肿物 3 例

酶能够抵消唾液、气泡的影响。

质子泵抑制剂可降低胃视野清洁度总分[4]。近来采用无线胶囊 pH 监测技术发现，口服一次埃索美拉唑缓冲剂型（Buffered esomeprazole，由碳酸氢钠 1 g +埃索美拉唑 40 mg 组成）可在 2 min 内快速使胃内 pH 值>6，6 h 胃内平均 pH 为 6.27[13]。胃内 pH 值升高，可提高链霉蛋白酶活性，使大团状聚集的黏液降解为小颗粒状、絮状黏液悬浮在胃液中，整体胃液变浑浊，影响胃视野清洁度及黏膜可视度评分；质子泵抑制剂还可延缓液体的胃排空，导致胃液不能及时排空，亦影响胃镜视野[14-17]。

既往国内外研究提示，在胃底、胃体和胃窦，黏液是影响可见度的重要因素。链霉蛋白酶是一种蛋白分解酶，可切断胃黏液中的黏蛋白肽键，破坏黏液结构，祛除黏液。多项研究表明，在传统胃镜中，链霉蛋白酶能够提高胃镜检查图像质量[18-22]。目前常用的检查前预处理方案为链霉蛋白酶 20 000U+碳酸氢钠 1 g+西甲硅油 5 mL[5]，但实践中发现视野内仍有明显黏液漂浮，或者应用质子泵抑制剂患者出现“雾霾样”黏液漂浮。推测链霉蛋白酶 20 000U 剂量不足以完全祛除胃内黏液，尤其是小颗粒状漂浮的黏液，再次追加链霉蛋白酶20 000U 及碳酸氢钠 1 g，可更有效地清除影响胃清洁度评分的黏液，使小颗粒的黏液更充分的降解，从而提高胃视野清洁度总分。回顾本研究中 35 例 P 组患者图像，33 例胃清洁度不佳因黏液所致，余 2 例为食物残渣所致，无泡沫影响，显示应用双倍剂量链霉蛋白酶的预处理方案，可改善胃视野清洁度总分。

检查指征中存在消化道症状或消化系统疾病，预示较差的胃视野清洁度总分。消化道出血的患者胃视野清洁度总分较差，原因可能是本身胃黏膜的炎症或增生性病变、黏液增多、陈旧出血灶的遮挡、应用质子泵抑制剂等。Logistic 回归分析显示体检患者是胃视野清洁度总分良好的独立预测因素。另有文献报道胃清洁度总分与幽门螺旋杆菌感染呈负相关，即感染越重，胃清洁度总分越低[11]。这可能与幽门螺旋杆菌感染导致消化不良症状、胃动力改变、胃排空延迟、内分泌和酸分泌改变有关[23-25]。但本研究中未统计幽门螺旋杆菌感染及其影响胃视野清洁度的情况，有待今后进一步研究。

综上，消化道疾病、症状以及质子泵抑制剂的使用可能会降低 MCE 胃视野清洁度总分，而双倍剂量链霉蛋白酶的预处理方案可能会改善胃清洁度总分。

利益冲突　所有作者声明不存在利益冲突

参 考 文 献

[1] Kuo CH, Sheu BS, Kao AW, et al. A defoaming agent should be used with pronase premedication to improve visibility in upper gastrointestinal endoscopy[J]. Endoscopy, 2002, 34(7): 531-534. DOI: 10.1055/s-2002-33220.

[2] Zhu SG, Qian YY, Tang XY, et al. Gastric preparation for magnetically controlled capsule endoscopy: a prospective, randomized single-blinded controlled trial[J]. Dig Liver Dis, 2018, 50(1): 42-47. DOI: 10.1016/j.dld.2017.09.129.

[3] Wang YC, Pan J, Jiang X, et al. Repetitive position change improves gastric cleanliness for magnetically controlled capsule gastroscopy[J]. Dig Dis Sci, 2019, 64(5): 1297-1304. DOI: 10.1007/s10620-018-5415-7.

[4] 李嘉欣, 李丽, 王艳君, 等. 质子泵抑制剂对老年人磁控胶囊胃镜图像质量的影响[J]. 中华临床医师杂志(电子版), 2020, 14(9): 685-689. DOI: 10.3877/cma.j.issn.1674-0785.2020.09.004.

[5] 中国医师协会内镜医师分会消化内镜专业委员会, 中国医师协会内镜医师分会消化内镜健康管理与体检专业委员会, 中华医学会消化内镜分会胶囊内镜协作组, 等. 中国磁控胶囊胃镜临床应用专家共识(2017 年, 上海)[J]. 中华健康管理学杂志, 2017, 11(6): 487-496. DOI: 10.3760/cma.j.issn.1674-0815.2017.06.003.

[6] Xiu H, Lu Y, Liu X, et al. Detachable string magnetically controlled capsule endoscopy for complete observation of the upper gastrointestinal tract[J]. Eur J Gastroenterol Hepatol, 2021, 33(4): 508-513. DOI: 10.1097/MEG.0000000000001939.

[7] Chen YZ, Pan J, Luo YY, et al. Detachable string magnetically controlled capsule endoscopy for complete viewing of the esophagus and stomach[J]. Endoscopy, 2019, 51(4): 360-364. DOI: 10.1055/a-0856-6845.

[8] 顾元婷, 朱曙光, 苏松, 等. 磁控胶囊内镜 500 例胃部检查的临床应用分析[J]. 中华消化内镜杂志, 2016, 33(11): 778-783. DOI: 10.3760/cma.j.issn.1007-5232.2016.11.012.

[9] 郑松柏. 老年人功能性消化不良诊治专家共识[J]. 中华老年病研究电子杂志, 2015, 2(3): 1-7. DOI: 10.3877/cma.j.issn.2095-8757.2015.03.001.

[10] Zhang S, Sun T, Xie Y, et al. Clinical efficiency and safety of magnetic-controlled capsule endoscopy for gastric diseases in aging patients: our preliminary experience[J]. Dig Dis Sci, 2019, 64(10): 2911-2922. DOI: 10.1007/s10620-019-05631-5.

[11] 吴嘉钏, 陈睿妍, 陈晓东, 等. 胃准备与磁控胶囊胃镜检查间隔时间的完全随机对照研究[J]. 新医学, 2020, 51(4): 304-309. DOI: 10.3969/j.issn.0253-9802.2020.04.013.

[12] Jiang X, Qian YY, Liu X, et al. Impact of magnetic steering on gastric transit time of a capsule endoscopy (with video)[J]. Gastrointest Endosc, 2018, 88(4): 746-754. DOI: 10.1016/j.gie.2018.06.031.

[13] Banerjee R, Reddy DN, Guda NM, et al. Oral buffered esome-

prazole is superior to i.v. pantoprazole for rapid rise of intragastric pH: a wireless pH metry analysis[J]. J Gastroenterol Hepatol, 2010, 25(1): 43-47. DOI: 10.1111/j.1440-1746.2009.05994.x.

[14] Anjiki H, Sanaka M, Kuyama Y. Dual effects of rabeprazole on solid-phase gastric emptying assessed by the 13C-octanoate breath test[J]. Digestion, 2005, 72(2-3): 189-194. DOI: 10.1159/000088465.

[15] Tougas G, Earnest DL, Chen Y, et al. Omeprazole delays gastric emptying in healthy volunteers: an effect prevented by tegaserod [J]. Aliment Pharmacol Ther, 2005, 22(1): 59-65. DOI: 10.1111/j.1365-2036.2005.02528.x.

[16] Lim HC, Kim JH, Youn YH, et al. Effects of the addition of mosapride to gastroesophageal reflux disease patients on proton pump inhibitor: a prospective randomized, double-blind study[J]. J Neurogastroenterol Motil, 2013, 19(4): 495-502. DOI: 10.5056/jnm.2013.19.4.495.

[17] Sanaka M, Yamamoto T, Kuyama Y. Effects of proton pump inhibitors on gastric emptying: a systematic review[J]. Dig Dis Sci, 2010, 55(9): 2431-2440. DOI: 10.1007/s10620-009-1076-x.

[18] Kim GH, Cho YK, Cha JM, et al. Efforts to increase image quality during endoscopy: The role of pronase[J]. World J Gastrointest Endosc, 2016, 8(5): 267-272. DOI: 10.4253/wjge.v8.i5.267.

[19] Zhang LY, Li WY, Ji M, et al. Efficacy and safety of using premedication with simethicone/Pronase during upper gastrointestinal endoscopy examination with sedation: a single center, prospective, single blinded, randomized controlled trial [J]. Dig Endosc, 2018, 30(1): 57-64. DOI: 10.1111/den.12952.

[20] Wang GX, Liu X, Wang S, et al. Effects of premedication with Pronase for endoscopic ultrasound of the stomach: A randomized controlled trial[J]. World J Gastroenterol, 2016, 22(48): 10673-10679. DOI: 10.3748/wjg.v22.i48.10673.

[21] Liu X, Guan CT, Xue LY, et al. Effect of premedication on lesion detection rate and visualization of the mucosa during upper gastrointestinal endoscopy: a multicenter large sample randomized controlled double-blind study[J]. Surg Endosc, 2018, 32(8): 3548-3556. DOI: 10.1007/s00464-018-6077-4.

[22] Bhandari P, Green S, Hamanaka H, et al. Use of Gascon and Pronase either as a pre-endoscopic drink or as targeted endoscopic flushes to improve visibility during gastroscopy: a prospective, randomized, controlled, blinded trial[J]. Scand J Gastroenterol, 2010, 45(3): 357-361. DOI: 10.3109/00365520903483643.

[23] Ierardi E, Goni E, Losurdo G, et al. *Helicobacter pylori* and non-malignant diseases[J]. Helicobacter, 2014, 19 Suppl 1: 27-31. DOI: 10.1111/hel.12157.

[24] Suzuki H, Moayyedi P. *Helicobacter pylori* infection in functional dyspepsia[J]. Nat Rev Gastroenterol Hepatol, 2013, 10(3): 168-174. DOI: 10.1038/nrgastro.2013.9.

[25] Suzuki S, Suzuki H, Horiguchi K, et al. Delayed gastric emptying and disruption of the interstitial cells of Cajal network after gastric ischaemia and reperfusion[J]. Neurogastroenterol Motil, 2010, 22(5): 585-593, e126. DOI: 10.1111/j.1365-2982.2009.01444.x.

（收稿日期：2021-01-29）
（本文编辑：周昊）

· 插页目次 ·

富士胶片(中国)投资有限公司	封 2
宾得医疗器械(上海)有限公司	对封 2
深圳开立生物医疗科技股份有限公司	对中文目次 1
爱尔博(上海)医疗器械有限公司	对中文目次 2
浙江创想医学科技有限公司	对英文目次 1
武汉楚精灵医疗科技有限公司	对英文目次 2
阿斯利康(中国)	对正文
北京华亘安邦科技有限公司	614a
爱尔博(上海)医疗器械有限公司	614b
常州久虹医疗器械有限公司	618a
安徽养和医疗器械设备有限公司	618b
广州市康立明生物科技有限责任公司	632a
中华医学期刊 APP 宣传页	632b
南微医学科技股份有限公司	封 3
奥林巴斯(北京)销售服务有限公司	封 4

OLYMPUS

广告

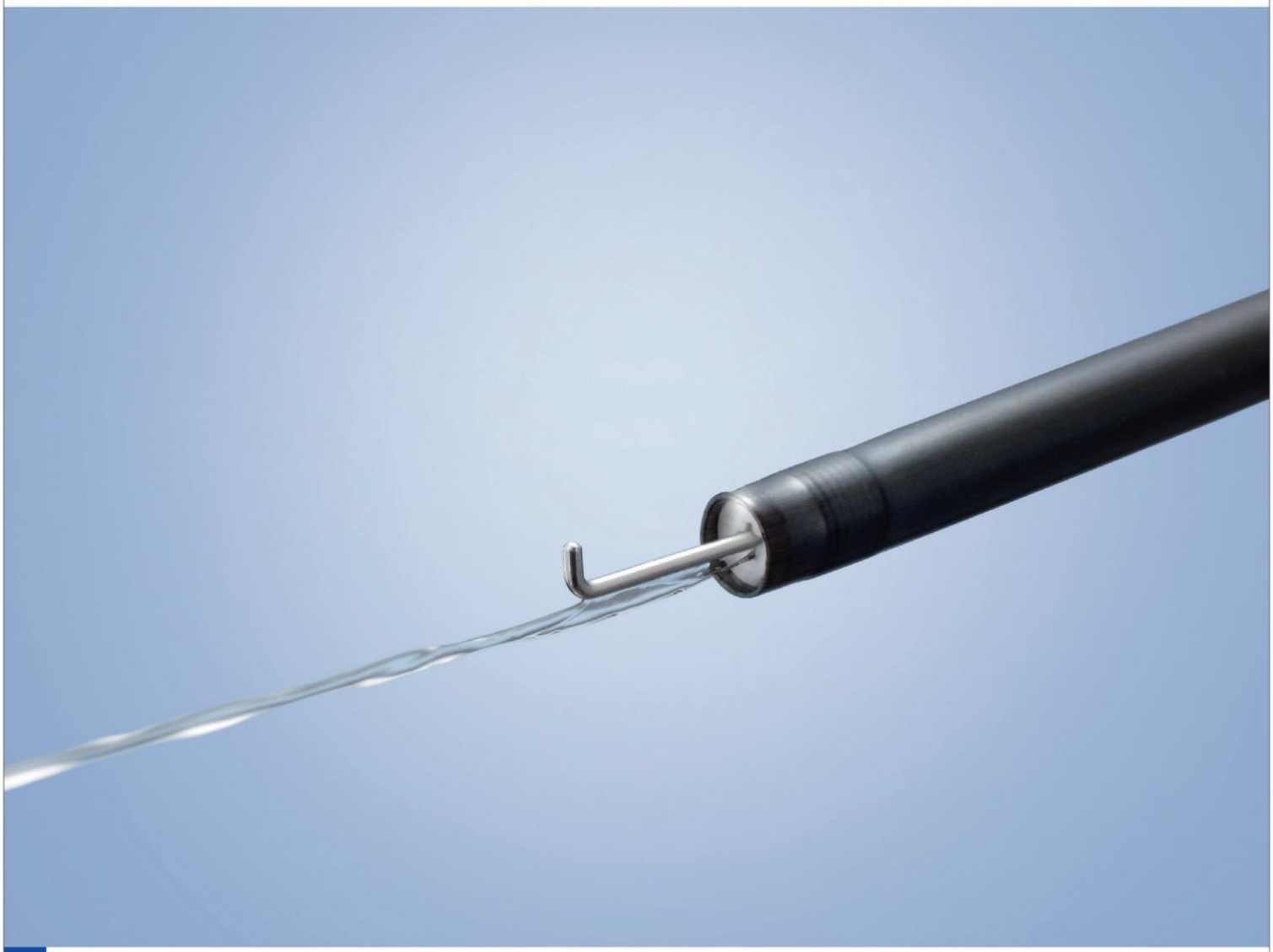

新增术中注液功能，减少耗材交换

- 注液功能，可以实现切开后的注液。减少耗材交换。
- 锁定功能，将手柄滑块推到最大，刀头完全伸出，可将钩的方向锁定。
- 先端的L型设计，即使是位于垂直部位的组织，也能对黏膜实施精准的提起和剥离操作。

一次性使用高频黏膜切开刀

KD-625LR/QR/UR

奥林巴斯(北京)销售服务有限公司

北京总部：北京市朝阳区新源南路1-3号平安国际金融中心A座8层
代表电话：010-58199000

本资料仅供医学专业人士阅读。
禁忌内容或注意事项详见说明书。
所有类比均基于本公司产品，特此说明。
规格、设计及附件如有变更，请以产品注册信息为准。

一次性使用高频黏膜切开刀 国械注进20213010035
沪械广审(文)第260202-15525号
AD0068SV V01-2106

ISSN 1007-5232　CN 32-1463/R　邮发代号：28-105　国内定价：25.00 元