中华医学会系列杂志

ISSN 1007-5232
CN 32-1463/R

中华消化内镜杂志®

ZHONGHUA XIAOHUA NEIJING ZAZHI

2021年7月 第38卷 第7期

CHINESE JOURNAL OF DIGESTIVE ENDOSCOPY

Volume 38 Number 7
July 2021

中华医学会
CHINESE MEDICAL ASSOCIATION
1915

中華醫學會

CHINESE MEDICAL ASSOCIATION

ISSN 1007-5232
07>
9 771007 523212

医疗领域人工智能

ENDOANGEL

广告

消化道

辅助监测软件

自动识别上下消化道，开始监测

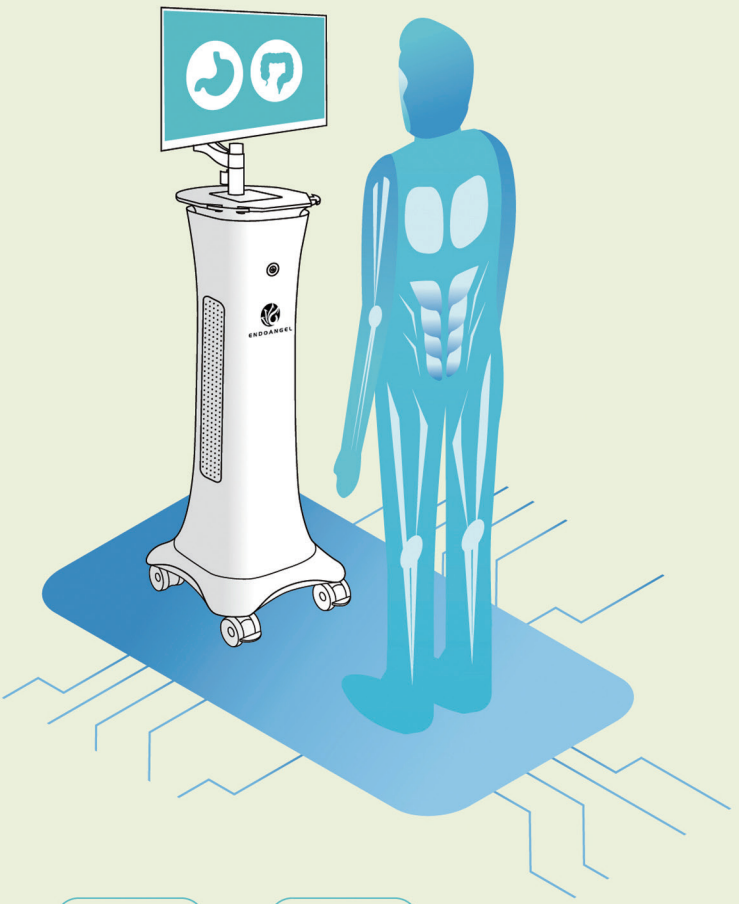

产品介绍

胃功能

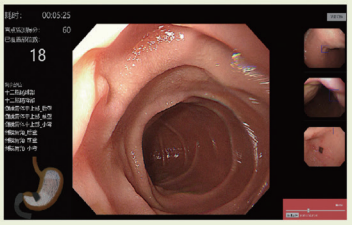

- 胃26部位盲区监测
- 操作情况实时评分
- 图文自动存储系统

肠功能

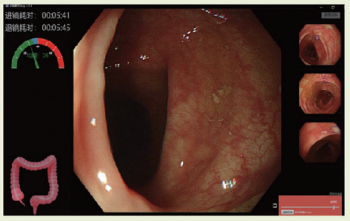

- 回盲部自动识别
- 进镜时间和退镜时间监测
- 肠镜退镜速度监测
- 图文自动存储系统

产品特点

- **直观** 显示各项质控指标 实时点亮 相应部位
- **规范** 缩短培训周期 大幅度提高临床操作规范性
- **智能** AI 赋能 减少漏诊误诊
- **贴心** 图文自动存储系统 数据永久储存 防止漏图丢图

武汉楚精灵医疗科技有限公司
Wuhan ENDOANGEL Medical Technology Co.,LTD
Add：湖北省武汉市洪山区武汉大学珞珈创意园（银泰创意城）2005室

楚精灵（湖南）医疗科技有限公司
ENDOANGEL（Hunan）Medical Technology Co.,LTD
Add：湖南省长沙市芙蓉区隆平科技园雄天路118号1号孵化楼1212室

Tel：027-87053935
E-mail：info@ai-endoangel.com

禁忌内容或者注意事项详见说明书，请仔细阅读说明书后使用。

注册证号:湘械注准20202211066　湘械广审（文）第 250601-00286 号

中华消化内镜杂志®

CHINESE JOURNAL OF DIGESTIVE ENDOSCOPY

月刊　　1996年8月改刊　　第38卷　第7期　2021年7月20日出版

微信:xhnjxw　　新浪微博

主　管
中国科学技术协会

主　办
中华医学会
100710,北京市东四西大街42号

编　辑
中华消化内镜杂志编辑委员会
210003,南京市紫竹林3号
电话:(025)83472831,83478997
传真:(025)83472821
Email:xhnj@xhnj.com
http://www.zhxhnjzz.com
http://www.medjournals.cn

总编辑
张澍田

编辑部主任
唐涌进

出　版
《中华医学杂志》社有限责任公司
100710,北京市东四西大街42号
电话(传真):(010)51322059
Email:office@cmaph.org

广告发布登记号
广登32010000093号

印　刷
江苏省地质测绘院

发　行
范围:公开
国内:南京报刊发行局
国外:中国国际图书贸易集团有限公司
(北京399信箱,100044)
代号M4676

订　购
全国各地邮政局
邮发代号28-105

邮　购
中华消化内镜杂志编辑部
210003,南京市紫竹林3号
电话:(025)83472831
Email:xhnj@xhnj.com

定　价
每期25.00元,全年300.00元

中国标准连续出版物号
ISSN 1007-5232
CN 32-1463/R

2021年版权归中华医学会所有

未经授权,不得转载、摘编本刊文章,不得使用本刊的版式设计

除非特别声明,本刊刊出的所有文章不代表中华医学会和本刊编委会的观点

本刊如有印装质量问题,请向本刊编辑部调换

目　次

共识与指南

中国胃肠间质瘤内镜下诊治专家共识(2020,北京) …… 505
中华医学会消化内镜学分会消化内镜隧道技术协作组
中国医师协会内镜医师分会　北京医学会消化内镜学分会

专家论坛

咽部浅表癌的内镜下诊断与治疗进展 …… 515
赵子樱　初元　徐美东

胃肠胰神经内分泌肿瘤的内镜诊治进展 …… 522
薛冰艳　柏建安　朱国琴　李晓林　周逸婵　徐瑞彤　顾丹阳　田野　范志宁　汤琪云

论　著

内镜治疗较大胃间质瘤的安全性及长期疗效的多中心回顾性分析 …… 527
姜雨婷　江思芮　付凤琴　梁玮　何利平　彭如洁　郑晓玲

内镜全层切除术与外科手术切除胃巨大间质瘤的对照性分析(含视频) …… 535
卢英姿　郑庆芬　刘丹　杨荟玉　孔令建　李德亮　赵丽霞　Saif Ullah　刘冰熔

内镜黏膜下挖除术与全层切除术治疗腔内生长胃间质瘤的疗效及安全性比较 …… 540
孟睿　徐桂芳　周林　黄静雯　倪牧含　秦睿璐　王雷

橡皮圈组织夹内牵引辅助在内镜黏膜下剥离术治疗结直肠病变中的应用(含视频) …… 545
刘冠伊　戎龙　郭新月　蔡云龙　年卫东　张继新

幽门螺杆菌阴性早期胃癌的内镜及组织学特点分析 …… 551
苏惠　金鹏　杨浪　何玉琦　赵晓军　王海红　李娜　盛剑秋

内镜超声在非确定性胆总管结石经内镜逆行胰胆管造影术前的应用价值 …… 556
吴晓露　王震宇

内镜下乳头球囊扩张术治疗胆总管结石并发十二指肠乳头出血的危险因素分析(含视频) …… 560
方宇韬　沈红璋　金杭斌　杨建锋　张筱凤

磁控胶囊内镜对服用肠溶阿司匹林老年患者上消化道出血风险评估的价值探讨 …… 565
王艳　高峰　刘心娟　张晓云　李宁　高颖新　郝建宇

短篇论著

胃间质瘤内镜超声征象与病理危险分级的相关性研究 …… 569

李梦颖　王凤　齐健

病例报道

内镜诊治胃微小神经内分泌肿瘤一例 …… 573

倪丽　吕涛　周美汛　Seto Wai Kay

疑诊为胃间质瘤的低分化腺癌一例 …… 575

张平平　宋英晓　董元航　陈翠　罗天航　薛绪潮　杜奕奇

综　　述

内镜黏膜下剥离术治疗十二指肠病变研究进展 …… 577

严博　沈磊

内镜超声引导下支架引流术治疗胰腺包裹性坏死研究进展 …… 582

瞿伊晨　杨建锋　张筱凤

读者·作者·编者

《中华消化内镜杂志》2021 年可直接使用英文缩写的常用词汇 …… 572

插页目次 …… 534

《中华消化内镜杂志》第六届编委会编委名单 …… 564

《中华消化内镜杂志》第六届编委会通讯编委名单 …… 564

《中华消化内镜杂志》稿约 …… 586

本期责任编辑　钱程

·论著·

内镜治疗较大胃间质瘤的安全性及长期疗效的多中心回顾性分析

姜雨婷[1,2]　江思芮[1,2]　付凤琴[1,2]　梁玮[2]　何利平[3]　彭如洁[4]　郑晓玲[2]

[1]福建医科大学省立临床医学院，福州 350001；[2]福建省立医院消化内镜中心，福州 350001；[3]福建省立金山医院消化内镜中心，福州 350007；[4]福建省老年医院消化内科，福州 350001

通信作者：郑晓玲，Email：fjzhengxl@163.com

【摘要】 **目的**　评价内镜切除直径>2~4 cm 胃间质瘤的安全性和长期疗效。**方法**　收集 2014 年 1 月—2019 年 12 月在福建省立医院、福建省立金山医院和福建省老年医院接受内镜或外科治疗，经术后病理证实为胃间质瘤且直径≤4 cm 的病例 307 例，将肿瘤直径>2~4 cm 的病例采用倾向性评分（1∶1）匹配后，对内镜组（41 例）和外科组（41 例）病例的手术相关不良事件发生情况及临床治疗结果进行对照分析。**结果**　内镜组较外科组中位手术时间明显缩短（58.0 min 比 108.0 min，$Z=-4.789$，$P<0.001$），中位住院费用明显减少（2.27 万元比 4.20 万元，$Z=-7.164$，$P<0.001$），术后禁食时间、术后住院时间 2 组间比较差异无统计学意义（$P>0.05$）。内镜组有 7 例（17.1%）发生并发症，包括术后急性感染 5 例、术后穿孔和术后出血各 1 例；外科组有 9 例（22.0%）发生并发症，均为术后急性感染。2 组并发症总体发生率比较，差异无统计学意义（$\chi^2=0.311$，$P=0.577$）。2 组均为完全切除（切缘无肿瘤残留），内镜组随访时间（34.3±15.6）个月，外科组随访时间（42.2±20.2）个月，2 组随访期间均无复发或远处转移病例。**结论**　内镜切除较大胃间质瘤（直径>2~4 cm）是一种安全且长期有效的治疗方法，可作为治疗胃肠间质瘤的手段之一。

【关键词】 胃肠道间质肿瘤；　胃间质瘤；　内镜治疗；　外科手术治疗

基金项目：福建省卫生教育联合攻关项目（2019-WJ-21）

DOI：10.3760/cma.j.cn321463-20210110-00022

Safety and long-term efficacy of endoscopic resection of large gastric stromal tumors: a multicenter retrospective study

Jiang Yuting[1,2], *Jiang Sirui*[1,2], *Fu Fengqin*[1,2], *Liang Wei*[2], *He Liping*[3], *Peng Rujie*[4], *Zheng Xiaoling*[2]

[1]*Provincial Clinical Medical College of Fujian Medical University, Fuzhou 350001, China*; [2]*Digestive Endoscopy Center, Fujian Provincial Hospital, Fuzhou 350001, China*; [3]*Digestive Endoscopy Center, Jinshan Branch of Fujian Provincial Hospital, Fuzhou 350007, China*; [4]*Department of Gastroenterology, Fujian Geriatric Hospital, Fuzhou 350001, China*

Corresponding author: Zheng Xiaoling, Email: fjzhengxl@163.com

【**Abstract**】 **Objective**　To evaluate the safety and long-term efficacy of endoscopic resection of gastric stromal tumors with a diameter of >2-4 cm. **Methods**　The clinical data of 307 patients, who underwent endoscopic or surgical resection and pathologically confirmed to be gastric stromal tumors with a diameter ≤4 cm in Fujian Provincial Hospital, Jinshan Branch of Fujian Provincial Hospital or Fujian Geriatric Hospital from January 2014 to December 2019, were collected. The propensity score matching (1∶1) was performed for the cases with the tumor size of >2-4 cm. Then the incidence of adverse events related to the operation and clinical outcomes were compared between 41 patients in the endoscopic group and 41 patients in the surgical group. **Results**　Compared with the surgical group, the median operation time in the endoscopic group was significantly shorter (58.0 min VS 108.0 min, $Z=-4.789$, $P<0.001$), and the

median hospitalization cost was significantly lower (22.7 thousand yuan VS 42.0 thousand yuan, $Z=-7.164$, $P<0.001$). There were no significant differences in postoperative fasting time or postoperative hospitalization time between the two groups ($P>0.05$). Complications occurred in 7 cases (17.1%) in the endoscopy group, including 5 cases of postoperative acute infection, 1 case of postoperative perforation, and 1 case of postoperative bleeding; all 9 cases (22.0%) in the surgical group developed postoperative acute infection. There was no significant difference in the overall incidence of complications between the two groups ($\chi^2=0.311$, $P=0.577$). Tumors in both groups were completely removed with negative resection margins. The follow-up time of the endoscopy group was 34.3±15.6 months, and that of the surgical group was 42.2±20.2 months. No recurrence or distant metastasis was observed during the follow-up period in the two groups. **Conclusion** Endoscopic resection of large gastric stromal tumor (range>2-4 cm) is safe and effective in the long term, which can be used as one of the methods for gastrointestinal stromal tumors.

【**Key words**】 Gastrointestinal stromal tumors; Gastric stromal tumors; Endoscopic resection; Surgical resection

Fund program: Health and Education United Project for Tackling the Key Research of Fujian Province (2019-WJ-21)

DOI:10.3760/cma.j.cn321463-20210110-00022

胃肠道间质瘤(gastrointestinal stromal tumors, GISTs)是胃肠道最常见的间叶源性肿瘤,具有一定恶性潜能,免疫组化检查通常表达 CD117 和 DOG1 阳性,显示 Cajal 细胞分化[1]。GISTs 可发生在消化道不同部位,Guller 等[2]一项超过 5 000 例 GISTs 病例的研究发现,胃为最好发部位(占 59%),小肠次之(占 25%),其他位置(食管、结肠、直肠)较为少见。由于多数 GISTs 起源于固有肌层,瘤体与周围组织分界不清,传统内镜下切除有一定困难,故国内外相关指南仍多以外科手术作为根治手段及标准首选治疗[3-7]。随着器械的进步、内镜切除技术的发展,内镜治疗较大胃间质瘤已在临床逐步开展,但目前尚缺乏内镜下切除 GISTs 的中长期有效性的研究。本研究采用多中心回顾性研究方法,通过一个匹配队列探讨内镜治疗较大胃间质瘤的安全性及有效性。

对象与方法

一、研究对象

采用回顾性队列研究方法,收集 2014 年 1 月—2019 年 12 月于福建省立医院、福建省立金山医院、福建省老年医院接受内镜或外科治疗且经术后病理证实为胃间质瘤的病例 534 例,经排除标准排除 227 例,共有 307 例病例初步纳入研究,其中内镜治疗 239 例、外科治疗 68 例。进一步剔除肿瘤直径≤2 cm病例 206 例,即剩余病例的肿瘤直径>2~4 cm。为减少选择偏倚,本研究在内镜组和外科组之间采用倾向性评分匹配,将年龄、性别、肿瘤大小、核分裂数、美国麻醉学协会(American Society of Anesthesiologists, ASA)分级设为协变量,内镜组患者与外科组患者的比例是 1∶1,卡钳值设置为 0.1,最终共有 82 例配对病例纳入数据分析,内镜和外科组各 41 例。研究对象筛选流程详见图 1。

二、治疗方法

1.术前准备:术前完善常规检查评估一般情况,并完善内镜超声、上腹部 CT 平扫+增强了解病灶大小及生长方式、起源、有无转移等。

2.手术方法:所有患者在气管插管全身麻醉下进行内镜治疗或外科腹腔镜治疗,术中监测生命体征及血氧饱和度。(1)内镜治疗:所有操作由经验丰富的内镜医师根据病灶情况选择行内镜黏膜下剥离术(endoscopic submucosal dissection, ESD)、内镜黏膜下挖除术(endoscopic submucosal excavation, ESE)、内镜全层切除术(endoscopic full-thickness resection, EFR)或黏膜下隧道法内镜切除术(submucosal tunneling endoscopic resection, STER)治疗。(2)外科治疗:腹腔镜切除根据标准程序进行,即脐孔下穿刺充入二氧化碳建立气腹,压力维持在 15 mmHg(1 mmHg=0.133 kPa)左右,脐下为观察孔,左上腹为主要操作孔,左中腹、右上腹、右中腹为辅助操作孔,腹腔镜探查腹部器官和腹膜,查看是否合并腹水、转移瘤结节和肿大淋巴结,并根据病灶大小和位置,采用腹腔镜胃楔形切除术或胃大部切除术。

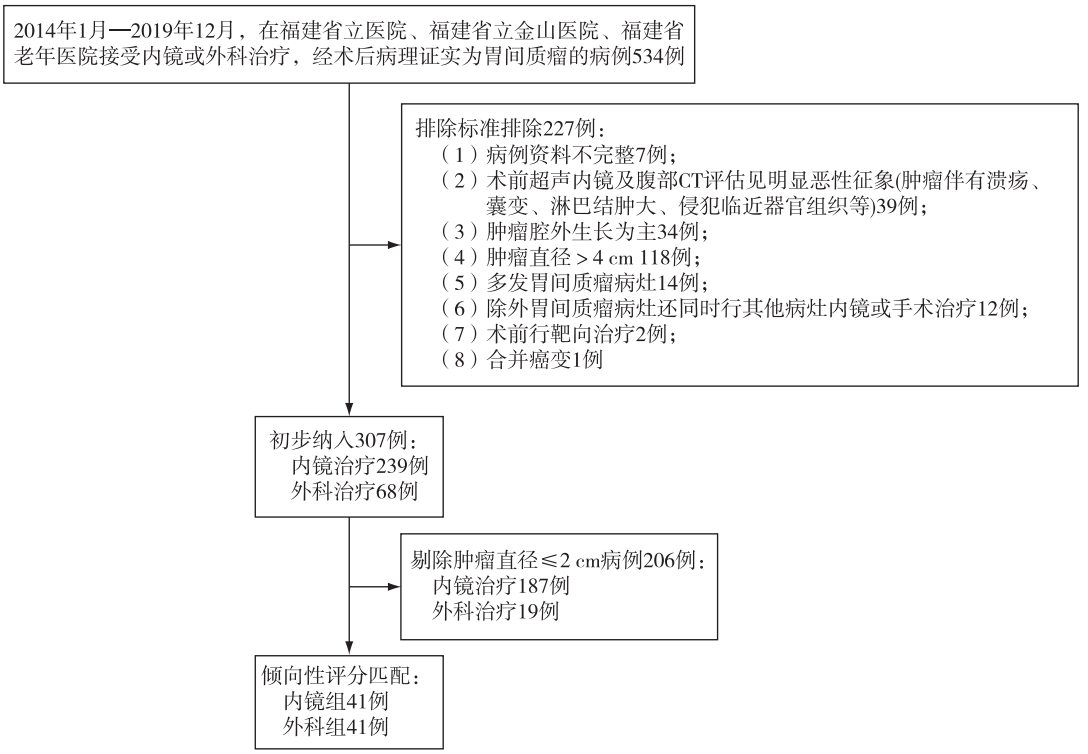

图 1　研究对象的筛选流程图

3.病理检查：术后标本连续切片，行全层病理检查及免疫组化。术后危险度评估采用 2008 年修订的美国国立卫生研究院（National Institutes of Health，NIH）分级标准[8]。

4.观察指标及定义：（1）记录与手术相关的并发症，包括：①出血。术中出血定义为术中活动性渗血或喷射性出血且内镜下止血困难，需中断手术和（或）输血治疗；术后出血定义为出现典型的临床表现如呕血、排黑便等，或血红蛋白下降超过 20 g/L。②急性感染：定义为体温超过 37.5 ℃，伴有血象、降钙素原、C 反应蛋白等炎症指标升高（不包括穿孔患者）。③术后穿孔：定义为出现明显腹膜炎症状、体征，影像学提示膈下大量游离气体。（2）根据内镜下切除标本的切缘状态分为完全切除（R0 切除）、不完全切除（R1 切除）和残留切除（R2 切除）。R0 切除：定义为切缘无肿瘤残留；R1 切除：定义为切缘无肉眼可见的肿瘤残留，但显微镜下可见肿瘤残留；R2 切除：定义为切除边缘存在肉眼可见的肿瘤残留。

5.术后随访：所有内镜治疗患者在术后第 3、6、12 个月后复查内镜，此后每年进行 1 次内镜及腹部 CT 检查评估复发或转移情况；接受外科手术切除的患者，术后前三年每 3～6 个月进行内镜及常规腹部 CT 检查，此后每年复查 1 次。每 3～6 个月通过电话、门诊及网络平台对患者进行随访，末次随访日期为 2020 年 10 月 31 日，随访内容包括患者的生存及复发、转移情况。

三、统计学分析

采用 SPSS25.0 统计学软件处理数据。正态分布的定量资料用 *Mean*±*SD* 表示，偏态分布的定量资料用 $M(Q_1, Q_3)$ 表示，定性资料用频数（%）表示。定量资料 2 组间比较采用 *t* 检验或 Mann-Whitney *U* 检验，无序定性资料 2 组间比较采用卡方检验或 Fisher 精确概率法，有序定性资料 2 组间比较采用 Mann-Whitney *U* 检验。$P<0.05$ 为差异有统计学意义。

结　果

一、307 例初步纳入病例的数据分析

1.基线特征比较：内镜治疗患者与外科治疗患者在临床症状构成、病灶分布、NIH 风险分级构成和肿瘤直径方面差异有统计学意义（$P<0.05$），其他指标 2 组间比较差异均无统计学意义（$P>0.05$），见表 1。

表 1　307 例初步纳入胃间质瘤病例按治疗方式分类后的基线特征比较

项目	内镜治疗患者(n=239)	外科治疗患者(n=68)	统计量	P 值
年龄[岁, $M(Q_1, Q_3)$]	59.0(51.0,64.0)	59.0(53.3,66.8)	$Z=-0.931$	0.352
性别[例(%)]			$\chi^2=0.545$	0.460
男	97(40.6)	31(45.6)		
女	142(59.4)	37(54.4)		
临床症状[例(%)]				<0.001[a]
无	212(88.7)	41(60.3)		
腹痛	16(6.7)	21(30.9)		
腹胀	9(3.8)	4(5.9)		
其他非典型症状(恶心、纳差等)	2(0.8)	2(2.9)		
ASA 分级[例(%)]			$Z=-0.474$	0.635
Ⅰ+Ⅱ级	237(99.2)	66(97.1)		
Ⅲ级	2(0.8)	2(2.9)		
病灶部位[例(%)]				0.005[a]
胃底	119(49.8)	25(36.7)		
胃体	82(34.3)	32(47.1)		
胃窦	7(2.9)	7(10.3)		
贲门	17(7.1)	1(1.5)		
底体嵴	11(4.6)	1(1.5)		
窦体交界	2(0.9)	0		
胃角	1(0.4)	2(2.9)		
肿瘤直径[cm, $M(Q_1, Q_3)$]	1.5(1.0,2.0)	2.5(2.0,3.5)	$Z=-8.052$	<0.001
核分裂数[例(%)]			$Z=-1.883$	0.060
≤5 个/50 高倍视野	233(97.5)	63(92.6)		
(6~10)个/50 高倍视野	4(1.7)	4(5.9)		
≥11 个/50 高倍视野	2(0.8)	1(1.5)		
NIH 风险分级[例(%)]			$Z=-7.644$	<0.001
极低	184(77.0)	18(26.5)		
低	49(20.5)	45(66.2)		
中	4(1.7)	4(5.9)		
高	2(0.8)	1(1.4)		

注：ASA 指美国麻醉学协会；NIH 指美国国立卫生研究院；[a]表示该处使用 Fisher 精确概率法

2.安全性和长期疗效比较：与外科治疗患者比较，内镜治疗患者手术时间更短(P<0.05)、住院费用更少(P<0.05)，见表 2。术后禁食时间和术后住院时间方面，2 组间差异均无统计学意义(P>0.05)。内镜治疗患者中有 21 例发生术后不良事件，主要为急性感染(5.4%)，其他依次为术后穿孔(2.9%)和术后出血(0.4%)；外科治疗患者中手术相关不良事件均为急性感染，所有病例经保守治疗(抗生素、静脉营养支持、内镜下止血等)治愈。内镜治疗患者中 238 例(99.6%)为 R0 切除，随访期间有 1 例(0.4%)复发，该例病灶直径 2.5 cm，病理评估为 R0 切除，核分裂数>10 个/50 高倍视野，依据 NIH 分级为复发高风险人群；外科治疗患者均为 R0 切除，随访期间无复发病例。

二、82 例倾向评分匹配病例的数据分析

在倾向性评分匹配后，内镜组与外科组的基线特征比较差异无统计学意义(P>0.05)。手术时间内镜组较外科组显著缩短(P<0.05)，住院费用内镜组较外科组明显减少(P<0.05)，术后禁食时间、术后住院时间、并发症总体发生率和平均随访时间等方面 2 组间比较差异均无统计学意义(P>0.05)。详见表 3。

讨　论

GISTs 每年发病率为(1.0~2.2)/10 万[9]，有部分为体积较小、无明显临床症状的病例。近年来，随着内镜检查的普及，无症状者的检出率提高，占 GISTs 患者总数的 10%~30%[10]。在本研究中，无

表 2　307 例初步纳入胃间质瘤病例按治疗方式分类后的临床结果比较

项目	内镜治疗患者(n=239)	外科治疗患者(n=68)	统计量	P 值
手术时间[min, $M(Q_1,Q_3)$]	50.0(37.0,70.0)	107.5(80.0,140.0)	Z=-9.048	<0.001
住院费用[万元,$M(Q_1,Q_3)$]	22.2(19.2,25.9)	4.09(3.46,4.42)	Z=-10.953	<0.001
手术方式[例(%)]			-	-
ESE	141(59.0)	0		
ESD	21(8.8)	0		
EFR	72(30.1)	0		
STER	5(2.1)	0		
腹腔镜下胃间质瘤楔形切除术	0	61(89.7)		
腹腔镜下胃大部切除术	0	7(10.3)		
术后禁食时间[d,$M(Q_1,Q_3)$]	3.0(2.0,4.0)	3.5(2.0,4.8)	Z=-1.205	0.228
术后住院时间[d,$M(Q_1,Q_3)$]	7.0(6.0,9.0)	7.5(6.0,9.0)	Z=-0.109	0.913
并发症[例(%)]	21(8.8)	10(14.7)	χ^2=2.043	0.153
急性感染	13(5.4)	10(14.7)		
出血	1(0.4)	0		
术后穿孔	7(2.9)	0		
标本切缘[例(%)]			Z=-0.533	0.594
R0	238(99.6)	68(100.0)		
R1	1(0.4)	0		
R2	0	0		
随访时间[个月,$M(Q_1,Q_3)$]	40.0(25.7,52.0)	44.0(27.9,67.4)	Z=-1.740	0.082
复发[例(%)]	1(0.4)	0		1.000[a]

注:ESE 指内镜黏膜下挖除术,ESD 指内镜黏膜下剥离术,EFR 指内镜全层切除术,STER 指黏膜下隧道法内镜切除术;R0 定义为切缘无肿瘤残留,R1 定义为切缘无肉眼可见的肿瘤残留但显微镜下可见肿瘤残留,R2 定义为切除边缘存在肉眼可见的肿瘤残留;"-"代表未行统计学分析;[a]表示该处使用 Fisher 精确概率法

症状患者高达 82.4%(253/307)。由于 GISTs 具备一定恶性潜能,早期发现、早期诊断与治疗尤为重要。研究表明,胃间质瘤的淋巴结转移率为 1.1%~3.4%[11],恶性潜能较胃外间质瘤小[12-15],且瘤体外周常被覆假包膜,因此内镜进行治愈性切除成为可能。

对于直径>2 cm 的较大胃间质瘤,目前推荐积极治疗,但国内外相关指南考虑到内镜治疗存在术后病灶残留及瘤体破裂致肿瘤细胞播散风险,此外,出血、穿孔等并发症的发生率较高,因此不常规推荐内镜治疗[16]。然而,随着内镜下缝合技术的不断进步,穿孔的修补不再依赖外科手术干预,内镜治疗(止血夹、金属支架等)医源性消化道穿孔的成功率达 89.9%[17]。对于与固有肌层连接紧密、紧邻浆膜者,可采取 EFR 技术以完全切除病灶。Pawlak 等[18]尝试使用 Apollo 缝合器辅助内镜切除直径 2~4 cm 的胃间质瘤,甚至可达到无穿孔的全层切除,且并未发生术中和术后并发症。同时,不少研究发现应用体外牙线牵引、圈套器牵引等辅助牵引技术,可使黏膜下肿瘤的剥离视野更清晰,缩短手术时间,显著降低出血、穿孔等并发生发生率[19-20]。以往研究表明瘤体最小横截面直径在 3.5 cm 以下时可由食管经口完整取出[21],而直径超过 4.5 cm 则通过贲门较困难,部分需要分块切除后取出,增加了肿瘤细胞种植风险,因此在本研究中,我们将 GISTs 直径≤4 cm 作为入组标准。

在最新发布的中国临床肿瘤学会(Chinese Society of Clinical Oncology, CSCO)胃肠间质瘤诊疗指南(2020 版)中,不论 GISTs 直径大小,均未将内镜治疗作为常规推荐[22]。但已有部分研究证实内镜切除较大间质瘤的可行性。Kim 等[23]的回顾性研究对内镜和外科治疗较大胃间质瘤(≤5 cm)进行比较,结果发现内镜组的住院时间、手术时间均较外科组明显缩短。Pang 等[24]也比较了内镜组(268 例)和外科组(141 例)治疗胃间质瘤(≤5 cm)的临床结果,与外科组相比,内镜组术后住院时间、禁食时间均明显缩短,住院费用显著降低,术中及术后并发症的发生率明显降低。当然,现有的 GISTs 内镜切除和外科切除的对比研究仍较少,多为单中心研究,也尚缺乏内镜治疗的长期随访结果,因此本研究纳入多个中心的临床数据,通过内镜及外科治疗的匹配队列,来比较二者治疗较大胃

表 3　倾向性评分匹配后内镜组与外科组的基线特征和治疗结果比较

项目	内镜组(n=41)	外科组(n=41)	统计量	P 值
年龄(岁,$Mean\pm SD$)	58.6±9.8	59.3±9.2	t=−0.349	0.728
性别[例(%)]			−	−
男	19(46.3)	19(46.3)		
女	22(53.7)	22(53.7)		
ASA 分级[例(%)]			−	−
Ⅰ+Ⅱ级	41(100.0)	41(100.0)		
Ⅲ级	0	0		
病灶部位[例(%)]				0.578[a]
胃底	19(46.4)	15(36.6)		
胃体	16(39.1)	20(48.8)		
胃窦	1(2.4)	4(9.8)		
贲门	2(4.9)	1(2.4)		
底体嵴	1(2.4)	0		
窦体交界	1(2.4)	0		
胃角	1(2.4)	1(2.4)		
肿瘤直径[cm,$M(Q_1,Q_3)$]	2.8(2.5,3.0)	3.0(2.5,3.2)	Z=−0.689	0.491
核分裂数[例(%)]			Z=−0.447	0.655
≤5 个/50 高倍视野	39(95.2)	38(92.7)		
(6~10)个/50 高倍视野	1(2.4)	2(4.9)		
≥11 个/50 高倍视野	1(2.4)	1(2.4)		
NIH 风险分级[例(%)]			Z=−0.447	0.655
极低	0	0		
低	39(95.2)	38(92.7)		
中	1(2.4)	2(4.9)		
高	1(2.4)	1(2.4)		
手术时间[min, $M(Q_1,Q_3)$]	58.0(38.0,86.5)	108.0(85.0,135.5)	Z=−4.789	<0.001
住院费用[千元,$M(Q_1,Q_3)$	22.7(19.9,26.3)	42.0(36.2,47.0)	Z=−7.164	<0.001
术后禁食时间[d,$M(Q_1,Q_3)$]	3.0(2.0,5.0)	3.0(2.0,4.5)	Z=−0.160	0.873
术后住院时间[d,$M(Q_1,Q_3)$]	8.0(6.0,9.0)	7.0(6.0,9.0)	Z=−0.070	0.944
并发症[例(%)]	7(17.1)	9(22.0)	χ^2=0.311	0.577
急性感染	5(12.2)	9(22.0)		
出血	1(2.4)	0		
术后穿孔	1(2.4)	0		
标本切缘[例(%)]			−	−
R0	41(100.0)	41(100.0)		
R1	0	0		
R2	0	0		
随访时间(个月,$Mean\pm SD$)	34.3±15.6	42.2±20.2	t=−1.979	0.051
复发[例(%)]	0	0	−	−

注:ASA 指美国麻醉学协会;NIH 指美国国立卫生研究院;R0 定义为切缘无肿瘤残留,R1 定义为切缘无肉眼可见的肿瘤残留但显微镜下可见肿瘤残留,R2 定义为切除边缘存在肉眼可见的肿瘤残留;"−"代表未行统计学分析;[a]表示该处使用 Fisher 精确概率法

间质瘤的安全性,并通过长期随访结果评价内镜治疗的有效性。倾向评分匹配后,内镜组的手术时间、住院费用仍明显优于外科组,且 2 组在并发症总体发生率方面差异无统计学意义。匹配前内镜组的 R0 切除率为 99.6%,仅 1 例为 R1 切除,与外科组相比,差异无统计学意义。根据 McCarter 等[25]和 Pantuso 等[26]的研究结果,R1 切除和 R0 切除患者的总生存期、无复发生存期差异无统计学意义。除此之外,一项多中心随机临床试验的长期数据(中位随访时间 9.1 年)也提示无论是否补充伊马替尼靶向治疗,R1 切除患者的无复发生存期、总生存期与 R0 切除患者相比差异均无统计学意义[27]。因

此,就目前研究的结果而言并没有证据显示 R1 切除会影响预后。本研究中 R1 切除患者未补充外科治疗或靶向治疗,在随访期间(58 个月)未见复发或转移,这与上述研究结果一致。此外,内镜组在匹配前的中位随访时间为 40.0 个月(10.6~79.5 个月),在随访期间,仅 1 例(0.4%)复发,复发率与外科组相比差异无统计学意义,这与以往文献报道关于内镜治疗 GISTs 的复发率在 0~6.7%一致[28-30]。与 Kim 等[23]和 Pang 等[24]的研究相比,本研究的优势还在于进行了较大胃间质瘤(直径>2~4 cm)的分析,其中内镜组的肿瘤中位直径达 2.8 cm,大于先前研究的内镜组肿瘤直径。综上所述,内镜治疗与外科治疗的安全性及有效性方面差异无统计学意义,但内镜治疗具有手术时间较短、住院花费较少、保留正常胃结构等优点,因此内镜切除较大胃间质瘤是一种合适的治疗措施。

然而,本研究仍存在以下局限性:首先,这是一个回顾性研究,因此 2 组间可能存在潜在的选择偏倚,我们采用了倾向性评分匹配以减少组间偏差;此外,由于内镜治疗和外科治疗患者常分属于内科及外科管理,而外科具有床位需求大、周转快等特点,多在病理回报前先办理出院,门诊随诊,而内科医师往往在病理回报并拟定后续治疗方案后再予办理出院手续,因此本研究中术后住院时间结果可能偏向于外科;最后,本研究中纳入的肿瘤生长模式主要是腔内或混合生长模式,不包括外生性生长模式。因此,本研究的结果仍需在大样本研究中得到进一步验证,尤其是在内镜治疗胃间质瘤的前瞻性多中心研究中。

利益冲突　所有作者声明不存在利益冲突

参 考 文 献

[1] Li J, Ye Y, Wang J, et al. Chinese consensus guidelines for diagnosis and management of gastrointestinal stromal tumor[J]. Chin J Cancer Res, 2017, 29(4): 281-293. DOI: 10.21147/j.issn.1000-9604.2017.04.01.

[2] Guller U, Tarantino I, Cerny T, et al. Revisiting a dogma: similar survival of patients with small bowel and gastric GIST. A population-based propensity score SEER analysis[J]. Gastric Cancer, 2017, 20(1): 49-60. DOI: 10.1007/s10120-015-0571-3.

[3] 陶凯雄, 张鹏, 李健, 等. 胃肠间质瘤全程化管理中国专家共识(2020 版)[J].中国实用外科杂志,2020,40(10):1109-1119. DOI: 10.19538/j.cjps.issn1005-2208.2020.10.01.

[4] 中国医师协会外科医师分会胃肠道间质瘤诊疗专业委员会, 中华医学会外科学分会胃肠外科学组. 胃肠间质瘤规范化外科治疗中国专家共识(2018 版)[J].中国实用外科杂志, 2018,38(9):965-973. DOI: 10.19538/j.cjps.issn1005-2208.2018.09.01.

[5] Judson I, Bulusu R, Seddon B, et al. UK clinical practice guidelines for the management of gastrointestinal stromal tumours (GIST)[J]. Clin Sarcoma Res, 2017, 7: 6. DOI: 10.1186/s13569-017-0072-8.

[6] Casali PG, Abecassis N, Aro HT, et al. Gastrointestinal stromal tumours: ESMO-EURACAN clinical practice guidelines for diagnosis, treatment and follow-up[J]. Ann Oncol, 2018, 29(Suppl 4): iv68-78. DOI: 10.1093/annonc/mdy095.

[7] Landi B, Blay JY, Bonvalot S, et al. Gastrointestinal stromal tumours (GISTs): French intergroup clinical practice guidelines for diagnosis, treatments and follow-up (SNFGE, FFCD, GERCOR, UNICANCER, SFCD, SFED, SFRO)[J]. Dig Liver Dis, 2019, 51(9): 1223-1231. DOI: 10.1016/j.dld.2019.07.006.

[8] Joensuu H. Risk stratification of patients diagnosed with gastrointestinal stromal tumor[J]. Hum Pathol, 2008, 39(10): 1411-1419. DOI: 10.1016/j.humpath.2008.06.025.

[9] Joensuu H, Hohenberger P, Corless CL. Gastrointestinal stromal tumour[J]. Lancet, 2013, 382(9896): 973-983. DOI: 10.1016/S0140-6736(13)60106-3.

[10] 叶颖江, 高志冬, 王杉. 小胃肠道间质瘤的诊断和治疗策略[J].中华消化外科杂志, 2013, 12(4): 245-248. DOI: 10.3760/cma.j.issn.1673-9752.2013.04.002.

[11] Tashiro T, Hasegawa T, Omatsu M, et al. Gastrointestinal stromal tumour of the stomach showing lymph node metastases[J]. Histopathology, 2005, 47(4): 438-439. DOI: 10.1111/j.1365-2559.2005.02133.x.

[12] Miettinen M, Lasota J. Gastrointestinal stromal tumors: pathology and prognosis at different sites[J]. Semin Diagn Pathol, 2006, 23(2): 70-83. DOI: 10.1053/j.semdp.2006.09.001.

[13] Dematteo RP, Gold JS, Saran L, et al. Tumor mitotic rate, size, and location independently predict recurrence after resection of primary gastrointestinal stromal tumor (GIST)[J]. Cancer, 2008, 112(3): 608-615. DOI: 10.1002/cncr.23199.

[14] Rutkowski P, Wozniak A, Dłbiec-Rychter M, et al. Clinical utility of the new American Joint Committee on cancer staging system for gastrointestinal stromal tumors: current overall survival after primary tumor resection[J]. Cancer, 2011, 117(21): 4916-4924. DOI: 10.1002/cncr.26079.

[15] Bischof DA, Kim Y, Behman R, et al. A nomogram to predict disease-free survival after surgical resection of GIST[J]. J Gastrointest Surg, 2014, 18(12): 2123-2129. DOI: 10.1007/s11605-014-2658-2.

[16] 中华医学会消化内镜学分会消化内镜隧道技术协作组,中国医师协会内镜医师分会,北京医学会消化内镜学分会.中国胃肠间质瘤内镜下诊治专家共识(2020,北京)[J]. 中华消化内镜杂志, 2021, 38(7): 505-514. DOI: 10.3760/cma.j.cn321463-20201208-00949.

[17] Verlaan T, Voermans RP, van Berge Henegouwen MI, et al. Endoscopic closure of acute perforations of the GI tract: a systematic review of the literature[J]. Gastrointest Endosc, 2015, 82(4): 618-628.e5. DOI: 10.1016/j.gie.2015.03.1977.

[18] Pawlak KM, Raiter A, Kozłowska-Petriczko K, et al. Optimal endoscopic resection technique for selected gastric GISTs. The endoscopic suturing system combined with ESD-a new alternative?[J]. J Clin Med, 2020, 9(6): 1176. DOI: 10.3390/jcm9061776.

[19] Zhang Q, Cai JQ, Wang Z, et al. Snare combined with endoscopic clips in endoscopic resection of gastric submucosal tumor: a method of tumor traction[J]. Endosc Int Open, 2019, 7(9): E1150-1162. DOI: 10.1055/a-0849-9625.

[20] Li J, Meng Y, Ye S, et al. Usefulness of the thread-traction method in endoscopic full-thickness resection for gastric submucosal tumor: a comparative study[J]. Surg Endosc, 2019, 33(9): 2880-2885. DOI: 10.1007/s00464-018-6585-2.

[21] 凌亭生, 裴庆山, 吕瑛, 等. 内镜下切除胃巨大间质瘤的疗效及安全性评价[J].中华消化内镜杂志, 2013, 30(2): 90-93. DOI: 10.3760/cma.j.issn.1007-5232.2013.02.009.

[22] 中国临床肿瘤学会指南工作委员会.中国临床肿瘤学会(CSCO)胃肠间质瘤诊疗指南 2020[M].北京:人民卫生出版社, 2020.

[23] Kim GH, Choi KD, Gong CS, et al. Comparison of the treatment outcomes of endoscopic and surgical resection of GI stromal tumors in the stomach: a propensity score-matched case-control study[J]. Gastrointest Endosc, 2020, 91(3): 527-536. DOI: 10.1016/j.gie.2019.10.020.

[24] Pang T, Zhao Y, Fan T, et al. Comparison of safety and outcomes between endoscopic and surgical resections of small (≤ 5 cm) primary gastric gastrointestinal stromal tumors[J]. J Cancer, 2019, 10(17): 4132-4141. DOI: 10.7150/jca.29443.

[25] McCarter MD, Antonescu CR, Ballman KV, et al. Microscopically positive margins for primary gastrointestinal stromal tumors: analysis of risk factors and tumor recurrence[J]. J Am Coll Surg, 2012, 215(1): 53-59; discussion 59-60. DOI: 10.1016/j.jamcollsurg.2012.05.008.

[26] Pantuso G, Macaione I, Taverna A, et al. Surgical treatment of primary gastrointestinal stromal tumors (GISTs): management and prognostic role of R1 resections[J]. Am J Surg, 2020, 220(2): 359-364. DOI: 10.1016/j.amjsurg.2019.12.006.

[27] Gronchi A, Bonvalot S, Poveda Velasco A, et al. Quality of surgery and outcome in localized gastrointestinal stromal tumors treated within an international intergroup randomized clinical trial of adjuvant imatinib[J]. JAMA Surg, 2020, 155(6): e200397. DOI: 10.1001/jamasurg.2020.0397.

[28] An W, Sun PB, Gao J, et al. Endoscopic submucosal dissection for gastric gastrointestinal stromal tumors: a retrospective cohort study[J]. Surg Endosc, 2017, 31(11): 4522-4531. DOI: 10.1007/s00464-017-5511-3.

[29] Białek A, Wiechowska-Kozłowska A, Pertkiewicz J, et al. Endoscopic submucosal dissection for treatment of gastric subepithelial tumors (with video)[J]. Gastrointest Endosc, 2012, 75(2): 276-286. DOI: 10.1016/j.gie.2011.08.029.

[30] Tan Y, Tan L, Lu J, et al. Endoscopic resection of gastric gastrointestinal stromal tumors[J]. Transl Gastroenterol Hepatol, 2017, 2: 115. DOI: 10.21037/tgh.2017.12.03.

(收稿日期:2021-01-10)
(本文编辑:顾文景)

· 插页目次 ·

富士胶片(中国)投资有限公司　封 2
宾得医疗器械(上海)有限公司　对封 2
深圳开立生物医疗科技股份有限公司　对中文目次 1
爱尔博(上海)医疗器械有限公司　对中文目次 2
浙江创想医学科技有限公司　对英文目次 1
武汉楚精灵医疗科技有限公司　对英文目次 2
阿斯利康(中国)　对正文
广州市康立明生物科技有限责任公司　514a
北京华亘安邦科技有限公司　514b
爱尔博(上海)医疗器械有限公司　526a
常州久虹医疗器械有限公司　526b
中国科协主题宣传海报　534a
中华医学期刊全文数据库　534b
南微医学科技股份有限公司　封 3
奥林巴斯(北京)销售服务有限公司　封 4



Nexium iv 耐信
Esomeprazole Sodium
注射用艾司奥美拉唑钠

广告

注射用艾司奥美拉唑钠

（曾用名：注射用埃索美拉唑钠）

耐信®

有效抑酸 快速止血

耐信®针剂简明处方资料：

[药品名称]

通用名称：注射用艾司奥美拉唑钠
英文名称：Esomeprazole Sodium for Injection
汉语拼音：Zhusheyong Aisi ao’meilazuona
曾 用 名：注射用埃索美拉唑钠

[适 应 症]

1. 作为当口服疗法不适用时，胃食管反流病的替代疗法。
2. 用于口服疗法不适用的急性胃或十二指肠溃疡出血的低危患者(胃镜下Forrest分级IIc-III)。
3. 用于降低成人胃和十二指肠溃疡出血内镜治疗后再出血风险。

[规　　格]

40mg(按$C_{17}H_{19}N_3O_3S$计)

[用法用量]

1. 对于不能口服用药的胃食管反流病患者，推荐每日1次静脉注射或静脉滴注本品20~40mg。反流性食管炎患者应使用40mg，每日1次；对于反流疾病的症状治疗应使用20mg，每日1次。本品通常应短期用药(不超过7天)，一旦可能，就应转为口服治疗。
2. 对于不能口服用药的Forrest分级IIc-III的急性胃或十二指肠溃疡出血患者，推荐静脉滴注本品40mg，每12小时一次，用药5天。
3. 降低成人胃和十二指肠溃疡出血内镜治疗后72小时内再出血风险。经内镜治疗胃及十二指肠溃疡急性出血后，应给予患者80mg艾司奥美拉唑静脉注射，持续时间30分钟，然后持续静脉滴注8mg/h 71.5小时。静脉治疗期结束后应进行口服抑酸治疗。

[给药方法]

• 静脉注射用

40mg剂量：溶解于 5ml 的配置溶液（ 8mg/ml ），静脉注射时间应至少在3分钟以上。
20mg剂量：2.5ml即一半的配置溶液（ 8mg/ml ），静脉注射时间应至少在3分钟以上，剩余的溶液应作丢弃处理。

• 静脉滴注用

40mg剂量：将上述配置溶液稀释至终体积50mL，静脉滴注时间应在10 - 30分钟。
20mg剂量：将上述配置溶液稀释至终体积50mL，静脉滴注25mL即一半，滴注时间应在10 - 30分钟，剩余的溶液应作丢弃处理。
80mg推注剂量：将两瓶40mg剂量分别溶解于5mL的配置溶液中，再将上述浓度为8mg/mL配置溶液稀释在100mL的0.9%氯化钠溶液中，静脉注射给药30分钟。8mg/h剂量：将上述经0.9%氯化钠溶液稀释好的溶液，按8mg/h持续静脉给药71.5小时。

[使用指导]

注射液的制备是通过加入5ml的0.9%氯化钠溶液至本品小瓶中供静脉注射使用。
滴注液的制备是通过将本品1支溶解至0.9%氯化钠溶液100ml，供静脉滴注使用。
配制后的注射用或滴注用液体均是无色至极微黄色的澄清溶液，应在12小时内使用，保存在30℃以下。从微生物学的角度考虑最好立即使用。

[禁　　忌]

1. 已知对艾司奥美拉唑、其它苯并咪唑类化合物或本品的任何其他成份过敏者禁用。
2. 本品禁止与奈非那韦(nelfinavir)联合使用；不推荐与阿扎那韦(atazanavir)、沙奎那韦联合使用(见【药物相互作用】)。

[不良反应]

常见不良反应为腹痛、便秘、腹泻、腹胀、恶心呕吐、头痛、给药部位反应等(详见说明书)。

[注意事项]

1. 当病人被怀疑患有胃溃疡或已患有胃溃疡时，如果出现异常症状(如明显的非有意识的体重减轻、反复呕吐、吞咽困难、呕血或黑便)，应排除恶性肿瘤的可能。因为使用本品治疗可减轻症状，延误诊断。
2. 肾功能损害的患者无需调整剂量。由于严重肾功能不全的患者使用本品的经验有限，治疗时应慎重(见[药代动力学])。
3. 对驾驶和使用机器能力的影响：尚未观察到这方面的影响。
4. 消化性溃疡出血内镜止血后应用高剂量艾司奥美拉唑时，肝功能受损患者80mg静脉推注剂量不需调整，伴有轻至中度肝损害（Child-Pugh A和B级），最大持续滴注速度不超过6mg/h；伴有重度肝损害患者（Child-Pugh C级）最大持续滴注速度不超过4mg/h。治疗成人GERD时，轻到中度肝功能损害的患者无需调整剂量。严重肝功能损害的患者每日剂量不应超过20mg(见【药代动力学】)。

（仅供医药专业人士参考 详细资料备索 ）

CN-27185 有效期至2021年04月08日（仅供医药专业人士参考）

AstraZeneca 阿斯利康

阿斯利康(中国)
地址：上海市浦东新区亮景路199号 邮政编码：201203 电话：(021) 60301752 传真：(021) 58385078
ADD：No. 199 Liangjing Road, Shanghai 201203, China TEL: (021) 60301752 FAX: (021) 58385078

请通过以下任一方式将不良事件报告给阿斯利康中国：
电话：4008208116,8008208116;
电邮：China.AZDrugSafety@astrazeneca.com;
传真：86 21 38683551
在线报告：https://aereporting.astrazeneca.com

批准文号
国药准字 H20093314
苏药广审（文）第2019020143

OLYMPUS

广告



Beyond
Imagination -超越想象

电子上消化道内窥镜 GIF-H290EC

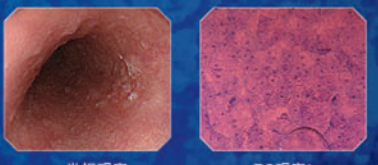

常规观察　EC观察*

电子结肠内窥镜 CF-H290ECI

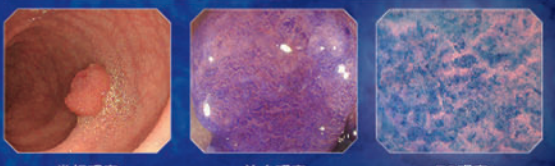

常规观察　放大观察　EC观察*

奥林巴斯内镜技术步入全新领域。
520倍光学放大，实现对生命体内细胞的内镜观察。
高倍率、高精度图像，为提高内镜诊断精度做出贡献。
EC观察*作为新的诊断模式，为内镜诊断开拓全新视野。

奥林巴斯(北京)销售服务有限公司
北京总部：北京市朝阳区新源南路1-3号平安国际金融中心A座8层
代表电话:010-58199000

本资料仅供医学专业人士阅读。
禁忌内容或注意事项详见说明书。
所有类比均基于本公司产品，特此说明。
规格、设计及附件如有变更，请以产品注册信息为准。

* EC观察，指使用EC内镜(Olympus Endocyto)进行的细胞观察。
电子上消化道内窥镜 国械注进20203060483
电子结肠内窥镜 国械注进20203060482
沪械广审(文)第251116-10907号
AD0067SV V01-2103

ISSN 1007-5232　CN 32-1463/R　邮发代号：28-105　国内定价：25.00 元