中华医学会系列杂志

ISSN 1007-5232
CN 32-1463/R

# 中华消化内镜杂志®

ZHONGHUA XIAOHUA NEIJING ZAZHI

2021年7月 第38卷 第7期

# CHINESE JOURNAL OF DIGESTIVE ENDOSCOPY

Volume 38 Number 7
July 2021

中华医学会
CHINESE MEDICAL ASSOCIATION
1915

中華醫學會

CHINESE MEDICAL ASSOCIATION

ISSN 1007-5232
07>
9 771007 523212

colosafe 长安心 爱 要趁早

# 早发现 长安心®

粪便DNA检测
肠癌早检新选择



【产品名称】
人类 SDC2基因甲基化检测试剂盒（荧光PCR法）[1]
粪便采集装置[2]

【预期用途】[1]
本试剂盒是用荧光PCR法于体外定性检测人粪便样本中SDC2基因的甲基化情况。
本试剂盒适用于临床医生建议做肠镜检查的患者的辅助诊断，不能作为肿瘤早期诊断或确诊的依据，仅作为辅助诊断供临床医生参考，提供给患者更多一种无创性大肠癌辅助诊断方法的选择。

【预期用途】[2]
用于采集及保存粪便样本

【医疗器械注册证编号】
国械注准20183400506[1]

【医疗器械备案凭证编号】
粤穗械备20160241号[2]

【备案人/生产企业名称】
广州康立明生物科技股份有限公司

【备案人/生产企业住所】
广州高新技术产业开发区科学城开源大道11号A2栋第六层

联系方式: 020-82510982　客服电话: 400 966 0210　邮编: 510530　E-mail: Service@creativebio.cn

【广告批准文号】粤械广审（文）第230405-09237号




请仔细阅读产品说明书或在医务人员的指导下购买和使用
禁忌内容或注意事项详见说明书。

广告

康立明生物
Creative Biosciences

# 中华消化内镜杂志®

CHINESE JOURNAL OF DIGESTIVE ENDOSCOPY

月刊　　1996年8月改刊　　第38卷　第7期　2021年7月20日出版

微信:xhnjxw　　新浪微博

**主　管**
中国科学技术协会

**主　办**
中华医学会
100710,北京市东四西大街42号

**编　辑**
中华消化内镜杂志编辑委员会
210003,南京市紫竹林3号
电话:(025)83472831,83478997
传真:(025)83472821
Email:xhnj@xhnj.com
http://www.zhxhnjzz.com
http://www.medjournals.cn

**总编辑**
张澍田

**编辑部主任**
唐涌进

**出　版**
《中华医学杂志》社有限责任公司
100710,北京市东四西大街42号
电话(传真):(010)51322059
Email:office@cmaph.org

**广告发布登记号**
广登32010000093号

**印　刷**
江苏省地质测绘院

**发　行**
范围:公开
国内:南京报刊发行局
国外:中国国际图书贸易集团有限公司
(北京399信箱,100044)
代号M4676

**订　购**
全国各地邮政局
邮发代号28-105

**邮　购**
中华消化内镜杂志编辑部
210003,南京市紫竹林3号
电话:(025)83472831
Email:xhnj@xhnj.com

**定　价**
每期25.00元,全年300.00元

**中国标准连续出版物号**
ISSN 1007-5232
CN 32-1463/R



**2021年版权归中华医学会所有**

未经授权,不得转载、摘编本刊文章,不得使用本刊的版式设计

除非特别声明,本刊刊出的所有文章不代表中华医学会和本刊编委会的观点

本刊如有印装质量问题,请向本刊编辑部调换


## 目　次


**共识与指南**

中国胃肠间质瘤内镜下诊治专家共识(2020,北京) …… 505
中华医学会消化内镜学分会消化内镜隧道技术协作组
中国医师协会内镜医师分会　北京医学会消化内镜学分会

**专家论坛**

咽部浅表癌的内镜下诊断与治疗进展 …… 515
赵子樱　初元　徐美东

胃肠胰神经内分泌肿瘤的内镜诊治进展 …… 522
薛冰艳　柏建安　朱国琴　李晓林　周逸婵　徐瑞彤　顾丹阳　田野　范志宁　汤琪云

**论　著**

内镜治疗较大胃间质瘤的安全性及长期疗效的多中心回顾性分析 …… 527
姜雨婷　江思芮　付凤琴　梁玮　何利平　彭如洁　郑晓玲

内镜全层切除术与外科手术切除胃巨大间质瘤的对照性分析(含视频) …… 535
卢英姿　郑庆芬　刘丹　杨荟玉　孔令建　李德亮　赵丽霞　Saif Ullah　刘冰熔

内镜黏膜下挖除术与全层切除术治疗腔内生长胃间质瘤的疗效及安全性比较 …… 540
孟睿　徐桂芳　周林　黄静雯　倪牧含　秦睿璐　王雷

橡皮圈组织夹内牵引辅助在内镜黏膜下剥离术治疗结直肠病变中的应用(含视频) …… 545
刘冠伊　戎龙　郭新月　蔡云龙　年卫东　张继新

幽门螺杆菌阴性早期胃癌的内镜及组织学特点分析 …… 551
苏惠　金鹏　杨浪　何玉琦　赵晓军　王海红　李娜　盛剑秋

内镜超声在非确定性胆总管结石经内镜逆行胰胆管造影术前的应用价值 …… 556
吴晓露　王震宇

内镜下乳头球囊扩张术治疗胆总管结石并发十二指肠乳头出血的危险因素分析(含视频) …… 560
方宇韬　沈红璋　金杭斌　杨建锋　张筱凤

磁控胶囊内镜对服用肠溶阿司匹林老年患者上消化道出血风险评估的价值探讨 …… 565
王艳　高峰　刘心娟　张晓云　李宁　高颖新　郝建宇

**短篇论著**

胃间质瘤内镜超声征象与病理危险分级的相关性研究 …… 569

李梦颖　王凤　齐健

**病例报道**

内镜诊治胃微小神经内分泌肿瘤一例 …… 573

倪丽　吕涛　周美汛　Seto Wai Kay

疑诊为胃间质瘤的低分化腺癌一例 …… 575

张平平　宋英晓　董元航　陈翠　罗天航　薛绪潮　杜奕奇

**综　　述**

内镜黏膜下剥离术治疗十二指肠病变研究进展 …… 577

严博　沈磊

内镜超声引导下支架引流术治疗胰腺包裹性坏死研究进展 …… 582

瞿伊晨　杨建锋　张筱凤

**读者·作者·编者**

《中华消化内镜杂志》2021 年可直接使用英文缩写的常用词汇 …… 572

**插页目次** …… 534

**《中华消化内镜杂志》第六届编委会编委名单** …… 564

**《中华消化内镜杂志》第六届编委会通讯编委名单** …… 564

**《中华消化内镜杂志》稿约** …… 586

**本期责任编辑**　钱程

·论著·

# 内镜全层切除术与外科手术切除胃巨大间质瘤的对照性分析(含视频)

扫码查看视频

卢英姿　郑庆芬　刘丹　杨荟玉　孔令建　李德亮　赵丽霞　Saif Ullah　刘冰熔
郑州大学第一附属医院消化内科 450052
通信作者:刘冰熔,Email:fccliubr@zzu.edu.cn

【摘要】 **目的**　评价内镜全层切除术治疗长径 5~7 cm 胃巨大间质瘤的安全性和有效性。**方法**　回顾性分析 2017 年 1 月—2018 年 10 月,于郑州大学第一附属医院接受内镜全层切除术或外科手术(包括腹腔镜及开腹手术)治疗,长径 5~7 cm 且经术后病理确诊为胃间质瘤的 36 例病例,按照手术方式分为内镜组 9 例和外科组 27 例,对比分析 2 组围术期指标和并发症总体发生率。**结果**　围术期指标方面,内镜组中位手术时间明显长于外科组(4.0 h 比 2.0 h,$P<0.01$),术后禁食时间明显短于外科组[(4.55±0.88)d 比(6.22±2.24)d,$t=-2.15$,$P=0.03$],术后住院时间明显短于外科组[(6.88±1.26)d 比(10.03±2.90)d,$t=-3.13$,$P<0.01$],术后第 1 天腹痛视觉模拟评分中位评分明显低于外科组(3 分比 6 分,$P<0.01$),术后第 3 天腹痛视觉模拟评分中位评分亦明显低于外科组(1 分比 3 分,$P<0.01$),住院费用明显少于外科组[(5.5±1.47)万元比(7.3±2.43)万元,$t=-2.11$,$P=0.04$]。总体并发症发生率方面,内镜组为 11.1%(1/9),高于外科手术组的 7.4%(2/27),但差异无统计学意义($P=1.00$)。**结论**　内镜全层切除术治疗长径 5~7 cm 胃巨大间质瘤是安全和有效的,且具有创伤小、术后恢复快、住院费用低等优势,但如何缩短手术时间是亟待解决的问题。

【关键词】 胃肠道间质肿瘤;　胃巨大间质瘤;　内镜全层切除术
**基金项目**:国家自然科学基金面上项目(81870454);河南省科技创新杰出人才(184200510020)
DOI:10.3760/cma.j.cn321463-20201230-01012

**Comparative analysis of endoscopic full-thickness resection and surgical resection of large gastric stromal tumors (with video)**

*Lu Yingzi, Zheng Qingfen, Liu Dan, Yang Huiyu, Kong Lingjian, Li Deliang, Zhao Lixia, Saif Ullah, Liu Bingrong*
*Department of Gastroenterology, The First Affiliated Hospital of Zhengzhou University, Zhengzhou 450052, China*
*Corresponding author: Liu Bingrong, Email: fccliubr@zzu.edu.cn*

【**Abstract**】 **Objective**　To study the safety and effectiveness of endoscopic full-thickness resection (EFR) in the treatment of large gastric stromal tumors with diameter of 5-7 cm. **Methods**　Data of 36 patients with large gastric stromal tumors (5-7 cm) who received EFR or surgery (including laparoscopic and open surgery) in the First Affiliated Hospital of Zhengzhou University and confirmed by postoperative histopathology from January 2017 to October 2018 were retrospectively analyzed. Patients were divided into endoscopic group (9 cases) and surgical group (27 cases) according to different resection methods. The perioperative indicators and the total incidence of complications in the two groups were compared. **Results**　In terms of perioperative indicators, the median operation time of the endoscopic group was significantly longer than that of the surgical group (4.0 hours VS 2.0 hours, $P<0.01$), and the postoperative fasting time (4.55±0.88 days VS 6.22±2.24 days, $t=-2.15$, $P=0.03$) and hospital stay (6.88±1.26 days VS 10.03±2.90 days, $t=-3.13$, $P<0.01$) were significantly shorter than those of the surgical group. The median visual analogue scores (VAS) of abdominal pain of the endoscopic group on the first postoperative day (3 VS 6, $P<0.01$) and the third postoperative day (1 VS 3, $P<0.01$) were significantly lower than those of the surgical group. The

hospitalization cost was significantly less than that of the surgical group (55±14.7 thousand yuan VS 73±24.3 thousand yuan, $t=-2.11$, $P=0.04$). In term of the total incidence of complications, the endoscopic group was 11.1% (1/9), which was higher than that of the surgical group [7.4% (2/27)], but there was no statistically significant difference ($P=1.00$). **Conclusion** EFR is safe and effective in the treatment of large gastric stromal tumors (5-7 cm), and has the advantages of less invasiveness, rapid postoperative recovery, and lower hospitalization cost. But how to shorten the operation time is an urgent problem to be solved.

**【Key words】** Gastrointestinal stromal tumors; Large gastric stromal tumor; Endoscopic full-thickness resection

**Fund program**: National Natural Science Foundation of China (81870454); Innovation Talents of Science and Technology Plan in Henan Province (184200510020)

DOI: 10.3760/cma.j.cn321463-20201230-01012

胃肠道间质瘤是常见的消化道间叶细胞肿瘤，为交界性肿瘤。由于胃肠道间质瘤具有潜在侵袭性，且直径较小者也可能发生转移，因此国内外指南推荐≥2 cm 的胃肠道间质瘤应尽早切除，并以外科手术为主要治疗方式[1-2]。近年来随着内镜技术的发展，内镜下全层切除术（endoscopic full-thickness resection，EFR）治疗起源于固有肌层的肿瘤成为可能[3]。大量研究表明，内镜下治疗<5 cm 的胃肠道间质瘤是安全有效的[4-7]，然对于 EFR 治疗≥5 cm 胃肠道间质瘤的临床疗效尚缺乏研究。本研究旨在探讨 EFR 治疗长径 5~7 cm 胃肠道间质瘤的安全性和有效性。

## 资料与方法

一、资料收集

本研究通过郑州大学第一附属医院伦理委员会审查（编号：KY-2020-358）。选取 2017 年 1 月—2018 年 10 月于我院行 EFR 或外科手术（包括腹腔镜和开腹手术）治疗，长径 5~7 cm，经术后病理确诊为胃间质瘤的 36 例病例进行回顾性分析，根据手术方式不同，分为内镜组 9 例和外科组 27 例（其中开腹手术 3 例，腹腔镜手术 24 例）。纳入标准：（1）术前腹部 CT 或术后病理提示肿瘤长径 5~7 cm；（2）经病理确诊为胃间质瘤；（3）于我院接受 EFR 治疗或外科手术治疗；（4）肿瘤无局部浸润及远处转移；（5）术前未接受靶向治疗和（或）新辅助治疗。排除标准：（1）同时合并其他肿瘤；（2）侵犯周缘脏器及淋巴结或出现远处转移；（3）合并严重肝、肾疾病及凝血功能障碍者；（4）病例资料不完整。

二、手术方法

所有患者在气管插管、全身麻醉下接受 EFR 或外科胃间质瘤切除术，术中监测血压、心率、呼吸频率、血氧饱和度等指标。

1.EFR 手术过程：（1）通过术前辅助检查充分判断肿瘤位置。（2）胃镜下充分观察瘤体，生理盐水充分冲洗胃腔。（3）以 HOOK 刀于病灶边缘进行标记。（4）黏膜注射针在病变基底部注射生理盐水，致病变周边表面黏膜隆起。（5）以 HOOK 刀及 IT 刀将病灶剥离，剥离过程中使瘤体处于高位，也可使用尼龙绳、圈套器等工具辅助牵引瘤体，避免瘤体进入腹腔，以减少肿瘤腹腔种植可能。（6）应用金属夹结合尼龙绳缝合创面。（7）取出标本。若肿瘤体积过大，无法经食管完整取出，则于胃内切成多块后分次取出；或取出 2~3 块送病理检查，其余瘤体留置胃内，待其自身消化排出。详见图 1。

2.腹腔镜手术过程：（1）患者取仰卧分腿位，分别于脐下缘、左或右腋前线肋下及脐水平腹直肌外缘置入套管，建立气腹，探查腹腔，判断肿瘤位置及生长方式。（2）结合术前影像学检查及术中探查结果，选择不同术式。若瘤体位于胃大弯、胃体前壁或胃底时，行腹腔镜下胃壁楔形切除，保证切缘距病灶边缘至少 1 cm。若瘤体位于胃小弯、近贲门或幽门等特殊部位，呈外生型生长时选择黏膜外瘤体剥除或局部全层切除；呈内生型生长时利用胃镜协助定位，切开胃前壁，显露肿瘤后行局部切除，或行保留浆膜的肿瘤切除术。（3）取出标本，检查器械，关闭腹腔。

3.开腹手术过程：具体手术方式及切除范围与腹腔镜手术相同。

三、术后处理

术后常规给予质子泵抑制剂、抗感染、静脉营养等治疗。术后密切观察患者是否有腹膜炎症状，

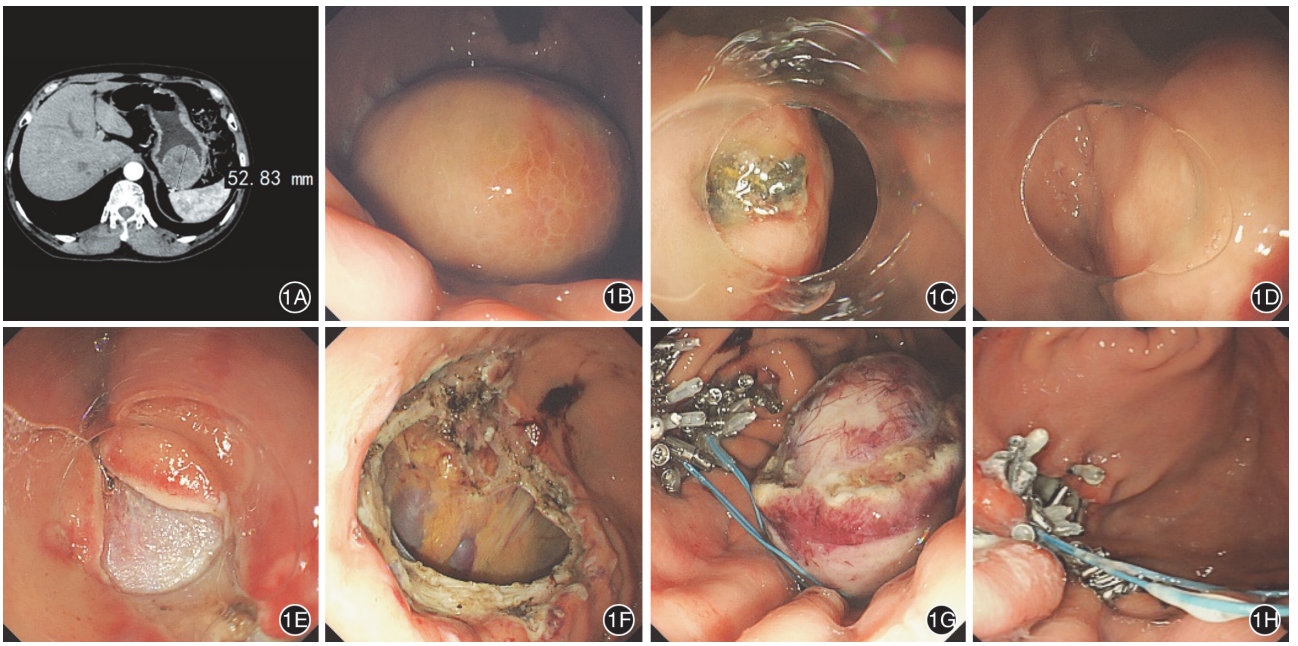


**图 1**　胃巨大间质瘤的内镜全层切除术治疗　1A：CT 示病变主要呈腔内生长，病变长径 5.28 cm；1B：内镜直视下观察病变；1C：反转内镜观察瘤体表面可见溃疡；1D：标记病变边缘；1E：切开黏膜层；1F：胃壁创面；1G：缝合后的胃壁及切除的肿瘤；1H：术后第 7 天复查胃镜，金属夹固定良好，创面无异常，胃内瘤体已排出

判断有无缝合不佳造成胃瘘或吻合口瘘等并发症的发生。记录患者是否有呕血、黑便等症状，以此判断有无迟发性出血等。危险度分级（美国国立卫生研究院危险度分级系统，2008 年）为中危险度者，术后按《中国胃肠间质瘤诊断治疗共识（2017 年版）》[1]推荐用量及用药时间，建议口服伊马替尼（400 mg，1 次/d）1 年；高危险度患者术后建议口服伊马替尼（400 mg，1 次/d）3 年。

四、观察指标

（1）围术期指标：记录手术时间，术后第 1、3 天腹痛视觉模拟评分（Visual analogue scale，VAS），术后第 1、3 天血白细胞计数，术后发热率（≥38.0 ℃），术后禁食时间，术后住院时间、住院费用等；（2）并发症发生率；（3）随访：通过电话或复查等方式进行为期 24 个月术后随访，统计 2 组术后伊马替尼用药情况及复发转移率。

五、统计学分析

采用 SPSS 26.0 统计软件行数据处理。满足正态分布的计量资料采用 *Mean*±*SD* 表示，2 组间比较行独立样本 *t* 检验；不满足正态分布的计量资料采用 $M(P_{25}, P_{75})$ 表示，2 组比较行 Mann-Whitney *U* 检验。分类资料用频数（%）表示，2 组间比较行 Fisher 确切概率法。$P<0.05$ 为差异有统计学意义。

## 结　果

一、基线资料

2 组间性别构成、平均年龄、肿瘤平均大小、肿瘤分布和危险度构成比较，差异均无统计学意义（$P>0.05$），详见表 1。

二、围术期指标

内镜组手术时间明显长于外科组，术后禁食时间和术后住院时间明显短于外科组，术后第 1 天和第 3 天腹痛 VAS 分值均明显低于外科组，住院费用明显少于外科组，详见表 2。内镜组发生术中大出血 1 例，并发症总体发生率为 11.1%（1/9）；外科组发生吻合口漏 1 例、肺部并发症 1 例，并发症总体发

**表 1**　胃间质瘤患者按手术方式分组后的临床资料对比

| 组别 | 例数 | 性别（男/女） | 年龄（岁，*Mean*±*SD*） | 肿瘤大小[cm，$M(P_{25}, P_{75})$] | 肿瘤分布（胃底/胃体/胃窦） | 危险度（高/中危险） |
|---|---|---|---|---|---|---|
| 内镜组 | 9 | 4/5 | 64.11±11.49 | 5.1（5.0，5.8） | 6/3/0 | 1/8 |
| 外科组 | 27 | 18/9 | 56.81±12.51 | 5.5（5.1，6.2） | 11/13/3 | 7/20 |
| *P* 值 | | 0.26 | 0.12 | 0.22 | 0.61 | 0.64 |

**表 2**　胃间质瘤患者按手术方式分组后的围术期指标对比

| 围术期指标 | 内镜组($n$=9) | 外科组($n$=27) | $P$ 值 |
|---|---|---|---|
| 手术时间[h, $M(P_{25}, P_{75})$] | 4.0(3.0,5.0) | 2.0(1.8,2.4) | <0.01 |
| 术中出血量[mL, $M(P_{25}, P_{75})$] | 50(50,100) | 50(20,100) | 0.38 |
| 术后禁食时间(d, $Mean\pm SD$) | 4.55±0.88 | 6.22±2.24 | 0.03 |
| 术后住院时间(d, $Mean\pm SD$) | 6.88±1.26 | 10.03±2.90 | <0.01 |
| 腹痛 VAS 分值[$M(P_{25}, P_{75})$] | | | |
| 　术后第 1 天 | 3(2,4) | 6(4,7) | <0.01 |
| 　术后第 3 天 | 1(1,2) | 3(3,4) | <0.01 |
| 白细胞计数($\times10^9$/L, $Mean\pm SD$) | | | |
| 　术后第 1 天 | 11.66±2.77 | 10.91±3.21 | 0.51 |
| 　术后第 3 天 | 6.87±1.86 | 8.14±2.16 | 0.12 |
| 术后发热(发热/正常) | 3/6 | 14/13 | 0.45 |
| 住院费用(万元, $Mean\pm SD$) | 5.5±1.47 | 7.3±2.43 | 0.04 |

注：VAS 指视觉模拟评分

生率为 7.4%(2/27)($P$=1.00)。

三、随访结果

内镜组无一例失访，2 例术后规律服用伊马替尼，4 例拒绝应用伊马替尼，2 例因全身水肿用药 6 个月后停药，1 例用药 6 个月后自行停药。外科组失访 5 例，因其他疾病死亡 1 例，随访率 81.5%(22/27)，15 例术后规律服用伊马替尼，6 例拒绝应用伊马替尼。术后 24 个月随访，2 组均未发现复发。

## 讨　论

胃肠道间质瘤是消化道常见的间叶细胞肿瘤，目前认为主要起源于胃肠道 Cajal 间质细胞，高表达 CD117[8-9]，好发于胃部，其次为小肠、结直肠、食管，发病无性别差异，以老年患者居多，平均发病年龄为 55~65 岁。由于传统开腹手术创伤大、术后恢复慢，腹腔镜手术逐渐成为胃肠道间质瘤的主要治疗方式，但腹腔镜手术也存在一定的局限，如：(1)对于贲门、幽门等特殊部位的肿瘤，手术难度大，且常需要破坏正常解剖结构；(2)对于主要呈腔内生长的病变，术中无法精准确定肿瘤位置而导致正常胃壁组织切除过多；(3)瘤体过大无法经原有腹壁切口取出，需要扩大原有切口或另行腹壁切口取出标本等。因胃肠道间质瘤主要通过腹腔种植及血行转移，很少通过淋巴结转移，所以多不主张常规行淋巴结清扫[10]，这为内镜下切除胃肠道间质瘤提供了理论依据。2009 年周平红等[11]首次提出了无腹腔镜辅助的 EFR 用于治疗消化道黏膜下肿瘤，且在临床上得到了广泛的应用与开展。国内外均有 EFR 治疗>5 cm 消化道黏膜下肿瘤的报道[12-13]，然而目前关于 EFR 治疗≥5 cm 胃间质瘤的研究多为个案报道，尚缺乏较大样本量的临床研究。

本研究发现长径 5~7 cm 的 36 例患者危险度分级以中危险度居多，核分裂象多<5 个/50 高倍镜视野，2 组比较差异无统计学意义。观察 2 组围术期指标发现，内镜组在术后禁食时间、住院时间、术后腹痛 VAS 及住院费用等方面均明显优于外科手术组，分析原因可能系内镜下切除瘤体时消化内镜及相关器械只进入胃周围组织腔隙，造成的腹部炎症较轻，且腹壁无伤口，对腹壁无明显刺激。但内镜组手术时间明显长于外科组，分析可能原因有以下几点：(1)内镜下治疗于消化道内操作，手术视野受限；(2)本研究中内镜组患者病变多位于胃底，内镜操作难度增大，内镜操作者需要更频繁地倒镜及调整内镜方向；(3)由于瘤体较大，胃壁创口及内镜下缝合难度随之增大，所需时间延长。我们可以借助尼龙绳、圈套器、牙线等辅助牵引，使手术视野更充分暴露，且术前应充分评估肿瘤的位置及生长方式，术中通过调整患者体位，使肿瘤处于高位，利于切除。

术中大量出血是内镜下治疗最常见的并发症，本研究内镜组中 1 例患者因术中出血量较大，术中给予内镜下止血及输血治疗。因此，操作过程中应仔细观察瘤体周围的血管，避免盲目操作，对可以预见的较大血管需要先用电凝钳充分电凝，再行切断以防止术中出血。若术中切断较大血管，应该及

时冲洗创面,尽快找到出血点,用热活检钳钳夹并充分电凝出血点达到止血目的,及时止血的关键在于术者丰富的手术经验及熟练的操作技术。同时笔者建议在内镜手术前常规备血,根据术者经验,若考虑无法完成内镜下的止血,应及时输血及中转外科手术治疗。

由于瘤体较大,内镜下切除瘤体后无法经食管将其完整取出,故需要于胃内将肿瘤分块后取出,从而造成肿瘤破裂。改良版 NIH 评估系统将肿瘤破裂纳为胃肠道间质瘤复发转移的独立危险因素,但内镜手术所涉及的肿瘤分块取出是在胃壁创面完全闭合后再进行切块,且术中通过辅助牵引及调整患者体位,避免瘤体进入腹腔,并不等同于外科手术中的肿瘤破裂。宋世义[14]通过对 195 例经内镜切除的胃肠道间质瘤患者进行回顾性分析,发现肿瘤破裂合并穿孔组和整块切除合并穿孔组腹膜转移率差异无统计学意义,提示内镜下切除胃间质瘤术中破裂可能不是腹膜转移的危险因素。本研究经过为期 24 个月术后随访,2 组术后均未发现复发,提示 EFR 治疗 5~7 cm 胃间质瘤患者预后情况同外科手术相似。

然而 EFR 治疗 5~7 cm 胃间质瘤对术者内镜操作水平和相关科室配合要求较高,因此开展此项技术要求内镜操作者必须熟练掌握各种内镜下止血及缝合技术,治疗器械必须配备充足,且内镜室、麻醉科、消化内科、胃肠外科等相关科室须团结协作,共同处理术中及术后并发症。

当然,本研究也存在一定局限性。就患者而言,较大胃间质瘤患者更倾向于外科手术治疗,致使内镜组样本量较少,数据可能存在偏倚,且本研究为单中心回顾性研究,尚需要完成多中心、前瞻性、大样本量的研究和进行更长期随访。

总之,EFR 治疗长径 5~7 cm 胃间质瘤是安全和有效的,且具有手术创伤小、术后恢复快、体表无瘢痕等优势。胃肠道间质瘤很少发生淋巴结转移,不需要常规进行淋巴结清扫,因此内镜切除具有更大优势,但如何缩短手术时间是亟待解决的问题。

**利益冲突**　所有作者声明不存在利益冲突

## 参 考 文 献

[1] 中国临床肿瘤学会胃肠间质瘤专家委员会. 中国胃肠间质瘤诊断治疗共识(2017 年版)[J]. 肿瘤综合治疗电子杂志, 2018, 4(1): 31-43.

[2] von Mehren M, Randall RL, Benjamin RS, et al. Soft tissue sarcoma, version 2.2018, NCCN clinical practice guidelines in oncology[J]. J Natl Compr Canc Netw, 2018, 16(5): 536-563. DOI: 10.6004/jnccn.2018.0025.

[3] 郑斯杰, 王庆华. 内镜黏膜下剥离术治疗上消化道间质瘤的临床观察[J]. 国际消化病杂志, 2018, 38(5): 337-339. DOI: 10.3969/j.issn.1673-534X.2018.05.013.

[4] 陈峭峰, 余明桔, 周晓东, 等. 内镜黏膜下剥离术治疗胃巨大间质瘤的疗效及安全性分析[J]. 重庆医学, 2019, 48(7): 1159-1163. DOI: 10.3969/j.issn.1671-8348.2019.07.019.

[5] 凌亭生, 裴庆山, 吕瑛, 等. 内镜下切除胃巨大间质瘤的疗效及安全性评价[J]. 中华消化内镜杂志, 2013, 30(2): 90-93. DOI: 10.3760/cma.j.issn.1007-5232.2013.02.009.

[6] Marcella C, Sarwar S, Ye H, et al. Efficacy and safety of endoscopic treatment for gastrointestinal stromal tumors in the upper gastrointestinal tract[J]. Clin Endosc, 2020, 53(4): 458-465. DOI: 10.5946/ce.2019.121.

[7] Zhang Y, Mao XL, Zhou XB, et al. Long-term outcomes of endoscopic resection for small (≤ 4.0 cm) gastric gastrointestinal stromal tumors originating from the muscularis propria layer[J]. World J Gastroenterol, 2018, 24(27): 3030-3037. DOI: 10.3748/wjg.v24.i27.3030.

[8] Scherübl H, Faiss S, Knoefel WT, et al. Management of early asymptomatic gastrointestinal stromal tumors of the stomach[J]. World J Gastrointest Endosc, 2014, 6(7): 266-271. DOI: 10.4253/wjge.v6.i7.266.

[9] 李军, 蔡航航, 王渝. 胃肠道间质瘤 c-Kit 及 PDGFRA 基因突变与临床病理特征、免疫表型及预后的关系[J]. 临床与实验病理学杂志, 2018, 34(8): 834-839. DOI: 10.13315/j.cnki.cjcep.2018.08.002.

[10] Pidhorecky I, Cheney RT, Kraybill WG, et al. Gastrointestinal stromal tumors: current diagnosis, biologic behavior, and management[J]. Ann Surg Oncol, 2000, 7(9): 705-712. DOI: 10.1007/s10434-000-0705-6.

[11] 周平红, 姚礼庆, 秦新裕, 等. 无腹腔镜辅助的内镜全层切除术治疗源于固有肌层的胃黏膜下肿瘤[J]. 中华消化内镜杂志, 2009, 26(12): 617-621. DOI: 10.3760/cma.j.issn.1007-5232.2009.12.001.

[12] Bona D, Aiolfi A, Siboni S, et al. Giant leiomyoma of the gastroesophageal junction: technique and results of endoscopic full-thickness resection[J]. Clin Exp Gastroenterol, 2011, 4: 263-267. DOI: 10.2147/CEG.S26119.

[13] 林欣, 陈卫刚, 田书信, 等. 内镜下全层切除术治疗胃巨大间质瘤 1 例报告[J]. 吉林医学, 2017, 38(8): 1596-1598. DOI: 10.3969/j.issn.1004-0412.2017.08.114.

[14] 宋世义. 内镜下切除胃间质瘤术中破碎是否是肿瘤腹膜转移的危险因素研究[D]. 南京大学: 2018.

(收稿日期: 2020-12-30)

(本文编辑: 顾文景)

华亘控股
RICHEN FORCE HOLDINGS

广告

# 尿素[$^{13}$C]呼气试验诊断试剂盒

## 呼气查胃幽门螺杆菌 Hp 无放射性




幽立显®简明处方资料：

【药品名称】
通用名称：尿素[$^{13}$C]呼气试验诊断试剂盒
英文名称：Urea[$^{13}$C]Breath Test Kit
汉语拼音：Niaosu[$^{13}$C]Huqi Shiyan Zhenduan Shijihe

【适应症】
诊断胃幽门螺杆菌感染

【规格】
每瓶3.3g，含尿素[$^{13}$C]50mg
每瓶5g，含尿素[$^{13}$C]75mg

【性状】
本品为白色颗粒，伴有橙橘气味和酸味。在水中易溶

【不良反应】
尚未见不良反应

【禁忌】
对本品任何成分过敏者禁用

【用法用量】
1、受试者应在早上空腹时或禁食两小时以上受试。
2、在贴有标签纸的2个气袋上，受试者填好所需资料。
3、受试者维持正常呼气，将气体吹进气袋，直至气袋饱满，并立即扭紧气袋盖。此收集的为0分钟呼气。
4、受试者用80～100ml凉饮用水送服尿素[$^{13}$C]颗粒一瓶后，静坐。
5、受试者按上述收集呼气方法，收集服用尿素[$^{13}$C]后30分钟的呼气，扭紧气袋盖。
6、将收集的0分钟、30分钟的呼气气袋，在相应的仪器上进行$^{13}CO_2$检测。
7、常用δ‰来表示测定结果，称为千分差值。定义为：

$$\delta‰ = \frac{^{13}C\text{-测定样品的同位素丰度} - ^{13}C\text{-参比样品的同位素丰度}}{^{13}C\text{-参比样品的同位素丰度}} \times 1000$$

8、阳性判断值：
幽门螺杆菌的诊断，通常以30分钟时样品中所测$^{13}C$-$CO_2$的δ‰减去零时的呼气样品的δ‰值的差表示，即检测值$\delta‰_{(30分钟)} - \delta‰_{(0分钟)}$。
阳性判断值≥4.0±0.4时，可判定受试者为Hp阳性。

【执行标准】
国家食品药品监督管理总局国家药品标准YBH19362006-2015Z

【注意事项】
详见产品说明书

【批准文号】
国药准字H20061169

【药品上市许可持有人】
北京华亘安邦科技有限公司

【受托生产企业】
北京勃然制药有限公司
本广告仅供医学药学专业人士阅读
京药广审（文）第251105-00767号

北京华亘安邦科技有限公司
BEIJING RICHEN-FORCE SCIENCE & TECHNOLOGY CO., LTD.
地　　址：北京市朝阳区酒仙桥北路7号电通创意广场4号楼
联系电话：010－6494-8021　客服电话：400－600－6395　传真：010-8176-3746

OLYMPUS

广告



Beyond
Imagination -超越想象

电子上消化道内窥镜 GIF-H290EC

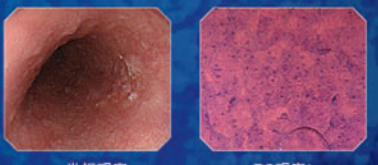

常规观察　EC观察*

电子结肠内窥镜 CF-H290ECI

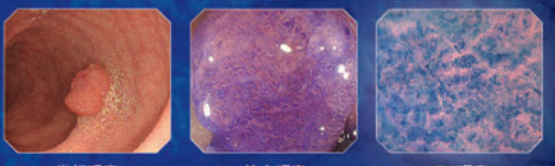

常规观察　放大观察　EC观察*

奥林巴斯内镜技术步入全新领域。
520倍光学放大，实现对生命体内细胞的内镜观察。
高倍率、高精度图像，为提高内镜诊断精度做出贡献。
EC观察*作为新的诊断模式，为内镜诊断开拓全新视野。

**奥林巴斯(北京)销售服务有限公司**
北京总部：北京市朝阳区新源南路1-3号平安国际金融中心A座8层
代表电话:010-58199000

本资料仅供医学专业人士阅读。
禁忌内容或注意事项详见说明书。
所有类比均基于本公司产品，特此说明。
规格、设计及附件如有变更，请以产品注册信息为准。

* EC观察，指使用EC内镜(Olympus Endocyto)进行的细胞观察。
电子上消化道内窥镜 国械注进20203060483
电子结肠内窥镜 国械注进20203060482
沪械广审(文)第251116-10907号
AD0067SV V01-2103

ISSN 1007-5232　CN 32-1463/R　邮发代号：28-105　国内定价：25.00 元