中华医学会系列杂志

ISSN 1007-5232
CN 32-1463/R

中华消化内镜杂志®

ZHONGHUA XIAOHUA NEIJING ZAZHI

2021年3月 第38卷 第3期

CHINESE JOURNAL OF DIGESTIVE ENDOSCOPY

Volume 38 Number 3
March 2021

CHINESE MEDICAL ASSOCIATION

ISSN 1007-5232
9 771007 523212 03>

中华消化内镜杂志 2021年3月 第三十八卷 第三期 中华医学会

SonoScape 开立

广告



多光谱技术 聚谱成像

VLS-55系列四波长LED光源，助力消化道早期疾病诊断

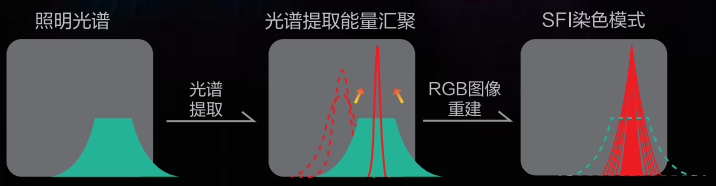


白光图像

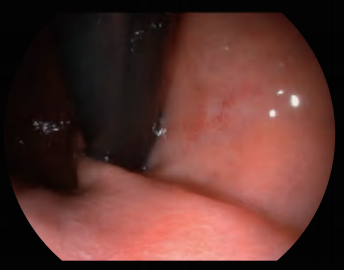
白光图像

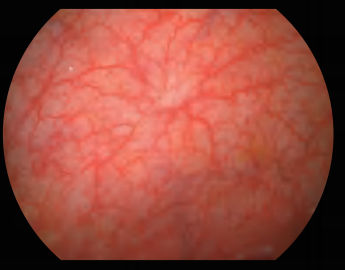
白光图像

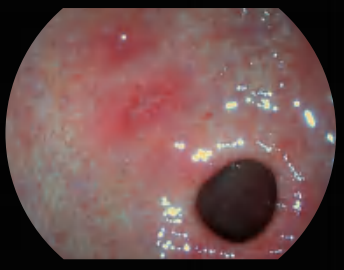
SFI图像


SFI图像


SFI图像

深圳开立生物医疗科技股份有限公司
SONOSCAPE MEDICAL CORP.
地址：深圳市南山区科技中二路深圳软件园二期12栋2楼
电话：86-755-26722890

网站：www.sonoscape.com
邮箱：sonoscape@sonoscape.net
禁忌内容或者注意事项详见说明书
粤械广审（文）第231218-06842号

注册证编号
医用内窥镜图像处理器 粤械注准20182061081
医用内窥镜冷光源 粤械注准20192061100
电子上消化道内窥镜 国械注准20193060037
电子下消化道内窥镜 国械注准20193060046

中华消化内镜杂志®

CHINESE JOURNAL OF DIGESTIVE ENDOSCOPY

月刊　　1996年8月改刊　　第38卷　第3期　2021年3月20日出版

微信:xhnjxw　　新浪微博

主　管
中国科学技术协会

主　办
中华医学会
100710,北京市东四西大街42号

编　辑
中华消化内镜杂志编辑委员会
210003,南京市紫竹林3号
电话:(025)83472831,83478997
传真:(025)83472821
Email:xhnj@xhnj.com
http://www.zhxhnjzz.com
http://www.medjournals.cn

总编辑
张澍田

编辑部主任
唐涌进

出　版
《中华医学杂志》社有限责任公司
100710,北京市东四西大街42号
电话(传真):(010)51322059
Email:office@cmaph.org

广告发布登记号
广登32010000093号

印　刷
江苏省地质测绘院

发　行
范围:公开
国内:南京报刊发行局
国外:中国国际图书贸易集团有限公司
(北京399信箱,100044)
代号M4676

订　购
全国各地邮政局
邮发代号28-105

邮　购
中华消化内镜杂志编辑部
210003,南京市紫竹林3号
电话:(025)83472831
Email:xhnj@xhnj.com

定　价
每期25.00元,全年300.00元

中国标准连续出版物号
ISSN 1007-5232
CN 32-1463/R

2021年版权归中华医学会所有

未经授权,不得转载、摘编本刊文章,不得使用本刊的版式设计

除非特别声明,本刊刊出的所有文章不代表中华医学会和本刊编委会的观点

本刊如有印装质量问题,请向本刊编辑部调换

目　　次

共识与指南

^{13}C尿素呼气试验质量控制专家建议 …… 169
中华医学会消化病学分会　中华医学会消化内镜学分会

中国食管良恶性狭窄内镜下防治专家共识(2020,北京) …… 173
中华医学会消化内镜学分会消化内镜隧道技术协作组
中国医师协会内镜医师分会　北京医学会消化内镜学分会

中国胆瘘消化内镜诊治专家共识(2020,北京) …… 186
中华医学会消化内镜学分会ERCP学组　中国医师协会内镜医师分会
北京医学会消化内镜学分会

专家论坛

新型冠状病毒肺炎疫情下消化内镜工作的实践与思考…… 195
张亚飞　方军　王红玲　段玲玲　朱跃　杨鹏程　张小丹　赵秋

论　　著

跨越十二指肠主乳头平行放置双侧金属支架治疗肝门部胆管恶性狭窄的临床研究(含视频) …… 200
夏明星　吴军　高道键　叶馨　王田田　赵毅　胡冰

探头式共聚焦激光显微内镜在胆管狭窄中的诊断价值…… 205
方晓焱　金杭斌　楼奇峰　张筱凤　杨建锋

原位肝脏移植术后胆瘘的类型与治疗 …… 210
李宇　郝杰　杨雪　陶杰　田敏　刘学民　王博　吕毅　孙昊

内镜超声对胰腺导管内乳头状黏液瘤病理类型的诊断价值 …… 217
李卓然　冯云路　郭涛　吴晰　伍东升　常晓燕　吴东　杨爱明

胆总管腺瘤的内镜超声表现 …… 222
李焕喜　王震宇　李伟志　张莉

十二指肠降部非壶腹部散发型腺瘤内镜下的高危征象识别及治疗效果 …… 226
石亮亮　李杨　周林　沈永华　凌亭生

短篇论著

内镜黏膜下剥离术治疗幽门管早期癌及癌前病变的临床价值研究(含视频) …… 231
俞江平　阮荣蔚　刘永军　陶亚利　崔钊　朱舒文　周丹萍　李焱冬　王实

病例报道

内镜下黏膜瓣移植瘘口封堵术治疗外科手术后食管气管瘘一例 …… 235
陈曦　包郁　周凌霄　赵锐　金海龙　张莎
原发性骨髓纤维化并发脾动静脉瘘一例 …… 237
吴珊　汪春莲　刘德良　楚毅　彭德红　王思竹
肝移植术后异位静脉曲张一例 …… 239
门昌君　张国梁
胃窦血管扩张症致反复消化道出血一例 …… 240
韩美玲　牛海静　陈平
原发性直肠黑色素瘤一例 …… 243
曲铭　金景鹏　张斌

综　　述

射频消融治疗不可切除胆管癌研究进展 …… 245
邵杭锋　杨建锋
隧道内镜技术的临床应用进展 …… 248
冯拥璞　高野　辛磊　李兆申

读者·作者·编者

《中华消化内镜杂志》2021 年可直接使用英文缩写的常用词汇 …… 172
《中华消化内镜杂志》对来稿中统计学处理的有关要求 …… 216
《中华消化内镜杂志》2021 年征稿征订启事 …… 225
发表学术论文“五不准” …… 230
中华医学会系列杂志论文作者署名规范 …… 234
插页目次 …… 204

本刊稿约见第 38 卷第 1 期第 82 页

本期责任编辑　钱程

·共识与指南·

中国胆瘘消化内镜诊治专家共识(2020,北京)

中华医学会消化内镜学分会 ERCP 学组　中国医师协会内镜医师分会　北京医学会消化内镜学分会

通信作者:令狐恩强,解放军总医院第一医学中心消化内科医学部,北京 100853,Email:linghuenqiang@vip.sina.com;李兆申,海军军医大学长海医院消化内科,上海 200433,Email:zhsl@vip.163.com;柴宁莉,解放军总医院第一医学中心消化内科医学部,北京 100853,Email:chainingli@vip.163.com

【提要】 如何开展胆瘘的规范化内镜诊断和治疗,以保证胆瘘患者有良好预后,是越来越多的消化内镜医师关注的焦点。目前,对于胆瘘的病因、诊断和处理等问题均尚无明确的指南参考和统一的专家共识。为此,由中华医学会消化内镜学分会与中国医师协会内镜医师分会牵头,组织国内相关领域专家参考相关的最新研究进展,通过集体讨论与投票等方式,共同制定中国胆瘘消化内镜诊治专家共识。本共识内容分为胆瘘的发生原因、诊断、分级与分型及治疗,共 13 条陈述建议。

【关键词】 胆瘘;　诊断;　内镜治疗

基金项目:军队"十一五"基金(08G137)

DOI:10.3760/cma.j.cn321463-20201208-00951

Chinese expert consensus on the endoscopic diagnosis and treatment of biliary fistula (2020, Beijing)

ERCP Group of Chinese Society of Digestive Endoscopology; Chinese Endoscopist Association; Beijing Medical Association of Digestive Endoscopology

Corresponding author: Linghu Enqiang, Department of Gastroenterology, The First Medical Center of Chinese PLA General Hospital, Beijing 100853, China, Email: linghuenqiang@vip.sina.com; Li Zhaoshen, Department of Gastroenterology, Changhai Hospital, Naval Medical University, Shanghai 200433, China, Email: zhsl@vip.163.com; Chai Ningli, Department of Gastroenterology, The First Medical Center of Chinese PLA General Hospital, Beijing 100853, China, Email: chainingli@vip.163.com

【Summary】 How to carry out standardized endoscopic diagnosis and treatment of biliary fistula to ensure a good prognosis of patients is the focus of more and more endoscopists. But there is no clear guideline and expert consensus on pathogeny, diagnosis and treatment of biliary fistula. Chinese Society of Digestive Endoscopology and Chinese Endoscopist Association organized domestic experts in relevant fields to refer to the latest research progress and formulate this consensus based on collective discussion and voting. The consensus includes 13 recommendation statements for the causes, diagnosis, grading and typing and treatment of biliary fistula.

【Key words】 Biliary fistula;　Diagnosis;　Endoscopic treatment

Fund program: The Eleventh Five-Year Plan Fund of the Army (08G137)

DOI:10.3760/cma.j.cn321463-20201208-00951

胆瘘(biliary fistula)是指胆汁或含有胆汁的液体自胆道系统的破口漏出至腹腔或体外。胆汁在胆道系统外的异常聚集则称为胆汁瘤/湖(biloma)[1]。国际肝脏外科研究组(International Study Group of Liver Surgery,ISGLS)在胆瘘的定义中将发生时间定为术后≥3 d,引流物中胆红素浓度至少为血浆正常胆红素浓度的 3 倍,或因胆汁聚集或胆汁性腹膜炎需行介入或手术治疗[2]。胆瘘常见的病因包括肝胆外科手术、外伤、炎症及肿瘤等。胆瘘一旦发生,应及时处理,否则易致感染、水电解质失衡等并发症,严重者死亡率可高达 40%~50%[3]。胆瘘的治疗包括内科保守治疗、介入治疗

与传统外科手术治疗，但手术治疗创伤大，死亡率可高达 6.67%[4]。随着超级微创理念的提出和相应技术的发展[5]，胆瘘的消化内镜诊治得到极大地进步。经内镜逆行胰胆管造影术（endoscopic retrograde cholangiopancreatography，ERCP）是胆瘘内镜下诊断和治疗的重要手段，其治疗方式主要包括：经内镜鼻胆管引流术（endoscopic nasobiliary drainage，ENBD）、经内镜胆道支架放置术（endoscopic retrograde biliary drainage，ERBD）等。近年来，内镜超声引导下胆汁瘤引流术（endoscopic ultrasound-guided biloma drainage，EUS-BLD）也逐渐应用于胆汁瘤的治疗。如何开展胆瘘的规范化内镜诊断和治疗，以保证胆瘘患者有良好预后，是越来越多的消化内镜医师关注的焦点。目前，对于胆瘘的病因、诊断和处理等问题均尚无明确的指南参考和统一的专家共识，因此，制定中国胆瘘消化内镜诊治专家共识显得尤为必要。为此，由中华医学会消化内镜学分会与中国医师协会内镜医师分会牵头，组织国内相关领域专家参考相关的最新研究进展，通过集体讨论与投票等方式，共同制定本共识。

本共识的制定采用国际通用的 Delphi 法。共识意见起草小组通过系统性文献检索制定共识草案，文献检索采用万方中文期刊数据库、中国知网、Pubmed 及 Embase，检索关键词包括：胆漏、胆瘘、胆汁瘤、内镜治疗、经内镜逆行胰胆管造影术、内镜下鼻胆管引流术、内镜下胆管内引流术、内镜超声引导下胆汁瘤引流、biliary leak、bile leak、biliary leakage、bile leakage、biliary fistula、biloma、endoscopic therapy、endoscopic treatment、endoscopic retrograde cholangiopancreatrography、endoscopic nasobiliary drainage、endoscopic retrograde biliary drainage、endoscopic sphincterotomy、EUS-guided biloma drainage。共识草案由专家委员会讨论与修改，并进行投票，并达成共识。

临床证据质量评估采用推荐分级的评估、制定与评价（GRADE）系统（表 1），分为高、中、低、极低。投票意见按对共识同意程度分五级：（1）完全同意；（2）部分同意；（3）视情况而定；（4）部分反对；（5）完全反对。表决意见（1）+（2）超过 70%即达成共识。本共识内容分为胆瘘的发生原因、诊断、分级与分型及治疗，共 13 条陈述建议（表 2）。

表 1　证据级别分类

级别	内容
高质量	进一步研究也不可能改变该疗效评估结果的可信度
中等质量	进一步研究很可能影响该疗效评估结果的可信度，且可能改变该评估结果
低质量	进一步研究极有可能影响该疗效评估结果的可信度，且该评估结果很可能改变
极低质量	任何疗效评估结果都很不确定

一、胆瘘的发生原因

【陈述 1】胆瘘的发生原因包括医源性、创伤性和自发性，临床上以医源性胆瘘最为多见。（证据等级：中等质量；共识水平：100.00%）

1.医源性胆瘘：常见于胆道及其邻近器官的手术、有创检查及治疗。

（1）外科手术：胆囊切除术是肝胆外科最常见

表 2　中国胆瘘消化内镜诊治专家共识陈述汇总

分类	推荐陈述
胆瘘的发生原因	1.胆瘘的发生原因包括医源性、创伤性和自发性，临床上以医源性胆瘘最为多见
	2.胆瘘的临床表现往往与胆汁漏出量、瘘口部位、持续时间、是否合并感染及是否放置腹腔引流管等相关，早期症状不明显时易漏诊
胆瘘的诊断	3.腹部超声等无创性影像学检查是胆瘘首选的诊断方法
	4.胆道造影是诊断胆瘘的金标准
	5.对于肝内或肝周囊性病灶，穿刺抽吸检查有助于确定是否为胆汁瘤
胆瘘的分级与分型	6.胆瘘的临床分级与分型有助于治疗方式的选择及判断预后
胆瘘的治疗	7.胆瘘的治疗原则包括减少胆汁漏出和充分引流漏出的胆汁，首选胆管内引流治疗
	8.ENBD、ERBD 常用于胆瘘的治疗
	9.内镜下胆管引流术治疗非吻合口胆瘘的疗效优于吻合口残端瘘
	10.ENBD 不推荐用于肝性脑病、感染中毒性脑病、消化道中重度静脉曲张及需长期引流的患者
	11.ERBD 适用于合并胆道狭窄的胆瘘，首选塑料支架，多个塑料支架及全覆膜自膨式金属支架可用于难治性胆瘘的治疗
	12.EUS-BLD 适合于出现症状或直径>5 cm 胆汁瘤的治疗，具有良好的应用前景
	13.胆瘘处理方式的选择应根据胆瘘的部位、大小、程度等综合因素来确定

注：ENBD 表示经内镜鼻胆管引流术；ERBD：经内镜胆道支架放置术；EUS-BLD：内镜超声引导下胆汁瘤引流术

的手术，同时也是医源性胆瘘最常见的原因。传统胆囊切除术后胆瘘的发生率为 0.1%～0.5%[6]，近年来，广泛开展的腹腔镜胆囊切除术后胆瘘的发生率（1.1%～4.0%）高于开腹手术[7]。胆囊切除术后胆瘘的发生原因多样，主要为胆囊管残端瘘（75%）与胆囊床迷走小胆管（Luschka 管）瘘（10%）[8]。肝叶切除及肝移植术后胆瘘的发生率较高，且往往较胆囊切除术后胆瘘更为复杂[9]。文献报道，肝移植术后胆瘘的发生率高达 2%～25%[9]，肝叶切除术后胆瘘发生率为 3%～12%[10]。高龄、术前白细胞计数增高、手术时间延长、肝左叶切除等为肝叶切除术后胆瘘的危险因素，肝叶切除后断面胆管结扎不牢固及术中损伤胆管均可导致胆瘘[11-12]。肝移植术后胆瘘主要为 T 管相关胆瘘及吻合口瘘，其原因包括 T 管移位、脱落、窦道形成不全及供肝保存时间过长、胆管损伤、术后肝动脉血栓形成等[13]。胆肠吻合术是肝胆胰外科手术中的重要术式之一，其术后胆瘘发生率相对较低，为 0.4%～8%[14]。吻合口缝合不严、胆管及肠管血供破坏致吻合口缺血坏死、胆管炎症及瘢痕挛缩致吻合口愈合不良、患者营养状况差等均是术后发生胆瘘的危险因素[15]。

（2）ERCP：ERCP 后胆瘘和十二指肠穿孔总的发生率为 0.1%～0.6%[16]，可发生于壶腹部括约肌切开、胆胰管插管时[17]。一项多中心、前瞻性研究结果显示，首次 ERCP 术后胆瘘与十二指肠穿孔发生的危险因素包括胆系恶性肿瘤及预切开[18]。

（3）T 管相关胆瘘：胆总管探查术后常规放置 T 管，T 管拔除后胆瘘的发生率为 0.78%～10%[12]。其发生原因包括营养不良、长期使用糖皮质激素等导致的窦道形成不全、T 管固定不牢、早期脱落或误拔、材料质量较差、拔管损伤窦道及胆总管末端梗阻致胆道内压增高等[19-20]。

（4）其他：经皮肝穿刺胆管造影术（percutaneous transhepatic cholangiography，PTC）及经皮肝穿刺胆管引流术（percutaneous transhepatic biliary drainage，PTBD）等均可导致胆瘘的发生[19,21]。根据最新一项 Meta 分析，内镜超声引导下胆管引流术（endoscopic ultrasound-guided biliary drainage，EUS-BD）胆瘘发生率为 4.03%[22]。

2.创伤性胆瘘：交通意外伤、外压伤、刀刺伤及枪伤等均可导致胆道系统损伤。刀伤、枪伤等穿透伤导致的腹部复合伤可出现胆瘘，且病情往往较复杂。钝性肝外伤后胆瘘的发生率为0.5%～20%[23]。由于胆汁与血液混合、肝膈面暴露不佳及术中麻醉、肝门阻断等原因常导致手术治疗中胆瘘的漏诊[24]。

3.自发性胆瘘：肝内外胆管自发性破裂导致的胆瘘多见于婴幼儿，多系先天性胆管发育异常。成人自发性胆瘘少见，由 Freeland[25] 于 1882 年首次报道。任何导致胆管狭窄、扩张及胆管内压增高的疾病、胆管壁憩室形成或腺体异常、胆管感染、结缔组织缺损及缺血性损伤均可导致胆管自发破裂[26]。

二、胆瘘的诊断

胆瘘的诊断需结合病史、临床表现及相关辅助检查。对于术后留置腹腔引流管及 T 管或腹壁穿透伤者，可直接观察到胆汁漏出而确诊；对于具有腹部手术或外伤等病史，而临床表现不典型者，应尽快行辅助检查定性诊断。

1.临床表现

【陈述 2】胆瘘的临床表现往往与胆汁漏出量、瘘口部位、持续时间、是否合并感染及是否放置腹腔引流管等相关，早期症状不明显时易漏诊。（证据等级：中等质量；共识水平：100.00%）

胆瘘量小者，可无明显的临床表现。胆瘘量大者，胆汁漏入腹腔导致胆汁性腹膜炎，出现腹痛、高热、寒战等临床表现，但早期症状可不典型，易漏诊[27]，胆汁慢性积聚可形成胆汁瘤。腹膜后胆瘘者，早期确诊较困难。胆瘘发生时已留置腹腔引流管者，可见黄色或黄绿色液体流出。腹壁穿透伤者有时可见胆汁自伤口漏出。胆汁长期大量漏出，可出现营养不良、电解质紊乱等。

2.辅助检查

【陈述 3】腹部超声等无创性影像学检查是胆瘘首选的诊断方法。（证据等级：中等质量；共识水平：95.35%）

【陈述 4】胆道造影是诊断胆瘘的金标准。（证据等级：高质量；共识水平：95.35%）

【陈述 5】对于肝内或肝周囊性病灶，穿刺抽吸检查有助于确定是否为胆汁瘤。（证据等级：中等质量；共识水平：97.67%）

（1）实验室检查：胆瘘时血常规中白细胞总数及中性粒细胞占比、血清胆红素及转氨酶可升高。若病程较长，可出现血清白蛋白降低、电解质及酸碱平衡紊乱。

(2)影像学检查:腹部超声具有无创、方便及快捷等优点,可作为胆瘘的首选检查手段。超声及 CT 扫描有助于明确腹腔内有无液体,当存在胆汁瘤时,于肝内、肝下或膈下可见边界清楚的单个或多个囊性病灶,增强 CT 下病灶内部无强化,边缘可有轻度强化[28]。当疑诊胆瘘或存在 CT 检查禁忌证(如严重肾功能不全或造影剂过敏)时,可进一步行 MRI 检查。磁共振胰胆管成像(magnetic resonance cholangiopancreatography, MRCP)可三维重建胆道系统,对胆瘘的诊断价值较高[21],可帮助确定腹腔内有无胆汁性液体[29]。

(3)胆道造影:胆道造影是诊断胆瘘的金标准。ERCP 可根据造影剂外渗情况来确定胆瘘的部位、范围、严重程度及胆汁瘤的形成,同时可显示胆道系统是否存在结石或狭窄等情况,对胆瘘诊断的敏感度高于 MRCP[30],且确诊胆瘘的同时可行相应的治疗。胆道造影的其他方式还包括 PTC 及经 T 管造影。根据 ERCP 造影情况,可将胆瘘分为小瘘口和大瘘口,前者为肝内胆管造影剂完全填充后才能观察到胆瘘,后者则指肝内胆管造影剂完全填充前即可观察到大量胆瘘。ERCP 下大、小瘘口的评价是胆瘘内镜治疗疗效的独立影响因子[31]。

(4)穿刺检查:对于影像学检查提示肝内外存在囊性病灶者,可行超声或 CT 引导下经皮肝穿刺抽吸及 EUS 引导下穿刺抽吸。若抽吸液中胆红素浓度高于血清胆红素浓度,则提示有胆汁瘤形成的可能[32]。对高度可疑的胆汁瘤,在穿刺的同时可行相应的引流治疗,但经皮经肝途径较 EUS 引导下引流术可明显增加感染的风险和患者的不适[28]。

3.胆瘘的分级与分型

【陈述 6】胆瘘的临床分级与分型有助于治疗方式的选择及判断预后。(证据等级:中等质量;共识水平:100.00%)

(1)临床分级:根据胆瘘对患者临床治疗的影响,ISGLS 将胆瘘分为 A、B、C 3 级:A 级为胆瘘对患者临床治疗无影响或影响较小;B 级为胆瘘对患者临床治疗影响较大,需进一步采取内镜或介入治疗或 A 级胆瘘持续>1 周;C 级为患者需再次行手术治疗[10](表 3、4)。对于 B 级胆瘘,ERCP 治疗是安全、有效的,是一线处理方案,但不适用于肝肠吻合口瘘[2,33]。

表 3　国际肝脏外科研究组(ISGLS)胆瘘分级

分级	特点
A 级	治疗方案无需更改或更改较小
B 级	治疗方案需更改(如额外的诊断或介入治疗),但无需再次手术,或 A 级胆瘘超过 1 周
C 级	需要再次手术

(2)分型:临床上最常用的胆囊切除术后胆瘘分型是根据 Strasberg 等[34]提出的 A、B、C、D 4 型,A 型为胆囊管残端瘘和胆囊床胆瘘,B 型为右副肝管闭塞,C 型为右副肝管横断但未结扎,D 型为胆总管侧壁损伤,据此可指导治疗的选择。

我们根据解放军总医院第一医学中心近 10 年来收治的 400 多例胆瘘患者的资料,基于影像学下胆汁瘤与胆道的关联性,提出了胆瘘的临床影像分型,将胆瘘分为 3 型:A 型为与胆管沟通型,瘘口上方的胆管与瘘口下方的胆管或消化系统直接沟通,又根据瘘口的位置分为 A1、A2 与 A3 3 种亚型;B 型为远端胆管离断型,瘘口上方的胆管与瘘口下方的胆管或消化系统通过“胆汁湖”沟通;C 型为孤立型,瘘口上方的胆管与瘘口下方的胆管或消化系统完全断离,无沟通(图 1)。此种分型对胆瘘内镜下治疗方式的选择具有参考价值。

三、胆瘘的治疗

【陈述 7】胆瘘的治疗原则包括减少胆汁漏出和充分引流漏出的胆汁,首选胆管内引流治疗。(证据等级:中等质量;共识水平:100.00%)

1.一般治疗及腹腔引流:胆瘘患者常采用半卧位,禁食水、持续胃肠减压,合并感染者使用覆盖革兰阴性菌和厌氧菌的抗生素,同时保证足够的营养支持和维持水电解质平衡等治疗[35]。生长抑素可

表 4　不同胆瘘分级患者的常见临床特点

分级	临床状况	临床表现	持续引流(>1 周)	诊断性评估	影像学检查阳性(如胆汁积聚、脓肿或漏出)	放射或内镜干预治疗	再次开腹手术	住院时间延长
A 级	胆道轻度受损	通常无	无	无	可能有	无	无	通常无
B 级	胆道中度受损	可有腹痛和(或)感染的表现	通常需要	通常需要	通常有	通常需要[a]	无	通常有
C 级	胆道重度受损	可有单个或多个脏器衰竭和(或)胆汁性腹膜炎等危及生命的表现	需要	需要	通常有	无/需要	需要	有

注:[a]表示 A 级胆瘘患者胆瘘持续超过 1 周即诊断为 B 级胆瘘,无论其是否需要干预治疗



图 1　胆瘘的分型：A 型，与胆管沟通型；B 型，远端胆管离断型；C 型，孤立型

减少胆汁分泌，降低胆管内压力，缩短胆瘘愈合时间，故必要时可加用生长抑素治疗[36]。在上述一般治疗基础上，术后留置腹腔引流管者，应注意保持引流管通畅。T 管拔除后胆瘘者，可经窦道重新置入引流管。胆瘘早期或胆瘘量较小时，若无腹腔引流管或 T 管，可行腹腔穿刺置管引流。Viganò 等[37]的一项回顾性研究纳入 593 例行肝部分切除术不伴胆肠吻合的患者，术后胆瘘发生率为 5.7%，其中 26 例经保守治疗好转，治愈率达 76.5%（26/34），多因素分析显示，在胆瘘发生后的第 10 天，引流量>100 mL/d 是保守治疗失败的独立预测因子，此时需根据胆瘘情况选择内镜介入或手术治疗。

2.内镜下治疗

【陈述 8】ENBD、ERBD 常用于胆瘘的治疗。（证据等级：中等质量；共识水平：100.00%）

【陈述 9】内镜下胆管引流术治疗非吻合口胆瘘的疗效优于吻合口残端瘘。（证据等级：中等质量；共识水平：95.35%）

【陈述 10】ENBD 不推荐用于肝性脑病、感染中毒性脑病、消化道中重度静脉曲张及需长期引流的患者。（证据等级：中等质量；共识水平：100.00%）

【陈述 11】ERBD 适用于合并胆道狭窄的胆瘘，首选塑料支架，多个塑料支架及全覆膜自膨式金属支架可用于难治性胆瘘的治疗。（证据等级：中等质量；共识水平：95.35%）

【陈述 12】EUS-BLD 适合于出现症状或直径>5 cm 胆汁瘤的治疗，具有良好的应用前景。（证据等级：中等质量；共识水平：93.02%）

（1）内镜下胆管引流：包括 ENBD 和 ERBD。

ENBD：通过十二指肠镜将鼻胆管内端置入胆瘘口上方，外端通过鼻腔引出，可提供持续的负压引流胆汁，减少胆汁漏出，同时便于观察和记录胆汁的引流量和性状，通过鼻胆管造影可评估胆瘘的愈合情况，避免再次行 ERCP。但其最大的缺点是易移位和阻塞，需要专业的护理，不适用于肝性脑病及感染中毒性脑病患者[13]。ENBD 创伤小，适用于病情危重及无法耐受手术患者的胆瘘治疗，但由于胆汁长期流出体外，易导致营养不良及电解质紊乱，且鼻胆管对消化道黏膜的压迫可造成消化道溃疡。因此，不适用于中重度消化道静脉曲张及需长期引流的患者[19,21]。一项关于 ENBD 治疗肝移植术后胆瘘的系统性评价显示 ENBD 治疗的总有效率达 87.15%，且治疗非吻合口瘘的疗效（100%）优于吻合口瘘（58.33%）[38]。

ERBD：内镜下将塑料支架或金属支架置入胆管内，起到支撑引流，减少胆汁外漏及继发胆道狭窄的作用，可用于合并胆道狭窄的胆瘘患者。一项关于肝移植术后胆瘘治疗的系统性评价显示，胆道支架治疗的总体有效率为 82.43%，其中治疗非吻合口瘘的疗效（92.8%）优于吻合口瘘（69.23%）[38]。另一项胆瘘内镜下治疗的系统性评价和 Meta 分析显示，跨瘘口胆道支架治疗的成功率高，其中跨瘘口胆道支架联合乳头括约肌切开治疗的有效率达 98.3%，其次为单独使用跨瘘口胆道支架（95.6%），而单独使用短支架的有效率为 91.4%，同时支架的直径并不影响临床成功率，短径支架（<10 Fr）临床成功率为 95.4%，长径支架（≥10 Fr）达 97.8%[39]。胆管支架放置时间通常为 4~6 周，但应根据胆瘘部位、大小等综合确定[40]。金属支架价格昂贵且并发症较多，文献报道在肝移植

术后胆瘘治疗中可导致胆总管狭窄及取出困难[41]，而塑料支架价格便宜且易取出，在临床上常规用于胆瘘治疗。对于难治性胆瘘，通常可采取放置多个塑料支架或全覆膜自膨式金属支架（fully covered self-expandable metal stent，FCSEMS）治疗。Canena 等[42]发现近 40%的胆瘘，尤其是胆瘘较大时，多个塑料支架治疗后仍无法愈合，而此部分患者采取 FCSEMS 治疗则可愈合。支架治疗通常需二次行内镜取出支架，给患者带来痛苦，而 Siiki 等[43]的研究显示，生物可降解胆道支架能够避免二次内镜取出支架，同时其疗效和安全性与传统塑料支架相当，具有良好的应用前景。

（2）EUS-BLD：无症状或直径较小的胆汁瘤一般可行保守治疗，而对于具有临床表现或直径较大（>5 cm）的胆汁瘤则需行引流治疗。EUS-BLD 为在 EUS 引导下，穿刺针自胃或十二指肠近端穿入胆汁瘤，形成胃或十二指肠与胆汁瘤之间的瘘管，扩张该瘘管后置入支架引流胆汁。目前，EUS-BLD 治疗胆汁瘤多见于病例报道及回顾性病例系列研究，尚无多中心、前瞻性对照研究，但较传统超声或 CT 引导下经皮肝穿刺引流，EUS-BLD 具有以下优势：内引流符合生理特点；避免外引流管移动而导致感染风险增加；肝尾叶部位穿刺引流较容易。Tonozuka 等[44]的研究显示，EUS-BLD 治疗胆汁瘤（中位直径 68.5 mm）的技术成功率为 100%，临床成功率为 83.3%（5/6），其中 1 例需行内镜下坏死组织切除术，最终临床成功率为 100%，在中位随访时间 83.5 d内无复发及治疗相关并发症发生。大部分 EUS-BLD 病例采用双猪尾支架引流，近年来，金属支架，包括双蘑菇头金属支架及 FCSEMS 等逐渐应用于 EUS-BLD 中，显示出良好的应用前景[44-46]。

3.PTBD：胆瘘患者胆道系统通常无扩张，PTBD 治疗较为困难，不作为胆瘘的一线治疗方案，可用于无法行内镜或手术治疗及两者疗效不佳的胆瘘[47]。超声或 CT 引导下经皮肝穿刺引流是胆汁瘤的传统治疗方法[45]。PTBD 相对禁忌证包括凝血功能障碍、造影剂过敏及大量腹水者[29]。在超声引导下，de Jong 等[48]报道 PTBD 治疗术后胆瘘的技术成功率达 90.5%（57/63），胆瘘愈合率为 69.8%（44/63），主要并发症发生率达 6.3%（4/63），其中 1 例死于 PTBD 相关血管并发症。对于吻合口瘘，Burkhart 等[49]的研究显示，PTBD 可有效治疗胰十二指肠术后肝肠吻合口瘘。Stampfl 等[50]的一项研究显示，PTBD 可用于再次手术修补胆瘘失败及一般状况较差的患者，CT 引导下胆汁瘤穿刺引流可有效控制腹腔内炎症。PTBD 与 ERCP 可联合用于治疗肝部分切除术后复杂性胆瘘及胆管的横断性损伤[51]。

4.手术治疗：手术治疗用于内镜或介入治疗失败、症状加重并出现弥漫性腹膜炎、胆总管撕裂伴活动性出血或胆总管横断性损伤，并应在胆瘘继发的感染已被控制的情况下进行。在感染早期禁忌行手术治疗，除非败血症无法通过非手术治疗控制[51]。手术原则为彻底清洗腹腔、疏通胆道及充分引流[27]。手术治疗包括传统开腹手术及腹腔镜手术。腹腔镜手术创伤相对小，并发症发生率低，可用于腹腔镜胆道术后胆瘘，尤其腹腔镜下胆囊切除术后胆瘘者，既可作为诊断方式，又可实现治疗的目的。为了减少胆道狭窄，腹腔镜胆囊切除术后胆瘘的手术修复推荐在胆瘘发生后 72 h 内或 6 周后进行[52]。胆管损伤的手术方式包括留置 T 管，以达到桥接瘘口及胆汁外引流的目的，同时术中可经 T 管造影，明确胆瘘具体部位，最直接的手术方式包括损伤胆管的端端吻合，也可由经验丰富的肝胆外科医师行 Roux-en-Y 肝肠吻合术[29]。胆汁瘤的手术治疗包括瘤体切开冲洗及外引流等[53-54]。

5.其他治疗：文献报道的其他治疗包括在介入下将乙酸硬化剂注入肝叶切除术后孤立胆汁瘤内，或 ERCP 下将一种 N-丁基氰基丙烯酸的组织黏合剂与油性对比剂混合后注射于胆囊切除术后胆囊管瘘中，胆瘘均成功治愈，无严重并发症发生[55-56]。也有在动物实验中通过向狗 Oddi 括约肌内注射肉毒毒素治疗胆瘘者[57]。

6.不同类型胆瘘处理方式的选择

【陈述 13】胆瘘处理方式的选择应根据胆瘘的部位、大小、程度等综合因素来确定。（证据等级：中等质量；共识水平：100.00%）

在一般治疗的基础上，内镜下治疗应作为胆瘘处理的首选方案[21,58]。胆囊切除术后胆瘘者，瘘口位于胆囊管残端或胆囊床及瘘口较小时，对部分患者，单行经内镜乳头括约肌切开术（endoscopic sphincterotomy，EST）也具有胆道减压的作用，具有一定的疗效[8,59-60]；当内科保守治疗疗效不佳或瘘口较大时，可考虑胆管引流术；肝部分切除术后胆瘘以胆管引流治疗为主；肝移植术后胆瘘首选胆管

引流术;T 管拔除后胆瘘者,可重新置入 T 管,仍持续胆瘘者,可放置与 T 管平行的胆管支架[61]。ERCP 治疗后胆瘘者多可即刻行胆管引流治疗[17]。对于胆管横断性损伤者,常需手术治疗,也可联合 ERCP 及 PTBD 治疗[51]。

对于 A、B、C 型胆瘘,我们推荐不同的内镜干预方式。A 型多为医源性与外伤引起的胆瘘,采用 ENBD、ERBD 的方法或 PTBD 等胆道引流术,降低胆管内压,利于胆瘘愈合;对于个别末端胆管瘘临近乳头口者,也可行 EST,此型建议尽早进行治疗;B 型采用 EUS-BLD、PTBD,或必要时再次胆肠吻合术;对于 C 型,其原因多为外伤、战创伤或术后,无症状者可观察,有症状或胆汁瘤较大者(>5 cm),建议 EUS-BLD、CT 或超声引导下的穿刺引流术。

执笔:柴宁莉、汤小伟、李惠凯、翟亚奇、杜晨(解放军总医院第一医学中心消化内科医学部)

审校:令狐恩强(解放军总医院第一医学中心消化内科医学部)

专家组成员(按姓名汉语拼音排序):包郁(四川省肿瘤医院内镜诊治部),柴宁莉(解放军总医院第一医学中心消化内科医学部),陈卫刚(石河子大学医学院第一附属医院消化内科),范志宁(江苏省人民医院消化内镜中心),冯志杰(河北医科大学第二医院消化内科),戈之铮(上海交通大学医学院附属仁济医院消化内科),郭学刚(空军军医大学西京医院消化内科),何朝晖[遵义医科大学第五附属(珠海)医院消化内科],胡冰(东方肝胆外科医院内镜科),胡兵(四川大学华西医院消化内科),郝建宇(首都医科大学附属北京朝阳医院消化内科),黄永辉(北京大学第三医院消化内科),霍继荣(中南大学湘雅二医院消化内科),冀明(首都医科大学附属北京友谊医院消化内科),姜慧卿(河北医科大学第二医院消化内科),金震东(海军军医大学第一附属医院消化内科),令狐恩强(解放军总医院第一医学中心消化内科医学部),李兆申(海军军医大学第一附属医院消化内科),廖专(海军军医大学第一附属医院消化内科),李文(天津市人民医院内镜中心),李修岭(河南省人民医院消化内科),李汛(兰州大学第一医院普通外科),李延青(山东大学齐鲁医院消化内科),梁玮(福建省立医院消化内科),刘德良(中南大学湘雅二医院消化内科),刘海峰(解放军总医院第三医学中心消化内科),刘小伟(中南大学湘雅医院消化内科),刘俊(华中科技大学同济医学院附属协和医院消化内科),吕富靖(首都医科大学附属北京友谊医院消化内科),梅俏(安徽医科大学第一附属医院消化内科),潘阳林(空军军医大学西京医院消化六科),彭贵勇(陆军军医大学第一附属医院消化内科),沙卫红(广东省人民医院消化内科),盛剑秋(解放军总医院第七医学中心消化内科),孙明军(中国医科大学附属第一医院消化内科),孙思予(中国医科大学附属盛京医院内镜中心),覃山羽(广西医科大学第一附属医院消化内科),唐秀芬(黑龙江省医院消化内科),王韶峰(山西省长治市人民医院消化内科),王拥军(首都医科大学附属北京友谊医院消化内科),王邦茂(天津医科大学总医院消化内科),韦红(海南省人民医院消化内科),徐红(吉林大学第一医院消化内科),许国强(浙江大学医学院附属第一医院消化内科),许树长(同济大学附属同济医院消化内科),杨爱明(北京协和医院消化内科),杨少奇(宁夏医科大学总医院消化内科),姚方(中国医学科学院肿瘤医院内镜科),于红刚(武汉大学人民医院消化内科),赵贵君(内蒙古自治区人民医院消化内科),周平红(复旦大学附属中山医院内镜中心),邹晓平(南京大学医学院附属鼓楼医院消化内科),智发朝(南方医科大学南方医院消化内科),钟良(复旦大学附属华山医院消化内科)

利益冲突　所有作者声明不存在利益冲突

参 考 文 献

[1] Gould L, Patel A. Ultrasound detection of extrahepatic encapsulated bile: "biloma"[J]. AJR Am J Roentgenol, 1979, 132(6): 1014-1015. DOI: 10.2214/ajr.132.6.1014.

[2] Schaible A, Schemmer P, Hackert T, et al. Location of a biliary leak after liver resection determines success of endoscopic treatment[J]. Surg Endosc, 2017, 31(4): 1814-1820. DOI: 10.1007/s00464-016-5178-1.

[3] Reed DN Jr, Vitale GC, Wrightson WR, et al. Decreasing mortality of bile leaks after elective hepatic surgery[J]. Am J Surg, 2003, 185(4): 316-318. DOI: 10.1016/s0002-9610(02)01419-8.

[4] Corbett CR, Fyfe NC, Nicholls RJ, et al. Bile peritonitis after removal of T-tubes from the common bile duct[J]. Br J Surg, 1986, 73(8): 641-643. DOI: 10.1002/bjs.1800730821.

[5] 令狐恩强. 手术发展史的新阶段——超级微创技术[J].中华胃肠内镜电子杂志, 2016, 3(3): 97-98. DOI: 10.3877/cma.j.issn.2095-7157.2016.03.001.

[6] Hugh TB. Laparoscopic bile duct injury: some myths[J]. ANZ J Surg, 2002, 72(2): 164-167. DOI: 10.1046/j.1445-2197.2002.02311.x.

[7] Kim KH, Kim TN. Endoscopic management of bile leakage after cholecystectomy: a single-center experience for 12 years[J]. Clin Endosc, 2014, 47(3): 248-253. DOI: 10.5946/ce.2014.47.3.248.

[8] Abbas A, Sethi S, Brady P, et al. Endoscopic management of postcholecystectomy biliary leak: when and how? A nationwide study[J]. Gastrointest Endosc, 2019, 90(2): 233-241.e1. DOI: 10.1016/j.gie.2019.03.1173.

[9] Mullady DK. Dilemmas in ERCP[M]. Switzerland: Springe, 2019: 135-157.

[10] Koch M, Garden OJ, Padbury R, et al. Bile leakage after hepatobiliary and pancreatic surgery: a definition and grading of se-

verity by the International Study Group of Liver Surgery[J]. Surgery, 2011, 149(5): 680-688. DOI: 10.1016/j.surg.2010.12.002.

[11] Dechêne A, Jochum C, Fingas C, et al. Endoscopic management is the treatment of choice for bile leaks after liver resection[J]. Gastrointest Endosc, 2014, 80(4): 626-633.e1. DOI: 10.1016/j.gie.2014.02.1028.

[12] 佘周军. 胆漏的诊治进展[J].医学临床研究, 2012, 29(3): 576-578. DOI: 10.3969/j.issn.1671-7171.2012.03.081.

[13] Liao JZ, Zhao Q, Qin H, et al. Endoscopic diagnosis and treatment of biliary leak in patients following liver transplantation: a prospective clinical study[J]. Hepatobiliary Pancreat Dis Int, 2007, 6(1): 29-33.

[14] Sandha GS, Bourke MJ, Haber GB, et al. Endoscopic therapy for bile leak based on a new classification: results in 207 patients[J]. Gastrointest Endosc, 2004, 60(4): 567-574. DOI: 10.1016/s0016-5107(04)01892-9.

[15] 汤朝晖, 刘颖斌, 全志伟. 胆肠吻合口漏原因及处理[J].中国实用外科杂志, 2014, 34(10): 932-934. DOI: 10.7504/CJPS.ISSN1005-2208.2014.10.10.

[16] Alkhateeb HM, Aljanabi TJ, Al-Azzawi KH, et al. Huge biloma after endoscopic retrograde cholangiopancreatography and endoscopic biliary sphincterotomy[J]. Int J Surg Case Rep, 2015, 16: 7-11. DOI: 10.1016/j.ijscr.2015.08.039.

[17] Howard TJ, Tan T, Lehman GA, et al. Classification and management of perforations complicating endoscopic sphincterotomy[J]. Surgery, 1999, 126(4): 658-663; discussion 664-665. DOI: 10.1016/S0039-6060(99)70119-4.

[18] Williams EJ, Taylor S, Fairclough P, et al. Risk factors for complication following ERCP; results of a large-scale, prospective multicenter study[J]. Endoscopy, 2007, 39(9): 793-801. DOI: 10.1055/s-2007-966723.

[19] 吕堃, 张明满. 胆漏的诊疗进展[J].现代医药卫生, 2014, 30(10): 1504-1507. DOI: 10.3969/j.issn.1009-5519.2014.10.028.

[20] 朱怡贵. 腹腔镜胆囊切除术后胆瘘的原因分析及防治进展[J].中外医学研究, 2017, 15(1): 152-154. DOI: 10.14033/j.cnki.cfmr.2017.1.085.

[21] 杨杰, 令狐恩强. 胆漏诊疗进展[J].军医进修学院学报, 2011, 32(6): 674-676.

[22] Wang K, Zhu J, Xing L, et al. Assessment of efficacy and safety of EUS-guided biliary drainage: a systematic review[J]. Gastrointest Endosc, 2016, 83(6): 1218-1227. DOI: 10.1016/j.gie.2015.10.033.

[23] Aljahdali AH, Murphy JJ. Bile duct injury in children: is there a role for early endoscopic retrograde cholangiopancreatography?[J]. Surg J (N Y), 2018, 4(3): e119-122. DOI: 10.1055/s-0038-1665550.

[24] 洪勇, 胡虞乾, 廖文胜. 肝外伤术中胆漏 10 例分析[J].中国误诊学杂志, 2007, 7(16): 3906-3906. DOI: 10.3969/j.issn.1009-6647.2007.16.224.

[25] Freeland J. Rupture of the hepatic duct[J]. Lancet, 1882, 119(3062): 731-732.

[26] Kang SB, Han HS, Min SK, et al. Nontraumatic perforation of the bile duct in adults[J]. Arch Surg, 2004, 139(10): 1083-1087. DOI: 10.1001/archsurg.139.10.1083.

[27] 谭树亮. 胆道手术后并发胆漏的临床分析与处理[J].右江民族医学院学报, 2011, 33(2): 182-183. DOI: 10.3969/j.issn.1001-5817.2011.02.036.

[28] Tana C, D'Alessandro P, Alessandro P, et al. Sonographic assessment of a suspected biloma: a case report and review of the literature[J]. World J Radiol, 2013, 5(5): 220-225. DOI: 10.4329/wjr.v5.i5.220.

[29] Nikpour AM, Knebel RJ, Cheng D. Diagnosis and management of postoperative biliary leaks[J]. Semin Intervent Radiol, 2016, 33(4): 307-312. DOI: 10.1055/s-0036-1592324.

[30] 钱晶瑶, 李文, 董默, 等. 经内镜逆行胆管造影术在原位肝移植术后胆漏中的诊疗作用[J/CD].实用器官移植电子杂志, 2013, 1(3): 165-168.

[31] Yabe S, Kato H, Mizukawa S, et al. Predictive factors for outcomes of patients undergoing endoscopic therapy for bile leak after hepatobiliary surgery[J]. Dig Endosc, 2017, 29(3): 353-361. DOI: 10.1111/den.12798.

[32] Ahn YJ, Kim TH, Moon SW, et al. A case of perforated xanthogranulomatous cholecystitis presenting as biloma[J]. Korean J Gastroenterol, 2011, 58(3): 153-156. DOI: 10.4166/kjg.2011.58.3.153.

[33] Popat B, Thakkar D, Deshmukh H, et al. Percutaneous transhepatic biliary drainage in the management of post-surgical biliary leaks[J]. Indian J Surg, 2017, 79(1): 24-28. DOI: 10.1007/s12262-015-1418-1.

[34] Strasberg SM, Hertl M, Soper NJ. An analysis of the problem of biliary injury during laparoscopic cholecystectomy[J]. J Am Coll Surg, 1995, 180(1): 101-125.

[35] Zyromski NJ, Lillemoe KD. Current management of biliary leaks[J]. Adv Surg, 2006, 40: 21-46. DOI: 10.1016/j.yasu.2006.05.002.

[36] 武泉. 生长抑素在肝胆手术后胆漏患者治疗中的作用[J].世界最新医学信息文摘(连续型电子期刊), 2016, 16(84): 147-147, 148. DOI: 10.3969/j.issn.1671-3141.2016.84.134.

[37] Viganò L, Ferrero A, Sgotto E, et al. Bile leak after hepatectomy: predictive factors of spontaneous healing[J]. Am J Surg, 2008, 196(2): 195-200. DOI: 10.1016/j.amjsurg.2007.08.062.

[38] Raza A, Omer A, Iqbal S, et al. Efficacy of nasobiliary tubes and biliary stents in management of patients with bile leak after liver transplantation: a systematic review[J]. Clin Endosc, 2019, 52(2): 159-167. DOI: 10.5946/ce.2018.118.

[39] Vlaemynck K, Lahousse L, Vanlander A, et al. Endoscopic management of biliary leaks: asystematic review with meta-analysis[J]. Endoscopy, 2019, 51(11): 1074-1081. DOI: 10.1055/a-0835-5940.

[40] 令狐恩强. 中国 ERCP 诊断与治疗相关问题的探讨(一)[J]. 中国实用内科杂志(前沿版),2006,26(5):781-782. DOI: 10.3969/j.issn.1005-2194.2006.10.022.

[41] Phillips MS, Bonatti H, Sauer BG, et al. Elevated stricture rate following the use of fully covered self-expandable metal biliary-stents for biliary leaks following liver transplantation [J]. Endoscopy, 2011, 43(6): 512-517. DOI: 10.1055/s-0030-1256389.

[42] Canena J, Horta D, Coimbra J, et al. Outcomes of endoscopic management of primary and refractory postcholecystectomy biliary leaks in a multicentre review of 178 patients [J]. BMC Gastroenterol, 2015, 15: 105. DOI: 10.1186/s12876-015-0334-y.

[43] Siiki A, Vaalavuo Y, Antila A, et al. Biodegradable biliary stents preferable to plastic stent therapy in post-cholecystectomy bile leak and avoid second endoscopy[J]. Scand J Gastroenterol, 2018, 53(10-11): 1376-1380. DOI: 10.1080/00365521.2018.1518480.

[44] Tonozuka R, Itoi T, Tsuchiya T, et al. EUS-guided drainage of hepatic abscess and infected biloma using short and long metal stents (with videos)[J]. Gastrointest Endosc, 2015, 81(6): 1463-1469. DOI: 10.1016/j.gie.2015.01.023.

[45] Cassis P, Shah-Khan SM, Nasr J. EUS-guided drainage of a 20-cm biloma by use of a lumen-apposing metal stent [J]. VideoGIE, 2020, 5(1): 20-21. DOI: 10.1016/j.vgie.2019.09.009.

[46] Shami VM, Talreja JP, Mahajan A, et al. EUS-guided drainage of bilomas: a new alternative? [J]. Gastrointest Endosc, 2008, 67(1): 136-140. DOI: 10.1016/j.gie.2007.07.040.

[47] Ernst O, Sergent G, Mizrahi D, et al. Biliary leaks: treatment by means of percutaneous transhepatic biliary drainage [J]. Radiology, 1999, 211(2): 345-348. DOI: 10.1148/radiology.211.2.r99ma30345.

[48] de Jong EA, Moelker A, Leertouwer T, et al. Percutaneous transhepatic biliary drainage in patients with postsurgical bile leakage and nondilated intrahepatic bile ducts[J]. Dig Surg, 2013, 30(4-6): 444-450. DOI: 10.1159/000356711.

[49] Burkhart RA, Relles D, Pineda DM, et al. Defining treatment and outcomes of hepaticojejunostomy failure following pancreaticoduodenectomy[J]. J Gastrointest Surg, 2013, 17(3): 451-460. DOI: 10.1007/s11605-012-2118-9.

[50] Stampfl U, Hackert T, Radeleff B, et al. Percutaneous management of postoperative bile leaks after upper gastrointestinal surgery[J]. Cardiovasc Intervent Radiol, 2011, 34(4): 808-815. DOI: 10.1007/s00270-011-0104-3.

[51] Pawlik TM, Maithel SK, Merchant NB. Gastrointestinal surgery: management of complex perioperative complications[M]. Switzerland: Springer, 2015: 179-190.

[52] Sahajpal AK, Chow SC, Dixon E, et al. Bile duct injuries associated with laparoscopic cholecystectomy: timing of repair and long-term outcomes[J]. Arch Surg, 2010, 145(8): 757-763. DOI: 10.1001/archsurg.2010.153.

[53] 黄龙, 黄强. 胆道损伤的修复时机及治疗方式探讨[J].中华普通外科杂志,2013,28(5):400-401. DOI: 10.3760/cma.j.issn.1007-631X.2013.05.028.

[54] 冠桂香,柴琛. 医源性胆管损伤的临床诊治进展[J].中国普外基础与临床杂志,2014,21(10):1321-1324. DOI: 10.7507/1007-9424.20140317.

[55] Park JH, Oh JH, Yoon Y, et al. Acetic acid sclerotherapy for treatment of a biliary leak from an isolated bile duct after hepatic surgery[J]. J Vasc Interv Radiol, 2005, 16(6): 885-888. DOI: 10.1097/01.RVI.0000157778.48280.AD.

[56] Ganguly EK, Najarian KE, Vecchio JA, et al. Endoscopic occlusion of cystic duct using N-butyl cyanoacrylate for postoperative bile leakage[J]. Dig Endosc, 2010, 22(4): 348-350. DOI: 10.1111/j.1443-1661.2010.01030.x.

[57] Brodsky JA, Marks JM, Malm JA, et al. Sphincter of Oddi injection with botulinum toxin is as effective as endobiliary stent in resolving cystic duct leaks in a canine model [J]. Gastrointest Endosc, 2002, 56(6): 849-851. DOI: 10.1067/mge.2002.129869.

[58] 令狐恩强. 胆漏微创治疗系列研究[D]. 北京:中国人民解放军军医进修学院,2008.

[59] Rainio M, Lindström O, Udd M, et al. Endoscopic therapy of biliary injury after cholecystectomy[J]. Dig Dis Sci, 2018, 63(2): 474-480. DOI: 10.1007/s10620-017-4768-7.

[60] Chandra S, Murali AR, Masadeh M, et al. Comparison of biliary stent versus biliary sphincterotomy alone in the treatment of bile leak [J]. Dig Dis, 2020, 38(1): 32-37. DOI: 10.1159/000499872.

[61] 李汛, 张奇煜. 胆漏的内镜外科治疗[J].中华消化杂志,2019,39(10):652-657. DOI: 10.3760/cma.j.issn.0254-1432.2019.10.002.

(收稿日期:2020-12-08)

(本文编辑:朱悦 唐涌进)

[本文首次发表于《中华胃肠内镜电子杂志》,2020,7(3):108-116]

erbe

广告

爱尔博新一代电外科旗舰产品

高频手术系统
水刀



优势

※ 超大10.4寸彩色触摸屏
※ stepGUIDE引导设置，操作简便
※ 19种电切/凝模式
※ 支持无线通信，WLAN功能
※ 通用插座接口，支持更广泛的器械连接
※ 多处理器技术，支持2500万次/秒数据处理

模块化设计理念：
高频手术设备 VIO 3
氩气控制器 APC 3
水刀 ERBEJET 2



黏膜隆起ESD剥离

一次性使用高频及水刀用手柄 HybridKnife（海博刀）



ESD:内镜粘膜下剥离术

黏膜病变隆起APC消融

水隔离氩气消融导管 HybridAPC（海博APC）

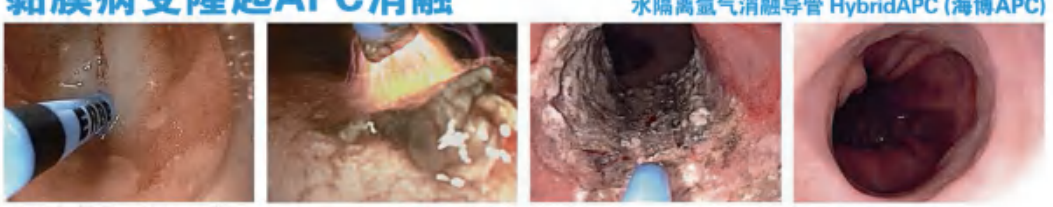

APC:氩等离子体凝固术

禁忌内容及注意事项详见说明书

生产企业：Erbe Elektromedizin GmbH
德国爱尔博电子医疗仪器公司

产品注册证号及名称：
[1] 国械注进 20193010023（高频手术系统）
[2] 国械注进 20173216803（水刀）
[3] 国械注进 20173252475（水隔离氩气消融导管）
[4] 国械注进 20173256650（一次性使用高频及水刀用手柄）
沪械广审(文)第220911-08103号

爱尔博（上海）医疗器械有限公司
地址：上海市延安西路2201号上海国际贸易中心3002室 邮编：200336
电话：021-62758440 邮箱：info@erbechina.com
传真：021-62758874 技术服务热线：400-108-1851

OLYMPUS®

广告



• HDTV*放大　• 轻松操控　• 纤细外径

电子结肠内窥镜

PCF-H290ZL, PCF-H290ZI

奥林巴斯(北京)销售服务有限公司

北京总部：北京市朝阳区新源南路1-3号平安国际金融中心A座8层　代表电话:010-58199000

*NBI:窄带成像
*HDTV：配合图像处理装置CV-290可呈现高清晰度图像。
电子结肠内窥镜 国械注进20153060977
图像处理装置 国械注进20172220671

禁忌内容或注意事项详见使用说明书
沪械广审(文)第220309-03855号
AD0043SV V03-2008

ISSN 1007-5232　CN 32-1463/R　邮发代号：28-105　国内定价：25.00 元