中华医学会系列杂志

ISSN 1007-5232
CN 32-1463/R

中华消化内镜杂志®

ZHONGHUA XIAOHUA NEIJING ZAZHI

2021年3月 第38卷 第3期

CHINESE JOURNAL OF DIGESTIVE ENDOSCOPY

Volume 38 Number 3
March 2021

CHINESE MEDICAL ASSOCIATION

ISSN 1007-5232
9 771007 523212 03>

中华消化内镜杂志 2021年3月 第三十八卷 第三期 中华医学会

广告

PENTAX MEDICAL

EPK-i7000（OE）

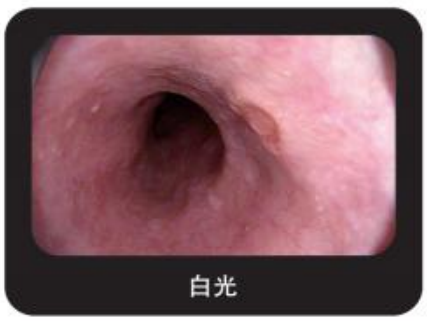
白光

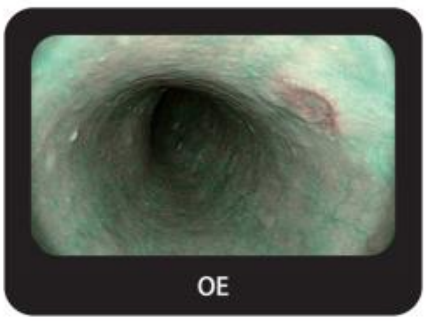
OE

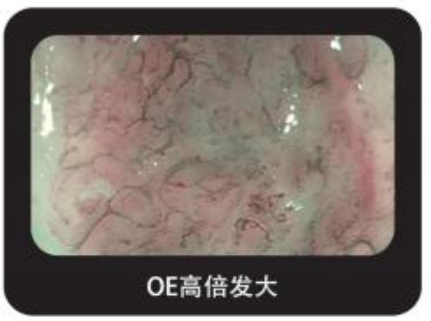
OE高倍发大





OE–光学强调功能

支持病灶的诊断及其特征描述，血管形态可视化，协助治疗

- OE 光学技术
- 双滤光染色
- 独创滤波技术
- 前、后双处理

宾得医疗器械（上海）有限公司　地址：上海市富民路291号701室200031　电话：+86-21+61701555　传真：+86-21-61701655

因产品改进造成规格与设计方面的变更，恕不另行通知。

中华消化内镜杂志®

CHINESE JOURNAL OF DIGESTIVE ENDOSCOPY

月刊　　1996年8月改刊　　第38卷　第3期　2021年3月20日出版

微信:xhnjxw　　新浪微博

主　管
中国科学技术协会

主　办
中华医学会
100710,北京市东四西大街42号

编　辑
中华消化内镜杂志编辑委员会
210003,南京市紫竹林3号
电话:(025)83472831,83478997
传真:(025)83472821
Email:xhnj@xhnj.com
http://www.zhxhnjzz.com
http://www.medjournals.cn

总编辑
张澍田

编辑部主任
唐涌进

出　版
《中华医学杂志》社有限责任公司
100710,北京市东四西大街42号
电话(传真):(010)51322059
Email:office@cmaph.org

广告发布登记号
广登32010000093号

印　刷
江苏省地质测绘院

发　行
范围:公开
国内:南京报刊发行局
国外:中国国际图书贸易集团有限公司
(北京399信箱,100044)
代号M4676

订　购
全国各地邮政局
邮发代号28-105

邮　购
中华消化内镜杂志编辑部
210003,南京市紫竹林3号
电话:(025)83472831
Email:xhnj@xhnj.com

定　价
每期25.00元,全年300.00元

中国标准连续出版物号
ISSN 1007-5232
CN 32-1463/R

2021年版权归中华医学会所有

未经授权,不得转载、摘编本刊文章,不得使用本刊的版式设计

除非特别声明,本刊刊出的所有文章不代表中华医学会和本刊编委会的观点

本刊如有印装质量问题,请向本刊编辑部调换

目　　次

共识与指南

^{13}C尿素呼气试验质量控制专家建议 …… 169
中华医学会消化病学分会　中华医学会消化内镜学分会

中国食管良恶性狭窄内镜下防治专家共识(2020,北京) …… 173
中华医学会消化内镜学分会消化内镜隧道技术协作组
中国医师协会内镜医师分会　北京医学会消化内镜学分会

中国胆瘘消化内镜诊治专家共识(2020,北京) …… 186
中华医学会消化内镜学分会ERCP学组　中国医师协会内镜医师分会
北京医学会消化内镜学分会

专家论坛

新型冠状病毒肺炎疫情下消化内镜工作的实践与思考…… 195
张亚飞　方军　王红玲　段玲玲　朱跃　杨鹏程　张小丹　赵秋

论　　著

跨越十二指肠主乳头平行放置双侧金属支架治疗肝门部胆管恶性狭窄的临床研究(含视频) …… 200
夏明星　吴军　高道键　叶馨　王田田　赵毅　胡冰

探头式共聚焦激光显微内镜在胆管狭窄中的诊断价值…… 205
方晓焱　金杭斌　楼奇峰　张筱凤　杨建锋

原位肝脏移植术后胆瘘的类型与治疗 …… 210
李宇　郝杰　杨雪　陶杰　田敏　刘学民　王博　吕毅　孙昊

内镜超声对胰腺导管内乳头状黏液瘤病理类型的诊断价值 …… 217
李卓然　冯云路　郭涛　吴晰　伍东升　常晓燕　吴东　杨爱明

胆总管腺瘤的内镜超声表现 …… 222
李焕喜　王震宇　李伟志　张莉

十二指肠降部非壶腹部散发型腺瘤内镜下的高危征象识别及治疗效果 …… 226
石亮亮　李杨　周林　沈永华　凌亭生

短篇论著

内镜黏膜下剥离术治疗幽门管早期癌及癌前病变的临床价值研究(含视频) …… 231
俞江平　阮荣蔚　刘永军　陶亚利　崔钊　朱舒文　周丹萍　李焱冬　王实

病例报道

内镜下黏膜瓣移植瘘口封堵术治疗外科手术后食管气管瘘一例 …… 235
陈曦　包郁　周凌霄　赵锐　金海龙　张莎
原发性骨髓纤维化并发脾动静脉瘘一例 …… 237
吴珊　汪春莲　刘德良　楚毅　彭德红　王思竹
肝移植术后异位静脉曲张一例 …… 239
门昌君　张国梁
胃窦血管扩张症致反复消化道出血一例 …… 240
韩美玲　牛海静　陈平
原发性直肠黑色素瘤一例 …… 243
曲铭　金景鹏　张斌

综　　述

射频消融治疗不可切除胆管癌研究进展 …… 245
邵杭锋　杨建锋
隧道内镜技术的临床应用进展 …… 248
冯拥璞　高野　辛磊　李兆申

读者·作者·编者

《中华消化内镜杂志》2021 年可直接使用英文缩写的常用词汇 …… 172
《中华消化内镜杂志》对来稿中统计学处理的有关要求 …… 216
《中华消化内镜杂志》2021 年征稿征订启事 …… 225
发表学术论文“五不准” …… 230
中华医学会系列杂志论文作者署名规范 …… 234
插页目次 …… 204

本刊稿约见第 38 卷第 1 期第 82 页

本期责任编辑　钱程

·共识与指南·

中国食管良恶性狭窄内镜下防治专家共识（2020，北京）

中华医学会消化内镜学分会消化内镜隧道技术协作组　中国医师协会内镜医师分会　北京医学会消化内镜学分会

通信作者：令狐恩强，解放军总医院第一医学中心消化内科医学部，北京 100853，Email：linghuenqiang@vip.sina.com；李兆申，海军军医大学长海医院消化内科，上海 200433，Email：zhsl@vip.163.com；柴宁莉，解放军总医院第一医学中心消化内科医学部，北京 100853，Email：chainingli@vip.163.com

【提要】 食管黏膜发生良恶性病变或较大损伤时，极易发生狭窄，如何防治食管狭窄，国内尚无内镜下规范化治疗的相关共识。2020 年，中华医学会消化内镜学分会和中国医师协会内镜医师分会联合组织全国相关领域权威专家讨论，提出了食管良恶性狭窄内镜下防治专家共识，以期对该类疾病的防治提供指导作用。本共识内容分为食管大面积病变内镜下切除术后狭窄预防、食管良性狭窄治疗、难治性食管良性狭窄治疗、食管恶性狭窄治疗 4 个部分，共 17 条陈述建议。

【关键词】 食管狭窄；　预防措施；　内镜治疗

基金项目：首都临床特色应用研究（Z181100001718177）

DOI：10.3760/cma.j.cn321463-20201208-00948

Chinese expert consensus on endoscopic prevention and treatment of esophageal benign and malignant stricture (2020, Beijing)

Endoscopic Tunneling Technology Group of Chinese Society of Digestive Endoscopology; Chinese Endoscopist Association; Beijing Medical Association of Digestive Endoscopology

Corresponding author: Linghu Enqiang, Department of Gastroenterology, The First Medical Center of Chinese PLA General Hospital, Beijing 100853, China, Email: linghuenqiang@vip.sina.com; Li Zhaoshen, Department of Gastroenterology, Changhai Hospital, Naval Medical University, Shanghai 200433, China, Email: zhsl@vip.163.com; Chai Ningli, Department of Gastroenterology, The First Medical Center of Chinese PLA General Hospital, Beijing 100853, China, Email: chainingli@vip.163.com

【Summary】 Esophageal stricture often occurs in patients with esophageal benign or malignant lesions, or a history of extensive injury. No guidelines have been established for preventing or treating esophageal stricture in our country. In 2020, a multidisciplinary team all over the country under the leadership of Chinese Society of Digestive Endoscopology and Chinese Endoscopist Association conducted a comprehensive discussion and proposed the consensus, to serve as a tool for Chinese clinicians to standardize prevention and treatment of the disease. There are four parts in the consensus, with a toal of 17 recommendations, including the preventing measures of stricture in patients with extensive resection, treatment measures in patients with esophageal benign stricture, refractory esophageal stricture and esophageal malignant stricture.

【Key words】 Esophageal stenosis;　Preventive measures;　Endoscopic treatment

Fund program: Beijing Municipal Science and Technology Commission (Z181100001718177)

DOI：10.3760/cma.j.cn321463-20201208-00948

一、引言

食管由于呈管状结构，在黏膜发生良、恶性病变或较大损伤时，极易发生狭窄，其发生率约为 1.1/10 万人年[1]，与年龄呈正相关。根据狭窄性

质，食管狭窄分为食管良性狭窄和食管恶性狭窄。食管良性狭窄常由食管大面积病变内镜黏膜下剥离术（endoscopic submucosal dissection，ESD）后、外科术后吻合口狭窄、溃疡性病变、化学腐蚀、放射性损伤或下食管括约环（Schatzki 环）等原因引起[2-3]，其中，大面积早期食管癌 ESD 术后狭窄的发生率为 56%～76%，而全环周病变术后狭窄率高达 100%[4-5]；接受外科手术的食管癌患者，术后吻合口狭窄的发生率为 0.5%～16%[6]。食管恶性狭窄常见于食管癌，也可由非食管恶性肿瘤外压导致，且 50%以上患者由于远处转移、一般状况差等原因，已无法接受外科手术进行根治性切除，需姑息治疗来缓解吞咽困难的症状[7]，而我国是食管癌高发国家之一，2015 年我国食管癌的新发病例数和死亡病例数分别为 24.6 万例和 17.9 万例，均占到全球总数的一半以上[8-9]。

食管狭窄最常见的症状是吞咽困难，常伴有反流、胸骨后疼痛和体重减轻等不适，极大降低了患者的生活质量[10-11]。对于食管良性狭窄的预防，国内外相关研究仍聚焦在食管大面积病变 ESD 造成的狭窄。由于 ESD 不仅可以达到与外科手术相当的治疗效果，而且具有创伤小、恢复快、花费少等优势，目前已经成为早期食管癌的首选治疗手段[12-14]，如何预防食管大面积病变术后狭窄在国际上尚未形成统一的规范[15-16]。对于已经形成的食管良、恶性狭窄，内镜下治疗仍是首选，主要包括：内镜下球囊或探条扩张、切开、局部注射激素、置入支架等，如何选择最佳的治疗策略，目前仅有英国胃肠病协会对食管狭窄的扩张治疗制定了指南[17]，尚无其他食管良恶性狭窄内镜下规范化治疗的相关共识。

二、方法

2020 年，由中华医学会消化内镜学分会和中国医师协会内镜医师分会联合组织全国消化及消化内镜、早期癌病理及肿瘤学等领域权威专家讨论，参考国内外相关指南和最新研究成果，提出了食管大面积病变内镜下切除术后狭窄预防、食管良恶性狭窄内镜下规范化治疗的专家共识，以期对该类疾病的防治提供指导作用。

本共识的具体制定采用国际通行的 Delphi 方法，严格按照成立共识起草小组、系统文献检索、共识意见初稿制定、专家委员会多轮讨论修改并投票等流程，直至达成最终共识。按照推荐分级的评估、制定与评价（GRADE）系统，将临床证据质量等级分为高、中、低和极低 4 个等级。专家表决意见按照同意程度分成 5 级：（1）完全同意；（2）部分同意；（3）视情况而定；（4）部分反对；（5）完全反对。表决意见（1）+（2）占比>80%的陈述条目属于达成共识，共识水平即（1）+（2）占比。本共识内容分为食管大面积病变内镜下切除术后狭窄预防、食管良性狭窄的治疗、难治性食管良性狭窄的治疗、食管恶性狭窄的治疗 4 个部分，共 17 条陈述建议（表 1）。

表 1　中国食管良恶性狭窄内镜下防治专家共识陈述汇总

分类	推荐陈述
食管大面积病变内镜下切除术后狭窄预防	1.食管大面积病变内镜下切除术后狭窄发生率较高，需积极在术后采取相关预防措施
	2.食管黏膜病变内镜下切除过程中，应尽量避免环周切除，尽可能保留正常黏膜
	3.对于非环周食管大面积病变内镜切除术后的患者，激素仍是目前预防术后狭窄最主要的方法
	4.对于非环周食管大面积病变内镜切除术后的患者，不建议使用金属支架预防狭窄
	5.对于全环周食管黏膜切除术后的患者，不建议仅单纯使用激素预防狭窄
	6.对于全环周食管黏膜切除术后的患者，可使用自体皮片移植术预防狭窄
	7.对于食管大面积病变内镜切除术后黏膜缺损长度≤10 cm 的患者，可使用体外自助式扩张球囊预防狭窄
食管良性狭窄的治疗	8.食管良性狭窄在治疗前要明确病因，必要时行内镜下活检以排除恶性肿瘤、明确嗜酸细胞性食管炎等特殊病因
	9.对怀疑是复杂性食管狭窄的患者，建议在术前进行食管造影检查
	10.内镜下扩张治疗是目前针对食管良性狭窄的一线治疗方法
	11.对于食管扩张术后出现发热、持续性胸痛、呼吸局促、心动过速等临床表现者，要高度怀疑食管穿孔可能。若发生穿孔，推荐置入全覆膜金属支架
	12.不推荐将食管支架置入作为食管良性狭窄的一线治疗方法
难治性食管良性狭窄的治疗	13.内镜下扩张术或切开术联合局部注射激素可用于治疗难治性食管狭窄
	14.体外自助式扩张球囊可用于治疗难治性食管狭窄
	15.内镜下支架置入可用于治疗难治性食管狭窄
食管恶性狭窄的治疗	16.对于食管恶性狭窄患者，推荐采用内镜下可膨式部分覆膜或全覆膜金属支架置入缓解吞咽困难
	17.推荐覆膜金属支架置入作为治疗合并气管食管瘘的食管恶性狭窄患者的首选方法

三、定义及术语

食管狭窄(esophageal stricture):内镜下评估狭窄部的直径<1 cm,或常规型号内镜镜身(直径约1 cm)不能通过,常伴有不同程度的吞咽困难。

食管良性狭窄(esophageal benign stricture):由食管内镜下切除术、食管良性疾病、放射损伤、食管外科吻合术后等原因所致的管腔狭窄,常伴有不同程度的吞咽困难。

食管恶性狭窄(esophageal malignant stricture):由恶性肿瘤导致的食管管腔狭窄,常伴有不同程度的吞咽困难。

简单食管狭窄(simple esophageal stricture):局部、不成角的狭窄,狭窄段长度<2 cm,常位于食管下段,一般在进行 3~5 次内镜下扩张治疗后,狭窄能消失。

复杂食管狭窄(complex esophageal stricture):成角、不规则的狭窄,狭窄段长度≥2 cm,一般在进行3~5 次内镜下扩张治疗后,仍反复出现食管狭窄。

难治性食管狭窄(refractory esophageal stricture):每 2 周进行 1 次内镜下扩张治疗,连续进行 5 次,标准内镜仍不能通过狭窄部位或再次诊断食管狭窄。

复发性食管狭窄(recurrent esophageal stricture):经内镜下扩张治疗后,标准内镜已能通过食管狭窄部位,4 周内再次诊断食管狭窄[17-19]。

食管大面积病变(large superficial esophageal early cancer):术后创面黏膜缺损≥3/4 食管环周,且长度≥3 cm,包括食管环周病变[4-5]。

食管狭窄缓解标准:患者吞咽困难恢复至 0~1 级,标准胃镜通过食管无阻力,且继续随访 8 周无狭窄发生。

四、食管良性狭窄预防

【陈述 1】食管大面积病变内镜下切除术后狭窄发生率较高,需积极在术后采取相关预防措施。(证据质量:高质量;共识水平:100.00%)

由于内镜诊疗设备快速更新和技术不断发展,越来越多的食管癌患者在早期被诊断,接受内镜下微创治疗,避免了外科手术。然而,由于食管管腔相对较窄,对于较小面积病变,内镜下切除术后狭窄发生率较低,但对于大面积病变的内镜下治疗,术后狭窄是较常见的并发症。2007 年日本食管协会发布的食管癌诊疗指南中推荐,因术后狭窄极大降低了患者的生活质量,若预估切除范围≥3/4 食管环周,不建议进行内镜下治疗[20]。随着多种预防方法的不断提出和应用,包括口服或局部注射激素、食管金属支架置入、预防性内镜下球囊扩张(endoscopic balloon dilation, EBD)和应用聚羟基乙酸(poly glycolic acid, PGA)等,术后狭窄的发生率也逐渐降低,2012 年、2017 年日本食管协会发布的食管癌诊疗指南中均建议,食管切除范围不再是限制其内镜下治疗的禁忌证[21-22]。

既往相关研究已经证实,黏膜缺损范围≥3/4 食管环周是术后狭窄形成的独立危险因素[23-25],术后食管狭窄的发生率增至 66%~100%[26-28]。另外,长度≥3 cm,术后组织学浸润深度超过黏膜固有层(M2)也是预测狭窄的独立危险因素之一[23,25,29]。术中损伤食管黏膜的固有肌层,将增加狭窄的发生率,但目前尚无相关数据支持。非全环周病变内镜切除术后狭窄的发生率为 56%~76%,而全环周病变术后狭窄率高达 100%[24,28],治疗狭窄所需的 EBD 次数可高达 6~9 次和 13~40 次[30-31]。对于不同预防方法,各研究间差别较大,总体上可以将狭窄率降到 10%~45%和 27%~100%[32-34]。因此,尽管食管大面积病变内镜下切除术后预防狭窄的标准方法尚未建立,但均应根据患者的实际情况,采取个体化的预防方法。

【陈述 2】食管黏膜病变内镜下切除过程中,应尽量避免环周切除,尽可能保留正常黏膜。(证据质量:高质量;共识水平:97.72%)

非全环周病变和全环周病变内镜下切除后狭窄发生率差异较大,主要原因为两者的愈合过程不同,全环周病变的食管黏膜上皮仅能从创面的口侧和肛侧爬行,而非全环周病变的黏膜可以从口侧、肛侧和侧边同时爬行生长,因此在进行食管黏膜病变 ESD 过程中,术前应精准评估、标记病变范围,术中应尽量避免环周切除,可明显降低术后狭窄的发生率[16]。

【陈述 3】对于非环周食管大面积病变内镜切除术后的患者,激素仍是目前预防术后狭窄最主要的方法。(证据质量:中等质量;共识水平:93.18%)

多项动物研究表明,内镜切除术后梭形成肌纤维细胞和胶原纤维增生明显,黏膜内腺体被胶原纤

维取代,导致食管黏膜下层纤维化、肌层萎缩[35-36]。类固醇类激素可以抑制炎症反应和胶原纤维合成,促进胶原分解,从而降低了术后狭窄的发生率[37]。目前给药途径有两种:口服和局部注射。

Yamaguchi 等[38]报道了口服激素预防食管 ESD 术后狭窄,术后第 3 天开始口服激素(30 mg/d,每周递减 5 mg,共 8 周),共纳入 19 例 1/2 环周以上(3 例全环周)患者,术后狭窄发生率为 5.3%。Kataoka 等[39]也报道了口服激素可以明显降低术后狭窄的发生率。由于口服激素预防术后狭窄的疗程一般不小于 8 周,易引起骨质疏松、创面感染、免疫抑制等全身性副作用[40-41],有学者提出,若患者持续 1 个月以上口服激素的剂量≥20 mg,应注意预防细菌感染的发生[42]。目前临床上常采用的仍是上述 Yamaguchi 使用的"泼尼松龙,起始 30 mg/d,8 周递减"方案,如何能够根据创面面积大小、术中黏膜损伤程度,制定个体化激素口服方案,既不降低疗效,又能减少其临床副作用,目前相关报道较少,仍需进一步研究探讨,以确定最佳方案。

目前临床上使用最广泛的局部注射用激素为曲安奈德,其为长效糖皮质激素,从注射到完全吸收需要几周的时间,具有强而持久的抗炎作用,术后狭窄发生率为 11%~45%[5,30]。局部注射激素主要分为多点多次法和多点单次法。Hashimoto 等[43]报道了多点多次法,分别于术后 3、7、10 d 将单点 0.2 mL 曲安奈德注射液(浓度为 10 mg/mL)均匀注射在原创面(间隔 1 cm),术后狭窄发生率为 19%(4/21)。Hanaoka 等[5]报道了多点单次法,术后立即将浓度为 10 mg/mL 的曲安奈德注射液(单次剂量为 0.5~1 mL)呈线状样均匀注射于术后创面,术后狭窄发生率为 10%(3/30)。以上两项研究均未纳入全环周黏膜缺损的患者。Wakahara等[44]研究表明,对于长度>5 cm 的黏膜缺损,相对于 1 周注射 1 次激素,每 2 周注射 1 次激素可以缩短治疗持续时间(42.5 d 比 29 d,P=0.013)。一般情况下,术后食管黏膜缺损面积越小、注射激素剂量和频次越多、肌层黏膜损伤程度越轻,术后狭窄的发生率越低。为取得良好的术后狭窄预防效果,Ishihara[16]推荐曲安奈德的注射总剂量不少于 80 mg。

相对于长期口服激素预防狭窄,局部使用激素具有以下优势:避免引起肥胖、免疫抑制等全身性副作用;无须坚持服药 8 周以上,提高了患者的依从性。尽管局部注射激素需要较高的手术技巧,但对于能够进行食管 ESD 的术者仍是比较简单的操作,术中引起出血、穿孔、纵隔感染等不良事件的发生率也较低[26,30,45]。因此,局部注射激素是国际上使用最广泛的预防食管非环周黏膜缺损术后狭窄的方法。

【陈述 4】对于非环周食管大面积病变内镜切除术后的患者,不建议使用金属支架预防狭窄。(证据质量:中等质量;共识水平:88.64%)

使用食管金属支架预防食管大面积病变 ESD 术后狭窄,目前争议较大。既往食管金属支架主要应用于恶性狭窄的姑息治疗和食管瘘修补[46-48],目前也用于食管 ESD 术后狭窄的预防,但支架上下缘肉芽组织增生、胸痛、出血、支架移位等并发症,限制了其临床广泛应用[49-50]。Holt 等[51]纳入 14 例全环周短节段巴雷特食管,内镜下切除术后共 12 例患者使用食管金属支架预防术后狭窄,狭窄发生率为 66.7%(8/12),支架移位、因明显胸痛需要提前移除支架的发生率分别为 25% 和 16.7%。Wen 等[52]将纳入的 22 例术后黏膜缺损≥3/4 环周的患者随机分成 2 组(食管金属支架组和无预防措施组),术后狭窄发生率分别为 18.2%(2/11)和 72.7%(8/11)。近年来,生物可降解支架也成为了研究热点,仍主要用于食管难治性狭窄的治疗,在食管狭窄的预防上,相关报道仍较少,预防效果仍欠佳,支架移位、支架降解后再狭窄的难题等仍有待解决[53]。目前,其他方法预防非环周食管大面积病变内镜切除术后狭窄的效果明显,不建议使用金属支架进行预防狭窄。

【陈述 5】对于全环周食管黏膜切除术后的患者,不建议仅单纯使用激素预防狭窄。(证据质量:高质量;共识水平:90.9%)

一项激素预防食管 ESD 术后狭窄的 Meta 分析表明,局部注射激素和口服激素均能明显降低术后狭窄的发生率,但对全环周病变无明显预防效果[54]。全环周 ESD 术后患者仅口服或注射激素,狭窄发生率分别为 27%~33% 和 92%~100%[26,30,39]。

Sato 等[55]使用口服激素预防全环周食管病变内镜切除术后狭窄,狭窄发生率为 100%(10/10)。若仅进行单次注射激素,狭窄发生率几乎为 100%。有部分学者将两种方法联合使用,术后狭

窄的发生率为 18.2%～91.7%，各研究间差异较大[56-57]。Kadota 等[58] 回顾性分析了 2012—2018 年间，联合使用口服和局部注射激素预防狭窄的全环周食管黏膜缺损患者，共纳入 26 例，术后狭窄和难治性狭窄的发生率分别为 62% 和 38%，其中黏膜缺损长度>5 cm的患者，术后狭窄和难治性狭窄的发生率分别为 88% 和 75%。Hanaoka 等[57] 采用联合方案预防全环周食管 ESD 术后狭窄，狭窄的发生率为 91.7%（11/12），所需 EBD 的中位数为 13 次（范围：0～40 次）。因此，由于食管环周 ESD 术后狭窄发生率较高，且多为难治性狭窄，不建议仅单纯使用激素预防狭窄，可联合其他方法降低狭窄发生率。

【陈述 6】对于全环周食管黏膜切除术后的患者，可使用自体皮片移植术预防狭窄。（证据质量：低质量；共识水平：93.18%）

近年来，自体黏膜移植预防食管大面积病变 ESD 术后狭窄相关研究逐渐增多[59-60]。2018 年，Chai 等[61] 创新性将患者右侧大腿皮肤移植到 ESD 术后黏膜缺损处，通过食管全覆膜金属支架进行固定，术后 1 个月左右取出支架，移植皮肤黏膜存活率为 80%，术后狭窄的发生率 37.5%（3/8）。截至目前，已完成 19 例患者随访，黏膜缺损长度为（9.8±3.3）cm，取出支架时间为（39.7±7.0）d，狭窄发生率为 36.8%（7/19）[62]。

自体皮片移植术打破了食管黏膜剥离范围大小对食管 ESD 的限制，术前可根据患者预估的黏膜缺损面积进行取皮，通过食管金属支架将皮片固定在黏膜缺损处，进而预防狭窄的形成。目前相关研究结果表明，该方法明显降低了内镜下食管全环周黏膜切除术后狭窄的发生率[62]，但如何进一步优化手术流程、明确食管支架的最佳放置时间、提高移植皮片的存活率等均需进一步的相关研究。

该方法不仅对于食管大面积病变 ESD 术后狭窄的预防是一种巨大的创新，也为难治性食管狭窄的治疗提供了新的思路和方法。既往食管难治性狭窄多采用内镜下扩张或肌切开的方法，反复撕开黏膜肌层可能加重食管黏膜的损伤，进一步加重食管狭窄的严重程度。如何使用自体皮片移植提高难治性食管狭窄治疗的成功率，如何进一步优化和完善该技术，均需相关的基础和临床研究进行验证。

【陈述 7】对于食管大面积病变内镜切除术后黏膜缺损长度≤10 cm 的患者，可使用体外自助式扩张球囊预防狭窄。（证据质量：低质量；共识水平：88.63%）

2011 年，Ezoe 等[63] 首先使用预防性球囊扩张（1 次/周）防止食管大面积病变 ESD 术后狭窄，术后狭窄发生率为 59%（17/29），穿孔发生率为 0.5%（1/189 次球囊扩张）。2018 年，Li 等[64-65] 首先报道了 1 例患者使用体外自助式扩张球囊预防术后狭窄，该患者术后全环周黏膜缺损长度为 6 cm，术后无狭窄发生。随后进行了前瞻性临床试验，纳入标准为预估术后黏膜缺损≥5/6 食管环周、病变长度 3～10 cm 等，目前该研究完成随访的患者有 27 例（非全环周病变 3 例、全环周病变 24 例），术后黏膜缺损长度为（7.4±1.8）cm（4～10 cm），球囊的平均放置时间为 92 d（61～124 d），术后狭窄的发生率为 18.5 %（5/27）；鼻翼及咽喉疼痛是最常见的并发症，均可自行缓解，所有患者未出现穿孔和出血等不良事件（相关数据尚未正式发表）。

球囊可由患者自行在家操作，发生移位后可自行进行调整，饮食及日常生活基本不受影响，避免患者反复到医院就诊，减轻了经济负担，提高了依从性。球囊可以在患者术后创面的愈合过程中起到类似食管支架的支撑作用，反复持续扩张给细胞爬行提供径向支撑力，同时避免了支架放置周期有限和支架两端肉芽组织增生等缺点。使用体外自助式扩张球囊后，术后狭窄发生率，尤其是食管全环周病变 ESD 术后狭窄的发生率远低于国际上相关报道，但仍需大样本、多中心的研究进行验证。因此，对于术后创面黏膜缺损范围≥5/6 食管环周、长度≤10 cm 的患者，可使用体外自助式扩张球囊预防狭窄。

除上述几种预防方法外，口服或注射其他药物、应用 PGA、再生医学等可根据医院和患者的实际情况进行个体化选择。除激素外，其他可通过抑制炎症反应和纤维母细胞增生的药物包括：丝裂霉素 C、A-型肉毒毒素、5-氟尿嘧啶和曲尼司特等，但目前相关研究报道数量少，样本量也均较小，需相关研究进一步验证[66-68]。PGA 既往主要应用于外科手术，目前也用于 ESD 术后创面狭窄的预防，主要作用为保护 ESD 术后创面，减少其与外界物质接触，提供细胞爬行所需的骨架，主要通过生物蛋白

胶进行固定。Sakaguchi 等[69]应用 PGA 联合生物蛋白胶预防食管大面积病变 ESD 术后狭窄，术后狭窄率为 37.5%(3/8)。此外，Sakaguchi 等[70]报道了联合激素注射和 PGA 膜预防食管 ESD 术后狭窄的疗效，结果表明，去除病变位于食管颈段和黏膜缺损程度为全环周的患者，该方法术后狭窄发生率为 18.9%(7/37)。目前 PGA 的固定和递送仍存在一定的问题，也需大样本的研究验证疗效。再生医学主要通过移植组织工程化的细胞或黏膜等修复缺损组织，维持其生理功能，促进创面的无瘢痕愈合[71-72]。目前相关研究仍处于动物实验阶段，且操作过程较复杂，价格昂贵，限制了其在临床上的应用。

五、食管良性狭窄的治疗

【陈述 8】食管良性狭窄在治疗前要明确病因，必要时行内镜下活检以排除恶性肿瘤、明确嗜酸细胞性食管炎等特殊病因。（证据质量：高质量；共识水平：100.00%）

食管良性狭窄的病因较多，主要包括长期胃食管反流、放射治疗、吞服腐蚀性物质、外科吻合术、内镜下切除术、嗜酸细胞性食管炎等[73-75]。在进行食管狭窄治疗前明确病因有助于制定有针对性且有效的治疗策略和评估食管扩张所造成的穿孔风险[76-78]。例如长期胃食管反流造成的食管狭窄，强有力的抑酸治疗可以减少食管扩张次数，而扩张术后继续进行抑酸治疗可以降低食管狭窄的复发率[79-80]。部分病因需要通过组织病理学来明确，如恶性肿瘤、嗜酸细胞性食管炎[78,81]等。其中，嗜酸细胞性食管炎是一种慢性、由免疫/抗原介导的食管疾病，临床上以食管功能障碍相关的症状为特征，组织学上以嗜酸性粒细胞为主的炎症为特征[82]，其中部分患者的内镜下表现以管腔狭窄为主要特征[83-84]，需要进行活检组织学病理来明确诊断。

【陈述 9】对怀疑是复杂性食管狭窄的患者，建议在术前进行食管造影检查。（证据质量：中等质量；共识水平：95.46%）

复杂性食管狭窄通常是指狭窄长度≥2 cm，成角、不规则狭窄，或者管腔严重狭窄[85-86]。这类狭窄治疗难度更大，且相较于普通性狭窄更容易演变为复发性或难治性狭窄[18]。当怀疑患者为复杂性狭窄时，例如放射性治疗后或吞服腐蚀性物质引起的狭窄，通过术前的食管钡餐检查可以明确食管狭窄的位置、长度、数量、食管管腔直径，从而有助于制定相应的治疗策略，并能告知患者扩张的预期风险[87-88]。

【陈述 10】内镜下扩张治疗是目前针对食管良性狭窄的一线治疗方法。（证据质量：中等质量；共识水平：100.00%）

内镜下扩张治疗是通过机械张力撑裂食管狭窄处的黏膜肌层来达到扩张的效果。对发生急性食管穿孔或食管穿孔未完全愈合的患者，不要进行食管扩张治疗；对有凝血功能障碍、严重心肺疾病无法耐受治疗、有近期消化道手术史、咽部或颈部畸形的患者，必须充分权衡食管扩张的利弊。在扩张治疗前应至少禁食禁水 8 h，保证食管腔和胃腔的充分排空，患者在术前 1 周应避免使用抗血小板药物和抗凝药物。

术中建议采用 CO_2 气体，从而减少气体在食管腔内的积聚。扩张器可选用探条或者球囊，研究表明两种扩张器治疗食管狭窄的安全性和有效性差异无统计学意义[89-90]，但是建议采用导丝引导的扩张器（探条或球囊）或者内镜直视下可控的扩张器（球囊）以提高治疗的安全性[91-92]。术中第 1 次扩张的直径大小需根据术前和术中评估的食管狭窄处直径来选择，目前普遍认为，在一次治疗中扩张的次数不应超过 3 次[93-94]。重复扩张治疗的频率取决于食管狭窄和患者症状复发的快慢，通常需要 1~2 周重复扩张治疗。

对于扩张的终点，目前没有一致意见。扩张至 18 mm，患者可摄入普通饮食；<13 mm 患者通常存在固体食物吞咽困难；扩张至 15 mm，患者可摄入改良的普通饮食[95-96]。国外指南推荐直径 15 mm 的扩张器可以轻松通过作为扩张终点[17]。每次扩张结束后应在恢复室进行医学观察至少 2 h，并对患者术后饮食水、用药、随访等进行详细的宣教。

【陈述 11】对于食管扩张术后出现发热、持续性胸痛、呼吸局促、心动过速等临床表现者，要高度怀疑食管穿孔可能。若发生穿孔，推荐置入全覆膜金属支架。（证据质量：低质量；共识水平：93.18%）

食管穿孔是食管扩张最常见的并发症之一，一

项纳入 820 例患者共计进行 1 869 次扩张的临床研究中，每例患者的食管穿孔率为 1.5%，每次食管扩张术的穿孔率为 0.6%[97]。不同病因引起的食管狭窄进行扩张后，穿孔发生率差别较大，其中由于吞服腐蚀性物质导致的食管狭窄，扩张术后发生穿孔的风险最高[97-98]。术中发现的穿孔要及时进行处理，而置入全覆膜金属支架的优势在于能够快速覆盖食管穿孔创面，不用严格考虑穿孔的大小，并且还可以继续起到扩张食管的作用[97,99]。间断性胸痛是食管扩张术后常见的并发症，而对于持续性胸痛，伴发热、呼吸局促、心动过速等，要高度怀疑食管穿孔可能，需要立即行食管对比造影检查明确诊断。

【陈述 12】不推荐将食管支架置入作为食管良性狭窄的一线治疗方法。（证据质量：低质量；共识水平：100.00%）

食管支架置入后常见的并发症包括胸痛、反流性食管炎、支架移位或者脱落、肉芽组织增生、组织嵌入支架等[100-101]。一篇关于支架置入治疗食管狭窄的 Meta 分析纳入了 18 项研究，共 444 例患者，其中 28.6%的患者发生支架移位，20.6%的患者发生不良事件[47]。因此，基于食管支架置入发生的潜在不良事件、医疗花费以及目前临床上存在其他可供选择的治疗食管狭窄的方法（例如食管扩张术联合或不联合狭窄处激素注射、内镜下切开术等），不推荐将支架置入作为食管良性狭窄的一线治疗方法。

六、难治性食管良性狭窄的治疗

【陈述 13】内镜下扩张术或切开术联合局部注射激素可用于治疗难治性食管狭窄。（证据质量：低质量；共识水平：97.73%）

目前临床上用于治疗难治性食管狭窄的常用方法长期疗效欠佳。单纯使用内镜下扩张术治疗难治性狭窄常常需要数十次的扩张治疗才能控制食管狭窄，患者痛苦大，发生并发症风险高，且医疗花费巨大[102]。激素由于可以抑制炎症反应，阻碍胶原沉积并增加其局部分解，从而起到预防狭窄的作用。研究表明联合食管创面局部注射激素可以延长扩张后症状缓解时间，减少扩张后狭窄复发和再扩张次数[102-104]。但也有研究表明，对于吞服腐蚀性物质和外科吻合术所致的食管难治性狭窄，向狭窄处注射激素并不能显著减少扩张次数和延长症状缓解期[105-106]。

多项研究表明，内镜下切开术治疗难治性食管狭窄是安全的，且可以在术后短期内显著缓解患者吞咽困难等临床症状[107-109]。内镜下采用针刀或 IT 刀对食管狭窄处进行多点放射状切开，切开深度以达到固有肌层表面或切开底部位于狭窄两端黏膜连线构成的平面为宜。但是其远期疗效尚需进一步研究。一项研究表明，只有 20%的患者在术后 12 个月时吞咽困难症状仍能得到缓解[107]；另一项研究也表明有 75%的患者在术后 3 个月时需要再次进行治疗以缓解吞咽困难的症状[108]。一项共纳入 25 例患者的研究表明，使用内镜下切开术联合局部注射激素治疗难治性食管狭窄，可降低狭窄的严重程度和吞咽困难评分，同传统内镜下球囊扩张相比，症状缓解时间由 29.9 d 延长至 76 d[110]。

【陈述 14】体外自助式扩张球囊可用于治疗难治性食管狭窄。（证据质量：低质量；共识水平：88.63%）

使用传统的内镜下球囊扩张术或内镜下切开术治疗食管狭窄后，在创面愈合过程中使用体外自助式扩张球囊对狭窄段进行塑形，可起到持续的扩张作用，进而不再发生狭窄。该球囊避免了食管支架放置周期短、上下缘肉芽组织增生明显等弊端。柴宁莉团队创新性使用该方法治疗 12 例食管大面积术后狭窄，平均取出球囊的时间为 71.8 d（40～123 d），治疗的有效率为 75%（9/12）[111]。同时该方法用于治疗食管腐蚀性狭窄、外科术后狭窄，也取得了一定的疗效，相关研究正在进行中。

【陈述 15】内镜下支架置入可用于治疗难治性食管狭窄。（证据质量：低质量；共识水平：90.91%）

支架置入时间通常为 4～8 周，但目前尚无研究比较支架置入时间不同是否会产生疗效的差异。为了减少食管壁组织嵌入支架的风险，最长置入时间不超过 12 周。目前应用于治疗难治性食管狭窄的支架有全覆膜金属支架、塑料支架和可降解支架，但没有证据表明哪种支架效果更好[112-113]。现有证据提示支架置入治疗难治性食管狭窄的长期效果有限，一篇关于支架置入治疗难治性食管狭窄的 Meta 分析纳入了 18 项研究、共 444 例患者，结果显示只有 41%的患者在随访期内（随访时间 0～

1 281 d)吞咽困难症状得到有效缓解且不再需要进一步干预治疗[47]。另一项研究也表明支架置入治疗难治性食管狭窄的复发率高达 69%,特别是对于狭窄长度>7 cm 者[50]。

除以上所列治疗难治性食管良性狭窄的方法外,国内外学者也在不断探索新的方法,如组织移植技术、组织工程技术及新型生物材料等。目前临床开展的有自体食管黏膜移植[59-60]、自体口腔上皮细胞薄片移植[72]、PGA 联合生物蛋白胶[114]等预防食管狭窄的新方法、新技术,部分表现出良好的应用前景。但目前均为单中心小样本研究,其长期疗效有待进一步确定。

七、食管恶性狭窄的治疗

【陈述 16】对于食管恶性狭窄患者,推荐采用内镜下可膨式部分覆膜或全覆膜金属支架置入缓解吞咽困难。(证据质量:中等质量;共识水平:95.46%)

对于食管恶性狭窄,内镜下置入支架可以解除因狭窄所致的进食困难,改善患者营养状态,提高患者生活质量[115]。与内镜下扩张治疗相比,内镜下可膨式支架置入可以维持更长的症状缓解时间且食管穿孔风险更低[87,116-117]。目前可膨式支架包括金属支架、塑料支架和可生物降解支架 3 种类型。研究表明塑料支架对于食管恶性狭窄的症状缓解率与金属支架无差异,但支架移位的发生率显著提高[118-119]。自膨式可生物降解支架在约 3 个月时可完全降解,目前主要用于恶性狭窄新辅助治疗期间缓解吞咽困难[120]。金属支架又包括裸支架、部分覆膜支架和全覆膜支架。部分覆膜和全覆膜金属支架相较于裸支架的优点在于其能够抵抗肿瘤向内生长。因此基于以上证据,推荐采用可膨式部分覆膜或全覆膜金属支架。

【陈述 17】推荐覆膜金属支架置入作为治疗合并气管食管瘘的食管恶性狭窄患者的首选方法。(证据质量:中等质量;共识水平:100.00%)

气管食管瘘是晚期食管癌、肺癌的严重并发症之一,5%~15%的食管癌患者及不到 1%的肺癌患者会发生气管食管瘘[48,121]。多项研究表明,对于气管食管瘘患者,金属支架封闭瘘口与未封闭瘘口而进行胃造口术或者空肠造口术以及最佳营养支持治疗相比,前者能够显著提高患者生存率[48,122-123]。放置支架需要根据影像学资料及胃镜检查,明确食管瘘口位置及狭窄段长度来选择合适的食管支架。对于恶性肿瘤所致吞咽困难合并气管食管瘘的患者,食管瘘口封闭的成功率达 70%~100%[123-125]。

执笔:柴宁莉、李隆松、邹家乐(解放军总医院第一医学中心消化内科医学部)

审校:令狐恩强(解放军总医院第一医学中心消化内科医学部)

专家组成员(按姓名汉语拼音排序):包郁(四川省肿瘤医院内镜诊治部),柴宁莉(解放军总医院第一医学中心消化内科医学部),陈卫刚(石河子大学医学院第一附属医院消化内科),范志宁(江苏省人民医院消化内镜中心),冯志杰(河北医科大学第二医院消化内科),戈之铮(上海交通大学医学院附属仁济医院消化内科),郭学刚(空军军医大学西京医院消化内科),何朝晖[遵义医科大学第五附属(珠海)医院消化内科],胡冰(东方肝胆外科医院内镜科),胡兵(四川大学华西医院消化内科),郝建宇(首都医科大学附属北京朝阳医院消化内科),黄永辉(北京大学第三医院消化科),霍继荣(中南大学湘雅二医院消化内科),冀明(首都医科大学附属北京友谊医院消化内科),姜慧卿(河北医科大学第二医院消化内科),金震东(海军军医大学第一附属医院消化内科),令狐恩强(解放军总医院第一医学中心消化内科医学部),李兆申(海军军医大学第一附属医院消化内科),廖专(海军军医大学第一附属医院消化内科),李文(天津市人民医院内镜中心),李修岭(河南省人民医院消化内科),李汛(兰州大学第一医院普通外科),李延青(山东大学齐鲁医院消化内科),梁玮(福建省立医院消化内科),刘德良(中南大学湘雅二医院消化内科),刘海峰(解放军总医院第三医学中心消化内科),刘小伟(中南大学湘雅医院消化内科),刘俊(华中科技大学同济医学院附属协和医院消化内科),吕富靖(首都医科大学附属北京友谊医院消化内科),梅俏(安徽医科大学第一附属医院消化内科),潘阳林(空军军医大学西京医院消化六科),彭贵勇(陆军军医大学第一附属医院消化内科),沙卫红(广东省人民医院消化内科),盛剑秋(解放军总医院第七医学中心消化内科),孙明军(中国医科大学附属第一医院消化内科),孙思予(中国医科大学附属盛京医院内镜中心),覃山羽(广西医科大学第一附属医院消化内科),唐秀芬(黑龙江省医院消化内科),王韶峰(山西省长治市人民医院消化内科),王拥军(首都医科大学附属北京友谊医院消化内科),王邦茂(天津医科大学总医院消化内科),韦红(海南省人民医院消化内科),徐红(吉林大学第一医院内镜中心),许国强(浙江大学医学院附属第一医院消化内科),许树长(同济大学附属同济医院消化内科),杨爱明(北京协和医院消化内科),杨少奇(宁夏医科大学总医院消化内科),姚方(中国医学科学院肿瘤医院内镜科),于红刚(武汉大学人民医院消化内科),赵贵君(内蒙古自治区人民医院消化内科),周平红(复旦大学附属

中山医院内镜中心),邹晓平(南京大学医学院附属鼓楼医院消化内科),智发朝(南方医科大学南方医院消化内科),钟良(复旦大学附属华山医院消化内科)

利益冲突　所有作者声明不存在利益冲突

参 考 文 献

[1] Ruigómez A, García Rodríguez LA, Wallander MA, et al. Esophageal stricture: incidence, treatment patterns, and recurrence rate[J]. Am J Gastroenterol, 2006, 101(12): 2685-2692. DOI: 10.1111/j.1572-0241.2006.00828.x.

[2] 翟亚奇, 令狐恩强, 李惠凯, 等. 内镜下隧道式与常规黏膜剥离术治疗食管大面积浅表性肿瘤的对比研究[J]. 南方医科大学学报, 2014, 34(1): 36-40. DOI: 10.12122/j.issn.1673-4254.2014.01.008.

[3] Poincloux L, Rouquette O, Abergel A. Endoscopic treatment of benign esophageal strictures: a literature review[J]. Expert Rev Gastroenterol Hepatol, 2017, 11(1): 53-64. DOI: 10.1080/17474124.2017.1260002.

[4] Abe S, Iyer PG, Oda I, et al. Approaches for stricture prevention after esophageal endoscopic resection[J]. Gastrointest Endosc, 2017, 86(5): 779-791. DOI: 10.1016/j.gie.2017.06.025.

[5] Hanaoka N, Ishihara R, Takeuchi Y, et al. Intralesional steroid injection to prevent stricture after endoscopic submucosal dissection for esophageal cancer: a controlled prospective study[J]. Endoscopy, 2012, 44(11): 1007-1011. DOI: 10.1055/s-0032-1310107.

[6] Williams VA, Watson TJ, Zhovtis S, et al. Endoscopic and symptomatic assessment of anastomotic strictures following esophagectomy and cervical esophagogastrostomy[J]. Surg Endosc, 2008, 22(6): 1470-1476. DOI: 10.1007/s00464-007-9653-6.

[7] Ebigbo A, Karstensen JG, Aabakken L, et al. Esophageal stenting for benign and malignant disease: European Society of Gastrointestinal Endoscopy (ESGE) Cascade Guideline[J]. Endosc Int Open, 2019, 7(6): E833-836. DOI: 10.1055/a-0898-3523.

[8] Siegel RL, Miller KD, Goding Sauer A, et al. Colorectal cancer statistics, 2020[J]. CA Cancer J Clin, 2020, 70(3): 145-164. DOI: 10.3322/caac.21601.

[9] 孙可欣, 郑荣寿, 张思维, 等. 2015 年中国分地区恶性肿瘤发病和死亡分析[J]. 中国肿瘤, 2019, 28(1): 1-11. DOI: 10.11735/j.issn.1004-0242.2019.01.A001.

[10] Yu M, Tan Y, Liu D. Strategies to prevent stricture after esophageal endoscopic submucosal dissection[J]. Ann Transl Med, 2019, 7(12): 271. DOI: 10.21037/atm.2019.05.45.

[11] Huang Q, Zhong J, Yang T, et al. Impacts of anastomotic complications on the health-related quality of life after esophagectomy[J]. J Surg Oncol, 2015, 111(4): 365-370. DOI: 10.1002/jso.23837.

[12] 毛艳会, 文黎明, 李林艳, 等. 内镜黏膜下剥离术治疗大面积食管早期癌的随访分析[J]. 中国内镜杂志, 2020, 26(2): 43-47. DOI: 10.3969/j.issn.1007-1989.2020.02.009.

[13] Probst A, Aust D, Märkl B, et al. Early esophageal cancer in Europe: endoscopic treatment by endoscopic submucosal dissection[J]. Endoscopy, 2015, 47(2): 113-121. DOI: 10.1055/s-0034-1391086.

[14] Tsujii Y, Nishida T, Nishiyama O, et al. Clinical outcomes of endoscopic submucosal dissection for superficial esophageal neoplasms: a multicenter retrospective cohort study[J]. Endoscopy, 2015, 47(9): 775-783. DOI: 10.1055/s-0034-1391844.

[15] 姜维, 高竹清, 王拥军. 食管早癌内镜下治疗术后并发良性狭窄防治研究进展[J]. 中华消化内镜杂志, 2019, 36(6): 453-456. DOI: 10.3760/cma.j.issn.1007-5232.2019.06.017.

[16] Ishihara R. Prevention of esophageal stricture after endoscopic resection[J]. Dig Endosc, 2019, 31(2): 134-145. DOI: 10.1111/den.13296.

[17] Sami SS, Haboubi HN, Ang Y, et al. UK guidelines on oesophageal dilatation in clinical practice[J]. Gut, 2018, 67(6): 1000-1023. DOI: 10.1136/gutjnl-2017-315414.

[18] Siersema PD. How to approach a patient with refractory or recurrent benign esophageal stricture[J]. Gastroenterology, 2019, 156(1): 7-10. DOI: 10.1053/j.gastro.2018.11.040.

[19] Desai M, Hamade N, Sharma P. Management of peptic strictures[J]. Am J Gastroenterol, 2020, 115(7): 967-970. DOI: 10.14309/ajg.0000000000000655.

[20] Kuwano H, Nishimura Y, Ohtsu A, et al. Guidelines for diagnosis and treatment of carcinoma of the esophagus April 2007 edition: part I edited by the Japan Esophageal Society[J]. Esophagus, 2008, 5(2): 61-73. DOI: 10.1007/s10388-018-0641-9.

[21] Kitagawa Y, Uno T, Oyama T, et al. Esophageal cancer practice guidelines 2017 edited by the Japan Esophageal Society: part 1[J]. Esophagus, 2019, 16(1): 1-24. DOI: 10.1007/s10388-018-0641-9.

[22] Kuwano H, Nishimura Y, Oyama T, et al. Guidelines for diagnosis and treatment of carcinoma of the esophagus April 2012 edited by the Japan Esophageal Society[J]. Esophagus, 2015, 12(1): 1-30. DOI: 10.1007/s10388-014-0465-1.

[23] Shi Q, Ju H, Yao LQ, et al. Risk factors for postoperative stricture after endoscopic submucosal dissection for superficial esophageal carcinoma[J]. Endoscopy, 2014, 46(8): 640-644. DOI: 10.1055/s-0034-1365648.

[24] Ono S, Fujishiro M, Niimi K, et al. Predictors of postoperative stricture after esophageal endoscopic submucosal dissection for superficial squamous cell neoplasms[J]. Endoscopy, 2009, 41(8): 661-665. DOI: 10.1055/s-0029-1214867.

[25] Katada C, Muto M, Manabe T, et al. Esophageal stenosis after endoscopic mucosal resection of superficial esophageal lesions[J]. Gastrointest Endosc, 2003, 57(2): 165-169. DOI: 10.1067/mge.2003.73.

[26] Takahashi H, Arimura Y, Okahara S, et al. A randomized controlled trial of endoscopic steroid injection for prophylaxis of esophageal stenoses after extensive endoscopic submucosal dissection[J]. BMC Gastroenterol, 2015, 15: 1. DOI: 10.1186/

s12876-014-0226-6.

[27] Isomoto H, Yamaguchi N, Nakayama T, et al. Management of esophageal stricture after complete circular endoscopic submucosal dissection for superficial esophageal squamous cell carcinoma[J]. BMC Gastroenterol, 2011, 11: 46. DOI: 10.1186/1471-230X-11-46.

[28] Szapáry L, Tinusz B, Farkas N, et al. Intralesional steroid is beneficial in benign refractory esophageal strictures: a meta-analysis[J]. World J Gastroenterol, 2018, 24(21): 2311-2319. DOI: 10.3748/wjg.v24.i21.2311.

[29] 陈洋洋, 陈雅华, 钟世顺, 等. 长节段早期食管癌及癌前病变内镜治疗的有效性及安全性评价[J].中华消化内镜杂志, 2018, 35(11): 842-846. DOI: 10.3760/cma.j.issn.1007-5232.2018.11.007.

[30] Kadota T, Yano T, Kato T, et al. Prophylactic steroid administration for strictures after endoscopic resection of large superficial esophageal squamous cell carcinoma[J]. Endosc Int Open, 2016, 4(12): E1267-1274. DOI: 10.1055/s-0042-118291.

[31] Iizuka T, Kikuchi D, Hoteya S, et al. Effectiveness of modified oral steroid administration for preventing esophageal stricture after entire circumferential endoscopic submucosal dissection[J]. Dis Esophagus, 2018, 31(7). DOI: 10.1093/dote/dox140.

[32] 杨志豪, 李胜保, 郜元军, 等. 食管早癌及癌前病变内镜黏膜下剥离术后食管狭窄危险因素分析[J].临床消化病杂志, 2018, 30(2): 73-76. DOI: 10.3870/lcxh.j.issn.1005-541X.2018.02.02.

[33] 范秀琴, 丁婷婷, 王雷. 食管 1/2~3/4 环周内镜黏膜下剥离术后食管狭窄的风险研究[J].中华消化内镜杂志, 2018, 35(2): 115-119. DOI: 10.3760/cma.j.issn.1007-5232.2018.02.008.

[34] 李贞娟, 柴宁莉, 令狐恩强. 内镜黏膜下剥离术后食管狭窄的预防研究进展[J].中华胃肠内镜电子杂志, 2017, 4(4): 172-177. DOI: 10.3877/cma.j.issn.2095-7157.2017.04.005.

[35] Honda M, Nakamura T, Hori Y, et al. Process of healing of mucosal defects in the esophagus after endoscopic mucosal resection: histological evaluation in a dog model[J]. Endoscopy, 2010, 42(12): 1092-1095. DOI: 10.1055/s-0030-1255741.

[36] Nonaka K, Miyazawa M, Ban S, et al. Different healing process of esophageal large mucosal defects by endoscopic mucosal dissection between with and without steroid injection in an animal model[J]. BMC Gastroenterol, 2013, 13: 72. DOI: 10.1186/1471-230X-13-72.

[37] 王华, 刘枫, 李兆申. 食管内镜黏膜下剥离术后狭窄的发生机制和预防[J].中华消化内镜杂志, 2015, 32(4): 266-269. DOI: 10.3760/cma.j.issn.1007-5232.2015.04.016.

[38] Yamaguchi N, Isomoto H, Nakayama T, et al. Usefulness of oral prednisolone in the treatment of esophageal stricture after endoscopic submucosal dissection for superficial esophageal squamous cell carcinoma[J]. Gastrointest Endosc, 2011, 73(6): 1115-1121. DOI: 10.1016/j.gie.2011.02.005.

[39] Kataoka M, Anzai S, Shirasaki T, et al. Efficacy of short period, low dose oral prednisolone for the prevention of stricture after circumferential endoscopic submucosal dissection (ESD) for esophageal cancer[J]. Endosc Int Open, 2015, 3(2): E113-117. DOI: 10.1055/s-0034-1390797.

[40] Tasaka S, Tokuda H. Pneumocystis jirovecii pneumonia in non-HIV-infected patients in the era of novel immunosuppressive therapies[J]. J Infect Chemother, 2012, 18(6): 793-806. DOI: 10.1007/s10156-012-0453-0.

[41] Ishida T, Morita Y, Hoshi N, et al. Disseminated nocardiosis during systemic steroid therapy for the prevention of esophageal stricture after endoscopic submucosal dissection[J]. Dig Endosc, 2015, 27(3): 388-391. DOI: 10.1111/den.12317.

[42] Limper AH, Knox KS, Sarosi GA, et al. An official American Thoracic Society statement: treatment of fungal infections in adult pulmonary and critical care patients[J]. Am J Respir Crit Care Med, 2011, 183(1): 96-128. DOI: 10.1164/rccm.2008-740ST.

[43] Hashimoto S, Kobayashi M, Takeuchi M, et al. The efficacy of endoscopic triamcinolone injection for the prevention of esophageal stricture after endoscopic submucosal dissection[J]. Gastrointest Endosc, 2011, 74(6): 1389-1393. DOI: 10.1016/j.gie.2011.07.070.

[44] Wakahara C, Morita Y, Tanaka S, et al. Optimization of steroid injection intervals for prevention of stricture after esophageal endoscopic submucosal dissection: a randomized controlled trial[J]. Acta Gastroenterol Belg, 2016, 79(2): 315-320.

[45] Yamashina T, Uedo N, Fujii M, et al. Delayed perforation after intralesional triamcinolone injection for esophageal stricture following endoscopic submucosal dissection[J]. Endoscopy, 2013, 45(Suppl 2): E92. DOI: 10.1055/s-0032-1326253.

[46] Hallac A, Srikureja W, Liu E, et al. Economical effect of lumen apposing metal stents for treating benign foregut strictures[J]. World J Gastrointest Endosc, 2018, 10(10): 294-300. DOI: 10.4253/wjge.v10.i10.294.

[47] Fuccio L, Hassan C, Frazzoni L, et al. Clinical outcomes following stent placement in refractory benign esophageal stricture: a systematic review and meta-analysis[J]. Endoscopy, 2016, 48(2): 141-148. DOI: 10.1055/s-0034-1393331.

[48] Shin JH, Song HY, Ko GY, et al. Esophagorespiratory fistula: long-term results of palliative treatment with covered expandable metallic stents in 61 patients[J]. Radiology, 2004, 232(1): 252-259. DOI: 10.1148/radiol.2321030733.

[49] Ye LP, Zheng HH, Mao XL, et al. Complete circular endoscopic resection using submucosal tunnel technique combined with esophageal stent placement for circumferential superficial esophageal lesions[J]. Surg Endosc, 2016, 30(3): 1078-1085. DOI: 10.1007/s00464-015-4301-z.

[50] Kim JH, Song HY, Choi EK, et al. Temporary metallic stent placement in the treatment of refractory benign esophageal strictures: results and factors associated with outcome in 55 patients[J]. Eur Radiol, 2009, 19(2): 384-390. DOI: 10.1007/s00330-008-1151-2.

[51] Holt BA, Jayasekeran V, Williams SJ, et al. Early metal stent insertion fails to prevent stricturing after single-stage complete

Barrett's excision for high-grade dysplasia and early cancer[J]. Gastrointest Endosc, 2015, 81(4): 857-864. DOI: 10.1016/j.gie.2014.08.022.

[52] Wen J, Lu Z, Yang Y, et al. Preventing stricture formation by covered esophageal stent placement after endoscopic submucosal dissection for early esophageal cancer[J]. Dig Dis Sci, 2014, 59(3): 658-663. DOI: 10.1007/s10620-013-2958-5.

[53] Walter D, van den Berg MW, Hirdes MM, et al. Dilation or biodegradable stent placement for recurrent benign esophageal strictures: a randomized controlled trial[J]. Endoscopy, 2018, 50(12): 1146-1155. DOI: 10.1055/a-0602-4169.

[54] 李贞娟, 柴宁莉, 令狐恩强, 等. 激素预防食管早癌内镜黏膜下剥离术后食管狭窄效果的 Meta 分析[J].中华胃肠内镜电子杂志,2018,5(1):18-28. DOI: 10.3877/cma.j.issn.2095-7157.2018.05.002.

[55] Sato H, Inoue H, Kobayashi Y, et al. Control of severe strictures after circumferential endoscopic submucosal dissection for esophageal carcinoma: oral steroid therapy with balloon dilation or balloon dilation alone[J]. Gastrointest Endosc, 2013, 78(2): 250-257. DOI: 10.1016/j.gie.2013.01.008.

[56] Chu Y, Chen T, Li H, et al. Long-term efficacy and safety of intralesional steroid injection plus oral steroid administration in preventing stricture after endoscopic submucosal dissection for esophageal epithelial neoplasms[J]. Surg Endosc, 2019, 33(4): 1244-1251. DOI: 10.1007/s00464-018-6404-9.

[57] Hanaoka N, Ishihara R, Uedo N, et al. Refractory strictures despite steroid injection after esophageal endoscopic resection[J]. Endosc Int Open, 2016, 4(3): E354-359. DOI: 10.1055/s-0042-100903.

[58] Kadota T, Yoda Y, Hori K, et al. Prophylactic steroid administration against strictures is not enough for mucosal defects involving the entire circumference of the esophageal lumen after esophageal endoscopic submucosal dissection (ESD)[J]. Esophagus, 2020, 17(4): 440-447. DOI: 10.1007/s10388-020-00730-z.

[59] 张金顺, 叶丽萍, 毛鑫礼, 等. 自体食管黏膜移植预防早期食管癌黏膜剥离术后狭窄(含视频)[J].中华消化内镜杂志, 2018, 35(6): 441-442. DOI: 10.3760/cma.j.issn.1007-5232.2018.06.018.

[60] Liao Z, Liao G, Yang X, et al. Transplantation of autologous esophageal mucosa to prevent stricture after circumferential endoscopic submucosal dissection of early esophageal cancer (with video)[J]. Gastrointest Endosc, 2018, 88(3): 543-546. DOI: 10.1016/j.gie.2018.04.2349.

[61] Chai N, Zou J, Linghu E, et al. Autologous skin-grafting surgery to prevent esophageal stenosis after complete circular endoscopic submucosal tunnel dissection for superficial esophageal neoplasms[J]. Am J Gastroenterol, 2019, 114(5): 822-825. DOI: 10.14309/ajg.0000000000000169.

[62] Zou J, Chai N, Linghu E, et al. Autologous skin-grafting surgery to prevent esophageal stenosis after complete circular endoscopic submucosal tunnel dissection: a case-matched controlled study[J]. Surg Endosc, 2020. DOI: 10.1007/s00464-020-08081-7.

[63] Ezoe Y, Muto M, Horimatsu T, et al. Efficacy of preventive endoscopic balloon dilation for esophageal stricture after endoscopic resection[J]. J Clin Gastroenterol, 2011, 45(3): 222-227. DOI: 10.1097/MCG.0b013e3181f39f4e.

[64] Li L, Linghu E, Chai N, et al. Clinical experience of using a novel self-help inflatable balloon to prevent esophageal stricture after circumferential endoscopic submucosal dissection[J]. Dig Endosc, 2019, 31(4): 453-459. DOI: 10.1111/den.13385.

[65] Li L, Linghu E, Chai N. Using a novel self-help inflatable balloon to prevent esophageal stricture after complete circular endoscopic submucosal dissection[J]. Dig Endosc, 2018, 30(6): 790. DOI: 10.1111/den.13225.

[66] Ingrams DR, Ashton P, Dhingra J, et al. Slow-release 5-fluorouracil and triamcinolone reduces subglottic stenosis in a rabbit model[J]. Ann Otol Rhinol Laryngol, 2000, 109(4): 422-424. DOI: 10.1177/000348940010900413.

[67] Ribeiro Fde A, Guaraldo L, Borges Jde P, et al. Clinical and histological healing of surgical wounds treated with mitomycin C[J]. Laryngoscope, 2004, 114(1): 148-152. DOI: 10.1097/00005537-200401000-00027.

[68] Uno K, Iijima K, Koike T, et al. A pilot study of scheduled endoscopic balloon dilation with oral agent tranilast to improve the efficacy of stricture dilation after endoscopic submucosal dissection of the esophagus[J]. J Clin Gastroenterol, 2012, 46(9): e76-82. DOI: 10.1097/MCG.0b013e31824fff76.

[69] Sakaguchi Y, Tsuji Y, Ono S, et al. Polyglycolic acid sheets with fibrin glue can prevent esophageal stricture after endoscopic submucosal dissection[J]. Endoscopy, 2015, 47(4): 336-340. DOI: 10.1055/s-0034-1390787.

[70] Sakaguchi Y, Tsuji Y, Shinozaki T, et al. Steroid injection and polyglycolic acid shielding to prevent stricture after esophageal endoscopic submucosal dissection: a retrospective comparative analysis (with video)[J]. Gastrointest Endosc, 2020, 92(6): 1176-1186.e1. DOI: 10.1016/j.gie.2020.04.070.

[71] 肖晓. 细胞移植防治内镜下黏膜剥离术后食管狭窄研究进展[J].济宁医学院学报,2017,40(1):68-71. DOI: 10.3969/j.issn.1000-9760.2017.01.017.

[72] Ohki T, Yamato M, Ota M, et al. Prevention of esophageal stricture after endoscopic submucosal dissection using tissue-engineered cell sheets[J]. Gastroenterology, 2012, 143(3): 582-588.e2. DOI: 10.1053/j.gastro.2012.04.050.

[73] 李治仝, 季锋, 韩新巍, 等. 胃食管反流致食管良性狭窄的诊治[J].中华普通外科杂志,2018,33(1):77-78. DOI: 10.3760/cma.j.issn.1007-631X.2018.01.023.

[74] 潘丁龙, 李建成, 杨燕, 等. 210 例中晚期食管癌放化疗的预后因素分析[J].临床肿瘤学杂志,2015,20(2):140-144.

[75] 蒋彬, 孙天宇, 张灵敏, 等. 57 例食管腐蚀伤的外科治疗及若干问题探讨[J].中华胸心血管外科杂志,2019,35(3):177-179. DOI: 10.3760/cma.j.issn.1001-4497.2019.03.012.

[76] Barkin JS, Taub S, Rogers AI. The safety of combined endoscopy, biopsy and dilation in esophageal strictures[J]. Am J Gastroenterol, 1981, 76(1): 23-26.

[77] Rajagopalan J, Triadafilopoulos G. Ring(s)-related esophageal meat bolus impaction: biopsy first, dilate later[J]. Dis Esophagus, 2009, 22(5): E14-16. DOI: 10.1111/j.1442-2050.2008.00894.x.

[78] Liacouras CA, Furuta GT, Hirano I, et al. Eosinophilic esophagitis: updated consensus recommendations for children and adults[J]. J Allergy Clin Immunol, 2011, 128(1): 3-20.e6; quiz 21-22. DOI: 10.1016/j.jaci.2011.02.040.

[79] Barbezat GO, Schlup M, Lubcke R. Omeprazole therapy decreases the need for dilatation of peptic oesophageal strictures[J]. Aliment Pharmacol Ther, 1999, 13(8): 1041-1045. DOI: 10.1046/j.1365-2036.1999.00582.x.

[80] Guda NM, Vakil N. Proton pump inhibitors and the time trends for esophageal dilation[J]. Am J Gastroenterol, 2004, 99(5): 797-800. DOI: 10.1111/j.1572-0241.2004.04169.x.

[81] 周巍, 杨家耀, 时昭红. 嗜酸细胞性食管炎临床资料回顾性分析[J].临床消化病杂志, 2016, 28(5): 292-295. DOI: 10.3870/lcxh.j.issn.1005-541X.2016.05.08.

[82] Lucendo AJ, Molina-Infante J, Arias Á, et al. Guidelines on eosinophilic esophagitis: evidence-based statements and recommendations for diagnosis and management in children and adults[J]. United European Gastroenterol J, 2017, 5(3): 335-358. DOI: 10.1177/2050640616689525.

[83] Shoda T, Wen T, Aceves SS, et al. Eosinophilic oesophagitis endotype classification by molecular, clinical, and histopathological analyses: a cross-sectional study[J]. Lancet Gastroenterol Hepatol, 2018, 3(7): 477-488. DOI: 10.1016/S2468-1253(18)30096-7.

[84] Kim HP, Vance RB, Shaheen NJ, et al. The prevalence and diagnostic utility of endoscopic features of eosinophilic esophagitis: a meta-analysis[J]. Clin Gastroenterol Hepatol, 2012, 10(9): 988-996.e5. DOI: 10.1016/j.cgh.2012.04.019.

[85] van Boeckel PG, Siersema PD. Refractory esophageal strictures: what to do when dilation fails[J]. Curr Treat Options Gastroenterol, 2015, 13(1): 47-58. DOI: 10.1007/s11938-014-0043-6.

[86] Lew RJ, Kochman ML. A review of endoscopic methods of esophageal dilation[J]. J Clin Gastroenterol, 2002, 35(2): 117-126. DOI: 10.1097/00004836-200208000-00001.

[87] Hernandez LV, Jacobson JW, Harris MS. Comparison among the perforation rates of Maloney, balloon, and savary dilation of esophageal strictures[J]. Gastrointest Endosc, 2000, 51(4 Pt 1): 460-462. DOI: 10.1016/s0016-5107(00)70448-2.

[88] Nagi B, Kochhar R, Thapa BR, et al. Radiological spectrum of late sequelae of corrosive injury to upper gastrointestinal tract. A pictorial review[J]. Acta Radiol, 2004, 45(1): 7-12. DOI: 10.1080/02841850410003329.

[89] Scolapio JS, Pasha TM, Gostout CJ, et al. A randomized prospective study comparing rigid to balloon dilators for benign esophageal strictures and rings[J]. Gastrointest Endosc, 1999, 50(1): 13-17. DOI: 10.1016/s0016-5107(99)70337-8.

[90] Saeed ZA, Winchester CB, Ferro PS, et al. Prospective randomized comparison of polyvinyl bougies and through-the-scope balloons for dilation of peptic strictures of the esophagus[J]. Gastrointest Endosc, 1995, 41(3): 189-195. DOI: 10.1016/s0016-5107(95)70336-5.

[91] Hagel AF, Naegel A, Dauth W, et al. Perforation during esophageal dilatation: a 10-year experience[J]. J Gastrointestin Liver Dis, 2013, 22(4): 385-389. DOI: 10.1007/s00535-013-0761-x.

[92] Sgouros SN, Vassiliadis K, Bergele C, et al. Single-session, graded esophageal dilation without fluoroscopy in outpatients with lower esophageal (Schatzki's) rings: a prospective, long-term follow-up study[J]. J Gastroenterol Hepatol, 2007, 22(5): 653-657. DOI: 10.1111/j.1440-1746.2006.04368.x.

[93] Egan JV, Baron TH, Adler DG, et al. Esophageal dilation[J]. Gastrointest Endosc, 2006, 63(6): 755-760. DOI: 10.1016/j.gie.2006.02.031.

[94] Riley SA, Attwood SE. Guidelines on the use of oesophageal dilatation in clinical practice[J]. Gut, 2004, 53(Suppl 1): i1-6. DOI: 10.1136/gut.53.suppl_1.i1.

[95] Raymondi R, Pereira-Lima JC, Valves A, et al. Endoscopic dilation of benign esophageal strictures without fluoroscopy: experience of 2750 procedures[J]. Hepatogastroenterology, 2008, 55(85): 1342-1348.

[96] Saeed ZA, Ramirez FC, Hepps KS, et al. An objective end point for dilation improves outcome of peptic esophageal strictures: a prospective randomized trial[J]. Gastrointest Endosc, 1997, 45(5): 354-359. DOI: 10.1016/s0016-5107(97)70143-3.

[97] Zhou WZ, Song HY, Park JH, et al. Full-thickness esophageal perforation after fluoroscopic balloon dilation: incidence and management in 820 adult patients[J]. AJR Am J Roentgenol, 2015, 204(5): 1115-1119. DOI: 10.2214/AJR.14.13614.

[98] Fan Y, Song HY, Kim JH, et al. Fluoroscopically guided balloon dilation of benign esophageal strictures: incidence of esophageal rupture and its management in 589 patients[J]. AJR Am J Roentgenol, 2011, 197(6): 1481-1486. DOI: 10.2214/AJR.11.6591.

[99] Carrott PW Jr, Low DE. Advances in the management of esophageal perforation[J]. Thorac Surg Clin, 2011, 21(4): 541-555. DOI: 10.1016/j.thorsurg.2011.08.002.

[100] 王军民, 朱新影, 赵文娟. 分节顺应性全腹膜可回收食管支架与传统食管支架用于食管恶性狭窄的前瞻性对比研究[J].中华消化内镜杂志, 2020, 37(7): 507-509. DOI: 10.3760/cma.j.cn321463-20191002-00186.

[101] 张文斌, 郭斌, 陈星, 等. 新型超覆膜金属支架治疗难治性食管胃吻合口狭窄的研究[J].现代消化及介入诊疗, 2018, 23(1): 28-30. DOI: 10.3969/j.issn.1672-2159.2018.01.008.

[102] Kochhar R, Makharia GK. Usefulness of intralesional triamcinolone in treatment of benign esophageal strictures[J]. Gastrointest Endosc, 2002, 56(6): 829-834. DOI: 10.1067/mge.2002.129871.

[103] Ramage JI Jr, Rumalla A, Baron TH, et al. A prospective, randomized, double-blind, placebo-controlled trial of endoscopic steroid injection therapy for recalcitrant esophageal peptic strictures[J]. Am J Gastroenterol, 2005, 100(11): 2419-2425. DOI: 10.1111/j.1572-0241.2005.00331.x.

[104] 丁岩冰, 王远志, 邓彬, 等. 内镜下扩张联合黏膜下注射曲安奈德在食管良性狭窄治疗中的应用价值研究[J].中华消化内镜杂志, 2011, 28(12): 680-683. DOI: 10.3760/cma.j.issn.1007-5232.2011.12.009.

[105] Hirdes MM, van Hooft JE, Koornstra JJ, et al. Endoscopic corticosteroid injections do not reduce dysphagia after endoscopic dilation therapy in patients with benign esophagogastric anastomotic strictures[J]. Clin Gastroenterol Hepatol, 2013, 11(7): 795-801.e1. DOI: 10.1016/j.cgh.2013.01.016.

[106] Camargo MA, Lopes LR, Grangeia Tde A, et al. Use of corticosteroids after esophageal dilations on patients with corrosive stenosis: prospective, randomized and double-blind study[J]. Rev Assoc Med Bras (1992), 2003, 49(3): 286-292. DOI: 10.1590/s0104-42302003000300033.

[107] Wu P, Wang F, Wu X, et al. Comparison of esophageal stent placement versus endoscopic incision method for treatment of refractory esophageal anastomotic stricture[J]. Ann Palliat Med, 2019, 8(4): 462-468. DOI: 10.21037/apm.2019.09.07.

[108] Yano T, Yoda Y, Satake H, et al. Radial incision and cutting method for refractory stricture after nonsurgical treatment of esophageal cancer[J]. Endoscopy, 2013, 45(4): 316-319. DOI: 10.1055/s-0032-1326016.

[109] 谭玉勇, 王海琴, 刘佳, 等. 内镜下切开术联合支架置入治疗难治性食管良性狭窄的临床应用[J].中华消化内镜杂志, 2015, 32(6): 408-411. DOI: 10.3760/cma.j.issn.1007-5232.2015.06.016.

[110] Xiang J, Linghu E, Li L, et al. Utility of radial incision and cutting with steroid injection for refractory stricture after endoscopic submucosal dissection for large superficial esophageal squamous cell carcinoma[J]. Surg Endosc, 2021. DOI: 10.1007/s00464-020-08204-0.

[111] 李隆松. 体外自助式扩张球囊防治食管大面积病变内镜黏膜下剥离术后狭窄的临床研究[D]. 北京: 中国人民解放军医学院, 2019.

[112] Canena JM, Liberato MJ, Rio-Tinto RA, et al. A comparison of the temporary placement of 3 different self-expanding stents for the treatment of refractory benign esophageal strictures: a prospective multicentre multicentre study[J]. BMC Gastroenterol, 2012, 12(1): 70. DOI: 10.1186/1471-230X-12-70.

[113] 朱新影, 杜娟, 刘改芳. 食管支架置入术治疗食管良恶性疾病: 2016 年欧洲胃肠道内镜学会临床指南介绍[J].中华消化内镜杂志, 2017, 34(11): 817-818. DOI: 10.3760/cma.j.issn.1007-5232.2017.11.017.

[114] Iizuka T, Kikuchi D, Hoteya S, et al. Polyglycolic acid sheet and fibrin glue for preventing esophageal stricture after endoscopic submucosal dissection: a historical control study[J]. Dis Esophagus, 2017, 30(11): 1-8. DOI: 10.1093/dote/dox053.

[115] Park JG, Jung GS, Oh KS, et al. Double-layered PTFE-covered nitinol stents: experience in 32 patients with malignant esophageal strictures[J]. Cardiovasc Intervent Radiol, 2010, 33(4): 772-779. DOI: 10.1007/s00270-009-9718-0

[116] Adler DG, Baron TH. Endoscopic palliation of malignant dysphagia[J]. Mayo Clin Proc, 2001, 76(7): 731-738. DOI: 10.4065/76.7.731.

[117] Tierney W, Chuttani R, Croffie J, et al. Enteral stents[J]. Gastrointest Endosc, 2006, 63(7): 920-926. DOI: 10.1016/j.gie.2006.01.015.

[118] Conio M, Repici A, Battaglia G, et al. A randomized prospective comparison of self-expandable plastic stents and partially covered self-expandable metal stents in the palliation of malignant esophageal dysphagia[J]. Am J Gastroenterol, 2007, 102(12): 2667-2677. DOI: 10.1111/j.1572-0241.2007.01565.x.

[119] Verschuur EM, Repici A, Kuipers EJ, et al. New design esophageal stents for the palliation of dysphagia from esophageal or gastric cardia cancer: a randomized trial[J]. Am J Gastroenterol, 2008, 103(2): 304-312. DOI: 10.1111/j.1572-0241.2007.01542.x.

[120] Hirdes MM, van Hooft JE, Wijrdeman HK, et al. Combination of biodegradable stent placement and single-dose brachytherapy is associated with an unacceptably high complication rate in the treatment of dysphagia from esophageal cancer[J]. Gastrointest Endosc, 2012, 76(2): 267-274. DOI: 10.1016/j.gie.2012.04.442.

[121] Balazs A, Kupcsulik PK, Galambos Z. Esophagorespiratory fistulas of tumorous origin. Non-operative management of 264 cases in a 20-year period[J]. Eur J Cardiothorac Surg, 2008, 34(5): 1103-1107. DOI: 10.1016/j.ejcts.2008.06.025.

[122] Chen YH, Li SH, Chiu YC, et al. Comparative study of esophageal stent and feeding gastrostomy/jejunostomy for tracheoesophageal fistula caused by esophageal squamous cell carcinoma[J]. PLoS One, 2012, 7(8): e42766. DOI: 10.1371/journal.pone.0042766.

[123] Raijman I, Siddique I, Ajani J, et al. Palliation of malignant dysphagia and fistulae with coated expandable metal stents: experience with 101 patients[J]. Gastrointest Endosc, 1998, 48(2): 172-179. DOI: 10.1016/s0016-5107(98)70159-2.

[124] Morgan RA, Ellul JP, Denton ER, et al. Malignant esophageal fistulas and perforations: management with plastic-covered metallic endoprostheses[J]. Radiology, 1997, 204(2): 527-532. DOI: 10.1148/radiology.204.2.9240548.

[125] Verschuur EM, Kuipers EJ, Siersema PD. Esophageal stents for malignant strictures close to the upper esophageal sphincter[J]. Gastrointest Endosc, 2007, 66(6): 1082-1090. DOI: 10.1016/j.gie.2007.03.1087.

（收稿日期: 2020-12-08）

（本文编辑: 朱悦 唐涌进）

[本文首次发表于《中华胃肠内镜电子杂志》, 2020, 7(4): 165-175]

SonoScape 开立

广告



多光谱技术 聚谱成像

VLS-55系列四波长LED光源，助力消化道早期疾病诊断

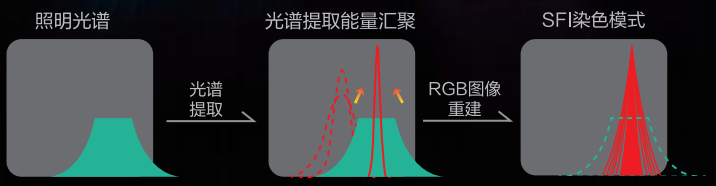


白光图像

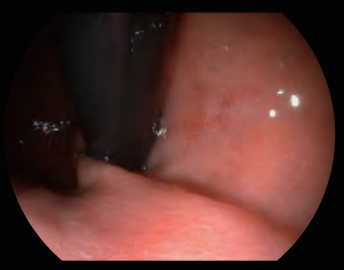
白光图像

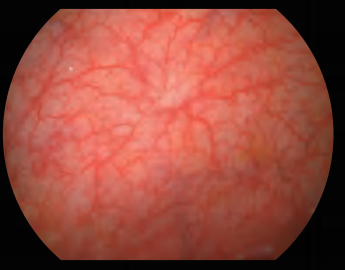
白光图像

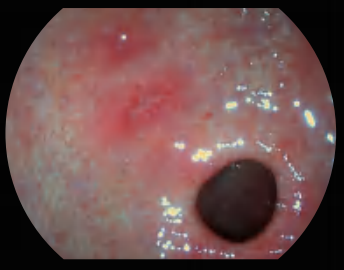
SFI图像


SFI图像


SFI图像

深圳开立生物医疗科技股份有限公司
SONOSCAPE MEDICAL CORP.
地址：深圳市南山区科技中二路深圳软件园二期12栋2楼
电话：86-755-26722890

网站：www.sonoscape.com
邮箱：sonoscape@sonoscape.net
禁忌内容或者注意事项详见说明书
粤械广审（文）第231218-06842号

注册证编号
医用内窥镜图像处理器 粤械注准20182061081
医用内窥镜冷光源 粤械注准20192061100
电子上消化道内窥镜 国械注准20193060037
电子下消化道内窥镜 国械注准20193060046

OLYMPUS®

广告



• HDTV*放大　• 轻松操控　• 纤细外径

电子结肠内窥镜

PCF-H290ZL, PCF-H290ZI

奥林巴斯(北京)销售服务有限公司

北京总部：北京市朝阳区新源南路1-3号平安国际金融中心A座8层　代表电话:010-58199000

*NBI:窄带成像
*HDTV：配合图像处理装置CV-290可呈现高清晰度图像。
电子结肠内窥镜 国械注进20153060977
图像处理装置 国械注进20172220671

禁忌内容或注意事项详见使用说明书
沪械广审(文)第220309-03855号
AD0043SV V03-2008

ISSN 1007-5232　CN 32-1463/R　邮发代号：28-105　国内定价：25.00 元