中华医学会系列杂志

ISSN 1007-5232
CN 32-1463/R

中华消化内镜杂志®

ZHONGHUA XIAOHUA NEIJING ZAZHI

2021年8月 第38卷 第8期

CHINESE JOURNAL OF DIGESTIVE ENDOSCOPY

Volume 38 Number 8
August 2021

中華醫學會

CHINESE MEDICAL ASSOCIATION

ISSN 1007-5232

南微医学

广告



南微医学动物实验中心正式启用啦！

- 供医院开展ESD/EMR、ERCP、EUS、EVL等内镜手把手带教，及动物实验
- 手术间——报告厅实时交互转播、全球直播系统











赶紧联系我吧！

400 025 3000 全国服务电话

www.micro-tech.com.cn

南微医学科技股份有限公司
南京高新开发区高科三路10号
025 5874 4269
info@micro-tech.com.cn

官方二维码

广告

PENTAX MEDICAL

EPK-i7000（OE）

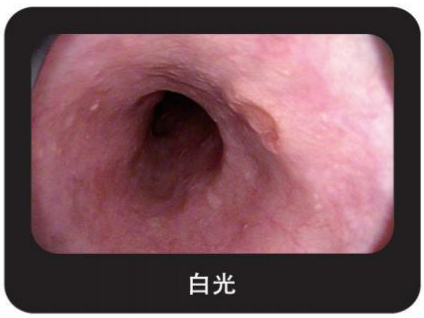
白光

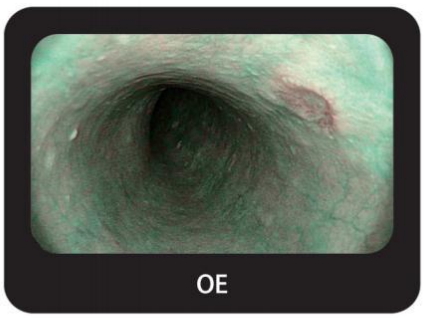
OE

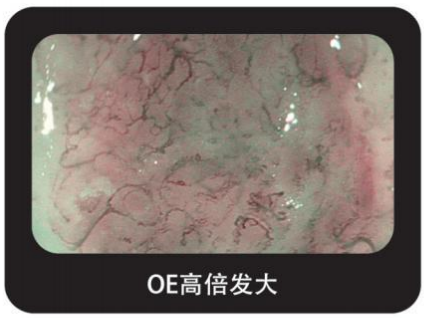
OE高倍发大





OE–光学强调功能

支持病灶的诊断及其特征描述，血管形态可视化，协助治疗

- OE 光学技术
- 双滤光染色
- 独创滤波技术
- 前、后双处理

宾得医疗器械（上海）有限公司　地址：上海市富民路291号701室200031　电话：+86-21+61701555　传真：+86-21-61701655

因产品改进造成规格与设计方面的变更，恕不另行通知。

中华消化内镜杂志®

CHINESE JOURNAL OF DIGESTIVE ENDOSCOPY

月刊　　1996年8月改刊　　第38卷　第8期　2021年8月20日出版

微信:xhnjxw　　新浪微博

主　管
中国科学技术协会

主　办
中华医学会
100710,北京市东四西大街42号

编　辑
中华消化内镜杂志编辑委员会
210003,南京市紫竹林3号
电话:(025)83472831,83478997
传真:(025)83472821
Email:xhnj@xhnj.com
http://www.zhxhnjzz.com
http://www.medjournals.cn

总编辑
张澍田

编辑部主任
唐涌进

出　版
《中华医学杂志》社有限责任公司
100710,北京市东四西大街42号
电话(传真):(010)51322059
Email:office@cmaph.org

广告发布登记号
广登32010000093号

印　刷
江苏省地质测绘院

发　行
范围:公开
国内:南京报刊发行局
国外:中国国际图书贸易集团有限公司
(北京399信箱,100044)
代号M4676

订　购
全国各地邮政局
邮发代号28-105

邮　购
中华消化内镜杂志编辑部
210003,南京市紫竹林3号
电话:(025)83472831
Email:xhnj@xhnj.com

定　价
每期25.00元,全年300.00元

中国标准连续出版物号
ISSN 1007-5232
CN 32-1463/R

2021年版权归中华医学会所有

未经授权,不得转载、摘编本刊文章,不得使用本刊的版式设计

除非特别声明,本刊刊出的所有文章不代表中华医学会和本刊编委会的观点

本刊如有印装质量问题,请向本刊编辑部调换

目　次

共识与指南

中国小肠胶囊内镜临床应用指南(2021,上海) …… 589
国家消化系统疾病临床医学研究中心(上海)　国家消化内镜质控中心
中华医学会消化内镜学分会胶囊内镜协作组
上海市医学会消化内镜专科分会胶囊内镜学组

专家论坛

《中国胆道结石双频双脉冲激光碎石专家建议》要点解读 …… 615
赵九龙　胡良皞

论　著

精准经内镜逆行胰胆管引流术在肝门部胆管癌术前减黄中的应用 …… 619
王轶　张翔　贺奇彬　毛谅　仇毓东　王雷　邹晓平

内镜超声检查在肝门部胆管癌诊断和术前评价中的作用 …… 624
邢铃　王田田　孙波　高道键　胡冰

经胰管预切开联合胰管支架置入法在困难胆管插管中的应用 … 628
高双　张其胜　胡冰

利用结肠镜息肉检出率估算腺瘤检出率的可行性探索…… 633
潘鹏　吴佳艺　杨婷　赵胜兵　李兆申　柏愚

联合应用血清抗体检测及胃镜引导下十二指肠液引流术诊断华支睾吸虫病体会 …… 638
杨绮红　许春玲　陈玉花　谭永宜　钟海珍　叶国荣　黄素军
陈沅然　刘序友

磁控胶囊胃镜图像清洁度评分影响因素的初步研究…… 644
李嘉欣　李丽　孙丹　李虹　戴芸　戎龙　刘梅林　焦红梅

基础研究

磁锚定技术辅助内镜黏膜下剥离术治疗早期食管癌的实验研究 …… 650
番敏　张玟　刘欢毅　和树娟　徐庶钦　刘培楠　史爱华　马锋
吕毅　严小鹏

短篇论著

内镜下精准肌层剥离术治疗早期胃癌伴黏膜下层重度纤维化的临床价值初探(含视频) …… 654

张其德　张婷　金甜　王耀辉　章宜芬

内镜下透明帽辅助黏膜切除术与内镜黏膜下剥离术治疗较小胃神经内分泌肿瘤的对照研究 …… 658

贺德志　宋李娟　刘冰焓　李建生　韩艳妙　王小彤　徐海莉　郑研艳　岳来福　魏珂乐　赵梦月

病例报道

蓝光成像内镜下诊治胃底腺型胃癌一例 …… 663

王妍　林香春　杨雪松　任玉波　白鹏　李天英　张蕾　李欣　王丽　范雪　张俊光

内镜人物

缅怀鲁焕章教授　凝练中国内镜医师精神 …… 666

王震宇

综　　述

结肠胶囊内镜在结直肠癌筛查中的应用 …… 668

倪晓光　王贵齐

读者·作者·编者

《中华消化内镜杂志》2021 年可直接使用英文缩写的常用词汇 …… 632

《中华消化内镜杂志》对来稿中统计学处理的有关要求 …… 662

发表学术论文“五不准” …… 672

插页目次 …… 649

本刊稿约见第 38 卷第 1 期第 82 页、第 7 期第 586 页

本期责任编辑　周昊

CHINESE JOURNAL OF DIGESTIVE ENDOSCOPY

Monthly Renamed in August, 1996 Volume 38, Number 8 August 20, 2021

Responsible Institution
China Association for Science and Technology

Sponsor
Chinese Medical Association
42 Dongsi Xidajie, Bejing 100710, China

Editing
Editorial Board of Chinese Journal of Digestive Endoscopy
3 Zizhulin, Nanjing 210003, Jiangsu Province, China
Tel:0086-25-83472831,83478997
Fax:0086-25-83472821
Email:xhnj@xhnj.com
http://www.zhxhnjzz.com
http://www.medjournals.cn

Editor-in-Chief
Zhang Shutian(张澍田)

Managing Director
Tang Yongjin(唐涌进)

Publishing
Chinese Medical Journals Publishing House Co.,Ltd.
42 Dongsi Xidajie, Beijing 100710, China
Tel(Fax):0086-10-51322059
Email:office@cmaph.org

Printing
Jiangsu Geologic Surveying and Mapping Institute

Overseas Distributor
China International Book Trading Corporation
P.O. Box 399, Beijing 100044, China
Code No. M4676

Mail-Order
Distribution Editoral Office of Chinese Journal of Digestive Endoscopy
3 Zizhulin, Nanjing 210003, Jiangsu Province, China
Tel:0086-25-83472831
Email:xhnj@xhnj.com

CSSN
ISSN 1007-5232
CN 32-1463/R

Copyright © 2021 by the Chinese Medical Association

No content published by the journals of Chinese Medical Association may be reproduced or abridged without authorization. Please do not use or copy the layout and design of the journals without permission.

All articles published represent the opinions of the authors, and do not reflect the official policy of the Chinese Medical Association or the Editorial Board, unless this is clearly specified.

CONTENTS IN BRIEF

Consensus and Guideline

Clinical guidelines for the application of small bowel capsule endoscopy in China(2021, Shanghai) ····· 589
National Clinical Research Center for Digestive Diseases (Shanghai); National Digestive Endoscopy Improvement System; Capsule Endoscopy Collaborative Group of Chinese Society of Digestive Endoscopology; Capsule Endoscopy Group of Digestive Endoscopy Branch of Shanghai Medical Association

Forum for Experts

Interpretation of *Chinese expert opinion on frequency-doubled double pulse laser lithotripsy of biliary stones* ····· 615
Zhao Jiulong, Hu Lianghao

Original Articles

Application of accurate endoscopic retrograde cholangiopancreatography drainage to preoperative jaundice reduction for hilar cholangiocarcinoma ····· 619
Wang Yi, Zhang Xiang, He Qibin, Mao Liang, Qiu Yudong, Wang Lei, Zou Xiaoping

The role of endoscopic ultrasonography in diagnosis and preoperative evaluation of hilar cholangiocarcinoma ····· 624
Xing Ling, Wang Tiantian, Sun Bo, Gao Daojian, Hu Bing

Application of transpancreatic precut sphincterotomy combined with pancreatic duct stent placement to difficult biliary cannulation ····· 628
Gao Shuang, Zhang Qisheng, Hu Bing

Feasibility of estimating adenoma detection rate based on polyp detection rate in colonoscopy ····· 633
Pan Peng, Wu Jiayi, Yang Ting, Zhao Shengbing, Li Zhaoshen, Bai Yu

Diagnostic value of serum antibody test and gastroscopy-guided duodenal drainage for clonorchiosis sinensis ····· 638
Yang Qihong, Xu Chunling, Chen Yuhua, Tan Yongyi, Zhong Haizhen, Ye Guorong, Huang Sujun, Chen Yuanran, Liu Xuyou

Influencing factors of image cleanliness scores of magnetically-controlled capsule endoscopy ····· 644
Li Jiaxin, Li Li, Sun Dan, Li Hong, Dai Yun, Rong Long, Liu Meilin, Jiao Hongmei

Basic Research

An experimental study of magnetic anchor technique-assisted endoscopic submucosal dissection for early esophageal cancer ····· 650
Pan Min, Zhang Wen, Liu Huanyi, He Shujuan, Xu Shuqin, Liu Peinan, Shi Aihua, Ma Feng, Lyu Yi, Yan Xiaopeng

Brief Reports

Clinical value of endoscopic precise muscular dissection for early gastric cancer with submucosal severe fibrosis (with video) …… 654

Zhang Qide, Zhang Ting, Jin Tian, Wang Yaohui, Zhang Yifen

Comparison of endoscopic mucosal resection with a cap and endoscopic submucosal dissection in the treatment of smaller gastric neuroendocrine neoplasms …… 658

He Dezhi, Song Lijuan, Liu Bingrong, Li Jiansheng, Han Yanmiao, Wang Xiaotong, Xu Haili, Zheng Yanyan, Yue Laifu, Wei Kele, Zhao Mengyue

Case Report

Diagnosis and treatment of gastric adenocarcinoma of the fundic gland type by blue laser imaging: a case report …… 663

Wang Yan, Lin Xiangchun, Yang Xuesong, Ren Yubo, Bai Peng, Li Tianying, Zhang Lei, Li Xin, Wang Li, Fan Xue, Zhang Junguang

Review Article

Applications of colon capsule endoscopy for the colorectal cancer screening …… 668

Ni Xiaoguang, Wang Guiqi

English revisers: *Li Li* (李黎)　*Qian Cheng* (钱程)　*Zhu Yue* (朱悦)

·论著·

联合应用血清抗体检测及胃镜引导下十二指肠液引流术诊断华支睾吸虫病体会

杨绮红　许春玲　陈玉花　谭永宜　钟海珍　叶国荣　黄素军　陈沅然　刘序友
暨南大学医学院附属广州红十字会医院消化内科 510220
通信作者：刘序友，Email：liuxy717@163.com

【摘要】　目的　探索可以简便锁定可疑华支睾吸虫感染者并帮助其确诊的方法。**方法**　对可疑华支睾吸虫感染者，首先检测血清肝吸虫抗体（酶联免疫吸附试验）；对抗体阳性者，再行粪便查虫卵；粪便虫卵阴性者，则建议行胃镜引导下十二指肠液引流术，从引流液中查找虫卵。**结果**　符合条件者 126 例，年龄（54.14±13.33）岁（24～87 岁）。引流液虫卵阳性 83 例，占 65.87%（83/126），其中男 53 例，年龄（55.91±11.47）岁（30～86 岁）；女 30 例，年龄（55.87±13.85）岁（30～87 岁），男女年龄差异无统计学意义（$P>0.05$）。126 例的置管时间（T1）（3.79±1.45）min，引流时间（T2）（31.39±14.29）min，T1 和 T2 分别在阳性组与阴性组进行比较，差异无统计学意义（$P>0.05$）。引流液虫卵检出率由高至低分别是肝内胆管液（76 例，91.57%）、胆囊液（68 例，81.93%）、胆总管液（63 例，75.90%）。术中和术后无发生严重不良反应。**结论**　联合应用血清肝吸虫抗体检测和胃镜引导下十二指肠液引流术可有效提高华支睾吸虫病的检出率。

【关键词】　华支睾吸虫病；　血清抗体转换；　酶联免疫吸附测定；　引流；　胃镜检查
基金项目：国家自然科学基金面上项目（81972211）
DOI：10.3760/cma.j.cn321463-20200923-00785

Diagnostic value of serum antibody test and gastroscopy-guided duodenal drainage for clonorchiosis sinensis

Yang Qihong, Xu Chunling, Chen Yuhua, Tan Yongyi, Zhong Haizhen, Ye Guorong, Huang Sujun, Chen Yuanran, Liu Xuyou
Department of Gastroenterology, Guangzhou Red Cross Hospital, Medical College of Jinan University, Guangzhou 510220, China
Corresponding author: Liu Xuyou, Email: liuxy717@163.com

【Abstract】　Objective　To explore a fast method to identify and confirm suspected clonorchis sinensis infection. **Methods**　For suspected clonorchis sinensis infection, the clonorchiasis serum antibody was detected first with ELISA. If the antibody was positive, the fecal examination for eggs was performed. If the fecal examination was negative, duodenal drainage under gastroscopy was recommended to detect eggs from the drainage fluid. **Results**　A total of 126 patients met the requirements and aged 54.14±13.33 (24-87). There were 83 cases (65.87%, 83/126) with eggs positive in the drainage fluid, of which 53 cases were male, aged 55.91±11.47 (30-86), and 30 cases female, aged 55.87± 13.85(30-87). There was no significant difference in age between males and females($P>0.05$). The time of catheterization (T1) of 126 cases was 3.79 ±1.45 min. The time of drainage (T2) of 126 cases was 31.39 ±14.29 min. There was no significant difference in T1 or T2 between the positive group and the negative group($P>0.05$). The detection rates of eggs were 91.57% (76 cases) in intrahepatic bile duct drainage, 81.93% (68 cases) in the bile-cyst juice and 75.90% (63 cases) in the common bile duct fluid. No serious adverse reactions occurred during or after the operation. **Conclusion**　The detection rate of clonorchiosis sinensis can be effectively improved by the combination of clonorchiasis serum antibody test and gastroscopy-guided duodenal drainage.

【Key words】　Clonorchiasis;　Seroconversion;　Enzyme-linked immunosorbent assay;　Drainage;　Gastroscopy

Fund program: General Program of National Natural Science Foundation of China (81972211)
DOI:10.3760/cma.j.cn321463-20200923-00785

华支睾吸虫病是我国最严重的食源性寄生虫病之一,在我国流行地区主要分布在华南和东北两大片区,感染者主要集中在广东、广西、黑龙江、吉林等省(自治区),2015 年全国人体重点寄生虫病现状调查分析显示,城镇加权感染率为 0.71%,推算感染人数约为 446 万;农村加权感染率为 0.23%,推算感染人数约 152 万[1]。华支睾吸虫病的确诊方法是从粪便或十二指肠引流液中找到寄生虫卵,十二指肠引流液发现虫卵机会多于粪便。十二指肠引流液可通过传统插管或胃镜引导下获取,通过胃镜引导具有定位快速准确等优点,但因属于有创性操作,患者不一定愿意接受[2]。为简单有效地锁定可疑华支睾吸虫感染者,提高虫卵的检出率,帮助患者确诊,近年来,暨南大学医学院附属广州红十字会医院联合应用血清肝吸虫抗体检测和胃镜引导下十二指肠液引流术,取得良好效果,报道如下。

资料与方法

一、研究对象

选取 2018 年 1 月—2020 年 5 月在我院诊治的病例。纳入标准:患者年龄为 18~90 岁,存在上腹部不适、腹胀、腹痛、恶心、嗳气、反酸、食欲缺乏、腹泻、发热、黄疸、疲乏、消瘦等一个或多个症状,并符合以下之一:(1)有进食鱼生虾生史;(2)虽无进食鱼生虾生史,但存在以下情况之一:a.外周血嗜酸性粒细胞计数和(或)比率持续升高,已排除过敏性疾病或食物药物过敏因素;b.影像学提示存在胆囊结石、胆管结石、肝内胆管钙化斑等异常表现;c.有胆囊炎或胆管炎或胰腺炎病史;d.不明原因的肝功能异常,尤其是谷氨酰转肽酶(GGT)和(或)直接胆红素升高;e.不明原因的肝内(外)胆管扩张,暂无 ERCP 适应证或患者拒绝行 ERCP;f.不明原因的肝硬化。本研究所使用的“胃镜引导下十二指肠引流术”通过本院伦理委员会批准,且患者均为自愿参加。

本研究的排除标准:(1)既往确诊华支睾吸虫感染并已驱虫治疗者;(2)大便肝吸虫卵阳性者;(3)存在胃镜检查禁忌证者;(4)存在使用硫酸镁溶液禁忌证者;(5)具有 ERCP 适应证且愿意接受者;(6)血清肝吸虫抗体阴性者;(7)留置引流导管失败者;(8)引流液量过少者(<15 mL)。

二、方法

1.术前准备

(1)患者方面:采集病史,关注血常规、肝功能、腹部影像学等检查结果。对可疑肝吸虫感染者,抽取全血 3 mL 送广州金域医学检验中心,应用酶联免疫吸附试验(ELISA)行血清肝吸虫抗体检测。血清肝吸虫抗体阳性者予以粪便常规检查,有条件者建议采用加藤氏法(Kato-Katz)。门诊患者 2~3 次,住院患者至少 1 次。粪便虫卵阴性者,建议行胃镜引导下十二指肠液引流术。医师详细向患者及家属讲解操作的目的、方法、步骤和配合要点,术中、术后可能会出现的情况,以消除患方紧张恐惧情绪,减轻心理压力,取得信任和理解。患方同意后,签署相关知情同意书。行血常规、出凝血、心电图等检查,有口服抗血小板药物者按心血管科会诊意见进行停服,禁食 6~8 h,在右手背建立静脉输液通道。

(2)器械方面:选用钳子通道内径≥2.8 mm 的胃镜(Olympus GIF-XQ 260/Fujinon 600),一次性鼻胆引流导管(COOK ENBD-7-LIGUORY/南京微创 NBDS-B-7/250-P),无菌试管 3 支(每支容量约 15 mL),50%硫酸镁溶液 1 瓶(100 mL/瓶),一次性 20 mL 注射器 4~6 个。

2.引流操作:患者在镇静状态下接受操作,全程动态监测生命征。患者取左侧卧位,内镜医师经咬口垫插入胃镜后对食管-胃-球部-降段各部位黏膜进行仔细观察和拍照,注意降段乳头位置,如病情需要,可先完成所见病灶的活检和摘除息肉等治疗。随后,内镜医师调整镜头停留在胃腔内,从钳子通道送入一次性鼻胆引流导管至露出镜头少许后,推送镜身通过幽门抵达降段乳头上方。此时护士遵医嘱用 20 mL 注射器抽取 50%硫酸镁溶液 30~80 mL,通过引流导管外端蓝色塑胶接口,向管内匀速推注 50%硫酸镁溶液,喷洒在乳头附近(图 1)。推注完毕后,护士卸去蓝色塑胶接口,内镜医师向乳头下方推送引流导管约 10 cm,镜下可见引流导管末端呈猪尾巴圈绕在肠腔内,内镜医师即可退镜(图 2)。退镜时内镜医师需继续向钳子通道内缓慢推送引流导管,护士同步扶

镜退镜，直至镜子完全退出咬口垫外。护士用左手固定咬口垫外的引流导管，右手继续牵拉引流导管直至与镜子完全分离。接着护士取出咬口垫，用 3M 胶布把引流导管固定在患者右侧面颊上，重新在引流导管头端安装蓝色塑胶接口，接上 20 mL 注射器轻轻负压抽吸，如观察到有黄色的胆汁样液体吸出，即可留取标本。根据引流液的颜色变化，分别收集胆总管液（A 管，呈金黄色）、胆囊液（B 管，呈褐黄色）、肝内胆管液（C 管，呈柠檬黄色），每管 10～15 mL（图 3）。在引流过程中可嘱患者转动体位，便于收集引流液。

3.观察记录

（1）记录时间（以 min 为单位）：置管时间（T1），指从胃镜钳子通道放置一次性鼻胆引流导管至引流导管完全脱离镜子的时间；引流时间（T2），指从引流导管注入 50%硫酸镁溶液至完成引流液收集的时间。

（2）术中术后患者有无不良反应。

（3）引流液虫卵阳性情况：送引流液标本至检验科查找寄生虫卵（图 4）。根据引流液发现虫卵情况分为阴性组和阳性组。对阳性组的患者建议服吡喹酮治疗，医师按照患者体重计算吡喹酮用量，指导患者服药方法和注意事项。

（4）比较阳性组与阴性组的 T1 和 T2，比较 50%硫酸镁溶液不同用量组的 T2。

（5）阳性组的临床特征。

4.统计学：所有数据采用 Excel 2016 录入，SPSS Statistics 20.0 进行统计学分析，计量资料以 *Mean*±*SD* 表示，采用 *t* 检验或 *F* 检验，计数资料用百分比表示，采用 χ^2 检验，$P<0.05$ 为差异有统计学意义。

结　果

一、总体情况

纳入例数符合本研究条件共 126 例，年龄（54.14±13.33）岁（24～87 岁），其中男 79 例，年龄（54.84±12.81）岁（27～86 岁）；女 47 例，年龄（52.96±14.25）岁（24～87 岁）。男女年龄差异无统计学意义（$t=0.748$，$P=0.457$）。126 例受检者中，除最常见的慢性非萎缩性胃炎外，其他异常表现包括胃息肉 27 例，食管炎 15 例，慢性萎缩性胃炎 11 例，十二指肠炎 10 例，十二指肠溃疡、十二指肠黏膜下肿物、胃溃疡、Barrett 食管各 5 例，胃黏膜下肿物

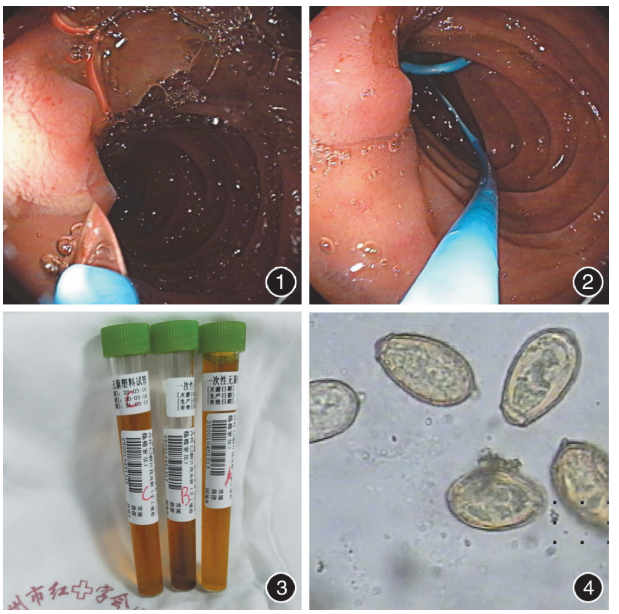

图 1　内镜下通过引流导管外端蓝色塑胶接口，向管内匀速推注 50%硫酸镁溶液，喷洒在十二指肠乳头附近　**图 2**　向十二指肠乳头下方推送引流导管约 10 cm，内镜下可见引流导管末端呈猪尾巴圈绕在肠腔内　**图 3**　引流液 A 管（胆总管液，呈金黄色），B 管（胆囊液，呈褐黄色），C 管（肝内胆管液，呈柠檬黄色）　**图 4**　引流液标本检查见肝吸虫卵　×40

4 例，食管（胃底）静脉曲张 3 例，十二指肠息肉、胃（十二指肠）毛细血管扩张、异位胰腺、胃扭转各 2 例，十二指肠乳头炎 1 例。部分患者存在 2 种或 2 种以上异常表现。

126 例患者，T1 为（3.79±1.45）min（2～8 min），T2 为（31.39±14.29）min（11～76 min）。男性引流液虫卵阳性组 T1 为（3.77±1.54）min，T2 为（30.53±12.65）min；男性引流液虫卵阴性组 T1 为（3.73±1.25）min（与虫卵阳性组比较，$t=-0.132$，$P=0.895$），T2 为（27.70±8.87）min（与虫卵阳性组比较，$t=1.011$，$P=0.315$）。女性引流液虫卵阳性组 T1 为（3.73±1.23）min，T2 为（32.30±15.76）min；女性引流液虫卵阴性组 T1 为（4.00±1.87）min（与虫卵阳性组比较，$t=0.590$，$P=0.558$），T2 为（38.06±20.75）min（与虫卵阳性组比较，$t=0.994$，$P=0.329$）。

50%硫酸镁溶液不同用量组情况 30～40 mL 组 26 例，50～60 mL 组 60 例，70～80 mL 组 40 例，各组 T2 分别为（30.19±14.74）min、（32.32±16.17）min 和（30.78±10.83）min，3 组间比较差异无统计学意义（$P=0.762$）。

引流液发现肝吸虫卵共 83 例，阳性检出率

65.87%(83/126)。各管引流液的虫卵检出率由高至低分别是 C 管(76 例,91.57%)、B 管(68 例,81.93%)、A 管(63 例,75.90%)。

126 例患者内镜操作过程顺利,且术中和术后均无不良反应。15 例在引流时间超过 50 min 后,自觉轻微腹部胀痛伴有便意感,尚能自控。术后当天患者排便次数 0~10 次,腹泻者不需要特殊用药处理。术后当天排便次数与 50%硫酸镁溶液用量情况见表 1。

表 1　术后 50%硫酸镁溶液不同用量组患者当天排便情况(例)

50%硫酸镁溶液用量	例	排便次数		
		1~3	4~6	7~10
30~40 mL 组	26	19	5	2
50~60 mL 组	60	52	6	2
70~80 mL 组	40	33	4	3

二、肝吸虫卵阳性组临床特征

1.一般情况:83 例肝吸虫卵阳性患者中,男 53 例,占 63.86%,年龄(55.91±11.47)岁(30~86 岁);女 30 例,占 36.14%,年龄(55.87±13.85)岁(30~87 岁)。男女年龄差异无统计学意义($t=0.013$,$P=51.55$)。有进食鱼生虾生 76 例,占 91.57%。

患者表现为上腹部重压感、饱胀、腹痛、恶心、呕吐、嗳气、反酸、食欲缺乏、腹泻、发热、黄疸、疲乏、消瘦等一个或多个症状,以上腹部重压感、饱胀最为常见,达 67 例,另伴有食欲缺乏 16 例、黄疸 12 例、腹泻 11 例、发热 6 例、反酸嗳气 5 例、消瘦 4 例等。

伴随严重肝胆胰疾病 16 例分别为急性胆管炎 5 例(其中 1 例并发大肠埃希菌败血症、1 例伴有慢性胆囊炎急性发作和腹腔多发脓肿),急性胰腺炎 2 例(其中 1 例伴有急性胆囊炎和门静脉炎),酒精性肝硬化失代偿期 2 例,乙肝后肝硬化代偿期 2 例,乙肝后肝硬化失代偿期伴胆囊萎缩钙化、不明原因肝硬化失代偿期、不明原因肝硬化代偿期、肝门部胆管不规则狭窄、胆囊结石伴有急性胆囊炎各 1 例。

2.实验室检查情况

(1)血常规异常 30 例,部分患者存在 2 种异常表现:嗜酸性粒细胞计数和(或)比率升高 24 例,轻度贫血 4 例,中度贫血 1 例,白细胞减少 1 例,血小板减少 1 例,血小板升高 1 例。

(2)肝功能异常 42 例,部分患者存在 2 种或 2 种以上异常表现:转肽酶升高 39 例,转氨酶升高 22 例,总胆汁酸升高 12 例,直接胆红素升高 12 例,间接胆红素升高 8 例。

3.影像学检查:存在肝胆胰异常表现 66 例,部分存在 2 种或 2 种以上异常表现:肝囊肿 24 例,脂肪肝 20 例,慢性胆囊炎伴结石 11 例,慢性胆囊炎 9 例,胆囊结石、肝内胆管扩张各 8 例,肝硬化 7 例,胆囊息肉、脾大各 5 例,血管瘤、胆总管扩张各 4 例,肝大、急性胆囊炎、肝内胆管结石、肝回声增粗各 3 例,肝内毛细胆管炎、肝内胆管钙化灶、急性胰腺炎、胆囊切除各 2 例,胆总管结石、胆总管狭窄、肝门部胆管狭窄、肝内胆管狭窄并扩张、胆囊腺肌症、胆囊萎缩钙化、门静脉炎、胰腺囊肿各 1 例。

讨　论

肝吸虫对人类危害最大的两个属为支睾属的华支睾吸虫和后睾属的麝猫后睾吸虫,在我国主要为华支睾吸虫[3]。华支睾吸虫病主要由生食或进食未煮熟的含肝吸虫囊蚴的淡水鱼虾引起,成虫寄生于人类或哺乳动物的肝内中、小胆管内,有时移居较大胆管或胆总管,甚至胰管,寿命可长达 2~30 年[4]。其口、腹两个吸盘吸附管壁,可引起胆管反复溃疡、增生及纤维化,使管腔变窄。华支睾吸虫排出的虫卵、黏液及成虫或死亡虫体阻塞胆管使胆汁引流不畅,并发细菌感染,引致胆管炎等肝胆疾病,长期肝吸虫感染还可导致肝硬化、肝癌、胆管癌、胰腺黏液性囊腺瘤等疾病,如合并乙型病毒性肝炎感染,则是胆管癌和肝细胞癌发生的重要因素[5-12]。在 2006 年,华支睾吸虫病已列为我国重点防治的寄生虫病之一,但至今对华支睾吸虫病的危害和防治仍然没有引起各方面足够的重视和认识[13]。珠江三角洲是华支睾吸虫病重点流行区,感染率居高不下,不少医务人员也吃过鱼生;广东省更是该病最早和流行最严重的省份,流行区平均感染率为 16.42%[14]。华支睾吸虫轻度感染者可无症状或仅有上腹部重压感、饱胀,部分有肝区隐痛、腹泻、食欲缺乏、乏力等;较重感染者可伴有头晕、失眠、精神不振等神经衰弱表现;严重感染者可突发寒战高热、厌油、黄疸、肝大脾大等。本研究阳性组有进食鱼生虾生者占 91.57%(76/83),临床表现虽以轻症为主,但 42 例(50.60%,42/83)已存在以转肽酶升高(92.86%,39/42)为特征的肝功能不全,肝胆胰有异常影像学表现高达 79.52%(66/83),伴随

肝胆胰严重疾病者几乎占 1/5(19.28%,16/83),提示华支睾吸虫感染对肝胆系统的损害确实不容忽视。WHO 国际癌症研究署于 2009 年将华支睾吸虫确定为胆管细胞癌明确致癌物[15],我国近年大力提倡早癌防治,作为医务工作者,更应从自身做起,自觉拒绝进食鱼生虾生,日常工作中多向民众推广疾病的科普宣教,让大家充分认识华支睾吸虫的危害性;同时,还要不断提高自身对华支睾吸虫病的诊断能力。

通过临床观察,我们认为对于存在类似“慢性胃炎”、“消化不良”等表现但治疗效果欠佳者,结合有吃鱼生虾生病史、肝胆系统存在肝内胆管炎/肝内胆管扩张/慢性胆囊炎/胆囊结石/胆管结石等异常表现,无论外周血嗜酸性粒细胞是否升高,建议要排查华支睾吸虫感染。确诊方法是从粪便或十二指肠引流液中找到寄生虫卵,其中粪便检查虽简单易行,但受患者排便习惯、居住地点和采样时间等限制,患者通常不能马上接受。因此,我们对可疑华支睾吸虫感染者,先行血清肝吸虫抗体检测(ELISA 法),此项目无需空腹抽血,费用便宜,作为可疑华支睾吸虫感染的初筛检查,患者容易接受。对血清抗体阳性者再动员进行粪便检查,患者的依从性便会大大提高。本研究阳性组的粪便查虫卵均为阴性,假阴性率较高,原因可能与感染者多为轻度感染,成虫产卵量相对较少;或与肝吸虫虫卵属于小型虫卵,在粪便中极易被粪渣遮盖,造成漏诊;或当胆道梗阻时,虫卵不易排至肠道等有关,增加粪便检测次数有可能提高检出率[16]。改良加藤氏法优于生理盐水直接涂片法,但该法患者的依从性不高,且对检验人员镜检技术要求高,特别是在感染度低的情况下漏检率较高[17]。应用 ELISA 法检测血清肝吸虫抗体,其阳性结果有指导作用,但不能排除既往感染或假阳性结果,故反复粪便虫卵阴性者,建议行十二指肠液引流术,从引流液中查找虫卵。本研究引流液阳性例数占65.87%(83/126),与粪便查虫卵比较,十二指肠液检查的确可以大幅度提高虫卵的检出率。我们发现,引流液 C 管(肝内胆管液)虫卵的检出率最高,其次为 B 管,所以在引流过程中,一定要认真观察引流液颜色变化,尽可能收集到 C 管引流液。通过胃镜操作,我们还发现不少上消化道黏膜疾病,包括胃溃疡、慢性萎缩性胃炎、胃息肉、胃十二指肠黏膜下肿物、食管炎、食管(胃底)静脉曲张等,并同时对某些病灶进行活检或治疗。因此,胃镜引导下十二指肠液引流术是一项一举多得的操作,在我院开展十余年,已帮助不少疑似华支睾吸虫感染者确诊,其中包括隐匿型或不典型感染病例[18-19]。

我院早期开展的胃镜引导下十二指肠液引流术,术前需要经鼻腔留置一次性小肠管,再由胃镜引导和异物钳钳夹把小肠管置入降段[18],虽然定位快速准确,但也存在不足,如增加患者不适、小肠管随着胃镜牵拉固定不佳、延长内镜操作时间等。近年我们改用一次性鼻胆引流导管,其直径 7 F,可直接从内径≥2.8 mm 的胃镜钳子通道插入至降段内,导管末端伸展后呈猪尾巴样盘曲在肠腔内,引流导管不容易滑脱至胃内,操作过程简单快捷,医生和护士只要能做到送管与退镜同步即可顺利置管,平均置管时间仅 3~4 min。通过观察,此法具有提高患者舒适满意度、缩短内镜操作时间、减少操作风险、减轻医护工作量、节省医疗成本等优势,值得临床推广应用[20]。

口服硫酸镁溶液适用于导泻、十二指肠引流及治疗胆绞痛,我院用于结肠镜或外科术前肠道清洁准备已有二十余年,由于没有明确的用于十二指肠液引流术的用药指引量,加上部分患者在完成引流术后次日要进行结肠镜检查,故我们参考日常的导泻用量,通过一次性鼻胆引流导管把 50%硫酸镁溶液直接喷洒在降段乳头附近,促使 Oddis 括约肌松弛和胆囊收缩,便于胆管和胆囊内的液体流出,同时可避免硫酸镁溶液对胃黏膜的直接刺激。本研究平均引流时间约 30 min,经比较,阴性组和阳性组平均引流时间差异无统计学意义,硫酸镁溶液不同用量组平均引流时间差异无统计学意义,说明延长引流时间不能提高虫卵的检出率,增加硫酸镁溶液用量亦不能缩短引流时间。随着引流时间延长,硫酸镁溶液在小肠腔内逐渐形成高渗状态,加上胆囊收缩素的刺激会造成患者产生腹胀和便意感,配合引流的依从性会有所降低,可能会影响引流液收集。因此,如何更好地选择硫酸镁溶液用量,达到既可减少患者不适又能快速收集十二指肠引流液有待我们进一步观察。

利益冲突　所有作者声明不存在利益冲突

志谢　广州市红十字会医院消化内科舒建昌设计选题,检验科梁世锦提供检测技术支持,中医科黄昌锦提供统计学分析支持,图书馆王彦提供文献资料

参 考 文 献

[1] 陈颖丹, 周长海, 朱慧慧, 等. 2015 年全国人体重点寄生虫病现状调查分析[J].中国寄生虫学与寄生虫病杂志, 2020, 38(1):5-16. DOI: 10.12140/j.issn.1000-7423.2020.01.002.

[2] 郭家伟, 胡中伟, 罗红彬. 胃镜引导下十二指肠胆汁引流术在重型肝炎合并胆道感染中的应用[J].南方医科大学学报, 2008, 28(5):900-901, 904. DOI: 10.3321/j.issn:1673-4254.2008.05.070.

[3] 钱门宝, 陈颖丹, 周晓农. 从认识到实践——纪念华支睾吸虫发现 140 周年[J].中国寄生虫学与寄生虫病杂志, 2014, 32(4):247-252.

[4] Rim HJ. Clonorchiasis: an update[J]. J Helminthol, 2005, 79(3):269-281. DOI: 10.1079/joh2005300.

[5] Lim MK, Ju YH, Franceschi S, et al. Clonorchis sinensis infection and increasing risk of cholangiocarcinoma in the Republic of Korea[J]. Am J Trop Med Hyg, 2006, 75(1):93-96.

[6] 李建明, 刘学强, 陈海生, 等. 华支睾吸虫致急性胆管炎的诊断及治疗[J].肝胆外科杂志, 2006, 14(6):423-424. DOI: 10.3969/j.issn.1006-4761.2006.06.010.

[7] 程艳洁, 姚丽君. 华支睾吸虫与肝/胆癌发病机制[J].中国人兽共患病学报, 2010, 26(3):275-278. DOI: 10.3969/j.issn.1002-2694.2010.03.022.

[8] Qian MB, Chen YD, Liang S, et al. The global epidemiology of clonorchiasis and its relation with cholangiocarcinoma[J]. Infect Dis Poverty, 2012, 1(1):4. DOI: 10.1186/2049-9957-1-4.

[9] Qiao T, Ma RH, Luo ZL, et al. Clonorcis sinensis eggs are associated with calcium carbonate gallbladder stones[J]. Acta Trop, 2014, 138:28-37. DOI: 10.1016/j.actatropica.2014.06.004.

[10] 王彩琴, 余新炳, 李学荣. 华支睾吸虫感染与胆管癌发生发展关系的研究进展[J].中国寄生虫学与寄生虫病杂志, 2015, 33(2):142-146.

[11] Choi JH, Kim JH, Kim CH, et al. Pancreatic mucinous cystadenoma of borderline malignancy associated with Clonorchis sinensis[J]. Korean J Intern Med, 2015, 30(3):398-401. DOI: 10.3904/kjim.2015.30.3.398.

[12] Shi Y, Jiang Z, Yang Y, et al. Clonorchis sinensis infection and co-infection with the hepatitis B virus are important factors associated with cholangiocarcinoma and hepatocellular carcinoma[J]. Parasitol Res, 2017, 116(10): 2645-2649. DOI: 10.1007/s00436-017-5572-1.

[13] 操治国. 我国华支睾吸虫病的流行概况及防治对策[J].中国热带医学, 2007, 7(8):1455-1457.

[14] 邓卓晖, 方悦怡. 广东省华支睾吸虫病流行态势与防控策略[J].中国血吸虫病防治杂志, 2016, 28(3):229-233. DOI: 10.16250/j.32.1374.2016081.

[15] Bouvard V, Baan R, Straif K, et al. A review of human carcinogens--Part B: biological agents[J]. Lancet Oncol, 2009, 10(4): 321-322. DOI: 10.1016/s1470-2045(09)70096-8.

[16] 张晓丽, 陈小贝, 朱骥伟, 等. 肝吸虫病常用诊断方法的效果评估[J].热带病与寄生虫学, 2014, 12(1):15-17. DOI: 10.3969/j.issn.1672-2302.2014.01.005.

[17] 余一海, 吴焜, 李艳銮. 两种方法检测肝吸虫虫卵的效果比较[J].检验医学与临床, 2016, 13(2):262-264. DOI: 10.3969/j.issn.1672-9455.2016.02.048.

[18] 杨绮红, 舒建昌, 黎铭恩, 等. 十二指肠胆汁引流术诊断隐匿型华支睾吸虫感染[J].中国热带医学, 2009, 9(12): 2244, 2271.

[19] 杨绮红, 刘序友, 陈玉花, 等. 不典型肝吸虫感染致急性胆管炎一例[J].中华消化内镜杂志, 2019, 36(10):775-777. DOI: 10.3760/cma.j.issn.1007-5232.2019.10.017.

[20] 许春玲, 王幼芳, 杨绮红, 等. 胃镜引导下十二指肠液引流术改良法效果观察[J].现代消化及介入诊疗, 2018, 23(6): 801-803. DOI: 10.3969/j.issn.1672-2159.2018.06.035.

(收稿日期:2020-09-23)

(本文编辑:周昊)

OLYMPUS

广告

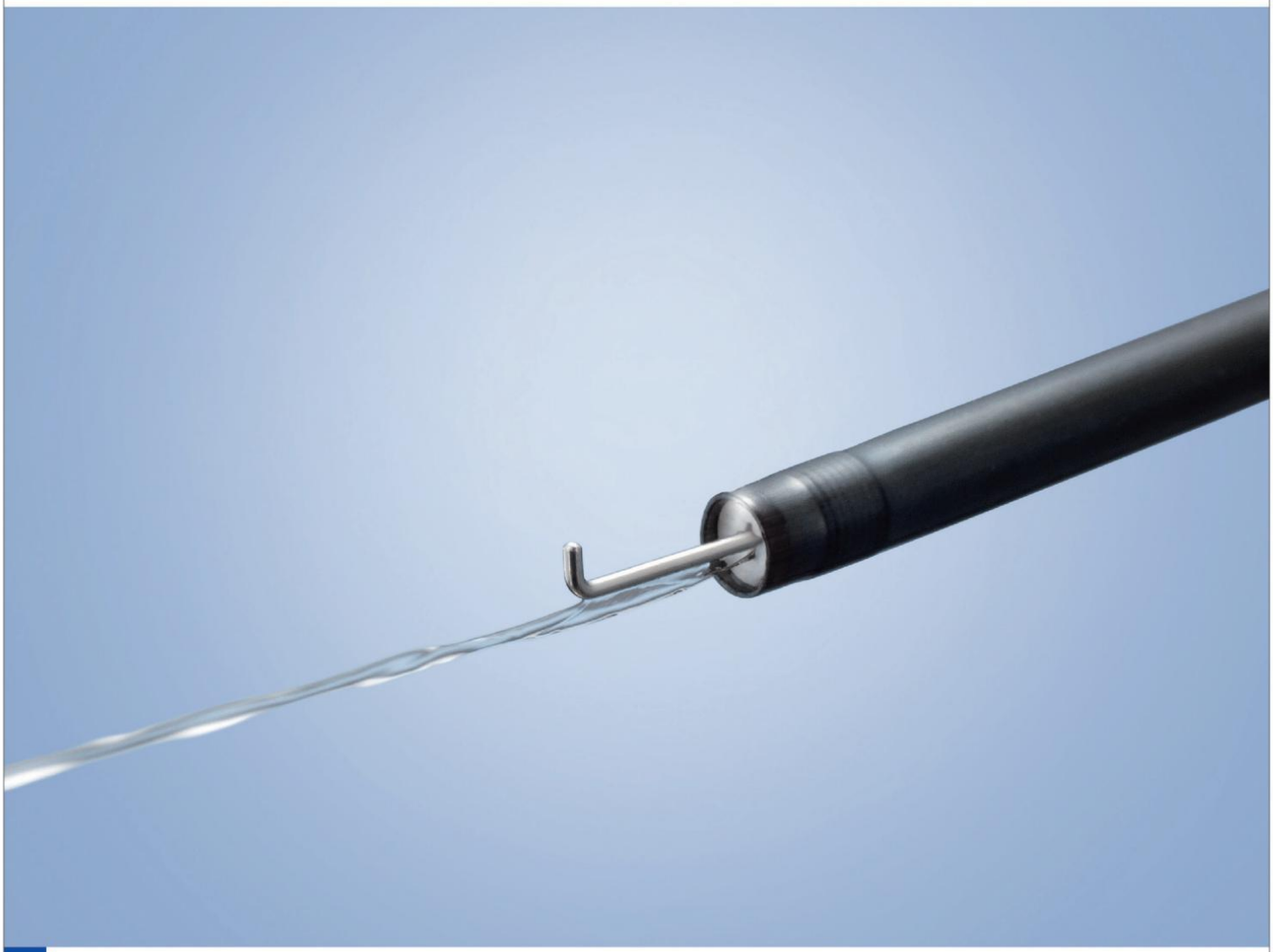

新增术中注液功能，减少耗材交换

- 注液功能，可以实现切开后的注液。减少耗材交换。
- 锁定功能，将手柄滑块推到最大，刀头完全伸出，可将钩的方向锁定。
- 先端的L型设计，即使是位于垂直部位的组织，也能对黏膜实施精准的提起和剥离操作。

一次性使用高频黏膜切开刀

KD-625LR/QR/UR

奥林巴斯(北京)销售服务有限公司

北京总部：北京市朝阳区新源南路1-3号平安国际金融中心A座8层
代表电话：010-58199000

本资料仅供医学专业人士阅读。
禁忌内容或注意事项详见说明书。
所有类比均基于本公司产品，特此说明。
规格、设计及附件如有变更，请以产品注册信息为准。

一次性使用高频黏膜切开刀 国械注进20213010035
沪械广审(文)第260202-15525号
AD0068SV V01-2106

ISSN 1007-5232　CN 32-1463/R　邮发代号：28-105　国内定价：25.00 元



Nexium iv 耐信
Esomeprazole Sodium
注射用艾司奥美拉唑钠

广告

注射用艾司奥美拉唑钠

（曾用名：注射用埃索美拉唑钠）

耐信®

有效抑酸 快速止血

耐信®针剂简明处方资料：

[药品名称]

通用名称：注射用艾司奥美拉唑钠
英文名称：Esomeprazole Sodium for Injection
汉语拼音：Zhusheyong Aisi ao’ meilazuona
曾 用 名：注射用埃索美拉唑钠

[适 应 症]

1. 作为当口服疗法不适用时，胃食管反流病的替代疗法。
2. 用于口服疗法不适用的急性胃或十二指肠溃疡出血的低危患者
(胃镜下Forrest分级IIc-III)。
3. 用于降低成人胃和十二指肠溃疡出血内镜治疗后再出血风险。

[规　　格]

40mg(按$C_{17}H_{19}N_3O_3S$计)

[用法用量]

1. 对于不能口服用药的胃食管反流病患者，推荐每日1次静脉注射或静脉滴注本品20~40mg。反流性食管炎患者应使用40mg，每日1次；对于反流疾病的症状治疗应使用20mg，每日1次。本品通常应短期用药(不超过7天)，一旦可能，就应转为口服治疗。

2. 对于不能口服用药的Forrest分级IIc-III的急性胃或十二指肠溃疡出血患者，推荐静脉滴注本品40mg，每12小时一次，用药5天。

3. 降低成人胃和十二指肠溃疡出血内镜治疗后72小时内再出血风险。经内镜治疗胃及十二指肠溃疡急性出血后，应给予患者80mg艾司奥美拉唑静脉注射，持续时间30分钟，然后持续静脉滴注8mg/h 71.5小时。静脉治疗期结束后应进行口服抑酸治疗。

[给药方法]

• 静脉注射用

40mg剂量：溶解于 5ml 的配置溶液（8mg/ml），静脉注射时间应至少在3分钟以上。
20mg剂量：2.5ml即一半的配置溶液（8mg/ml），静脉注射时间应至少在3分钟以上，剩余的溶液应作丢弃处理。

• 静脉滴注用

40mg剂量：将上述配置溶液稀释至终体积50mL，静脉滴注时间应在10 - 30分钟。
20mg剂量：将上述配置溶液稀释至终体积50mL，静脉滴注25mL即一半，滴注时间应在10 - 30分钟，剩余的溶液应作丢弃处理。
80mg推注剂量：将两瓶40mg剂量分别溶解于5mL的配置溶液中，再将上述浓度为8mg/mL配置溶液稀释在100mL的0.9%氯化钠溶液中，静脉注射给药30分钟。8mg/h剂量：将上述经0.9%氯化钠溶液稀释好的溶液，按8mg/h持续静脉给药71.5小时。

[使用指导]

注射液的制备是通过加入5ml的0.9%氯化钠溶液至本品小瓶中供静脉注射使用。
滴注液的制备是通过将本品1支溶解至0.9%氯化钠溶液100ml，供静脉滴注使用。
配制后的注射用或滴注用液体均是无色至级微黄色的澄清溶液，应在12小时内使用，
保存在30℃以下。从微生物学的角度考虑最好立即使用。

[禁　　忌]

1. 已知对艾司奥美拉唑、其它苯并咪唑类化合物或本品的任何其他成份过敏者禁用。
2. 本品禁止与奈非那韦(nelfinavir)联合使用；不推荐与阿扎那韦(atazanavir)、沙奎那韦联合使用(见【药物相互作用】)。

[不良反应]

常见不良反应为腹痛、便秘、腹泻、腹胀、恶心呕吐、头痛、给药部位反应等(详见说明书)。

[注意事项]

1. 当病人被怀疑患有胃溃疡或已患有胃溃疡时，如果出现异常症状(如明显的非有意识的体重减轻、反复呕吐、吞咽困难、呕血或黑便)，应排除恶性肿瘤的可能。因为使用本品治疗可减轻症状，延误诊断。
2. 肾功能损害的患者无需调整剂量。由于严重肾功能不全的患者使用本品的经验有限，治疗时应慎重(见[药代动力学])。
3. 对驾驶和使用机器能力的影响：尚未观察到这方面的影响。
4. 消化性溃疡出血内镜止血后应用高剂量艾司奥美拉唑时，肝功能受损患者80mg静脉推注剂量不需调整，伴有轻至中度肝损害（Child-Pugh A和B级），最大持续滴注速度不超过6mg/h；伴有重度肝损害患者（Child-Pugh C级）最大持续滴注速度不超过4mg/h。治疗成人GERD时，轻到中度肝功能损害的患者无需调整剂量。严重肝功能损害的患者每日剂量不应超过20mg(见【药代动力学】)。

(仅供医药专业人士参考 详细资料备索)

CN-27185 有效期至2021年04月08日（仅供医药专业人士参考）

AstraZeneca 阿斯利康

阿斯利康(中国)
地址：上海市浦东新区亮景路199号　　邮政编码：201203
ADD：No. 199 Liangjing Road, Shanghai 201203, China
电话：(021) 60301752　　传真：(021) 58385078
TEL: (021) 60301752　　FAX: (021) 58385078

请通过以下任一方式将不良事件报告给阿斯利康中国：
电话：4008208116,8008208116;
电邮：China.AZDrugSafety@astrazeneca.com;
传真：86 21 38683551
在线报告：https://aereporting.astrazeneca.com

批准文号
国药准字　H20093314
苏药广审（文）第2019020143