J Am Coll Surg, 2005, 201(1): 143-148. DOI: 10.1016/j.jamcollsurg.2005.03.033.

[11] Pumberger W, Maier-Hiebl B, Kargl S. Recurrent pancreatitis due to an intraluminal duodenal diverticulum: report of a case [J]. Surg Today, 2012, 42(6): 589-592. DOI: 10.1007/s00595-012-0123-y.

[12] Willemer S, Dombrowski H, Adler G, et al. Recurrent acute pancreatitis and intraluminal duodenal diverticulum [J]. Pancreas, 1992, 7(2): 257-261. DOI: 10.1097/00006676-199203000-00020.

[13] Materne R. The duodenal wind sock sign[J]. Radiology, 2001, 218(3): 749-750. DOI: 10.1148/radiology.218.3.r01mr02749.

[14] Clemente G, Sarno G, Giordano M, et al. Intramural duodenal diverticulum mimicking a periampullary neoplasm[J]. Am J Surg, 2008, 196(4): e31-32. DOI: 10.1016/j.amjsurg.2007.10.028.

[15] De Rai P, Castoldi L, Tiberio G. Intraluminal duodenal diverticulum causing acute pancreatitis: CT scan diagnosis and review of the literature[J]. Dig Surg, 2000, 17(3): 288-292. DOI: 10.1159/000018854.

[16] Dusunceli Atman E, Erden A, Ustuner E, et al. MRI findings of intrinsic and extrinsic duodenal abnormalities and variations[J]. Korean J Radiol, 2015, 16(6): 1240-1252. DOI: 10.3348/kjr.2015.16.6.1240.

（收稿日期：2020-01-25）

（本文编辑：钱程）

# 内镜下取石网篮嵌顿断裂后体外冲击波碎石一例

顾伟刚　杨晶　何侠垠　金杭斌　杨建锋　张筱凤

浙江大学医学院附属杭州市第一人民医院消化内科 310006

通信作者：张筱凤，Email：zxf837@tom.com

**【摘要】** 本文报道 1 例胆总管巨大结石患者行经内镜逆行胰胆管造影术（endoscopic retrograde cholangiopancreatography，ERCP），术中取石时发生网篮嵌顿断裂，予体外冲击波碎石（extracorporeal shock wave lithotripsy，ESWL）治疗 3 次后顺利取出网篮并取净结石。检索 2000 年 1 月—2020 年 5 月中国知网、万方数据库及 PubMed 数据库的相关文献 7 篇，显示报道的 18 例 ERCP 取石网篮断裂病例，患者均经胆道镜或 ERCP 取出断裂网篮。可见对于取石网篮嵌顿断裂，ESWL 治疗安全有效。

**【关键词】** 胰胆管造影术，内窥镜逆行；　网篮嵌顿断裂；　体外冲击波碎石

**基金项目**：浙江省医药卫生科技计划项目（2018RC013，2019RC237）；杭州市卫生科技计划重大项目（2016ZD01）；杭州市重大科技项目（20162013A01）

DOI：10.3760/cma.j.cn321463-20200628-00577

经内镜逆行胰胆管造影术（endoscopic retrograde cholangiopancreatography，ERCP）已成为胆总管结石诊断及治疗的首选方法[1]，胆总管结石常规可使用网篮和球囊取石，而对于困难胆管结石则需要使用柱状气囊扩张、网篮机械碎石、经 SpyGlass 辅助下的液电/激光碎石等[2]。本中心将体外冲击波碎石（extracorporeal shock wave lithotripsy，ESWL）技术引入困难胆总管结石治疗，提高了碎石成功率及一次性取石成功率，疗效可靠[3]。在困难胆管结石网篮取石或机械碎石过程中，网篮嵌顿断裂虽然罕见，但因临床处理棘手，故需重视。我们近期通过 ESWL 成功处理了 1 例 ERCP 取石网篮嵌顿断裂病例，报道如下。

患者女，56 岁，因“反复上腹痛半年，再发伴加重 2 周”入院。患者 2 周前因腹痛在当地医院就诊，查上腹部 CT 及磁共振胰胆管成像（magnetic resonance cholangiopancreatography，MRCP）提示胆总管巨大结石，肝内外胆管扩张，ERCP 检查示胆总管巨大结石，予 ERCP+经内镜乳头括约肌切开术（endoscopic sphincterotory，EST）+取出部分结石+经内镜鼻胆管引流术（endoscopic nasobiliary drainge，ENBD），为进一步取石带鼻胆管来我院。入院查体：体温 36.7℃，血压 95/61 mmHg（1 mmHg=0.133 kPa）；皮肤巩膜无黄染，腹软，中上腹压痛，无反跳痛，余未见明显异常。入院后辅助检查：白细胞数 $5.3\times10^9$/L、中性粒细胞数 $2.6\times10^9$/L、C-反应蛋白 2 mg/L；丙氨酸氨基转移酶 78 U/L，门冬氨酸氨基转移酶 68 U/L，γ-谷氨酰基转移酶 365 U/L，碱性磷酸酶 109 U/L，总胆红素 21.2 μmol/L；肾功能、电解质及凝血指标等均正常。考虑诊断：困难胆总管结石 ENBD 术后；肝内外胆管扩张。入院后予 ERCP 造影见胆总管约 2.0 cm×2.5 cm 巨大结石（图 1）。予以柱状气囊 1.2~1.5 cm，压力 4 ATM，扩张约 2 min，用碎石网篮机械碎石后取出大量结石，再次以螺旋网篮清扫残余结石时发生网篮嵌顿断裂（图 2），因断端较短，无法紧急镜内碎石，予以留置鼻胆管后行 3 次 ESWL，冲击波冲击共计

17 933次，总能量 710. 80 J（图 3）。再次 ERCP 时以异物钳顺利取出网篮断端，并取净结石（图 4）。

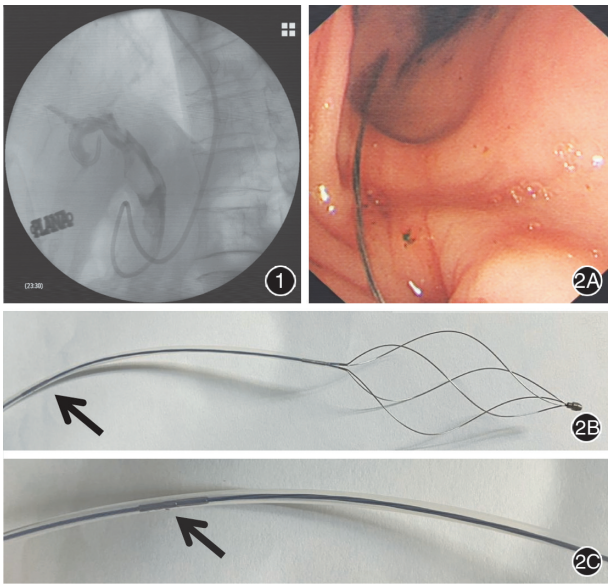


**图 1**　经内镜逆行胰胆管造影示胆总管中段 2. 0 cm×2. 5 cm 巨大结石　　**图 2**　碎石网篮机械碎石后取出大量结石，再次以螺旋网篮清扫残余结石时发生网篮嵌顿断裂　2A：内镜下见胃窦内网篮断端；2B、2C：箭头处示网篮断裂位置

**讨论**　我国最新指南将胆总管结石直径>15 mm、结石数量>10 枚、结石形态不规则、胆管结构复杂（如胆管结石远端狭窄、成角等）、合并肝内胆管结石、上消化道解剖结构异常、Mirizzi 综合征等情况，称为困难胆总管结石[2]。对于困难胆总管结石，目前最常使用的内镜取石方法有网篮机械碎石，柱状气囊扩张，SpyGlass 直视下激光或液电碎石等方法。其中，网篮机械碎石主要存在操作复杂、易引起结石残留、胆管损伤、并发症发生率高等缺点。大且硬的结石易引起网篮嵌顿，结石不能被取出又不能从网篮中释放出来，一旦发生，则需要再次 ERCP 或外科手术治疗，大大增加了风险和费用。

以“胆总管结石，网篮嵌顿断裂”为中文检索词，以“common bile duct stone，impacted basket catheter”为英文检索词检索 2000 年 1 月—2020 年 5 月中国知网、万方数据库及 PubMed 数据库的相关文献，共获得文献 7 篇，其中中文文献 3 篇[4-6]，英文文献 4 篇[7-10]（表 1）。共报道 18 例患者，其中男 7 例、女 11 例，平均年龄 66. 5 岁，结石数量 1～3 枚，大小 1. 0～3. 5 cm，结石位置以十二指肠乳头口后胆总管中段为主。网篮嵌顿主要有取石网篮或碎石网篮嵌顿。文献中主要处理方法有以下几种：（1）剪断网篮，使用紧急碎石器镜内碎石[5]；（2）使用另一碎石网篮将嵌顿网篮及结石一同碎裂[4,8]；（3）经过乳头口或经皮经肝胆管引流术（percutaneous transhepatic biliary drainage，PTBD）窦道使用活检钳松解网篮部分钢丝使嵌顿网篮松开[7,9]；（4）胆道镜液电或激光碎石[10]；（5）综合使用以上 2 种方法[6]。患者均痊愈出院，无外科手术报道。

发生取石网篮嵌顿的主要原因：（1）十二指肠乳头条件，包括乳头过小、扁平、憩室旁乳头、憩室内乳头等，不能完全有效地行乳头扩张和最大范围切开；（2）对结石的大小和取石路径上胆管大小的对应关系判断不准确[5]；（3）操作过程中未反复造影判断结石大小，取石网篮器械选择不合适。本例患者十二指肠乳头条件尚可，予以柱状气囊扩张后，首先选择用碎石网篮机械碎石后取出大量结石，未进一步造影判断残余结石大小，再次以螺旋网篮清扫残余结石时发生网篮嵌顿。

网篮嵌顿断裂早年没有紧急碎石器时，多考虑外科手术治疗，在近 20 年 ERCP 技术器械发展后，有了较多的内镜下处理方法，归纳为以下 4 种：（1）使用紧急碎石器镜内或镜外碎石，此类方法风险较大，容易发生乳头撕裂、出血、穿孔、重症胰腺炎等。（2）使用另一碎石网篮将嵌顿网篮及结石视为异物一同碎裂，在碎石时要将结石推至胆总管中上段较宽处，防止在乳头开口处碎石后发生嵌顿。另外收网篮要注意均匀用力，避免两个网篮在胆道内相互作用弯曲成角度，增加取出难度。（3）通过十二指肠乳头逆行或 PTBD 顺行将活检钳送入胆总管，活检钳松解网篮部分钢丝使嵌顿网篮松开结石，此类办法临床报道较少，需要结合患者乳头肝内胆管扩张情况选择合适入路，对于嵌顿网篮松解需要反复尝试。（4）胆道镜液电或激光碎石，该方法可直视下操作，但操作要求高、时间长、费用高。

ESWL 最早应用于泌尿系结石的治疗，1987 年 Scakmann 等[11]利用 ESWL 治疗胆系结石后，该方法被越来越多的医师接受。我国在 90 年代开始尝试使用 ESWL 治疗胆管结石，但由于当时冲击波频带宽，使用超声波定位不准确，低频成分在液体中产生空化作用，造成较多的组织损伤，并发症较多而停用。因此，早年综述推荐将 ESWL 作为在各种内镜取石方法失败之后，外科手术之前的补救措施。而本中心自 2016 年起采用 Dornier 公司生产的 Compact Delta Ⅱ型胰管专用碎石机，该新型碎石机器特点是：使用 X 线定位，C 臂系统整合了水囊震波元的等中心设计，保证冲击波与成像系统围绕结石移动，定位精准；焦点宽度仅 5 mm，能量范围 0. 1～0. 6 mJ/mm$^2$，能量级可从 1 级（10 kV）至 6 级（16 kV）调节。ESWL 在本中心初始主要应用于胰管结石、肝内胆管结石、困难胆总管结石碎石治疗，总体疗效及安全性令人满意[3,12]。该患者网篮断裂残留较短，无法镜内或境外紧急碎石，我们选择了 ESWL 处理嵌顿网篮及结石。

处理这例患者的主要经验：（1）退出十二指肠镜时，将网篮断端留置在胃内，避免碎石过程中网篮移位对十二指肠黏膜造成出血或穿孔可能。（2）留置鼻胆管，方便 ESWL 过程中造影显示结石碎裂情况。同时鼻胆管可能穿过网篮，避免 ESWL 过程中网篮脱出移位至远端小肠。（3）ESWL 过程中因适当夹闭鼻胆管，留置造影剂，每 500～1 000 次冲击波

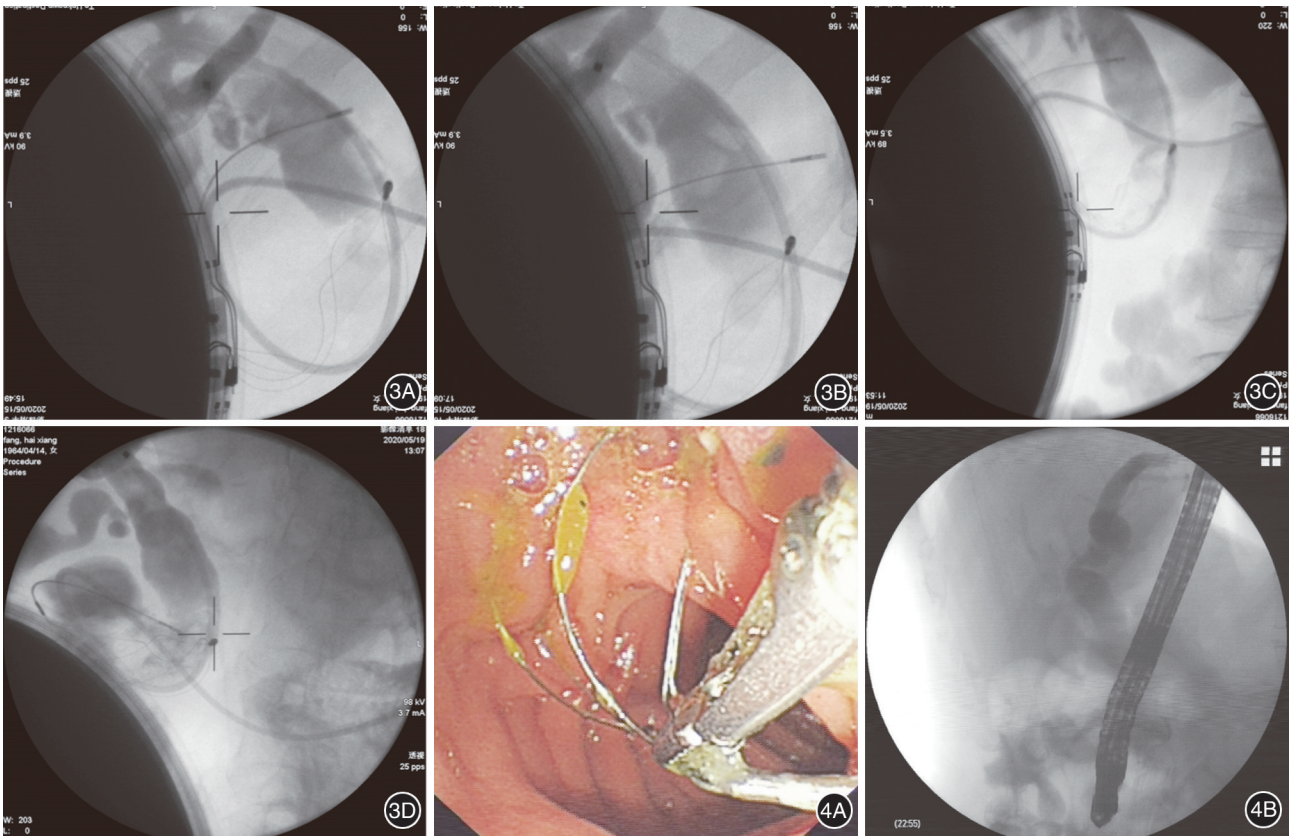


**图 3**　留置鼻胆管后行 3 次体外冲击波碎石　3A、3B：第 1 次碎石前后对比，冲击波冲击共 6 003 次，239.71 J，网篮内结石碎裂不明显；3C、3D：第 3 次碎石前后对比，冲击波冲击共 5 899 次，230.12 J，网篮部分下移至乳头口，其内结石已完全碎裂，残余结石均<5 mm　**图 4**　再次经内镜逆行胰胆管造影术（ERCP）时以异物钳顺利取出网篮断端，并取净结石　4A：内镜下见异物钳取出断裂网篮；4B：ERCP 顺利取净结石

**表 1**　文献报道的关于 ERCP 网篮嵌顿处理的临床资料

| 文献作者 | 例数 | 性别 | 年龄（岁） | 既往手术方式 | 结石数量（枚） | 结石大小（cm） | 胆管宽度（cm） | 乳头切开（cm） | 网篮嵌顿位置 | 网篮断裂与否 | 处理方法 |
|---|---|---|---|---|---|---|---|---|---|---|---|
| 韩树堂等[4] | 1 | 男 | 78 | 胆囊切除术 | 3 | 1.5~2.2 | - | 1.5 | 乳头口 | 否 | 使用另一碎石网篮将嵌顿网篮及结石一同碎裂 |
| 时之梅等[5] | 12 | 男 3 例<br>女 9 例 | 42~80，平均 64 | - | - | 1.0~3.5 | - | - | - | 否 | 剪断网篮，使用紧急碎石器镜内碎石 |
| 郭智慧等[6] | 1 | 男 | 66 | 无 | 1 | 1.0 | 1.5 | 中切开 | 乳头口 | 是 | 紧急镜内碎石时网篮断裂，口外剩下 3 cm，予激光碎石后用另一碎石网篮将嵌顿网篮及结石一同碎裂 |
| Ryozawa 等[7] | 1 | 女 | 69 | 无 | 2 | 2.5 | 2.8 | - | 胆总管中段 | 是 | 机械碎石时网篮断裂，使用活检钳松解网篮 2 根钢丝后使嵌顿网篮松开 |
| Tanaka 等[8] | 1 | 男 | 89 | 无 | 1 | 1.3 | 1.5 | - | 胆总管中段 | 是 | 使用另一碎石网篮将嵌顿网篮及结石一同碎裂 |
| Kwon 等[9] | 1 | 男 | 66 | - | 1 | 1.5 | 2.5 | - | 乳头口 | 是 | 经过经皮经肝胆管引流术的窦道送入活检钳，松解网篮钢丝后使嵌顿网篮松开 |
| Fenner 等[10] | 1 | 女 | 62 | 无 | 1 | 2.0 | 1.8 | - | 胆总管中段 | 是 | 胆道镜液电碎石，异物钳钳取出嵌顿网篮 |

注："-"表示文献中未描述

评估结石造影碎裂情况及网篮位置，碎裂结石直径应<5 mm。（4）第 3 次 ESWL 过程中，发现网篮部分下移至乳头方向，即予以停止 ESWL，避免网篮滑出乳头或移位至远端小肠。

综上所述，ERCP 术中网篮嵌顿断裂是取石过程中罕见的并发症，尤其对于断端较短的情况，临床处理十分棘手。在 ERCP 取石过程中，特别是困难胆总管结石需要充分术前、术中评估，选择合适的取石方法和器械，避免网篮嵌顿情

况出现。一旦发生网篮嵌顿断裂,可选择镜内或镜外碎石、液电或激光碎石等,ESWL 处理网篮嵌顿断裂是安全有效的方法。

**利益冲突**　所有作者声明不存在利益冲突

## 参 考 文 献


[1] Williams EJ, Green J, Beckingham I, et al. Guidelines on the management of common bile duct stones (CBDS)[J]. Gut, 2008, 57(7): 1004-1021. DOI: 10.1136/gut.2007.121657.

[2] 中华医学会消化内镜学分会 ERCP 学组, 中国医师协会消化医师分会胆胰学组, 国家消化系统疾病临床医学研究中心. 中国 ERCP 指南(2018 版)[J]. 中华消化内镜杂志, 2018, 35(11): 777-813. DOI: 10.3760/cma.j.issn.1007-5232.2018.11.001.

[3] 杨晶, 张筱凤, 顾伟刚, 等. 体外冲击波碎石联合内镜治疗对胆总管困难结石的疗效分析[J]. 中华消化内镜杂志, 2018, 35(8): 590-592. DOI: 10.3760/cma.j.issn.1007-5232.2018.08.013.

[4] 韩树堂, 陈隆典, 张建武, 等. 胆总管结石嵌顿于取石网篮内的处理[J]. 中华消化内镜杂志, 2002, 19(4): 204. DOI: 10.3760/cma.j.issn.1007-5232.2002.04.034.

[5] 时之梅, 王书智, 陆蕊, 等. 体外碎石器在 ERCP 取石发生取石网篮嵌顿时的应用体会[J]. 中华消化内镜杂志, 2009, 26(7): 378-379. DOI: 10.3760/cma.j.issn.1007-5232.2009.07.018.

[6] 郭智慧, 郑清文, 周丹, 等. 胆总管结石内镜碎石术网篮嵌顿处理一例[J]. 中华消化内镜杂志, 2012, 29(4): 228-229. DOI: 10.3760/cma.j.issn.1007-5232.2012.04.020.

[7] Ryozawa S, Iwano H, Taba K, et al. Successful retrieval of an impacted mechanical lithotripsy basket: a case report[J]. Dig Endosc, 2010, 22 Suppl 1: S111-113. DOI: 10.1111/j.1443-1661.2010.00963.x.

[8] Tanaka K, Yasuda K, Uno K, et al. Case report: trouble-shooting for difficult cases of common bile duct stones with endoscopic treatment[J]. Dig Endosc, 2010, 22 Suppl 1: S114-117. DOI: 10.1111/j.1443-1661.2010.00964.x.

[9] Kwon JH, Lee JK, Lee JH, et al. Percutaneous transhepatic release of an impacted lithotripter basket and its fractured traction wire using a goose-neck snare: a case report[J]. Korean J Radiol, 2011, 12(2): 247-251. DOI: 10.3348/kjr.2011.12.2.247.

[10] Fenner J, Croglio MP, Tzimas D, et al. Successful treatment of an impacted lithotripter basket in the common bile duct with intracorporeal electrohydraulic lithotripsy[J]. Endoscopy, 2018, 50(4): 447-448. DOI: 10.1055/s-0043-124176.

[11] Sackmann M, Weber W, Delius M, et al. Extracorporeal shock-wave lithotripsy of gallstones without general anesthesia: first clinical experience[J]. Ann Intern Med, 1987, 107(3): 347-348. DOI: 10.7326/0003-4819-107-2-347.

[12] 杨晶, 张筱凤. 体外冲击波碎石联合 ERCP 治疗肝内胆管结石[J]. 中华消化内镜杂志, 2014, 31(5): 278-280. DOI: 10.3760/cma.j.issn.1007-5232.2014.05.012.


(收稿日期:2020-06-28)

(本文编辑:周昊)

# 直肠神经内分泌癌合并肝转移一例

祝强　刘中亮

北京市密云区医院消化内科 101500

通信作者:刘中亮, Email: 1752050822@qq.com

**【摘要】** 神经内分泌癌属于神经内分泌肿瘤的亚类,在胃肠道中很少见,目前大多数关于神经内分泌癌的文献源于对小细胞肺癌的研究,而直肠神经内分泌癌的公布数据很少。本文报道了 1 例直肠神经内分泌癌合并肝转移病例,就诊时表现为明显的类癌综合征症状,结肠镜检查拟诊为直肠恶性肿瘤,结合有类癌综合征的表现,考虑诊断为直肠神经内分泌肿瘤,随后免疫组化检查显示 Ki-67 约 65%(+),最终诊断为直肠神经内分泌癌。

**【关键词】** 免疫组织化学; 癌,神经内分泌; 类癌综合征

DOI:10.3760/cma.j.cn321463-20200325-00399

患者男,74 岁,因“大便习惯改变半年,加重 1 个月”入院。患者半年前无明显诱因出现大便习惯改变,主要表现为大便次数增多 5~6 次/d,间断表现为不成形便。近 1 个月来大便次数较前增多(约 20 余次/d),多不成形,偶有稀水样便。患者既往腰椎间盘突出史 10 余年,肺结核病史 5 年(诉已治愈),冠心病病史 4 年(未服药)。入院体检:双侧颧部可见明显毛细血管扩张;双肺呼吸音粗,未闻及干湿啰音及胸膜摩擦音;心界不大,心率 77 次/min,律齐,各瓣膜听诊区未闻及病理性杂音及心包摩擦音;腹平软,上腹部及左下腹部有轻压痛,无反跳痛,肝脾肋下未触及,叩诊呈鼓音,移