中华医学会系列杂志

ISSN 1007-5232
CN 32-1463/R

中华消化内镜杂志®

ZHONGHUA XIAOHUA NEIJING ZAZHI

2021年8月 第38卷 第8期

CHINESE JOURNAL OF DIGESTIVE ENDOSCOPY

Volume 38 Number 8
August 2021

中華醫學會

CHINESE MEDICAL ASSOCIATION

ISSN 1007-5232

SonoScape 开立 | WILSON®

广告

“锐”不可挡

镜下诊疗附件

一次性使用内镜注射针：
外管抗折性强，头端锐利、注液顺畅。

一次性使用电圈套器：
360° 旋转，快速切割不打滑。

内镜用软管式活组织取样钳：
大开口，可取出大障碍物。

软性内镜圈形异物取出钳：
可进行胃石切割碎石。

一次性使用活组织取样钳：
大钳杯，可获取大组织样本。



沪械广审（文）第230425-15305号
一次性使用电圈套器 国械注准20183220160
软性内镜圈形异物取出钳 沪械注准20162220660
内镜用软管式活组织取样钳 沪械注准20162220749
一次性使用活组织取样钳 沪械注准20202020375
一次性使用内镜注射针 国械注准20203140824

深圳开立生物医疗科技股份有限公司
SONOSCAPE MEDICAL CORP.
地址：深圳市南山区科技中二路深圳软件园二期12栋2楼
电话：86-755-26722890
网站：www.sonoscape.com
邮箱：sonoscape@sonoscape.net
禁忌内容或注意事项详见说明书

中华消化内镜杂志®

CHINESE JOURNAL OF DIGESTIVE ENDOSCOPY

月刊　　1996年8月改刊　　第38卷　第8期　2021年8月20日出版

微信:xhnjxw　　新浪微博

主　管
中国科学技术协会

主　办
中华医学会
100710,北京市东四西大街42号

编　辑
中华消化内镜杂志编辑委员会
210003,南京市紫竹林3号
电话:(025)83472831,83478997
传真:(025)83472821
Email:xhnj@xhnj.com
http://www.zhxhnjzz.com
http://www.medjournals.cn

总编辑
张澍田

编辑部主任
唐涌进

出　版
《中华医学杂志》社有限责任公司
100710,北京市东四西大街42号
电话(传真):(010)51322059
Email:office@cmaph.org

广告发布登记号
广登32010000093号

印　刷
江苏省地质测绘院

发　行
范围:公开
国内:南京报刊发行局
国外:中国国际图书贸易集团有限公司
(北京399信箱,100044)
代号M4676

订　购
全国各地邮政局
邮发代号28-105

邮　购
中华消化内镜杂志编辑部
210003,南京市紫竹林3号
电话:(025)83472831
Email:xhnj@xhnj.com

定　价
每期25.00元,全年300.00元

中国标准连续出版物号
ISSN 1007-5232
CN 32-1463/R

2021年版权归中华医学会所有

未经授权,不得转载、摘编本刊文章,不得使用本刊的版式设计

除非特别声明,本刊刊出的所有文章不代表中华医学会和本刊编委会的观点

本刊如有印装质量问题,请向本刊编辑部调换

目　次

共识与指南

中国小肠胶囊内镜临床应用指南(2021,上海) …… 589
国家消化系统疾病临床医学研究中心(上海)　国家消化内镜质控中心
中华医学会消化内镜学分会胶囊内镜协作组
上海市医学会消化内镜专科分会胶囊内镜学组

专家论坛

《中国胆道结石双频双脉冲激光碎石专家建议》要点解读 …… 615
赵九龙　胡良皞

论　著

精准经内镜逆行胰胆管引流术在肝门部胆管癌术前减黄中的应用 …… 619
王轶　张翔　贺奇彬　毛谅　仇毓东　王雷　邹晓平

内镜超声检查在肝门部胆管癌诊断和术前评价中的作用 …… 624
邢铃　王田田　孙波　高道键　胡冰

经胰管预切开联合胰管支架置入法在困难胆管插管中的应用 … 628
高双　张其胜　胡冰

利用结肠镜息肉检出率估算腺瘤检出率的可行性探索…… 633
潘鹏　吴佳艺　杨婷　赵胜兵　李兆申　柏愚

联合应用血清抗体检测及胃镜引导下十二指肠液引流术诊断华支睾吸虫病体会 …… 638
杨绮红　许春玲　陈玉花　谭永宜　钟海珍　叶国荣　黄素军
陈沅然　刘序友

磁控胶囊胃镜图像清洁度评分影响因素的初步研究…… 644
李嘉欣　李丽　孙丹　李虹　戴芸　戎龙　刘梅林　焦红梅

基础研究

磁锚定技术辅助内镜黏膜下剥离术治疗早期食管癌的实验研究 …… 650
番敏　张玟　刘欢毅　和树娟　徐庶钦　刘培楠　史爱华　马锋
吕毅　严小鹏

短篇论著

内镜下精准肌层剥离术治疗早期胃癌伴黏膜下层重度纤维化的临床价值初探(含视频) …… 654

张其德　张婷　金甜　王耀辉　章宜芬

内镜下透明帽辅助黏膜切除术与内镜黏膜下剥离术治疗较小胃神经内分泌肿瘤的对照研究 …… 658

贺德志　宋李娟　刘冰焓　李建生　韩艳妙　王小彤　徐海莉　郑研艳　岳来福　魏珂乐　赵梦月

病例报道

蓝光成像内镜下诊治胃底腺型胃癌一例 …… 663

王妍　林香春　杨雪松　任玉波　白鹏　李天英　张蕾　李欣　王丽　范雪　张俊光

内镜人物

缅怀鲁焕章教授　凝练中国内镜医师精神 …… 666

王震宇

综　　述

结肠胶囊内镜在结直肠癌筛查中的应用 …… 668

倪晓光　王贵齐

读者·作者·编者

《中华消化内镜杂志》2021 年可直接使用英文缩写的常用词汇 …… 632

《中华消化内镜杂志》对来稿中统计学处理的有关要求 …… 662

发表学术论文“五不准” …… 672

插页目次 …… 649

本刊稿约见第 38 卷第 1 期第 82 页、第 7 期第 586 页

本期责任编辑　周昊

·病例报道·

蓝光成像内镜下诊治胃底腺型胃癌一例

王妍[1]　林香春[1]　杨雪松[1,2]　任玉波[3]　白鹏[1]　李天英[3]　张蕾[1]　李欣[1]　王丽[1]　范雪[1]　张俊光[1]

[1]北京大学国际医院消化内科 102206;[2]北京大学第三医院消化内科 100191;[3]北京大学国际医院病理科 102206

通信作者:林香春,Email:linxiangchun@pkuih.edu.cn

【提要】 胃底腺型胃癌是一种泌酸腺分化而来的胃肿瘤,目前国内相关病例十分少见。本文报道了北京大学国际医院收治的 1 例胃底腺型胃癌病例,并对其内镜、病理和治疗等进行了讨论。

【关键词】 胃肿瘤;　胃底腺型胃癌;　蓝光成像内镜

DOI:10.3760/cma.j.cn321463-20200617-00536

Diagnosis and treatment of gastric adenocarcinoma of the fundic gland type by blue laser imaging: a case report

Wang Yan[1], *Lin Xiangchun*[1], *Yang Xuesong*[1,2], *Ren Yubo*[3], *Bai Peng*[1], *Li Tianying*[3], *Zhang Lei*[1], *Li Xin*[1], *Wang Li*[1], *Fan Xue*[1], *Zhang Junguang*[1]

[1]*Department of Gastroenterology, Peking University International Hospital, Beijing 102206, China*; [2]*Department of Gastroenterology, Peking University Third Hospital, Beijing 100191, China*; [3]*Department of Pathology, Peking University International Hospital, Beijing 102206, China*

Corresponding author: Lin Xiangchun, Email: linxiangchun@pkuih.edu.cn

患者女,46 岁,主因“体检发现胃底隆起型病变 1 个月余”入院。患者 1 个多月前体检行胃镜检查提示胃底隆起型病变;活检病理:(胃底)泌酸腺腺癌。既往白细胞减少十余年,慢性阑尾炎十余年,父亲患有肝癌。入院体格检查未见明显异常,血常规示白细胞 2.62×10^9/L,肝肾功能、电解质、血糖、术前免疫八项、凝血六项、肿瘤标志物、心电图、胸腹盆增强 CT 均未见明显异常。入院第 2 天行无痛胃镜下病变切除术,内镜下见背景黏膜为非萎缩性胃炎表现,胃底大弯侧近贲门部可见一表浅隆起型病变,直径约 0.5 cm,褪色调,表面黏膜光滑,可见扩张的树枝样血管,蓝光成像(blue laser imaging,BLI)联合放大模式观察见病变顶端隐窝开口变大、窝间部增宽,未见不规则微血管,未见明显边界(图 1),采用 EMR 法切除病变。术后患者无不适,予补液、预防感染、抑酸、黏膜保护剂等治疗。病理回报(图 2):胃底腺型胃癌,主细胞优势型;肉眼分型 O-Ⅱa 型;肿瘤位于黏膜层,局部侵及黏膜下层(T1b),最深处达黏膜下层 200 μm,未见溃疡形成、脉管浸润及神经浸润,标本侧切缘及基底切缘阴性。免疫组化结果(图 3):P53(野生型+),Ki-67(20%+),Syn(弥漫弱+),CgA(-),MUC5AC(隐窝上皮+),MUC6(弥漫+),胃蛋白酶原-I(弥漫+),H^+/K^+-ATPase(散在+),MUC2(-)。半

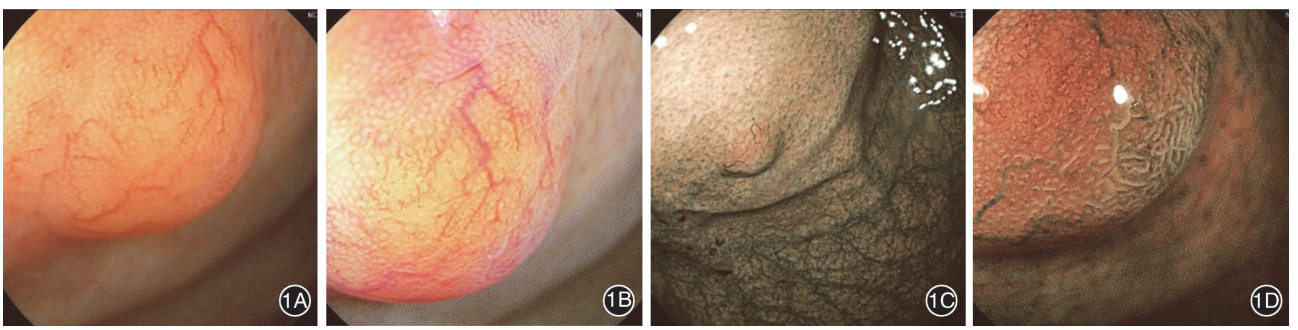

图 1　胃底隆起型病变的内镜下表现　1A:白光+放大模式(近景),见一表浅隆起型病变,直径约 0.5 cm,褪色调,表面可见扩张的树枝样血管;1B:联动成像+放大模式(近景),与白光模式相比,病变的褪色调与周围黏膜的对比更加显著;1C:亮蓝光成像模式(中远景),见病变位于胃底大弯侧近贲门部;1D:蓝光成像+放大模式(近景),见病变顶端隐窝开口变大、窝间部增宽

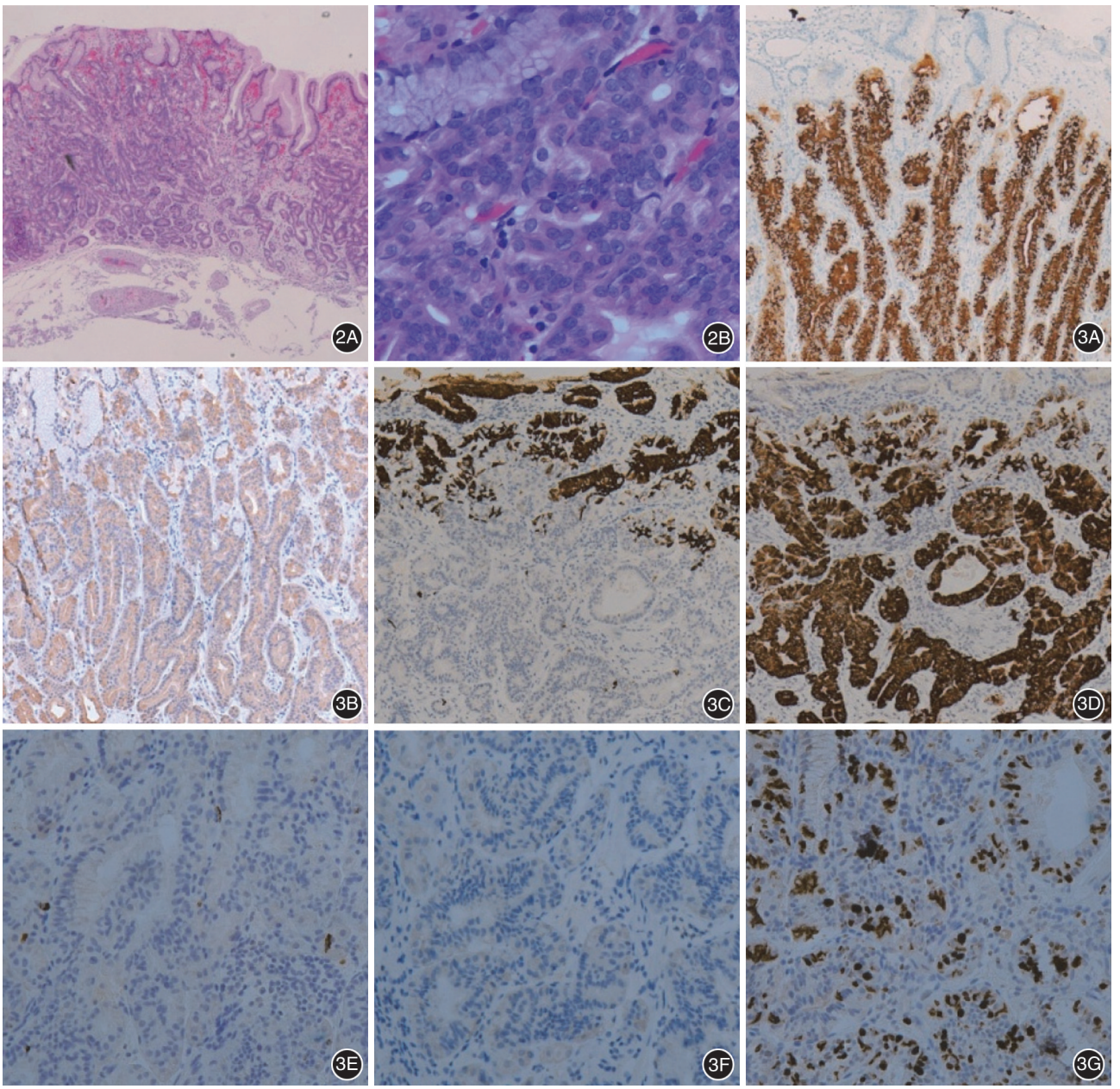

图 2　内镜黏膜切除术后病理　2A：肿瘤位于黏膜层，局部侵及黏膜下层（T1b），最深处达黏膜下层 200 μm　HE　×40；2B：胃底腺型胃癌，主细胞优势型　HE　×400　　**图 3**　免疫组化结果　3A：胃蛋白酶原-I（弥漫+）　×100；3B：H^+/K^+-ATPase（散在+）　×100；3C：MUC5AC（隐窝上皮+）　×100；3D：MUC6（弥漫+）　×100；3E：CgA（−）　×200；3F：MUC2（−）　×200；3G：Ki-67（20%+）　×200

年后复查胃镜无异常发现，目前仍在随访中。

讨论　胃底腺型胃癌（gastric adenocarcinoma of the fundic gland type，GA-FG）是一种泌酸腺分化而来的胃肿瘤，由日本肿瘤病理学者 Tsukamoto 等[1]于 2007 年首次报道。随后，日本消化学者 Ueyama 等[2]于 2010 年建议将其单独列为胃腺癌中的一种新类型，并命名为“胃底腺型胃癌”。GA-FG 的发病机制尚不明确，可能与质子泵抑制剂导致胃酸变化[3]、胃底腺黏膜急性损伤导致主细胞向黏液细胞分化[4]等相关，未发现与幽门螺杆菌感染、慢性胃炎、肠上皮化生和胃萎缩相关[5]。

GA-FG 患者多无特异性临床症状，病变多于胃体上 1/3 部分，多为单发，直径较小，多<1 cm[1-2,5-8]。表浅隆起型（0-Ⅱa）多见，亦可表现为 0-Ⅱb、0-Ⅱc。白光内镜下病变边界欠清，质软，表面黏膜正常色或褪色调、并可见扩张的树枝状血管，周围背景黏膜无萎缩表现。因表面光滑且无明显边界，多学者亦将表浅隆起型外观的 GA-FG 描述为“SMT 样”病变，临床中易与黏膜下肿瘤混淆。窄带光成像联合放大内镜下观察，病变微表面形态结构及微血管结构未见明显异型性改变，无清晰明确的边界，部分病例可见腺管开大、窝间部增宽[5,8]，考虑可能与深部肿瘤膨胀性生长并向上方挤压相

关。本例病变在 BLI 联合放大模式下所观察到的形态，与文献中窄带光成像联合放大模式下所见形态类似。但值得关注的是：与白光内镜相比，联动成像模式下，病变的褪色调与周围黏膜的对比更加显著；BLI 模式下，病变表面扩张的分支样血管亦更加明显。这使得病变更易于被发现，对减少漏诊、误诊有一定帮助。

GA-FG 的最终确诊，仍有赖于病理。GA-FG 肿瘤腺体模拟胃底腺分化，可见主细胞和壁细胞。根据细胞优势分为 3 个亚型，即主细胞优势型、壁细胞优势型及混合型，目前报道以主细胞优势型为主[5]。GA-FG 来源于胃底腺深部，肿瘤表面被覆无异型的胃小凹上皮，黏膜中深层见排列不规则、融合的腺体，无明显间质反应[2]。黏膜固有层浅层小血管常扩张，可能因深部肿瘤组织挤压小血管导致浅层瘀血。病变周围黏膜无萎缩。因起源于固有层深部，病灶较小时就可侵入黏膜下层，但黏膜下层中 1/3 及更深部浸润、脉管内癌栓、淋巴结转移和胃外扩散并不常见[2,5]。通常，通过 HE 染色很容易识别高分化混合表型中的壁细胞和主细胞，然而，在分化较低的病例中，它们的识别可能需要免疫组织化学标记物来确认。免疫组化染色对 GA-FG 诊断具有重要作用[5]，包括 MUC5AC、MUC6、CD10、胃蛋白酶原-I、RUNX3、H^+/K^+-ATPase 等。其中，主细胞标志物（胃蛋白酶原-I）和壁细胞分化的标志物（RUNX3、H^+/K^+-ATPase 和 PDFRA-α）是最有帮助的，但目前仍未广泛使用。检测细胞增殖活性、P53 基因是否激活状态，对预后有一定的提示意义[2,5]。

因 GA-FG 病变大多直径较小，内镜检查时需细心观察，避免漏诊。另外，还需与胃底腺息肉、神经内分泌肿瘤等进行鉴别。胃底腺息肉常为多发，色调多与背景黏膜一致，多有明确边界，表面多无扩张血管，其发生与质子泵抑制剂的长期使用和胃泌素升高等相关。胃神经内分泌肿瘤，内镜下常常为发红的隆起，中央可有凹陷，窄带光成像放大内镜下可伴有黑褐色或青色的粗细不等的血管，而中央凹陷处可见细小密集的螺旋状血管，病理所见特征性的细胞形态学改变及免疫组化标记物 CgA、MUC6、胃蛋白酶原-I 等，可将其与 GA-FG 进一步区分开来[5]。

治疗方面，现有文献提示，内镜下切除是治疗该疾病的有效方法，并且建议术后定期内镜随访[1-2,5-8]，目前尚无死亡病例报道。

利益冲突　所有作者声明不存在利益冲突

参 考 文 献

[1] Tsukamoto T, Yokoi T, Maruta S, et al. Gastric adenocarcinoma with chief cell differentiation[J]. Pathol Int, 2007, 57(8): 517-522. DOI: 10.1111/j.1440-1827.2007.02134.x.

[2] Ueyama H, Yao T, Nakashima Y, et al. Gastric adenocarcinoma of fundic gland type (chief cell predominant type): proposal for a new entity of gastric adenocarcinoma[J]. Am J Surg Pathol, 2010, 34(5): 609-619. DOI: 10.1097/PAS.0b013e3181d94d53.

[3] Chan K, Brown IS, Kyle T, et al. Chief cell-predominant gastric polyps: a series of 12 cases with literature review[J]. Histopathology, 2016, 68(6): 825-833. DOI: 10.1111/his.12859.

[4] Imagawa A, Sano N. Gastric adenocarcinoma of the fundic gland (chief cell predominant type) with brownish pigmentation[J]. Gastrointest Endosc, 2018, 87(5): 1358-1359. DOI: 10.1016/j.gie.2017.10.016.

[5] Benedict MA, Lauwers GY, Jain D. Gastric Adenocarcinoma of the fundic gland type: update and literature review[J]. Am J Clin Pathol, 2018, 149(6): 461-473. DOI: 10.1093/ajcp/aqy019.

[6] Chiba T, Kato K, Masuda T, et al. Clinicopathological features of gastric adenocarcinoma of the fundic gland (chief cell predominant type) by retrospective and prospective analyses of endoscopic findings[J]. Dig Endosc, 2016, 28(7): 722-730. DOI: 10.1111/den.12676.

[7] Tohda G, Osawa T, Asada Y, et al. Gastric adenocarcinoma of fundic gland type: endoscopic and clinicopathological features[J]. World J Gastrointest Endosc, 2016, 8(4): 244-251. DOI: 10.4253/wjge.v8.i4.244.

[8] Miyazawa M, Matsuda M, Yano M, et al. Gastric adenocarcinoma of the fundic gland (chief cell-predominant type): a review of endoscopic and clinicopathological features[J]. World J Gastroenterol, 2016, 22(48): 10523-10531. DOI: 10.3748/wjg.v22.i48.10523.

（收稿日期：2020-06-17）
（本文编辑：顾文景）

colosafe 长安心 爱 要趁早

早发现 长安心®

粪便DNA检测
肠癌早检新选择



【产品名称】
人类 SDC2基因甲基化检测试剂盒（荧光PCR法）[1]
粪便采集装置[2]

【预期用途】[1]
本试剂盒是用荧光PCR法于体外定性检测人粪便样本中SDC2基因的甲基化情况。
本试剂盒适用于临床医生建议做肠镜检查的患者的辅助诊断，不能作为肿瘤早期诊断或确诊的依据，仅作为辅助诊断供临床医生参考，提供给患者更多一种无创性大肠癌辅助诊断方法的选择。

【预期用途】[2]
用于采集及保存粪便样本

【医疗器械注册证编号】
国械注准20183400506[1]

【医疗器械备案凭证编号】
粤穗械备20160241号[2]

【备案人/生产企业名称】
广州康立明生物科技股份有限公司

【备案人/生产企业住所】
广州高新技术产业开发区科学城开源大道11号A2栋第六层



联系方式: 020-82510982　客服电话: 400 966 0210　邮编: 510530　E-mail: Service@creativebio.cn

【广告批准文号】粤械广审（文）第230405-09237号

请仔细阅读产品说明书或在医务人员的指导下购买和使用
禁忌内容或注意事项详见说明书。

广告

康立明生物
Creative Biosciences