中华医学会系列杂志

ISSN 1007-5232
CN 32-1463/R

中华消化内镜杂志®

ZHONGHUA XIAOHUA NEIJING ZAZHI

2021年5月 第38卷 第5期

CHINESE JOURNAL OF DIGESTIVE ENDOSCOPY

Volume 38 Number 5
May 2021

中华医学会
CHINESE MEDICAL ASSOCIATION

ISSN 1007-5232
05>

中华消化内镜杂志 2021年五月 第三十八卷 第五期 中华医学会

COLOSAFE
长安心

广告

早发现 长安心®

粪便DNA检测
肠癌早检新选择



【产品名称】
人类 SDC2基因甲基化检测试剂盒（荧光PCR法）[1]
粪便采集装置[2]

【预期用途】[1]
本试剂盒是用荧光PCR法于体外定性检测人粪便样本中SDC2基因的甲基化情况。
本试剂盒适用于临床医生建议做肠镜检查的患者的辅助诊断，不能作为肿瘤早期诊断或确诊的依据，仅作为辅助诊断供临床医生参考，提供给患者更多一种无创性大肠癌辅助诊断方法的选择。

【预期用途】[2]
用于采集及保存粪便样本

【医疗器械注册证编号】
国械注准20183400506[1]

【医疗器械备案凭证编号】
粤穗械备20160241号[2]

【备案人/生产企业名称】
广州市康立明生物科技有限责任公司

【备案人/生产企业住所】
广州高新技术产业开发区科学城开源大道11号A2栋第六层



联系方式: 020-82510982　客服电话: 400 966 0210　邮编: 510530　E-mail: Service@creativebio.cn

【广告批准文号】粤械广审（文）第221019-04512号

请仔细阅读产品说明书或在医务人员的指导下购买和使用
禁忌内容或注意事项详见说明书。 广告

康立明生物
Creative Biosciences

中华消化内镜杂志®

CHINESE JOURNAL OF DIGESTIVE ENDOSCOPY

月刊　　1996年8月改刊　　第38卷　第5期　2021年5月20日出版

微信:xhnjxw　　新浪微博

主　管
中国科学技术协会

主　办
中华医学会
100710,北京市东四西大街42号

编　辑
中华消化内镜杂志编辑委员会
210003,南京市紫竹林3号
电话:(025)83472831,83478997
传真:(025)83472821
Email:xhnj@xhnj.com
http://www.zhxhnjzz.com
http://www.medjournals.cn

总编辑
张澍田

编辑部主任
唐涌进

出　版
《中华医学杂志》社有限责任公司
100710,北京市东四西大街42号
电话(传真):(010)51322059
Email:office@cmaph.org

广告发布登记号
广登32010000093号

印　刷
江苏省地质测绘院

发　行
范围:公开
国内:南京报刊发行局
国外:中国国际图书贸易集团有限公司
(北京399信箱,100044)
代号M4676

订　购
全国各地邮政局
邮发代号28-105

邮　购
中华消化内镜杂志编辑部
210003,南京市紫竹林3号
电话:(025)83472831
Email:xhnj@xhnj.com

定　价
每期25.00元,全年300.00元

中国标准连续出版物号
ISSN 1007-5232
CN 32-1463/R

2021年版权归中华医学会所有

未经授权,不得转载、摘编本刊文章,不得使用本刊的版式设计

除非特别声明,本刊刊出的所有文章不代表中华医学会和本刊编委会的观点

本刊如有印装质量问题,请向本刊编辑部调换

目　　次

共识与指南

中国内镜超声引导下细针穿刺抽吸/活检术应用指南(2021,上海) …… 337
中国医师协会超声内镜专家委员会

专家论坛

《早期胃癌内镜黏膜下剥离术和内镜黏膜切除术治疗指南(第二版)》的更新与解读 …… 361
诸炎　付佩尧　李全林　周平红

论　　著

同时性多发性早期胃癌相关危险因素的临床研究 …… 368
李慧　令狐恩强　李隆松　向京元　柴宁莉

同时性多发性早期胃癌的临床、内镜和病理特征分析 …… 373
高玮　徐凯　赖跃兴　徐萍　张黎　孙玮玮

新型胃癌筛查评分系统在胃癌筛查及癌前病变风险评估中的价值 …… 379
王霄腾　冀子中　韩丰　吕宾

白光内镜联合内镜超声对早期胃癌浸润深度的判断 …… 384
程捷瑶　吴晰　杨爱明　刘红　刘揆亮　魏南　杜雪梅　吴静

短篇论著

内镜经食管黏膜下隧道技术切除纵隔支气管源性囊肿初探 …… 390
李亚其　李晓芳　邝胜利　袁媛　李修岭　周炳喜

经气囊辅助小肠镜治疗深部小肠良性狭窄的疗效初探(含视频) …… 393
窦晓坛　段辉　张以洋　陈敏　张晓琦　于成功　邹晓平

2019年云南省消化内镜清洗消毒现状调查及建议 …… 397
娄兴旖　陈艳敏　唐晓丹　郭强　方旭

病例报道

下咽伴食管同时性早期癌内镜黏膜下剥离术诊治一例 …… 400
谯秋建　柏健鹰　于劲　刘璐　李春花
内镜全层切除术治疗活动期 Dieulafoy 病二例(含视频) …… 401
余珊　王小明　陈欣　孙雨欣　张慈　倪娜
食管巨大平滑肌瘤内镜下开窗剥离术治疗一例 …… 404
朱惠云　董元航　陈泽宇　危柳柳　顾培源　杜奕奇
胆肠 Roux-en-Y 吻合术后并发结石性输入袢肠梗阻一例 …… 406
俞洁洁　张筱凤
内镜超声引导下胆道引流治疗肝包虫病相关胆管良性狭窄一例 …… 408
刘文娟　郭学刚　张林慧　任贵　罗冰　潘阳林

内镜人物

投身杏林七十载 镜中探幽开先河:记消化病学大家张志宏教授 …… 410
南京大学医学院附属鼓楼医院消化科

综　　述

结直肠锯齿状病变的癌变机制及内镜诊断研究进展 …… 412
宋曜如　宋顺喆　宫爱霞
坏死性胰腺炎合并胰管断裂的诊治进展 …… 416
丁玲　廖茜　余晨　祝荫　吕农华

读者·作者·编者

《中华消化内镜杂志》2021 年可直接使用英文缩写的常用词汇 …… 372
插页目次 …… 367

本刊稿约见第 38 卷第 1 期第 82 页

本期责任编辑　朱悦　唐涌进

·论著·

白光内镜联合内镜超声对早期胃癌浸润深度的判断

程捷瑶[1]　吴晰[2]　杨爱明[2]　刘红[1]　刘揆亮[1]　魏南[1]　杜雪梅[3]　吴静[4]
[1]首都医科大学附属北京世纪坛医院消化内科 100038;[2]中国医学科学院 北京协和医学院 北京协和医院消化内科 100730;[3]首都医科大学附属北京世纪坛医院病理科 100038;[4]首都医科大学附属北京友谊医院消化内科 100050
通信作者:吴静,Email:wujing36@163.com

【摘要】 目的　探讨术前应用白光内镜联合内镜超声检查(endoscopic ultrasonography,EUS)评估浅表胃癌浸润深度的价值。**方法**　回顾性分析 2011 年 1 月—2019 年 12 月于首都医科大学附属北京世纪坛医院经胃镜病理确诊的浅表胃癌患者资料,将术前白光内镜及 EUS 资料完整,并在该院接受治疗的 84 例患者纳入研究。根据内镜医师对白光内镜判读结果的自信与否,将患者分为白光内镜确定组(47 例)和白光内镜不确定组(37 例),以术后病理为金标准,评估白光内镜及 EUS 对浅表胃癌浸润深度判断的准确性,及对治疗决策的影响。**结果**　白光内镜和 EUS 判断浅表胃癌浸润深度的总准确率分别为 73.8%(62/84)和 81.0%(68/84),差异无统计学意义(P=0.092)。白光内镜确定组白光内镜判断胃癌浸润深度的准确率为 93.6%(44/47),高于白光内镜不确定组的 48.7%(18/37)(χ^2=21.656,P<0.001)。84 例患者中 20 例(23.8%)被白光内镜高估浸润深度,其中 8 例(40.0%)经 EUS 修正诊断。多因素 Logistic 回归分析发现,病变表面不规则(OR=5.076,95%CI:1.628~15.821,P=0.005)、病变边缘显著隆起(OR=3.831,95%CI:1.238~11.857,P=0.020)和病理类型是未分化型癌(OR=6.887,95%CI:1.882~25.204,P=0.004)是影响读图医师信心的独立危险因素。**结论**　对于浅表胃癌,白光内镜确定病变浸润深度者,白光内镜诊断准确率高;白光内镜不确定浸润深度者,联合 EUS 能提高诊断准确率,利于制定更合适的治疗方案。

【关键词】　胃肿瘤;　内窥镜检查,胃肠道;　肿瘤分期;　内镜超声检查;　早期胃癌
基金项目:首都临床特色应用研究(Z181100001718120);首都医科大学附属北京世纪坛医院青年科研基金(2018-q15)
DOI:10.3760/cma.j.cn321463-20200806-00434

Diagnostic value of conventional endoscopy and endoscopic ultrasonography for invasion depth prediction of early gastric cancer

Cheng Jieyao[1], *Wu Xi*[2], *Yang Aiming*[2], *Liu Hong*[1], *Liu Kuiliang*[1], *Wei Nan*[1], *Du Xuemei*[3], *Wu Jing*[4]
[1]*Department of Gastroenterology, Beijing Shijitan Hospital, Capital Medical University, Beijing 100038, China;* [2]*Department of Gastroenterology, Peking Union Medical College Hospital, Chinese Academy of Medical Sciences, Peking Union Medical College, Beijing 100730, China;* [3]*Department of Pathology, Beijing Shijitan Hospital, Capital Medical University, Beijing 100038, China;* [4]*Department of Gastroenterology, Beijing Friendship Hospital, Capital Medical University, Beijing 100050, China*
Corresponding author: Wu Jing, Email: wujing36@163.com

【Abstract】 Objective　To investigate the diagnostic value of conventional endoscopy (CE) and endoscopic ultrasonography (EUS) for invasion depth prediction of superficial gastric cancer. **Methods**　A total of 84 patients with superficial gastric cancer underwent both CE and EUS before treatment at Beijing Shijitan Hospital from January 2011 to December 2019. The patients were divided into CE affirmation group (47 cases) and CE non-affirmation group (37 cases) according to the endoscopist's affirmation in the results of CE. Diagnostic accuracy of each method was compared with the histology of the resected specimen. And

influential factors for the diagnosis were analyzed. **Results** The overall accuracy in determining the invasion depth of superficial gastric cancer was 73.8% (62/84) for CE and 81.0% (68/84) for EUS respectively (P=0.092). In CE affirmation group, the diagnostic accuracy of CE was significantly higher than that in the CE non-affirmation group [93.6% (44/47) VS 48.7% (18/37), χ^2 = 21.656, P<0.001]. Twenty (23.8%) of 84 lesions were over-staged by CE, dignosed as surgical candidates, and 8 (40.0%) of the over-staged diagnosis were modified by additional EUS assessment. Multivariate logistic analysis showed that influential factors associated with observer affirmation included uneven surface of lesion (OR = 5.076, 95%CI: 1.628-15.821, P=0.005), margin elevation (OR=3.831, 95%CI: 1.238-11.857, P=0.020) and undifferentiated carcinoma (OR = 6.887, 95% CI: 1.882-25.204, P = 0.004). **Conclusion** For patients of CE affirmation in the invasion depth, the diagnostic accuracy is high. For those of non-affirmation, additional EUS can improve the diagnostic accuracy and help to develop a more appropriate regime.

【**Key words**】 Stomach neoplasms; Endoscopy, gastrointestinal; Neoplasm staging; Endoscopic ultrasonography; Early gastric cancer

Fund program: Capital Clinical Characteristic Application Research (Z181100001718120); Youth Research Fund of Beijing Shijitan Hospital Affiliated to Capital Medical University (2018-q15)

DOI:10.3760/cma.j.cn321463-20200806-00434

早期胃癌患者若无淋巴结转移,在内镜下可获得根治性切除,治疗效果与外科手术相当[1-2]。且内镜治疗创伤小,术后住院时间短,花费少,减轻了家庭和国家的经济负担。既往文献报道,早期分化型胃癌的黏膜下层浸润深度在 500 μm 以内,若病理证实无脉管浸润,则淋巴结转移率为 0[3]。我国早期胃癌治疗共识提出:临床上,对于可疑黏膜下浅层浸润但内镜下评估困难,内镜切除或外科手术难以决策的患者,可尝试进行诊断性内镜下切除[4]。目前判断早期胃癌浸润深度的方法包括普通白光内镜检查和内镜超声检查(endoscopic ultrasonography,EUS)。EUS 评估早期胃癌浸润深度的准确率波动较大[5-6],其在术前评估中的作用存在争议[7]。本研究通过更为细致的分组,探讨白光内镜和 EUS 对浅表胃癌浸润深度判断的准确性及对治疗决策的影响,提出简单、有效的白光内镜联合 EUS 诊断流程。

对象与方法

一、研究对象

回顾性研究 2011 年 1 月—2019 年 12 月于首都医科大学附属北京世纪坛医院经胃镜活检病理诊断为胃癌的患者,对其活检时的内镜检查图像进行回顾复习,将内镜下表现为浅表性胃癌的患者纳入研究。剔除标准:①内镜下表现为肿物及深大溃疡者;②患者未在我院行内镜黏膜下剥离术(endoscopic submucosal dissection, ESD)或外科手术;③术前未行 EUS。最终 84 例患者纳入研究。本研究经首都医科大学附属北京世纪坛医院伦理委员会审批通过,批号:2019 年科研伦审第(7)号。

二、研究方法

1.传统白光内镜检查、读图及分组:采用日本 Olympus CV-260SL、CV-290 主机和 GIF-H260、GIF-Q290 内镜进行白光内镜检查。由 1 位 10 年以上内镜操作经验的副主任医师通过盲法读图判断白光内镜下病变浸润深度。

将所有入组患者的内镜图片隐去姓名、病案号和 ID 号,并重新编号。根据文献中总结的 10 个与胃癌深层浸润相关的内镜下特征(伴有溃疡、病灶表面显著发红、病变表面不规则、病变边缘隆起、杵状皱襞、皱襞突然中断变细、融合皱襞、病灶自发出血、病变边界不清、胃壁局部僵硬变形)[8-11]判断浅表性胃癌的浸润深度。内镜医师学习这 10 个内镜下特征的标准图片后进行读图判断。内镜医师对判读结果自信的,定为白光内镜确定组;对于判读结果不自信的,定为白光内镜不确定组。

2.EUS 及病变浸润深度判断:采用日本 Olympus UM2000 主机,超声频率为 12 MHz 或 20 MHz。超声下浸润深度以 EUS 报告为准,EUS 由有经验的副主任医师完成。

胃癌的 EUS 声像图表现为局部低回声不规则病灶,一层或多层结构模糊、欠规则、中断、增厚或消失。EUS 图像上的黏膜癌指胃壁第 1、2 层结构受累,第 3 层结构完整;胃癌黏膜下层浅层浸润指胃壁

第 3 层结构轻微不光滑,可疑受累[12];胃癌黏膜下层深层浸润或更深指胃壁第 3 层或以外的层次结构受累。

3.病理诊断:根据切除标本病理报告,记录病变浸润深度、病理分型。病理类型采用修订版维也纳病理诊断标准,其中未分化型癌包括低分化腺癌、黏液腺癌和印戒细胞癌。第 8 版胃癌 TNM 分期[13]将 T 分期定义为:T1 肿瘤侵犯黏膜层或黏膜下层,T2 侵犯固有肌层;T3 侵犯浆膜下层;T4 侵犯浆膜层或邻近结构。T1 中 T1a 为侵犯黏膜固有层或黏膜肌层(M),T1b 为侵犯黏膜下层(SM),其中黏膜下浸润深度<500 μm,为黏膜下层浅层浸润(SM1 或 T1b1),黏膜下层浸润深度超过 500 μm,为黏膜下层深层浸润(SM2 或 T1b2)。本研究中,将浸润深度为 M 和 SM1 的患者归为“M 或 SM1”,该部分患者有望进行内镜下切除治疗,将 SM2 或肌层浸润标记为“SM2 或更深”,该部分患者需要手术治疗。

三、统计分析

采用 SPSS 22.0 统计软件进行数据分析。呈正态分布的计量资料以 *Mean*±*SD* 表示,计数资料用例数(%)描述。以术后病理为金标准,判断白光内镜、EUS 的准确率,率的比较采用 χ^2 检验、一致性检验或 Fisher 确切概率法。用多因素 Logistic 回归对影响读图医师信心的因素进行分析,以 *OR* 值及其 95%*CI* 表示。*P*<0.05 为差异有统计学意义。

结　果

一、患者基本资料及病变特征

本研究共纳入 84 例患者,其中男 61 例、女 23 例,年龄(63.2±11.8)岁。术后病理:M 50 例;SM 22 例,其中 SM1 6 例,SM2 16 例;T2 12 例。病变特征详见表 1。

二、白光内镜及 EUS 对浅表胃癌浸润深度判断的准确性评估

如表 2 所示,以术后病理为金标准,白光内镜判断病变浸润深度的准确率为 73.8%(62/84),高估率为 23.8%(20/84),低估率为 2.4%(2/84);EUS 判断病变浸润深度的准确率为 81.0%(68/84),高估率为 19.0%(16/84),低估率为 0。白光内镜和 EUS 的准确率比较差异无统计学意义(73.8% 比 81.0%,*P* = 0.092)。白光内镜和 EUS 判断病变浸润深度为 M 或 SM1 的阳性预测值分别为 94.7%(36/38)和 100.0%(40/40)。

表 1　84 例浅表性胃癌患者病变特征

病变特征	例(%)
病变部位	
胃上部	27(32.1)
胃中部	22(26.2)
胃下部	35(41.7)
病灶大小	
<20 mm	44(52.4)
20~30 mm	25(29.8)
>30 mm	15(17.8)
大体形态(巴黎分型)	
隆起型(Ⅰ)	8(9.5)
平坦型(Ⅱ)	65(77.4)
凹陷型(Ⅲ)	11(13.1)
组织学类型	
分化型	61(72.6)
未分化型	23(27.4)
病理深度	
M 或 SM1	56(66.7)
SM2 或更深	28(33.3)
治疗方式	
内镜黏膜下剥离术	35(41.7)
外科手术	49(58.3)

注:M 表示侵犯黏膜层;SM1:黏膜下浅层浸润,黏膜下层浸润深度<500 μm;SM2:黏膜下深层浸润,黏膜下层浸润深度超过 500 μm

表 2　白光内镜和内镜超声对 84 例浅表胃癌浸润深度评判的准确性(例)

术后病理	例数	白光内镜		内镜超声	
		M 或 SM1	SM2 或更深	M 或 SM1	SM2 或更深
M 或 SM1	56	36	20	40	16
SM2 或更深	28	2	26	0	28
合计	84	38	46	40	44

注:M 表示侵犯黏膜层;SM1:黏膜下浅层浸润,黏膜下层浸润深度<500 μm;SM2:黏膜下深层浸润,黏膜下层浸润深度超过 500 μm

三、读图医师信心对诊断结果的影响

白光内镜确定组 47 例,术后病理 70.2%(33 例)为 M 癌,29.8%(14 例)为 SM2 或更深癌,其中 SM2 5 例、浅 T 29 例。白光内镜不确定组 37 例,术后病理 M 癌 17 例(45.9%),SM 癌 17 例(45.9%),其中 SM1 有 6 例、SM2 有 11 例,浅 T2 有 3 例(8.2%)。确定组白光内镜判定浸润深度的准确率高于不确定组(93.6%比 48.7%,*P*<0.001),对病变浸润深度的高估率低于不确定组(6.4%比 45.9%,*P*<0.001);两组对病变浸润深度的低估率差异无统计学意义(0 比 5.4%,*P* = 0.191)。对于确定组,白光内镜联合 EUS 与单纯白光内镜相比,没有明显提高诊断准确率(95.8% 比 93.6%,*P* = 1.000);对于

不确定组，白光内镜联合 EUS 提高了诊断的准确率（67.6%比 48.7%，$P=0.039$）。详见表 3。

四、白光内镜联合 EUS 对浅表胃癌患者治疗方案选择的准确性

84 例患者中，20 例（23.8%）被白光内镜高估浸润深度，其中 8 例（40.0%）经 EUS 修正诊断，可选择更合适的治疗方案，避免不必要的外科手术。见表 4。

表 4　白光内镜联合内镜超声对浅表胃癌浸润深度评判的准确性（例）

术后病理	例数	白光内镜 M 或 SM1		白光内镜 SM2 或更深	
		内镜超声 M 或 SM1	内镜超声 SM2 或更深	内镜超声 M 或 SM1	内镜超声 SM2 或更深
M 或 SM1	56	32	4	8	12
SM2 或更深	28	0	2	0	26
合计	84	32	6	8	38

注：M 表示侵犯黏膜层；SM1：黏膜下浅层浸润，黏膜下层浸润深度<500 μm；SM2：黏膜下深层浸润，黏膜下层浸润深度超过 500 μm

对于白光内镜确定组，白光内镜正确选择治疗方式 44 例，准确率为 93.6%（44/47）；其中白光内镜判定为 M 癌 30 例，准确率为 100.0%（阳性预测值 100%）。白光内镜高估病变浸润深度 3 例（6.4%），其中 2 例经 EUS 修正诊断，有 1 例改行 ESD 治疗，患者术后病理为中分化腺癌，浸润深度 SM1（最深处至黏膜下层，<200 μm），无淋巴结转移，无脉管瘤栓，见图 1。

对于白光内镜不确定组，白光内镜正确选择治疗方案 18 例，准确率为 48.7%（18/37）。过度选择治疗方案 17 例（高估率 45.9%），其中 6 例经 EUS 修正了诊断，2 例改行 ESD 治疗。

五、影响读图医师信心的因素

将病变部位、内镜分型、是否合并溃疡、病变最大直径、病变表面显著发红、病变表面不规则、病变边缘隆起、杵状皱襞、皱襞突然中断变细、融合皱襞、病变边界是否清晰、病变有无自发出血、胃壁局部僵硬变形、病理类型、病理浸润深度 15 个因素纳入多因素 Logistic 回归分析，结果显示，病变表面不规则（$OR=5.076$，95%CI：1.628～15.821，$P=0.005$）、病变边缘显著隆起（$OR=3.831$，95%CI：1.238～11.857，$P=0.020$）和病理类型是未分化型癌（$OR=6.887$，95%CI：1.882～25.204，$P=0.004$）是影响读图医师信心的独立危险因素。对于病变表面不规则、病变边缘显著隆起及病理为未分化型癌的患者，内镜医师易对判读结果不自信。

讨　论

正确判断浅表胃癌的浸润深度是术前评估的重要内容，是决定早期胃癌能否行内镜下切除的关键。EUS 作为目前唯一能够客观显示胃壁层次结构的检查手段，在术前评估胃癌浸润深度方面仍存在争议[7]。Lee 等[14]发现，与单纯白光内镜相比，EUS 并不提高浅表胃癌浸润深度判断的准确性。但我们前期研究认为术前行 EUS 能有效提高浅表性胃癌浸润深度判断的准确性，有利于治疗决策的

表 3　白光内镜及内镜超声对浅表胃癌浸润深度诊断准确性的分组比较[例（%）]

诊断方法	白光内镜确定组（$n=47$）	白光内镜不确定组（$n=37$）	χ^2 值	P 值
白光内镜				
正确	44（93.6）	18（48.7）	21.656	<0.001
高估	3（6.4）	17（45.9）	17.863	<0.001
低估	0	2（5.4）		0.191[a]
内镜超声				
正确	43（91.5）	25（67.6）	7.683	0.006
高估	4（8.5）	12（32.4）	7.683	0.006
低估	0	0	-	-
白光内镜+内镜超声				
正确	45（95.8）	25（67.6）	11.834	0.001
高估	1（2.1）	11（29.7）	12.881	<0.001
低估	0	0	-	-
不确定	1（2.1）	1（2.7）		1.000[a]

注：内镜医师对白光内镜判读结果自信的为“白光内镜确定组”；内镜医师对判读结果不自信的为“白光内镜不确定组”；[a]：采用 Fisher 确切概率法；“-”：未作统计分析

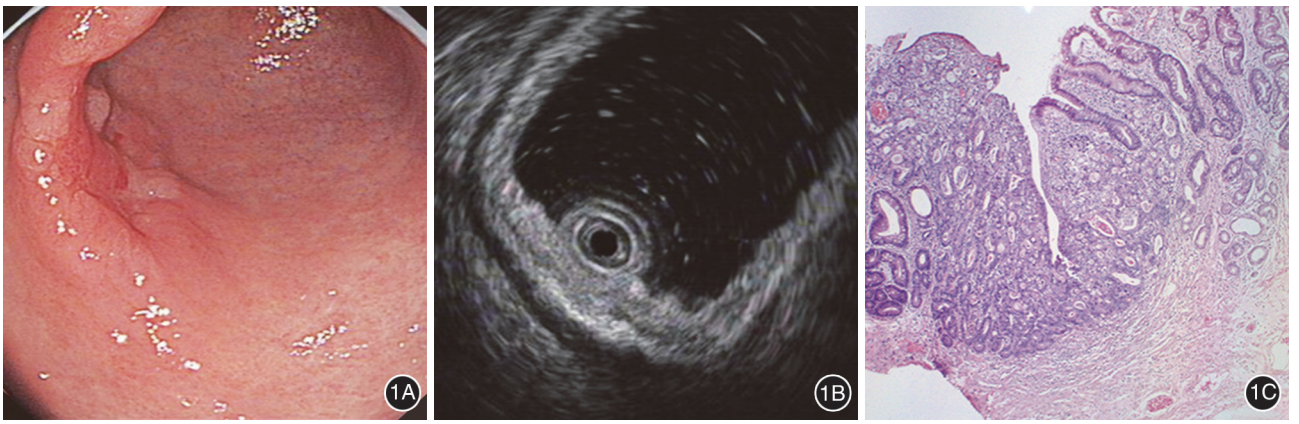

图 1　局限于黏膜下层浅层的中分化腺癌　1A：白光内镜显示胃窦Ⅱa+Ⅱc 型病变，病灶大小 2～3 cm，病变表面显著发红、边缘隆起、皱襞中断，考虑为黏膜下层深层浸润；1B：内镜超声示黏膜层增厚呈低回声，黏膜下层略增厚，但连续性完整，评估为黏膜下层浅层受累；1C：内镜黏膜下剥离术后病理显示为中分化腺癌，最深处浸润至黏膜下层（<200 μm）　HE　×50

制定[15]。文献报道 EUS 判断早期胃癌浸润深度的准确率波动较大，在 67%～95%之间[5-6]。为了减少观察者间差异，我们前期研究还提出白光内镜联合 EUS 判断胃癌浸润深度的诊断模型[16]。

本研究发现，总体来说，白光内镜和 EUS 对浅表胃癌浸润深度判断的准确率差异无统计学意义（73.8%比 81.0%，$P=0.092$）。内镜医师对白光内镜判读结果自信组，如果白光内镜判定浸润深度为 M，其诊断准确率为 100.0%，这部分患者可以行 ESD 治疗，术前无需行 EUS。如果白光内镜判定为 SM 或进展期胃癌，高估率为 6.4%，这部分患者行 EUS，有 2/3 能修正诊断，改变治疗策略，避免不必要的外科手术。内镜医师对白光内镜判读结果不自信组，白光内镜联合 EUS 的准确率（67.6%）高于单纯白光内镜（48.7%）；白光内镜的高估率为 45.9%（17/37），经 EUS 后有 35.3%（6 例）的患者能修正诊断，选择更合适的治疗方案。因此白光内镜不确定组均建议行 EUS。

分析 12 例被白光内镜及 EUS 均高估的病灶特征，4 例位于贲门胃底处，5 例位于胃体大弯，3 例位于胃窦；12 例病灶均<3 cm。7 例病灶合并溃疡，9 例存在皱襞边缘显著隆起。EUS 提示胃壁第 3 层受累 8 例，第 4 层可疑受累 4 例。这 12 例病灶白光内镜及 EUS 均判断为 SM2 或更深，术后病理证实 9 例浸润深度为 M（1 例低分化腺癌、2 例中分化腺癌、6 例高分化腺癌），3 例浸润深度为 SM1（病理为中分化腺癌）。12 例均不存在淋巴结转移和脉管瘤栓。有研究表明，对位于胃上 1/3 或合并溃疡的病灶，EUS 容易误判其浸润深度[6,15]。有文献提出放大内镜联合窄带光成像除了能判断胃癌病灶边界，也能用于判断浅表胃癌的浸润深度[17-19]。这部分患者可结合放大内镜及窄带光成像检查结果进行综合判断。

分析 8 例被白光内镜高估浸润深度、经 EUS 修正诊断的患者，3 例为隆起型病变，伴有皱襞中断变细；5 例为平坦凹陷型病变。8 例病灶中，3 例病灶 2～3 cm，余下 5 例均<2 cm。这 8 例病灶白光内镜判断浸润深度为 SM2 或肌层，行 EUS 后考虑为 M 癌。最后 3 例患者选择了 ESD 治疗，5 例选择了手术治疗。术后病理均证实为 M 癌。

我国早期胃癌治疗共识意见指出早期胃癌的内镜下评估应以白光内镜为基础[4]。本研究通过分组论证，同意此观点，并进一步提出“术前浅表胃癌浸润深度评估流程”（图 2）：对于浅表性胃癌患者，白光内镜较为肯定地判定为 M/SM1 癌，无需行 EUS；白光内镜判定为 SM2 或进展期胃癌的患者，以

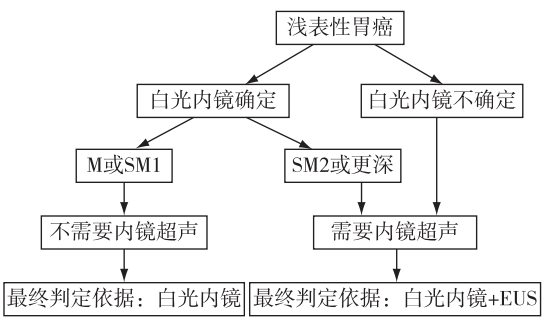

注：M 表示侵犯黏膜层；SM1：黏膜下浅层浸润，黏膜下层浸润深度<500 μm；SM2：黏膜下深层浸润，黏膜下层浸润深度超过 500 μm

图 2　浅表胃癌浸润深度术前评估流程

及白光内镜不能确定病变浸润深度的患者,建议术前行 EUS,以协助评估胃癌浸润深度。

本研究存在一些不足:第一,这是一个单中心回顾性研究,可能存在选择偏倚;第二,有部分早期胃癌患者,因术前未行 EUS 而被剔除,这可能导致分析结果的偏倚。

综上,对浅表性胃癌浸润深度的评估,本研究提出了一个白光内镜和 EUS 相结合的术前评估流程,按照这个流程,白光内镜确定为黏膜内癌的患者可以无需行 EUS;除此以外,其他患者都需要进行白光内镜联合 EUS。通过这一简单、合理、有效的诊断流程,能降低单纯白光内镜高估胃癌浸润深度的风险,利于临床医师制定更合适的治疗方案。

利益冲突　所有作者声明不存在利益冲突

参 考 文 献

[1] Chang JY, Shim KN, Tae CH, et al. Comparison of clinical outcomes after endoscopic submucosal dissection and surgery in the treatment of early gastric cancer: a single-institute study[J]. Medicine (Baltimore), 2017, 96(30): e7210. DOI: 10.1097/MD.0000000000007210.

[2] Jeon HK, Kim GH, Lee BE, et al. Long-term outcome of endoscopic submucosal dissection is comparable to that of surgery for early gastric cancer: a propensity-matched analysis[J]. Gastric Cancer, 2018, 21(1): 133-143. DOI: 10.1007/s10120-017-0719-4.

[3] Gotoda T, Yanagisawa A, Sasako M, et al. Incidence of lymph node metastasis from early gastric cancer: estimation with a large number of cases at two large centers[J]. Gastric Cancer, 2000, 3(4): 219-225. DOI: 10.1007/pl00011720.

[4] 北京市科委重大项目《早期胃癌治疗规范研究》专家组. 早期胃癌内镜下规范化切除的专家共识意见(2018,北京)[J].中华胃肠内镜电子杂志,2018,5(2):49-60. DOI: 10.3877/cma.j.issn.2095-7157.2018.02.001.

[5] Pei Q, Wang L, Pan J, et al. Endoscopic ultrasonography for staging depth of invasion in early gastric cancer: a meta-analysis[J]. J Gastroenterol Hepatol, 2015, 30(11): 1566-1573. DOI: 10.1111/jgh.13014.

[6] Kuroki K, Oka S, Tanaka S, et al. Clinical significance of endoscopic ultrasonography in diagnosing invasion depth of early gastric cancer prior to endoscopic submucosal dissection[J]. Gastric Cancer, 2021, 24(1): 145-155. DOI: 10.1007/s10120-020-01100-5.

[7] Yao K, Uedo N, Kamada T, et al. Guidelines for endoscopic diagnosis of early gastric cancer[J]. Dig Endosc, 2020, 32(5): 663-698. DOI: 10.1111/den.13684.

[8] Choi J, Kim SG, Im JP, et al. Endoscopic prediction of tumor invasion depth in early gastric cancer[J]. Gastrointest Endosc, 2011, 73(5): 917-927. DOI: 10.1016/j.gie.2010.11.053.

[9] Choi J, Kim SG, Im JP, et al. Comparison of endoscopic ultrasonography and conventional endoscopy for prediction of depth of tumor invasion in early gastric cancer[J]. Endoscopy, 2010, 42(9): 705-713. DOI: 10.1055/s-0030-1255617.

[10] Abe S, Oda I, Shimazu T, et al. Depth-predicting score for differentiated early gastric cancer[J]. Gastric Cancer, 2011, 14(1): 35-40. DOI: 10.1007/s10120-011-0002-z.

[11] Nagahama T, Yao K, Imamura K, et al. Diagnostic performance of conventional endoscopy in the identification of submucosal invasion by early gastric cancer: the "non-extension sign" as a simple diagnostic marker[J]. Gastric Cancer, 2017, 20(2): 304-313. DOI: 10.1007/s10120-016-0612-6.

[12] Tsujii Y, Kato M, Inoue T, et al. Integrated diagnostic strategy for the invasion depth of early gastric cancer by conventional endoscopy and EUS[J]. Gastrointest Endosc, 2015, 82(3): 452-459. DOI: 10.1016/j.gie.2015.01.022.

[13] Amin MB, Edge SB, Greene FL, et al. AJCC Cancer Staging Manual[M].8th ed. New York: Springer, 2016: 203-220.

[14] Lee JY, Choi IJ, Kim CG, et al. Therapeutic decision-making using endoscopic ultrasonography in endoscopic treatment of early gastric cancer[J]. Gut Liver, 2016, 10(1): 42-50. DOI: 10.5009/gnl14401.

[15] 程捷瑶, 吴晰, 杨爱明, 等. 超声内镜对浅表胃癌诊断及治疗决策的影响[J].中华消化内镜杂志,2016,33(10):663-666. DOI: 10.3760/cma.j.issn.1007-5232.2016.10.003.

[16] Cheng J, Wu X, Yang A, et al. Model to identify early-stage gastric cancers with deep invasion of submucosa based on endoscopy and endoscopic ultrasonography findings[J]. Surg Endosc, 2018, 32(2): 855-863. DOI: 10.1007/s00464-017-5754-z.

[17] Kikuchi D, Iizuka T, Hoteya S, et al. Usefulness of magnifying endoscopy with narrow-band imaging for determining tumor invasion depth in early gastric cancer[J]. Gastroenterol Res Pract, 2013, 2013: 217695. DOI: 10.1155/2013/217695.

[18] 朱敏, 李箫, 孙秀静, 等. 普通白光联合窄带光成像放大内镜检查诊断早期胃癌浸润深度的模型研究[J].中华消化内镜杂志,2020,37(1):15-21. DOI: 10.3760/cma.j.issn.1007-5232.2020.01.004.

[19] Li HY, Dai J, Xue HB, et al. Application of magnifying endoscopy with narrow-band imaging in diagnosing gastric lesions: a prospective study[J]. Gastrointest Endosc, 2012, 76(6): 1124-1132. DOI: 10.1016/j.gie.2012.08.015.

(收稿日期:2020-08-06)

(本文编辑:朱悦)

华亘控股
RICHEN FORCE HOLDINGS

广告

尿素[^{13}C]呼气试验诊断试剂盒

呼气查胃幽门螺杆菌 Hp 无放射性



幽立显®简明处方资料：

【药品名称】
通用名称：尿素[^{13}C]呼气试验诊断试剂盒
英文名称：Urea[^{13}C]Breath Test Kit
汉语拼音：Niaosu[^{13}C]Huqi Shiyan Zhenduan Shijihe

【适应症】
诊断胃幽门螺杆菌感染

【规格】
每瓶3.3g，含尿素[^{13}C]50mg
每瓶5g，含尿素[^{13}C]75mg

【性状】
本品为白色颗粒，伴有橙橘气味和酸味。在水中易溶

【不良反应】
尚未见不良反应

【禁忌】
对本品任何成分过敏者禁用

【用法用量】
1、受试者应在早上空腹时或禁食两小时以上受试。
2、在贴有标签纸的2个气袋上，受试者填好所需资料。
3、受试者维持正常呼气，将气体吹进气袋，直至气袋饱满，并立即扭紧气袋盖。此收集的为0分钟呼气。
4、受试者用80～100ml凉饮用水送服尿素[^{13}C]颗粒一瓶后，静坐。
5、受试者按上述收集呼气方法，收集服用尿素[^{13}C]后30分钟的呼气，扭紧气袋盖。
6、将收集的0分钟、30分钟的呼气气袋，在相应的仪器上进行$^{13}CO_2$检测。
7、常用δ‰来表示测定结果，称为千分差值。定义为：

$$\delta‰ = \frac{^{13}C\text{-测定样品的同位素丰度} - ^{13}C\text{-参比样品的同位素丰度}}{^{13}C\text{-参比样品的同位素丰度}} \times 1000$$

8、阳性判断值：
幽门螺杆菌的诊断，通常以30分钟时样品中所测^{13}C-CO_2的δ‰减去零时的呼气样品的δ‰值的差表示，即检测值$\delta‰_{(30分钟)} - \delta‰_{(0分钟)}$。
阳性判断值≥4.0±0.4时，可判定受试者为Hp阳性。

【执行标准】
国家食品药品监督管理总局国家药品标准YBH19362006-2015Z

【注意事项】
详见产品说明书

【批准文号】
国药准字H20061169

【药品上市许可持有人】
北京华亘安邦科技有限公司

【受托生产企业】
北京勃然制药有限公司
本广告仅供医学药学专业人士阅读
京药广审（文）第251105-00767号

北京华亘安邦科技有限公司
BEIJING RICHEN-FORCE SCIENCE & TECHNOLOGY CO., LTD.
地　　址：北京市朝阳区酒仙桥北路7号电通创意广场4号楼
联系电话：010－6494-8021　客服电话：400－600－6395　传真：010-8176-3746

OLYMPUS

广告



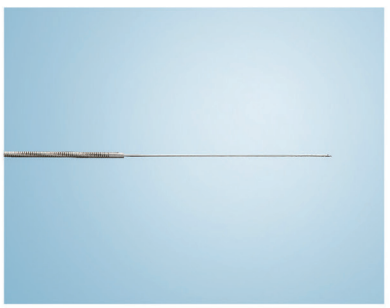

穿刺针不易变形

穿刺针采用了高弹性材质，具有出色的形状保持力。即使通过弯曲部后针也不易变形，耐久性强。



全角度顺畅插入

采用柔软的线圈型鞘管针，内镜位于最大弯曲角度时也可顺畅穿刺。易于位于胰头等困难部位病变的穿刺。

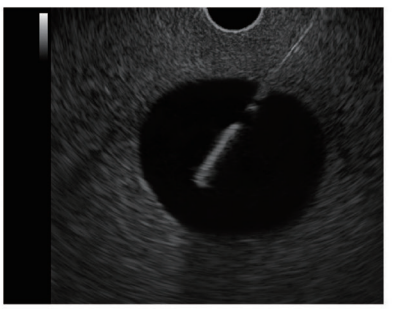

针尖可视性提升

通过增加针尖表面的半球形凹槽的密度，提高了穿刺针在超声图像下的可视性。

奥林巴斯(北京)销售服务有限公司

北京总部：北京市朝阳区新源南路1-3号平安国际金融中心A座8层
代表电话:010-58199000

本资料仅供医学专业人士阅读。
禁忌内容或注意事项详见说明书。
所有类比均基于本公司产品，特此说明。
规格、设计及附件如有变更，请以产品注册信息为准。

一次性内窥镜超声吸引活检针
国械注进20202020038
沪械广审(文)第250116-02511号
AD0051SV V01-2007

ISSN 1007-5232　CN 32-1463/R　邮发代号：28-105　国内定价：25.00 元