·共识与指南·

消化内镜高频电技术临床应用专家共识(2020,上海)

国家消化系统疾病临床医学研究中心(上海)　中华医学会消化内镜学分会
中国医师协会内镜医师分会消化内镜专业委员会　中国抗癌协会肿瘤内镜学专业委员会
通信作者:李兆申,海军军医大学长海医院消化内科,上海 200433,Email:zhsl@vip.163.com;令狐恩强,中国人民解放军总医院第一医学中心,北京 100853,Email:linghuenqiang@vip.sina.com

【摘要】 高频电技术在消化内镜领域应用广泛,新的适应证不断扩展,临床应用安全风险不容忽视。为加强消化内镜医师对高频电技术原理及操作安全事项的理解,推动技术安全应用和良性拓展,特邀请国内消化、内镜、外科、护理等相关领域的专家,基于国内外相关文献和国内专家经验,共同讨论起草了消化内镜高频电技术临床应用专家共识。

【关键词】 内窥镜;　高频电技术;　专家共识
基金项目:国家重点研发计划(2017YFC1308800,2018YFC1313103);国家自然科学基金面上项目(81670473,81873546)
DOI:10.3760/cma.j.cn321463-20200509-00400

近年来,随着消化内镜诊疗技术的快速发展,每年我国有数百万患者需行消化内镜治疗,而高频电技术作为内镜治疗的基石和利器,在临床早已广泛应用,但高频电技术相关并发症仍有一定的发生率,如何预防与高频电技术相关的手术并发症,提高手术安全性,是消化内镜同道需要探讨和解决的重要问题。为加强消化内镜医师对高频电技术原理及操作安全事项的理解,提高临床应用的安全保障,特邀请国内消化、内镜、外科、护理等相关领域的专家共同起草了《消化内镜高频电技术临床应用专家共识(2020,上海)》。

一、基础技术部分

高频电技术的应用始于 20 世纪初,随着计算机技术的普及和发展,已实现了功率的自动调节(通过监测组织密度)、安全指标的监测(如中性电极安全监测系统)以及程序化控制和故障的检测及提示,简化了医师的操作,提高了设备本身的安全性。

高频电技术是指由高频电源设备产生高频电流,高频电流通过电刀对人体组织产生热效应,不同的热效应对组织起到不同的效果。当输出为正弦波时为电切效应,即高频电流在接触部位瞬间产生大量热量,使细胞破裂、汽化,表现为组织分离;而输出为非正弦波时产生凝固效应,即高频电流在接触部位瞬间产生的热量较少,局部温度相对较低,使细胞失水干燥、蛋白质变性,表现为组织凝固。高频电技术根据电流路径可分为单极技术和双极技术。单极技术是指高频电流通过电刀传导至靶组织,通过人体传导至中性电极,最终流回设备主机,形成一个工作回路。双极技术的电流是由双极器械一极发出,经由少量人体组织到达另一极,最终回流至主机。双极器械因为电流流经人体组织少,损伤小,较单极器械有更大的优势。

通过导体横截面的电荷量 Q 与所用时间 t 的比值称为电流 I,也叫电流强度,即 $I=Q/t$。电流强度是描述电路中某点电流强弱的物理量,即流经单位横截面的电流量,电流强度 $I=U/R$,与电压(U)成正比,与电阻(R)成反比。提高工作电压,可增加电流强度;电阻越大,电流强度越小。与工作电极接触的组织面积越小,电流强度越大,产生的热效应越强。与工作电极相比,接触良好的中性电极因接触面积大,热效应可忽略不计;如果中性电极面积过小,或方向有误,可能导致局部温度升高,造成皮肤灼伤(图 1)。因此需避免任何可能降低导电性及造成皮肤损伤的干扰(油脂、毛发、创伤等)。

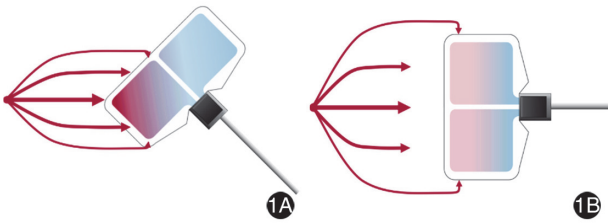

图 1　电极片位置与手术安全性的关系　1A：电极片短边面对手术区域可导致过热或不均匀受热；1B：电极片长边正对手术区域不会导致过热或不均匀受热

高频电设备种类很多，无论使用哪种设备，内镜医师需充分了解所使用的设备。主机功率的设置应该综合考虑手术类型、切割组织的类型、不同型号的电刀、操作者的内镜操作水平等，参照使用说明及建议设置参数，尽可能使用最低有效功率来实现效果。启动设备前，医师与助手应再次检查并确定功率设置，如暂不启动，应远离脚踏或切断电源，以防意外启动。当观察到电流输出不足，应立即中止程序，系统故障时可关闭电源开关作为紧急措施。电外科设备须接地以尽量减少对内镜或其他设备的干扰，漏电可能导致内镜设备、电外科设备失灵或内镜绝缘破损，最终可能导致医护人员或患者烧伤。

二、高频电设备的安全性及使用注意事项

高频电设备具备中性电极安全监测系统（仅针对双片式中性电极），可以实时监测双片式中性电极的贴敷情况，因此高频电设备安全性相对较高，很少报道因高频电设备问题引发的不良事件。例如当使用单极器械时，安全监测系统监测到双片式中性电极与患者皮肤接触面积减小、阻抗增加时，系统会自动报警并中断电流，降低中性电极烫伤风险。因此，相比单片式中性电极，双片式中性电极可在整个手术中进行动态监测，安全性能显著提升。有些双片式中性电极具备贴敷对称性监测，防止电流集中流向双片式中性电极的某一片，产生中性电极边缘热效应导致患者灼伤。以下为应用高频电设备时的注意事项[1]：

（1）患者须隔绝所有导电部件，确保患者不接触与地面非绝缘的金属部件；

（2）检查中性电极有效期（过期中性电极可因黏合剂失效容易脱落，导致患者烧伤）；

（3）检查中性电极是否有损坏、变形或尖锐的边缘，选择尺寸合适的中性电极，不可切割改动；

（4）中性电极应与皮肤充分接触，尽量黏附在肌肉丰满的组织上，皮肤须干净、干燥、无毛发，以免接触不良；不应黏附在骨凸起、金属植入物或假体、皮肤褶皱、疤痕组织、多毛发、皮肤变色、损伤、血液供给受限的四肢、临近心电图电极或胸外按压等区域；双片式中性电极贴敷时需要注意贴敷的方向；若使用带有等电位环的中性电极（如德国 ERBE Nessy Ω 中性电极等），则无需考虑贴敷方向；

（5）粘贴后严禁液体浸到电极板边缘；

（6）勿重复使用一次性中性电极；

（7）当患者置有心脏起搏器时，建议全程心电监测，尽量使用双极器械以减少并发症的发生。若使用单极器械手术，应尽可能将中性电极黏附在接近工作电极的位置，避免电流直接接触心脏起搏器影响其正常工作；

（8）当患者电极工作回路中存在金属或假体时，尽量使用双极器械以减少并发症的发生，若使用单极器械手术，应尽可能将中性电极黏附在接近工作电极的位置，避免电流直接接触金属或假体引起局部发热，造成烫伤；

（9）医护人员应避免接触中性电极，启动设备后应始终佩戴手套，并确保使用手掌触摸患者而非手指；

（10）推荐使用双片式中性电极（图 2）。



图 2　中性电极的类型　2A：单片式中性电极；2B：双片式中性电极

三、高频电在经内镜逆行胰胆管造影术中的应用

经内镜逆行胰胆管造影术（endoscopic retrograde cholangiopancreatography，ERCP）已广泛应用于胆胰疾病的诊治，主要分为诊断性 ERCP 及治疗性 ERCP。治疗性 ERCP 时常采用内镜下乳头括约肌切开术（endoscopic sphincterotomy，EST），即使用高频电切开十二指肠乳头括约肌末端部分，是

治疗胆胰管结石、胆胰管狭窄等疾病的基本内镜操作。

1.EST 切开刀：EST 切开刀在导管的远端有一根导电刀丝，通过手柄上的连接电缆，可使单极电流流向导管。在进行括约肌切开术时，电流沿着导管内的绝缘部分传递到暴露的刀丝[2]。切开刀头端长度和刀丝长度的不同构成了多种型号的 EST 切开刀，刀丝长度常为 20～30 mm。根据切开刀的不同用途，可分为拉式刀、推式刀和针状刀。其中，拉式刀亦称为“弓形切开刀”或“弓刀”，也是最常用的切开刀；推式刀或称为“鲨鱼鳍切开刀（毕Ⅱ式切开刀）”，其主要应用于毕Ⅱ式术后的乳头切开；针状刀主要作为拉式刀的补充，常用于乳头结石嵌顿和困难乳头插管的预切开[3]。

2.高频电在 EST 中的临床应用：EST 的操作原理主要是高频电通过导电介质传递至壶腹部，然后产生热能引起组织损伤，切开组织和（或）凝固组织，称为组织热损伤[4]。按照高频电输出模式的不同，可分为电切模式（pure current）、电凝模式（coagulating current）及混合模式（mixed current）[4-6]。电切模式切开速度快，但伴随术中即刻出血的风险大；电凝模式具有止血效果，但往往对组织热损伤较大，可造成乳头水肿，易发生术后胰腺炎，在 EST 中很少单独使用[4]。常见的混合模式包含“Blended current”模式和“Endocut current”模式，Blended current 模式指电切与电凝电流同时传输；而 Endocut current 模式指电切与电凝电流依次间隔传输，同时其通过即时反馈系统自动控制工作电压以调整电切与电凝电流[7]。有研究认为使用高频电是 EST 术后并发症（术后胰腺炎、出血、穿孔、感染）的独立危险因素[8-9]。Elta 等[10]最先研究电切模式与混合模式对 EST 术后并发症的影响，发现电切模式较混合模式术后胰腺炎发生率更低（3% 比 12%，$P<0.05$）；两组各发生 1 例术后出血，差异无统计学意义。随后一项回顾性和两项小样本随机对照试验（RCT）认为电切模式与混合模式两组 ERCP 术后胰腺炎以及术后出血发生率差异无统计学意义[11-13]，但是电切模式组术中出血发生率更高（46.5% 比 20%，$P<0.001$）[11]。最近一项 RCT 的结论相似，认为电切模式导致无法控制切开（拉链式切开）的发生率更高（$P<0.001$）；且术中出血发生率更高（$P=0.002$）[14]。另一项 RCT 研究观察电切模式、混合模式、电切模式联合混合模式对 EST 术后并发症的影响，结果发现电切模式术后胰腺炎发生率更低（3.2% 比 12.9% 比 12.9%，$P=0.048$），术后出血发生率差异无统计学意义，电切模式术中少量出血发生率更高（$P=0.003$）[15]。2016 年欧洲消化内镜学会指南推荐在 EST 时首选混合模式，因为混合模式可降低术中出血风险[16]。最近的荟萃分析也认为电切模式与混合模式术后胰腺炎发生率差异无统计学意义，但是电切模式术中少量出血发生率更高（37.3% 比 12.2%），而严重出血发生率差异无统计学意义[17]。

随着电子技术发展，目前已开发出电脑控制反馈的高频发生器，采用监测组织密度的计算机控制、即时反馈系统，如 Endocut current 或 Pulsecut mode[7]，目前暂无直接比较两种模式的临床研究。“Endocut”模式与“Blended”模式都属于混合电流，但目前哪种模式的 EST 术后并发症更少尚存争议[18]。一项小样本 RCT 及回顾性研究认为Endocut模式与 Blended 模式术后胰腺炎发生率差异无统计学意义[18-19]；但是 Blended 模式发生无法控制切开率更高[18]，且 Blended模式显著增加术中出血[18-19]。但是，一项小样本 RCT 研究认为 Endocut 模式（55 例）与 Blended 模式（79 例）在术后胰腺炎及术后出血率差异无统计学意义，但 Endocut 模式能降低高淀粉酶血症发生率（1% 比 13%，$P<0.05$）[20]。最近一项 360 例患者的单中心 RCT（Endocut 模式 179 例，Blended 模式 181 例）认为：两种模式的术后胰腺炎及术中出血率差异无统计学意义[21]。Parlak 等[22]回顾性分析 29 例肝硬化患者 EST（Endocut 模式 14 例，Blended 模式 15 例）术后并发症，结果发现两者术后胰腺炎、出血、穿孔发生率差异无统计学意义，但是 Blended 模式术中出血发生率更高，因此认为肝硬化患者应优先使用 Endocut 模式。基于以上高质量 RCT 研究，近期荟萃分析认为，Endocut 模式与 Blended 模式术后胰腺炎及临床出血发生率差异无统计学意义（$RR=0.61$，95% CI：0.25～1.52，$P=0.29$），但Endocut模式术中出血发生率更低（$RR=0.54$，95%CI：0.31～0.95，$P=0.03$）[23]。

推荐意见

在 ERCP 术中进行 EST 时，与纯电切模式相比，采用混合模式可以减少术中出血风险及拉链式切开的发生率。

Endocut 模式与 Blended 模式均属于混合模式电流，两者的临床效果相当；发生术后胰腺炎的风

险相似;但 Endocut 模式可以减少拉链式切开发生率及术中出血发生率。

四、高频电在内镜超声中的应用

内镜超声(endoscopic ultrasonography, EUS)已广泛应用于消化系统疾病的诊治,其中内镜超声引导的引流术是目前内镜超声介入治疗的热点,目前已经发展为包括内镜超声引导的假性囊肿引流、胆管引流、胆囊引流、胰管引流和胃肠吻合术在内的一系列操作,代表了目前内镜超声领域的发展方向。

内镜超声引导下的各项引流所使用的电刀类似,以囊肿切开刀(cystotome)最为常用。

根据外导管直径分成了多种型号的囊肿切开刀,常用的包括 6 、8.5 和 10 Fr(1 Fr=0.33 mm)的切开刀。虽然切开刀大小不同,但其构造基本相同(图 3)。完整的囊肿切开刀包括控制部、外导管(顶端为电切环)和内导管(顶端为针状电切刀头)3 个部分。控制部内通常有两个电极,一个控制电切环、另一个控制针状电切刀头。

EUS 下的高频电使用和 ERCP 中高频电使用模式类似。电切模式切开速度快,但伴随术中即刻出血的风险大;电凝模式出血少,但是容易形成焦痂,影响进一步的电切效果。混合模式则是电切与电凝同时或依次进行的电切模式。部分厂家的囊肿切开刀推荐的工作模式是功率为 80~120 W 的纯切模式。目前对于内镜超声引流的高频电使用缺乏高质量临床研究,综合专家建议:(1)由于内镜超声引导下引流在进行切开过程中较少考虑穿孔风险,而术中可因出血导致引流失败,因此极少用单纯电切,更多采用混合模式,电凝的强度以不形成明显焦痂为宜;(2)按 10 Fr 电切环说明书所推荐的 80~100 W 功率可以保证切开效率,但是当切开刀直径减小时(6 Fr 约为 10 Fr 的 40%,8.5 Fr 约为 10 Fr 的 70%),功率应该相应减低;(3)Endocut 电切模式中带电凝成分,引起出血风险较小,其中 Endocut I 模式适用于针状电切刀头的切开,Endocut Q 模式适用于电切环的切开。

五、高频电在胃肠道病变内镜治疗中的应用

由于内镜下胃肠道病变切除术经济、安全、有效,已替代传统开腹手术成为消化内镜治疗的常规手术。胃肠道病变可使用巴黎分型法对其形态进行分类,再根据病变的大小、部位、预估的病变性质等特征,选用不同的方法切除。在临床中,胃肠道息肉最为常见,其处理占内镜下治疗的相当大部分。应用电外科工作站切除息肉可选用热圈套器切除术(hot snare polypectomy, HSP)、氩离子凝固术(argon plasma coagulation, APC)、热活检钳息肉切除术、内镜下黏膜切除术(endoscopic mucosal resection, EMR)与内镜黏膜下剥离术(endoscopic submucosal dissection, ESD)等。胃肠道早期癌的切除由于病理评估等要求常需选用 ESD,而黏膜下肿瘤的内镜下治疗则会用到内镜黏膜下挖除术(endoscopic submucosal excavation, ESE)甚至内镜全层切除术(endoscopic full- thickness resection, EFTR)。

1.HSP:圈套器切除术分为传统的 HSP 与冷圈套器切除术(cold snare polypectomy, CSP),二者的区别在于是否使用高频电技术。热圈套器利用高频电流通过机体时产生的热效应工作[1]。根据息肉大小、形态,选择合适的圈套器类型(图 4)以及合适的高频电模式,可以提高手术效率,降低并发症的发生率[24]。其中最常用的线圈为椭圆形与六边形圈套器,直径为 10~15 mm。线圈的粗细可以影响与组织作用的电流密度。在相同的设置下,较细的圈套器可以产生较大的电流密度,更利于切割;较粗的圈套器电流密度较小,更利于电凝;圈套器大小并不会影响电流密度。研究表明电切模式在切割前未对血管进行止血,可能增加即刻出血的风险,而电凝模式则可能因电凝过度增加迟发性出血

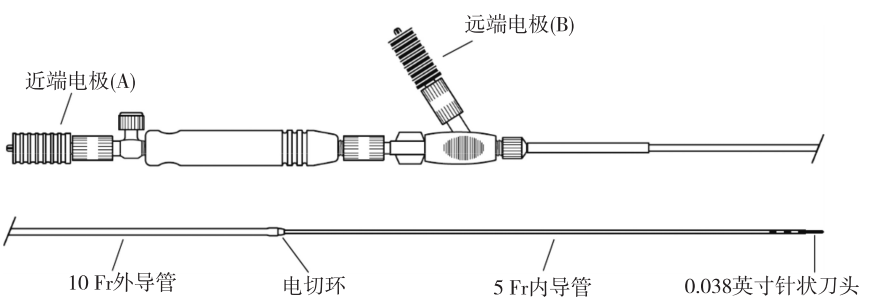

图 3　囊肿切开刀构造

和电凝综合征风险[25-26]。通过调节电流频率与峰值电压可产生混合电流,在切除部位电流为切割效果,边缘部位为电凝效果;Endocut 模式可根据组织不同的阻抗输出不同的功率,在使用热圈套器时可考虑使用 Endocut Q 模式,效果 3。

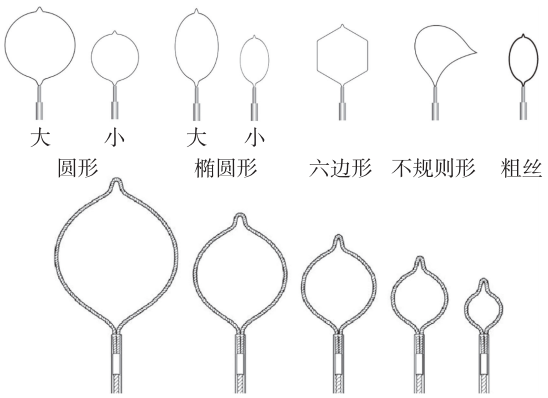

图 4　不同形状和不同大小的圈套器

小息肉(直径<10 mm)选择 CSP 更具有优势。一项系统评价对比了 CSP、HSP 切除小息肉的安全性与有效性,结果表明二者对小息肉的完整切除率及组织回收率相当;热圈套器组有更高的术后迟发性出血发生率,但差异无统计学意义;HSP 操作耗时显著长于 CSP[27]。Kawamura[28]等进行了一项多中心 RCT,结果表明 CSP 可作为直径 4~9 mm 大小息肉的标准切除方式。因此,CSP 切除小息肉是一种更有效、安全、节省时间的方法。当息肉直径≤3 mm,且 CSP 困难时可将冷活检钳一次钳夹法作为二线选择[29];而当冷圈套器无法完整切除时,需要追加高频电切除或其他方法[30]。

2.APC:APC 又称氩气刀手术,具有止血快、失血少、减少焦痂形成等效果。当 APC 的高频高压输出电极启动时,氩气从手柄喷出,电极和靶组织间形成的氩气流体在高频高压电的作用下被电离成氩等离子体,这些等离子体电极和靶组织之间传递高频电流,实现对组织干燥、凝固和灭活作用。当靶组织表面干燥后,导电性能降低,阻抗增加,氩等离子体将自动从高阻抗区域流向低阻抗区域。因此,APC 具有凝固范围大且深度相对可控等优势。缺点是 APC 不能取得完整的组织标本,术中可引起肠扩张,用于肠壁较薄的位置如盲肠、升结肠时需要谨防穿孔的发生[31]。有学者提出可使用氩气刀联合黏膜下注射,隔离黏膜肌层与固有肌层从而保护肠壁完整[32-33]。APC 在胃肠息肉的治疗中可作为辅助手段,有效地减少高频电切术后残余[34]。

3.热活检钳息肉切除术:热活检钳息肉切除术破坏息肉组织,能快速切除微小息肉。但由于回收组织质量差、不完全切除率高、并发症多(如较深的热损伤和迟发性出血)等不足,现已较少应用[35]。

4.EMR:EMR 常用于切除无蒂较大息肉或平坦息肉(<20 mm),可分为注射法黏膜切除术、透明帽法黏膜切除术与套扎器法黏膜切除术。注射法与透明帽法黏膜切除术通过注射缓冲液到黏膜下层的空间,使上皮与底层组织分开,形成缓冲垫,然后使用热圈套器整块切除或分片切除,整块切除常用椭圆形或六边形圈套器,分片切除时用小椭圆形圈套器;也可使用透明帽辅助吸引病变组织后切除。套扎器法黏膜切除术需要使用食管静脉曲张套扎器,套扎后使用热圈套器切除。EMR 比单纯使用圈套器切除病变更安全[36]。韩国多中心大样本研究表明使用热圈套器切除息肉(HSP 与 EMR)时导致术中即刻出血的首要原因是纯电切电流与意外的冷切割[25]。

推荐意见

内镜下息肉切除术应根据息肉的大小、形态、部位等综合判断,选择最佳的切除方式。

HSP 与 EMR 中应避免使用纯电切电流,推荐使用混合模式,如 Endocut Q 模式。

5.ESD:ESD 中的高频电参数设置目前没有明确的规范,主要根据术者习惯、病变位置、操作器械及患者个体情况等综合选择。高频电的参数设置,包括调制电流的类型、功率输出、效果、持续时间等,在 ESD 的不同操作阶段(例如标记、环形切开与黏膜下剥离),不同器械类型(例如 IT 刀与 Dual 刀),不同病变位置(例如胃与结肠),以及使用不同的高频电电源时有所不同[37]。除此以外,电刀的电极与组织接触的表面积、电极的移动速度、电极施加的压力、黏附在电极上的凝固的组织碎片、靶组织本身和中性电极贴敷部位(应放在患者侧面而不是下肢)等因素也可影响高频电效果[37]。

目前常用的 ESD 相关高频电器械包括针刀、勾刀、Dual 刀、IT 刀、Flex 刀、三角刀等[38-39]。由于 ESD 术中需反复进行黏膜下注射,为方便医师操作、节省手术时间,涌现出自带无针隆起功能的多功能单极器械,如 HybridKnife[40-42],其水垫隆起高度与注射针注射高度相同,但无针隆起可避免对深部组织造成物理损伤[41-43],其具体水压设置可参照

表 1。同样具有切、凝和注射效果的还有 Flush Knife/BT 刀，水束是从其导丝边缘喷出[44-45]。此外，为进一步避免 ESD 操作过程中的损伤，SB 刀、CC 刀这些剪状刀逐步应用于临床，在操作过程中，可以夹住黏膜下组织并提起后进行切开和止血，减少了出血穿孔风险[46-48]。

表 1　不同部位的水刀压力设置

手术部位	水刀压力(bar)
食管	30～40
胃	30～50
十二指肠	20～30
升结肠	10～15
横结肠	10～20
降结肠	10～20
乙状结肠	20～30
直肠	20～40

注：1 bar = 100 kPa

目前临床内镜治疗常用的高频电发生器是德国 ERBE 公司的 ICC200EA、VIO200/300(S/D)、VIO3 系列，Olympus 公司的 ESG-100、ESG-400 系统，以及其他国产高频电设备等。不同的参数设置会产生不同的切割效果和电凝效果，无论使用哪种设备和器械，内镜医师都应根据术中实际电切和电凝效果及临床经验相应调整参数设置，以实现安全操作。

关于高频电技术在 ESD 中的临床研究很少，仅有少数研究报道。一项动物实验应用不同高频电模式进行食管 ESD，术后狭窄率差异较大。镜下观察样本发现 Endocut 所产生的热损伤局限于黏膜层，而其他模式的损伤都会明显影响黏膜下组织。对于同一段食管组织，Endocut 模式所造成的食管狭窄程度最轻，病理标本中产生的组织纤维化也为各模式中最少[49]。Arao 等[50]在动物的食管 ESD 实验中比较了 Endocut 模式与 Forced Coag 模式对于术后食管狭窄形成的影响，结果显示 Endocut 模式黏膜下层的狭窄率和纤维化严重程度显著低于 Forced Coag 模式。另一项研究观察 Endocut 与低能量电凝两种模式对于组织损伤深度的影响。术后 72 h 病理结果显示低能量电凝组发生深部组织溃疡风险明显高于 Endocut 组(37.5% 比 4.8%)，深部组织坏死发生率也明显增加(54.2% 比 4.8%)[51]。同时在热损伤深度方面低能量电凝组显著深于 Endocut 模式，提示不同高频电模式设置对组织损伤深度明显不同。医师在手术时应根据病变的不同部位调整模式和功率，在易形成狭窄的部位如食管、近端小肠、远端结直肠应尽量减少电凝的使用。

术中出血仍然是 ESD 常见的并发症之一。目前经验性推荐对于小血管出血，采用强凝模式可以有效止血；对于大血管出血，可使用止血钳夹住血管后轻柔后撤，采用软凝模式止血[52]。Horikawa 等[53]分析了 80 例胃早期癌患者在 ESD 术中使用电刀止血和热止血钳对于预防术中出血的效果，结果发现电刀止血(强凝模式)和热止血钳止血(软凝模式)效果无明显差异，但使用电刀组的手术时间减少了 15.6%。另有一项日本的研究建议在处理直径≥2 mm的血管时亦可在强凝切割血管之前通过电刀预凝操作以减少出血，研究比较了软凝模式和强凝模式用于预凝的止血效应，发现高频低功率设置的强凝模式对于直径≥2 mm 血管的预凝效果比软凝模式更好[54]。

ESE 及部分 EFTR 近年来发展迅速，是 ESD 技术的延伸和发展，其电外科设置及注意事项可参照 ESD 进行，酌情调整。

推荐意见

在 ESD 过程中需根据具体情况灵活调节高频电的效果、宽度和间隔等参数以调整操作过程中的电凝和电切效果。

可考虑在 ESD 中使用以下高频电参数，并根据应用后的实际情况进行调整：ESD 标记采用强凝，效果 2，25～30W。黏膜切开采用 Endocut Q 3-2-4。黏膜下分离采用 Endocut Q 3-2-4 或者 Drycut，效果 2-4 ，60～80 W；或者快速电凝，效果 2，40～50 W。肌层采用 Endocut Q 3-2-4。创面处理采用强力 APC，1.0～1.8 L/min，30 W；或者止血钳，参数同血管处理。

对于易形成狭窄的部位如食管、远端结直肠应尽量减少电凝的使用。对于十二指肠、直肠、右半结肠等消化道管壁较薄的部位，可适当降低功率及效果参数。

对于小血管止血选用强凝模式(强凝，效果 2-3，40～60 W)；对于较粗血管可使用止血钳夹住血管后轻柔后撤，选用软凝模式(止血钳，软凝，效果 3-5，80～100 W)；对于较粗血管如不选用止血钳，可用高频低功率强凝(强凝，效果 1，10 W)预凝止血后，再选择强凝(强凝，效果 3，40～60 W)切割血管。

六、内镜隧道技术

常用的消化内镜隧道技术包括内镜黏膜下隧道法剥离术(endoscopic submucosal tunnel dissection, ESTD)、经口内镜下肌切开术(peroral endoscopic myotomy, POEM)和黏膜下隧道法内镜切除术(submucosal tunneling endoscopic resection, STER)等。

消化内镜隧道技术主要包括黏膜层的切开,黏膜下层分离和(或)肌层的切开。在黏膜下隧道的建立过程中,应充分进行黏膜下注射,保证清晰视野,注重黏膜下血管的处理。小的血管断端少量渗血,尤其是位于肌层侧时,可以用切开刀轻触、使用 Endocut 模式点踩强凝;较大的血管断端,出血速度快,尤其是动脉出血时,应立即换用电凝止血钳夹住后使用软凝模式充分电凝,彻底凝固血管后再进行分离操作。软凝模式在电凝时不产生明显的烟雾,有利于保持内镜视野的清晰。目前少有隧道内镜技术中应用高频电模式和功率的研究,高频电的参数设置主要根据仪器输出功率特点和内镜医师个人习惯设定,也可借鉴 EMR/ESD 手术的模式和功率设置。

七、结语

每年我国有数百万患者需行消化内镜治疗,如何有效预防并发症至关重要,高频电技术在消化内镜的应用中日益广泛,而且与内镜治疗相关并发症的发生密切相关,但目前在该领域的临床研究,特别是高质量、大样本、多中心、RCT 的数量极少。因此,期盼我国的消化内镜同道积极合作进行高水平临床研究,进一步探索和规范在消化内镜中高频电应用的最佳设置。

参与本共识意见制定的专家(按姓氏拼音排序):柏愚(海军军医大学长海医院消化内科)、柏健鹰(陆军军医大学新桥医院消化内科)、柴宁莉(中国人民解放军总医院第一医学中心)、陈虹彬(中国人民解放军西部战区总医院消化内镜中心)、陈巍峰(复旦大学附属中山医院内镜中心)、丁震(华中科技大学同济医学院附属协和医院消化内科)、龚伟(南方医科大学深圳医院消化内科)、郭强(云南省第一人民医院消化内科)、侯晓华(华中科技大学同济医学院附属协和医院消化内科)、胡兵(四川大学华西医院消化内科)、冀明(首都医科大学附属北京友谊医院消化内科)、李德峰(深圳市人民医院消化内科)、李鹏(首都医科大学附属北京友谊医院第一医学中心)、李汛(兰州大学第一医院普外科)、李兆申(海军军医大学长海医院消化内科)、蔺蓉(华中科技大学同济医学院附属协和医院消化内科)、凌亭生(南京大学附属南京鼓楼医院消化内科)、令狐恩强(中国人民解放军总医院第一医学中心)、刘翠(海军军医大学长海医院消化内镜中心)、刘俊(华中科技大学同济医学院附属协和医院消化内科)、刘梅(华中科技大学同济医学院附属同济医院消化内科)、刘思德(南方医科大学南方医院消化内科)、麻树人(中国人民解放军北部战区总医院内窥镜科)、孟文勃(兰州大学第一医院普外科)、王贵齐(中国医学科学院肿瘤医院内镜科)、王宏光(吉林市人民医院消化内科)、王雷(南京大学附属南京鼓楼医院消化内科)、王实(浙江省肿瘤医院内镜中心)、王晓艳(中南大学湘雅三医院消化内科)、王拥军(首都医科大学附属北京友谊医院消化内科)、吴齐(北京大学肿瘤医院内镜中心)、徐红(吉林大学白求恩第一医院胃肠内科)、徐辉(中国人民解放军西部战区总医院消化内科)、徐美东(同济大学附属东方医院消化内镜科)、许良璧(贵州医科大学附属医院消化内科)、许树长(同济大学附属同济医院消化内科)、杨爱明(中国医学科学院北京协和医学院 北京协和医院消化内科)、杨仕明(陆军军医大学新桥医院消化内科)、杨卓(中国人民解放军北部战区总医院内窥镜科)、姚礼庆(复旦大学附属中山医院内镜中心)、于红刚(武汉大学人民医院消化内科)、张澍田(首都医科大学附属北京友谊医院消化内科)、赵志峰(中国医科大学附属第四医院消化内科)、钟芸诗(复旦大学附属中山医院内镜中心)、周平红(复旦大学附属中山医院内镜中心)、邹晓平(南京大学附属南京鼓楼医院消化内科)

主要执笔者:柏愚、杨帆(海军军医大学长海医院消化内科);刘翠(海军军医大学长海医院消化内镜中心);李德锋(深圳市人民医院消化内科);王实(浙江省肿瘤医院内镜中心);蔺蓉、丁震(华中科技大学同济医学院附属协和医院消化内科);孟文勃(兰州大学第一医院普外科)

利益冲突　所有作者声明不存在利益冲突

参 考 文 献

[1] 耿小平, 郭莉, 高威. 电外科技术的发展与应用[M].北京: 人民军医出版社, 2015.

[2] ASGE Technology Committee, Kethu SR, Adler DG, et al. ERCP cannulation and sphincterotomy devices[J]. Gastrointest Endosc, 2010, 71(3): 435-445. DOI: 10.1016/j.gie.2009.07.038.

[3] Rey JF, Beilenhoff U, Neumann CS, et al. European Society of Gastrointestinal Endoscopy (ESGE) guideline: the use of electrosurgical units[J]. Endoscopy, 2010, 42(9): 764-772. DOI: 10.1055/s-0030-1255594.

[4] Freeman ML. Complications of endoscopic biliary sphincterotomy: a review[J]. Endoscopy, 1997, 29(4): 288-297. DOI: 10.1055/s-2007-1004193.

[5] Maydeo A, Borkar D. Techniques of selective cannulation and sphincterotomy[J]. Endoscopy, 2003, 35(8): S19-23. DOI: 10.1055/s-2003-41532.

[6] Taunton JC. Surgical diathermy-a review[J]. J Med Eng Technol,

1981,5(4):175-183. DOI: 10.3109/03091908109064282.

[7] Slivka A, Bosco JJ, Barkun AN, et al. Electrosurgical generators: MAY 2003[J]. Gastrointest Endosc, 2003,58(5): 656-660. DOI: 10.1016/s0016-5107(03)02012-1.

[8] Cotton PB, Lehman G, Vennes J, et al. Endoscopic sphincterotomy complications and their management: an attempt at consensus[J]. Gastrointest Endosc, 1991, 37(3): 383-393. DOI: 10.1016/s0016-5107(91)70740-2.

[9] Cheng CL, Sherman S, Watkins JL, et al. Risk factors for post-ERCP pancreatitis: a prospective multicenter study[J]. Am J Gastroenterol, 2006, 101(1): 139-147. DOI: 10.1111/j.1572-0241.2006.00380.x.

[10] Elta GH, Barnett JL, Wille RT, et al. Pure cut electrocautery current for sphincterotomy causes less post-procedure pancreatitis than blended current[J]. Gastrointest Endosc, 1998,47(2): 149-153. DOI: 10.1016/s0016-5107(98)70348-7.

[11] Macintosh DG, Love J, Abraham NS. Endoscopic sphincterotomy by using pure-cut electrosurgical current and the risk of post-ERCP pancreatitis: a prospective randomized trial[J]. Gastrointest Endosc, 2004, 60(4): 551-556. DOI: 10.1016/s0016-5107(04)01917-0.

[12] Lee SJ, Song KS, Chung JP, et al. Type of electric currents used for standard endoscopic sphincterotomy does not determine the type of complications[J]. Korean J Gastroenterol, 2004,43(3): 204-210.

[13] Gorelick A, Cannon M, Barnett J, et al. First cut, then blend: an electrocautery technique affecting bleeding at sphincterotomy[J]. Endoscopy, 2001, 33(11): 976-980. DOI: 10.1055/s-2001-17918.

[14] Norton ID, Petersen BT, Bosco J, et al. A randomized trial of endoscopic biliary sphincterotomy using pure-cut versus combined cut and coagulation waveforms[J]. Clin Gastroenterol Hepatol, 2005, 3(10): 1029-1033. DOI: 10.1016/s1542-3565(05)00528-8.

[15] Stefanidis G, Karamanolis G, Viazis N, et al. A comparative study of postendoscopic sphincterotomy complications with various types of electrosurgical current in patients with choledocholithiasis[J]. Gastrointest Endosc, 2003, 57(2): 192-197. DOI: 10.1067/mge.2003.61.

[16] Testoni PA, Mariani A, Aabakken L, et al. Papillary cannulation and sphincterotomy techniques at ERCP: European Society of Gastrointestinal Endoscopy (ESGE) Clinical Guideline[J]. Endoscopy, 2016, 48(7): 657-683. DOI: 10.1055/s-0042-108641.

[17] Verma D, Kapadia A, Adler DG. Pure versus mixed electrosurgical current for endoscopic biliary sphincterotomy: a meta-analysis of adverse outcomes[J]. Gastrointest Endosc, 2007,66(2):283-290. DOI: 10.1016/j.gie.2007.01.018.

[18] Kohler A, Maier M, Benz C, et al. A new HF current generator with automatically controlled system (Endocut mode) for endoscopic sphincterotomy-preliminary experience[J]. Endoscopy, 1998,30(4):351-355. DOI: 10.1055/s-2007-1001281.

[19] Perini RF, Sadurski R, Cotton PB, et al. Post-sphincterotomy bleeding after the introduction of microprocessor-controlled electrosurgery: does the new technology make the difference?[J]. Gastrointest Endosc, 2005,61(1):53-57. DOI: 10.1016/s0016-5107(04)02454-x.

[20] Akiho H, Sumida Y, Akahoshi K, et al. Safety advantage of endocut mode over endoscopic sphincterotomy for choledocholithiasis[J]. World J Gastroenterol, 2006,12(13): 2086-2088. DOI: 10.3748/wjg.v12.i13.2086.

[21] Tanaka Y, Sato K, Tsuchida H, et al. A prospective randomized controlled study of endoscopic sphincterotomy with the Endocut mode or conventional blended cut mode[J]. J Clin Gastroenterol, 2015,49(2):127-131. DOI: 10.1097/MCG.0000000000000096.

[22] Parlak E, Köksal AŞ, Öztaş E, et al. Is there a safer electrosurgical current for endoscopic sphincterotomy in patients with liver cirrhosis?[J]. Wien Klin Wochenschr, 2016, 128(15-16): 573-578. DOI: 10.1007/s00508-014-0677-3.

[23] Li DF, Yang MF, Chang X, et al. Endocut Versus Conventional Blended Electrosurgical Current for Endoscopic Biliary Sphincterotomy: A Meta-Analysis of Complications[J]. Dig Dis Sci, 2019,64(8):2088-2094. DOI: 10.1007/s10620-019-05513-w.

[24] Park HJ. Endoscopic Instruments and Electrosurgical Unit for Colonoscopic Polypectomy[J]. Clin Endosc, 2016,49(4):350-354. DOI: 10.5946/ce.2016.059.

[25] Chino A, Karasawa T, Uragami N, et al. A comparison of depth of tissue injury caused by different modes of electrosurgical current in a pig colon model[J]. Gastrointest Endosc, 2004,59(3):374-379. DOI: 10.1016/s0016-5107(03)02712-3.

[26] Kim HS, Kim TI, Kim WH, et al. Risk factors for immediate postpolypectomy bleeding of the colon: a multicenter study[J]. Am J Gastroenterol, 2006,101(6):1333-1341. DOI: 10.1111/j.1572-0241.2006.00638.x.

[27] Uraoka T, Ramberan H, Matsuda T, et al. Cold polypectomy techniques for diminutive polyps in the colorectum[J]. Dig Endosc, 2014,26 Suppl 2:98-103. DOI: 10.1111/den.12252.

[28] Kawamura T, Takeuchi Y, Asai S, et al. A comparison of the resection rate for cold and hot snare polypectomy for 4-9 mm colorectal polyps: a multicentre randomised controlled trial (CRESCENT study)[J]. Gut, 2018,67(11):1950-1957. DOI: 10.1136/gutjnl-2017-314215.

[29] Ferlitsch M, Moss A, Hassan C, et al. Colorectal polypectomy and endoscopic mucosal resection (EMR): European Society of Gastrointestinal Endoscopy (ESGE) Clinical Guideline[J]. Endoscopy, 2017, 49(3): 270-297. DOI: 10.1055/s-0043-102569.

[30] 刘伟, 王水芳, 牟一, 等. 内镜下冷圈套器治疗大肠息肉 42 例临床分析[J]. 中华消化内镜杂志, 2014, 31(9): 519-521. DOI: 10.3760/cma.j.issn.1007-5232.2014.09.011.

[31] 何梦江, 钟芸诗, 姚礼庆. 结肠息肉氩离子凝固术后迟发性穿孔一例[J]. 中华消化内镜杂志, 2012, 29(9): 530-531.

DOI: 10.3760/cma. j. issn. 1007-5232. 2012. 09. 019.

[32] Fujishiro M, Kodashima S, Ono S, et al. Submucosal Injection of Normal Saline can Prevent Unexpected Deep Thermal Injury of Argon Plasma Coagulation in the in vivo Porcine Stomach[J]. Gut Liver, 2008, 2(2): 95-98. DOI: 10.5009/gnl.2008.2.2.95.

[33] 林羡屏, 周旋光, 陈清荣. 氩气刀结合黏膜下注射治疗结肠息肉的安全性研究[J]. 中华消化内镜杂志, 2014, 31(12): 721-723. DOI: 10.3760/cma. j.issn.1007-5232.2014.12.009.

[34] Zlatanic J, Waye JD, Kim PS, et al. Large sessile colonic adenomas: use of argon plasma coagulator to supplement piecemeal snare polypectomy[J]. Gastrointest Endosc, 1999, 49(6): 731-735. DOI: 10.1016/s0016-5107(99)70291-9.

[35] Peluso F, Goldner F. Follow-up of hot biopsy forceps treatment of diminutive colonic polyps[J]. Gastrointest Endosc, 1991, 37(6): 604-606. DOI: 10.1016/s0016-5107(91)70863-8.

[36] Moss A, Bourke MJ, Tran K, et al. Lesion isolation by circumferential submucosal incision prior to endoscopic mucosal resection (CSI-EMR) substantially improves en bloc resection rates for 40-mm colonic lesions[J]. Endoscopy, 2010, 42(5): 400-404. DOI: 10.1055/s-0029-1243990.

[37] Draganov PV, Gotoda T, Chavalitdhamrong D, et al. Techniques of endoscopic submucosal dissection: application for the Western endoscopist? [J]. Gastrointest Endosc, 2013, 78(5): 677-688. DOI: 10.1016/j. gie. 2013. 07. 033.

[38] Mavrogenis G, Hochberger J, Deprez P, et al. Technological review on endoscopic submucosal dissection: available equipment, recent developments and emerging techniques[J]. Scand J Gastroenterol, 2017, 52(4): 486-498. DOI: 10.1080/00365521.2016.1271996.

[39] Yamamoto K, Michida T, Nishida T, et al. Colorectal endoscopic submucosal dissection: Recent technical advances for safe and successful procedures[J]. World J Gastrointest Endosc, 2015, 7(14): 1114-1128. DOI: 10.4253/wjge. v7. i14. 1114.

[40] Zhou PH, Schumacher B, Yao LQ, et al. Conventional vs. waterjet-assisted endoscopic submucosal dissection in early gastric cancer: a randomized controlled trial[J]. Endoscopy, 2014, 46(10): 836-843. DOI: 10.1055/s-0034-1377580.

[41] Akutsu D, Suzuki H, Narasaka T, et al. Waterjet submucosal dissection of porcine esophagus with the HybridKnife and ERBEJET 2 system: a pilot study[J]. Endosc Int Open, 2017, 5(1): E30-30E34. DOI: 10.1055/s-0042-122335.

[42] Huang R, Yan H, Ren G, et al. Comparison of O-Type Hybrid-Knife to Conventional Knife in Endoscopic Submucosal Dissection for Gastric Mucosal Lesions[J]. Medicine (Baltimore), 2016, 95(13): e3148. DOI: 10.1097/MD. 0000000000003148.

[43] Repici A, Maselli R, Carrara S, et al. Standard needle versus needleless injection modality: animal study on different fluids for submucosal elevation[J]. Gastrointest Endosc, 2017, 86(3): 553-558. DOI: 10.1016/j. gie. 2017. 01. 029.

[44] Takeuchi Y, Uedo N, Ishihara R, et al. Efficacy of an endo-knife with a water-jet function (Flushknife) for endoscopic submucosal dissection of superficial colorectal neoplasms[J]. Am J Gastroenterol, 2010, 105(2): 314-322. DOI: 10. 1038/ajg. 2009.547.

[45] Esaki M, Suzuki S, Hayashi Y, et al. Splash M-knife versus Flush Knife BT in the technical outcomes of endoscopic submucosal dissection for early gastric cancer: a propensity score matching analysis[J]. BMC Gastroenterol, 2018, 18(1): 35. DOI: 10.1186/s12876-018-0763-5.

[46] Homma K, Otaki Y, Sugawara M, et al. Efficacy of novel SB knife Jr examined in a multicenter study on colorectal endoscopic submucosal dissection[J]. Dig Endosc, 2012, 24 Suppl 1: 117-120. DOI: 10.1111/j. 1443-1661. 2012. 01266. x.

[47] Oka S, Tanaka S, Takata S, et al. Usefulness and safety of SB knife Jr in endoscopic submucosal dissection for colorectal tumors[J]. Dig Endosc, 2012, 24 Suppl 1: 90-95. DOI: 10. 1111/j. 1443-1661. 2012. 01255. x.

[48] Sawas T, Visrodia KH, Zakko L, et al. Clutch cutter is a safe device for performing endoscopic submucosal dissection of superficial esophageal neoplasms: a western experience[J]. Dis Esophagus, 2018, 31(11) DOI: 10.1093/dote/doy054.

[49] Tonai Y, Ishihara R, Yamasaki Y, et al. Impact of electrosurgical unit mode on post esophageal endoscopic submucosal dissection stricture in an in vivo porcine model[J]. Endosc Int Open, 2018, 6(3): E376-E381. DOI: 10. 1055/s-0043-122883.

[50] Arao M, Ishihara R, Tonai Y, et al. Comparison of ENDO CUT mode and FORCED COAG mode for the formation of stricture after esophageal endoscopic submucosal dissection in an in vivo porcine model[J]. Surg Endosc, 2018, 32(6): 2902-2906. DOI: 10.1007/s00464-017-6000-4.

[51] Bahin FF, Burgess NG, Kabir S, et al. Comparison of the histopathological effects of two electrosurgical currents in an in vivo porcine model of esophageal endoscopic mucosal resection[J]. Endoscopy, 2016, 48(2): 117-122. DOI: 10. 1055/s-0034-1393303.

[52] Kodashima S, Fujishiro M, Yahagi N, et al. Endoscopic submucosal dissection using flexknife[J]. J Clin Gastroenterol, 2006, 40(5): 378-384. DOI: 10.1097/00004836-200605000-00004.

[53] Horikawa Y, Toyonaga T, Mizutamari H, et al. Feasibility of Knife-Coagulated Cut in Gastric Endoscopic Submucosal Dissection: A Case-Control Study[J]. Digestion, 2016, 94(4): 192-198. DOI: 10.1159/000450994.

[54] Ishida T, Toyonaga T, Ohara Y, et al. Efficacy of forced coagulation with low high-frequency power setting during endoscopic submucosal dissection[J]. World J Gastroenterol, 2017, 23(29): 5422-5430. DOI: 10.3748/wjg.v23. i29. 5422.

（收稿日期：2020-05-09）

（本文编辑：钱程　唐涌进）